Manual Medicină practică*

Autor de la Edición en Inglés: Dr, **R.** *Alagappan*

V *ww manualdemedicina,* ˢ *nfo*

meum

Editorii Ediţiei Spaniole:
Dr. María Celina Preciado Limas
Dr. Raquel D'Garay Juncal, Dr. Luis Manuel Murillo Bonilla, Dr. Ana María Barragán Vigil

¿ tf I AYPEE ■ REPERE IMPORTANTE
ID.J MEDICAL PUBLISHERS, INC.

Manual practic de medicină,

ediția a patra

R Alagappan, MEDIC SPECIALIST FIPC
Fost director
Profesor și Decan

medi li ro s.com

y
Spitalul General Guvernamental
Chennai, Tamil Nadu, India

AYPEE - REPERE IMPORTANTE

EDITORI MEDICALI, INC.

O divizie de publicații a Jaypee Brothers Medical Publishers (P) Ltd.

PRODUCȚIE
Redactor-șef: Dr. Samuel Boyd
Director de producție: Kayra Mejia
Aspect în spaniolă: Laura de Durán
Director artistic: Eduardo Chandeck
Comunicare internațională: Joyce Ortega

MARKETING
Director de marketing și vânzări pentru America Latină: Srinivas Chaubey **Manager serviciu clienți:** Miroslava Bonilla
Director de vânzări: Tomás Martinez

PRODUCȚIE EDITORIALĂ ÎN MEXIC

Editori și traducători ai ediției spaniole:
Dr. Maria Celina Preciado Limas
Dr. Raquel D'Garay Juncal
Dr. Luis Manuel Murillo Bonilla
Dr. Ana Maria Barragán Vigil

Coordonare editorială
Nuria Ayala de Cuéllar

Francisco Cuéllar .com

Ediție pentru Mexic distribuită exclusiv de Cuéllar Ayala.

Ediție pentru restul Americii Latine distribuită de Jaypee-Highlights Medical Publishers, Inc.

©Drepturi de autor, Ediție spaniolă, 2013 de Jaypee - Highlights Medical Publishers, Inc.

Toate drepturile rezervate și protejate de drepturi de autor. Nicio parte a acestei cărți nu poate fi reprodusă, stocată într-un sistem de recuperare a datelor sau transmisă în nicio formă sau prin niciun mijloc, inclusiv fotocopiere, înregistrare mecanică sau prin orice alte mijloace, iar ilustrațiile sale nu pot fi copiate, modificate sau utilizate pentru proiecție fără acordul prealabil scris al editorului.

Deoarece această carte va ajunge la medici și specialiști din diferite țări, cu pregătire, culturi și experiențe variate, procedurile și practicile descrise aici trebuie implementate în conformitate cu standardele diferite determinate de circumstanțele fiecărei situații specifice. S-au depus eforturi considerabile pentru a verifica informațiile prezentate și pentru a le corela cu practicile general acceptate. Autorul, regizorul și producătorul nu își pot asuma responsabilitatea pentru erori sau omisiuni sau pentru rezultatul aplicării materialului prezentat aici. Nu există nicio garanție expresă sau implicită cu privire la această carte sau la informațiile conținute în aceasta.

Orice recenzie sau menționare a unor companii sau produse specifice nu constituie o aprobare din partea autorului sau a producătorului.

Manual practic de medicină
R Alagappan, MD, FICP

ISBN: 978-9962-678-64-9

Publicat de: Jaypee - Highlights Medical Publishers, Inc.

Orașul Cunoașterii
Parcul Tehnologic Industrial, Clădirea 237
Autostrada Gaillard, Clayton
Panama, Republica Panama

Tel: (507) 301-0496 / 97 - Fax: (507) 301-0499
E-mail: cservice@jphmedical.com // Site web internațional: www.jphmedical.com

medilibros.com

Editori și traducători ai ediției spaniole

Dr. María Celina Preciado Limas
Cardiolog
Șeful Departamentului de Cardiologie, UAG
Șeful Catedrei de Medicină Internă din cadrul Programului Internațional, Facultatea de Medicină UAG, Universitatea Autonomă din Guadalajara;
Membru al Societății Mexicane de Cardiologie și al Colegiului Cardiologilor din Jalisco, Mexic.

Dr. Raquel D'Garay Juncal
Medic generalist, absolvent al UAG
Colaborator extern al Departamentului de Cardiologie, Facultatea de Medicină, Universitatea
Universitatea Autonomă din Mexic I^Z

Dr. Luis Manuel Murillo Bonilla
Neurolog
Cercetător al Sistemului Național de Cercetători, Profesor Senior al Departamentului de Neurologie, Facultatea de Medicină,
Universitatea Autonomă din Guadalajara, Mexic

Dr. Ana María Barragán Vigil
Endocrinolog
Coordonator didactic, Departamentul de Endocrinologie, Facultatea de Medicină, Universitatea Autonomă din Guadalajara, Mexic

PREFAȚĂ

Manualul ***practic de medicină*** prezintă vasta experienţă a autorului într-o manieră clară şi concisă, produsul anilor de muncă clinică a Dr. R. Alagappan şi al dăruirii sale pentru predare. Ne îmbogăţeşte prin creativitatea şi capacitatea sa de a transforma concepte prestabilite, prezentând un text unic, cu concepte actuale şi uşor de înţeles. El evită descrierile lungi, concentrându-se în schimb pe imagini şi sugestii pentru îmbunătăţirea îngrijirii pacientului de către medicul de familie.

În prefaţa primei ediţii este menţionată raţiunea acestui text şi trebuie să fim de acord cu autorul că, prin referirea la noile tehnologii, utilizarea noilor medicamente, progresele extraordinare ale ştiinţei şi marea varietate de modalităţi terapeutice, ne face conştienţi de creşterea deja extinsă a publicaţiilor medicale, ceea ce face imposibilă reţinerea tuturor acestor informaţii în minte.

Aşa cum descrie Dr. Alagappan, constatăm că bogăţia ilustraţiei fotografice clinice şi a semnelor şi modificărilor corporale este însoţită de exemple despre cum să le detectăm folosind proceduri clasice care au fost uitate şi care reprezintă o parte esenţială a bunelor practici clinice.

Iată cum se revarsă experiența ^^ Ţ Ja J, un grup care, într -o lucrare clinică completă , prezintă cele mai relevante instrumente diagnostice cu interpretarea lor şi adaugă posibilităţi de diagnostic diferenţial într-un mod la fel de plăcut şi clar precum l-am vedea prezentat într-o hartă conceptuală. Ni se prezintă ca un manual pentru studenţii la medicină şi îl considerăm foarte util pentru practica zilnică a medicului generalist.

Cartea rezumă clar abordarea simplă şi organizată a celor mai frecvente afecţiuni la nivelul asistenţei medicale primare. Autorul, ca orice medic din clinică, prezintă pacientul ca figură centrală, abordându-l într-un mod practic şi direct, utilizând simţurile umane pentru a realiza o auscultaţie amănunţită, a documenta observaţiile şi a percepe modificările temperaturii corpului sau mărirea organelor, printre altele. Pe scurt, este o carte care îi arată medicului începător utilizarea raţională a abilităţilor şi competenţelor sale, a instrumentelor de diagnostic şi a examenului fizic complet necesar pentru a practica arta medicinei cu excelenţă.

Dr. Francisco J. Fierro Velasco
Medic chirurg, Universitatea Autonomă din Mexic;
Patolog de la UNAM şi Spitalul Peter
Bent Brigham din cadrul Facultăţii de
Medicină Harvard; Boston, MA.;
Certificat de Consiliul Mexican de
Anatomie Patologică.

Magistru în Științe, Universitatea din Colima;
Profesor de Patologie din 1965 (UNAM, U de G, U. de Colima și UAG). Actual Director al Facultății de Medicină a Universității Autonome din Guadalajara.
Mexic

Prolog la a patra ediție

Manualul ***practic de medicină*** oferă principiile de bază ale examenului clinic, pe lângă istoricul medical detaliat. O bază solidă în metodele clinice va ajuta medicii să ajungă la un diagnostic provizoriu și să planifice investigațiile relevante necesare pentru confirmarea acestuia. Afecțiunile clinice frecvente și importante sunt descrise în detaliu, împreună cu investigațiile corespunzătoare și tratamentul actualizat. În toate capitolele au fost adăugate noi diagrame, tabele și imagini radiologice.

A patra ediție este dedicată comunității studenților de medicină, a căror sete de cunoaștere îi motivează pe profesori să învețe. Această învățare contribuie la gestionarea corectă a pacienților.

Le sunt profund recunoscător studenților absolvenți Dr. A. Prabhakar și Dr. S. Karthikeyan pentru ajutorul acordat în actualizarea celei de-a patra ediții. Le apreciez pe deplin munca asiduă.

Îi mulțumesc sincer Dr. KG. Srinivasan de la KGS Advanced MRI pentru furnizarea imaginilor necesare și, de asemenea, pentru actualizarea capitolului despre Modalități de imagistică în medicina internă.

Îi mulțumesc domnului R Ipn|; e ^yare| lizaFi^ nd_eF RO DIN S ll [1] photoshop pentru această (. Liţiune .

Îi sunt profund îndatorat lui Shri Jitendar P. Vij, președinte și director executiv al M/s Jaypee Brothers Medical Publishers (P) Ltd, pentru urările sale constante de bine.

De asemenea, îi mulțumesc domnului Tarun Duneja, director editorial al M/s Jaypee Brothers Medical Publishers (P) Ltd, pentru eforturile sale extraordinare în publicarea celei de-a patra ediții.

Sper și îmi doresc ca ediția actualizată, cu mai multe diagrame și tabele, să fie un ghid bun atât pentru studenții de medicină, cât și pentru medici.

R Alagappan

Prefață la prima ediție

Medicina este o ştiinţă în continuă evoluţie. Vasta experienţă clinică, progresele tehnologice în modalităţile de cercetare, o explozie masivă în inventarea şi adăugarea de noi medicamente în farmacologie şi o gamă largă de progrese terapeutice intervenţionale au contribuit la creşterea voluminoasei literaturi medicale.

Creierul uman nu îşi poate aminti fiecare fapt. Este imposibil să înveţi, să înregistrezi, să-ţi aminteşti şi să memorezi toate faptele medicale în intervalul de timp al studiilor medicale universitare de licenţă şi postuniversitare. Conştientizarea acestor dificultăţi m-a motivat să scriu această carte. Prin urmare, s-a depus o încercare serioasă de a combina metodele clinice cu principiile medicinei interne şi de a le prezenta pe amândouă într-o formă condensată. Pentru a menţine dimensiunea acestui volum gestionabilă, au fost incluse doar anumite subiecte clinice importante.

Acest volum va fi de folos studenţilor la medicină şi medicilor practicanţi, punând accent nu doar pe metodele clinice, caracteristicile clinice, diverse investigaţii esenţiale, ci şi pe gestionarea diferitelor afecţiuni clinice importante.

Am profunde îndoieli cu privire la studenţii mei stimaţi Dr. K. Narayanasamy, Dr. Rajesh Bajaj şi Dr. S- j

s^ e i V -qU'T Mn jy > d O y S | pre ^ ^ O iy m i manuscris, în etapa de tipărire şi prezentare către edituri. Fără eforturile lor neobosite şi munca asiduă, publicarea la timp a acestei cărţi nu ar fi fost posibilă.

Doresc să mulţumesc contribuţia colegilor mei în obţinerea de fotografii clinice , ecocardiograme, raze X, filme CT, fotografii şi diagrame de imagini nucleare şi diagrame de linii computerizate. Aceştia sunt: C. Lakshmikanthan, R. Alagesan, P. Thirumalai, K Kannan (Madurai), CU Velmurugendran, SG. Krishnamoorthy, S. Sethuraman, P. Raja Sambandam, M.A. Muthusethupathy, P. Soundarrajan, AS Natrajan, D. Sivagnanasundaram, C Panchapakesa Rajendran, KR Suresh Bapu, Thirumoorthy şi Hari Ramesh.

Doresc să le mulţumesc studenţilor mei absolvenţi care au revizuit întregul text.

Nu în ultimul rând, aş dori să mulţumesc departamentului editorial şi echipei de redacţie de la Jaypee Brothers Medical Publishers pentru amabila lor cooperare în realizarea acestui proiect.

Aş dori ca această carte să fie un ghid bun pentru studenţii de medicină internă şi medicii practicanţi.

R Alagappan

medilibros.com

Conținut

1. Introducere în Medicină Internă 1
2. Nutriţie 53
3. Sistemul cardiovascular 77
4. Sistemul respirator 199
5. Abdomen 269
6. Hematologie 341
7. Nefrologie 395
8. Sistemul nervos 427
9. Tulburări endocrine şi metabolice sf\ IC 605

4 W ^OTrU IUo.UUm

10. Tulburări ale ţesutului conjunctiv 695
11. Oncologie 723
12. Medicină Geriatrică 761
13. Abuz de substanţe 769
14. Modalităţi imagistice în medicina internă 781
15. Proceduri 805

Valori de laborator de referinţă 823

Bibliografie 826

Index 833

medilibros.com

Capitolul 1

Introducere în medicina internă

FIȘĂ MEDICALĂ

NUME
VÂRSTĂ (data nașterii)
SEX
ACASĂ
SURSA DE INFORMAȚII

BOALĂ ACTUALĂ (în ordine cronologică)

ISTORICUL SIMPTOMELOR ACTUALE:
Durată / Severitate Debutul
Progresie
Vârstă / Factori care ameliorează simptomele asociate. Istoric patologic ! II Afecțiuni medicale sau intervenții chirurgicale

EXPERIENȚĂ PERSONALĂ:
Consumul de alcool sau tutun; consumul de droguri ilicite; relații anterioare sau extraconjugale

ISTORICUL OCUPAȚIONAL

STAREA CIVILĂ

CIRCUMSTANȚE DE VIAȚĂ

LA COPII:
Istoric prenatal/natal Istoric postnatal
Creștere și dezvoltare
Istoricul imunizărilor

ISTORICUL NUTRIȚIONAL

ISTORICUL MENSTRUAL
EXAMEN GENERAL
Starea de conștiință Starea mentală

ISTORICUL FAMILIEI

DROGURI ȘI ALERGII

RESUMEN

TRATAMENT / PLAN VIITOR

EXAMEN FISICO

Aspect general, faze și structură corporală, piele/păr/unghii
Ochi - paloare, icter
Cavitatea bucală
Igienă dentară Hidratare
Suflare
Cianoză
Limbă
Clubbing digital sau hipocratism

Omm

SEMNE VITALE
Temperatură
Puls
Respirație
Tensiunea arterială

ANTROPOMETRIE
Greutate și înălțime
IMC
La copii:
circumferința abdominală și cea a capului

EXAMINAREA SISTEMULUI
(prioritatea sistemului implicat)
Sistemul cardiovascular
Sistemul respirator
Sistemul gastrointestinal
Sistemul nervos

DIAGNOSTIC PREZUMTIV

CERCETARE

EXPLICACIÓN AL PACIENTE

Dosar medical

Întocmirea unui istoric medical este o artă, o parte vitală a înțelegerii problemelor unui pacient și a stabilirii unui diagnostic. Crearea unui istoric medical complet ajută la construirea unei relații sănătoase medic-pacient. De asemenea, promovează încrederea și siguranța în medic.

Chiar înainte de a ajunge la plângerile pacientului, din datele următoare se pot extrage informații importante, solicitate în mod curent pentru fiecare pacient, ajutând medicul să ajungă la un diagnostic probabil în funcție de problemele pacientului.

1. **Nume:** Oferă o idee despre locul de origine, statul și religia pacientului.
2. **Vârstă:** Problemele care apar în copilărie sunt probabil de origine congenitală. Tulburările degenerative, neoplazice și vasculare sunt frecvente la vârsta mijlocie sau la bătrânețe. La femeile care depășesc grupa de vârstă menopauză, incidența problemelor precum cardiopatia ischemică crește în același ritm ca la bărbați.
3. **Sex:** Bărbații sunt mai predispuși să moștenească anumite

Afecțiuni cu transmitere recesivă legată de cromozomul X, de exemplu, hemofilia. Aceștia sunt mai predispuși la dezvoltarea cardiopatiei ischemice, a trunchiului arterial și a bolii hepatice decompensate, deoarece sunt mai obișnuiți cu consumul de tutun și alcool decât femeile. Femeile sunt mai predispuse la dezvoltarea bolilor autoimune, cum ar fi LES, bolile tiroidiene etc.

4. **Religie:** Evreii practică circumcizia la scurt timp după naștere și, prin urmare, cancerul de penis este mai puțin frecvent în rândul lor. Musulmanii nu consumă alcool și, prin urmare, sunt mai puțin predispuși la dezvoltarea unor probleme legate de alcool, cum ar fi bolile hepatice. Sikhii nu fumează și sunt mai puțin predispuși la dezvoltarea unor probleme legate de fumat, cum ar fi cancerul pulmonar. Anumite grupuri de hinduși nu mănâncă carne și consumă alimente bogate în fibre și, prin urmare, sunt protejați de dezvoltarea cancerului de colon.
5. **Direcție:** Persoanele din zonele urbane sunt predispuse la dezvoltarea problemelor legate de urbanizare, cum ar fi expunerea la stres constant și poluanți atmosferici (industriali și vehiculari) și problemele de dezvoltare rezultate, de exemplu, cardiopatie ischemică, BPOC, boală pulmonară interstițială etc. Locuitorii din zonele montane sau deluroase pot dezvolta probleme precum hipertensiunea pulmonară.

Cazurile primare pot implica un canal arterial permeabil (prezent încă din copilărie) sau gușă secundară deficitului de iod. Regiunea specifică de origine a pacientului poate fi endemică pentru anumite boli, de exemplu, fluoroza este frecventă în Andhra Pradesh, India, sau în centrul și nordul Mexicului, cum ar fi San Luis Potosí, Guanajuato și Zacatecas.

După obținerea datelor de mai sus, pacientul trebuie abordat în felul următor:

1. Salutați-l, de preferință, pe nume, și începeți consultația cu câteva întrebări generale, cum ar fi „Ce pot face pentru dumneavoastră?”, sau „Cum vă pot ajuta?”, sau „Care este problema?”.
2. *Prezentarea problemelor:* Permiteți pacientului să își descrie plângerile cu propriile cuvinte. Nu adresați întrebări care să îl conducă pe pacient la autodiagnosticare. Simptomele și durata lor trebuie notate în ordine cronologică.
3. *Starea actuală:* Permiteți pacientului să relateze detaliile istoricului bolii sale de la debut până la starea sa actuală. Aveți grijă să nu puneți întrebări care ar putea distorsiona istoricul pacientului . Cu toate acestea, medicul poate întrerupe pacientul pentru a-l întreba despre prezența simptomelor „pozitive” sau

de problemele lor actuale. Mai mult **, este important** să se ia în considerare boala (acută, subacută sau debut insidios) și progresia bolii cu starea actuală (deteriorare progresivă, ameliorare, rămâne aceeași sau prezintă remisiuni și exacerbări). O revizuire a tuturor sistemelor poate fi efectuată întrebând pacientul despre prezența sau absența simptomelor aparținând unui anumit sistem.

4. *Afecțiuni medicale anterioare:* Acestea ar trebui să includă orice boli, intervenții chirurgicale sau leziuni anterioare semnificative pe care pacienta le-ar fi putut suferi de la naștere. Tipul nașterii și momentul etapelor de dezvoltare din copilărie pot fi relevante în unele cazuri. Este întotdeauna înțelept să fiți precauți atunci când acceptați diagnostice puse de pacient, cum ar fi „Febră tifoidă”, „Malărie” etc., cu excepția cazului în care pacientul are antecedente medicale pentru aceste boli. O anchetă discretă privind infecțiile cu transmitere sexuală și tratamentul acestora ar trebui efectuată atunci când acestea sunt considerate relevante pentru problema pacientului.

Istoricul unui ulcer penian singular, asociat cu mase nedureroase în regiunile inghinale, care apare la 3-4 săptămâni după contactul cu o prostituată și care se vindecă ulterior cu sau fără tratament, formând o cicatrice asemănătoare hârtiei sau catifelată peste penis, este un indicator al sifilisului. Acest lucru este important deoarece sifilisul terțiar, mai târziu în viață, se poate prezenta cu manifestări sistemice, de exemplu, anevrism aortic și regurgitare, tabes dorsalis.

Un istoric de secreții uretrale albicioase asociate cu disurie, la 2-3 zile după contactul cu o lucrătoare sexuală, indică gonoree. Acest lucru este important deoarece gonoreea poate duce la artrită gonococică sau strictură uretrală.

5. *Istoricul menstruației:* Se pun următoarele întrebări:
   i. Vârsta menarhei.
   ii. Durata fiecărui ciclu.
   iii. Cicluri regulate sau neregulate.
   iv. Volumul aproximativ de sânge pierdut în fiecare ciclu menstrual.
   v. Vârsta de debut a menopauzei.
   vi. Sângerări postmenopauzale.

6. *Istoric ginecologic și obstetrical:* Se pun următoarele întrebări :
   i. Numărul de ori de câte ori pacienta a conceput.

ii. Numărul de ori în care sarcina a fost dusă la termen .
iii. Numărul de avorturi (spontane sau terapeutice).
iv. Numărul de copii în viață, vârsta acestora și vârsta ultimei nașteri.
v. Perioada dintre sarcinile **reușite și avorturile** .
vi. Tipul nașterii (vaginală, cu forceps sau cezariană).
vii. Dezvoltarea edemelor la nivelul membrelor inferioare, a hipertensiunii arteriale sau a convulsiilor în perioada prenatală sau postnatală (convulsiile apărute în primele 48 de ore de la naștere se datorează hipertensiunii arteriale induse de sarcină; după 48 de ore, acestea se pot datora trombozei sinusului cerebral).
viii. Prezența intoleranței la glucoză în timpul sarcinii sau antecedentele de naștere a unui copil mare pot oferi un indiciu al prezenței diabetului zaharat la pacientă.

7. *Istoricul medicației:* Acesta ar trebui să includă toate medicamentele și tratamentele chirurgicale anterioare, precum și orice medicamente pe care pacientul le utilizează în prezent. Detaliile despre medicamentele administrate, inclusiv analgezice, contraceptive orale, medicamente psihotrope și informațiile despre intervențiile chirurgicale și radioterapia anterioare, sunt deosebit de importante. Este necesar să se știe dacă pacientul este alergic sau a prezentat reacții adverse la orice medicament administrat anterior , pentru a preveni aparițiile viitoare și a sfătui pacientul în consecință. Cunoașterea oricăror terapii actuale pe care le primește pacientul este, de asemenea, necesară pentru a evita reacțiile adverse la medicamente, în special atunci când medicul curant adaugă medicamente noi.

8. *Istoric familial:* Se recomandă să se întrebe despre consangvinitatea părinților pacientului, precum și despre orice afecțiuni medicale la frați și rude apropiate (prezența unor afecțiuni patologice, cum ar fi hipertensiunea arterială, diabetul zaharat sau cardiopatia ischemică, poate face pacienții mai predispuși la dezvoltarea unei probleme similare). Este prudent să se înregistreze starea de sănătate, bolile semnificative, cauza și vârsta decesului oricărui membru al familiei pacientului (acest lucru poate oferi indicii despre prezența cardiomiopatiei hipertrofice obstructive sau despre dezvoltarea cardiopatiei ischemice). Trebuie investigată prezența bolilor ereditare în familie. De asemenea, trebuie să se întrebe despre starea civilă a pacientului și numărul de copii (infertilitatea la un pacient poate indica sindromul de imobilitate ciliară, fibroza chistică sau sindromul Young - azoospermie asociată cu simptome sinopulmonare).

9. *Istoric socio-economic:* Întrebați despre stilul de viață al pacientului, obiceiurile zilnice și dieta; despre natura muncii pacientului (grea sau sedentară), deoarece acest lucru i-ar putea ajuta la reabilitare; despre posibilitatea supraaglomerării (deoarece acest lucru ajută la răspândirea bolilor transmisibile) și salubritatea în interiorul și în exteriorul casei; despre prezența **animalelor ;** consumul **de alcool (numărul** de zile pe săptămână și cantitatea **consumată pe zi); tutun (mestecat sau fumat) și nucă de betel sau nucă de areca (** parasimpatomimetic, antihelmintic, vermifug, stimulent, afrodisiac, pentru tratarea bolii Alzheimer).

Un alcoolic consumă alcool aproape zilnic și dezvoltă sindromul de sevraj atunci când alcoolul îi lipsește.

Fumat: Întrebați despre numărul de țigări/bidi fumate pe zi și durata acestui obicei. Acest lucru poate fi prezentat astfel:

Pachete-ani: Durata obiceiului de a fuma în ani x Numărul de pachete de țigări fumate/zi, de exemplu, două pachete de țigări fumate pe zi timp de 20 de ani constituie 40 de pachete-ani (riscul de a dezvolta carcinom bronhogen crește atunci când pachetele-ani depășesc 40).

Indicele de fumat: Acesta este numărul de țigări sau bidi fumate pe zi și durata acestuia, de exemplu, indicele de fumat al unei persoane care fumează 20 de țigări sau bidi pe zi timp de 20 de ani este de 400. Un indice de fumat peste 300 constituie un factor de risc pentru carcinomul bronhogen.

Mestecarea nucilor de betel sau a tutunului este un obicei comun în rândul persoanelor care locuiesc în zonele rurale, iar acest lucru crește riscul de a dezvolta afecțiuni maligne orale.

Întrebați despre istoricul călătoriilor în străinătate sau în locuri din țară, deoarece acest lucru poate oferi un indiciu despre gravitatea bolii, care poate fi endemică în țara vizitată.

10. *Istoricul ocupațional:* Toate ocupațiile anterioare și actuale ar trebui investigate, deoarece acest lucru poate oferi un indiciu al prezenței unei boli profesionale și, prin urmare, al planului de reabilitare, de exemplu
    i. Mezoteliom - expunere la azbest.
    11. Carcinomul vezicii urinare - expunerea la amine aromatice în industria coloranților.
    iii. Silicoza - apare la mineri.

Pe de altă parte, prezența unei boli la o persoană o poate face nepotrivită pentru acel loc de muncă, reprezentând un pericol pentru sine și pentru ceilalți, de exemplu.

i. Infecția cu Salmonella sau starea de purtător la persoanele care manipulează alimente.
ii. Epilepsia la șoferii de vehicule de transport în comun.

Examen general

Examinarea pielii

b. Absența petelor pigmentate poate fi cauzată de vitiligo (Fig. 1.1). În prezența vitiligo-ului, la pacientul respectiv trebuie suspectată prezența diabetului zaharat sau a altor afecțiuni

La pigmentación de la piel varía de piel oscura a clara, dependiendo de la raza a la que pertenecen.
a. Ausencia generalizada de la pigmentación de la piel

ecL I ecA CAA ILZAA LASAA t^T. ^AAA tCAA^TAA t^js C^TA t caiaLteiisLlLas He

albinismo son:

i. Síndrome de **Chédi^-Higashi** (enfermedad **por** deficiencia de fagocitos)
ii. Fenilcetonuria (error congénito del metabolismo de los aminoácidos).

cuarido C valor de **la** bill mayor de 2 mg/dl).

autoimune.

Fig. 1.2: Vitiligo

c. Leziunile hipopigmentate circumscrise pot apărea în:

i. Lepră sau boala Hansen (tip tuberculoid sau borderline tuberculoid).
ii. Tinea versicolor.

d. Hiperpigmentarea generalizată a pielii se observă în:
    i. Hemocromatoză
    ii. Tulburări endocrine
        - Boala Addison
        - Sindromul Cushing
        - Producția ectopică de ACTH.

e. Hiperpigmentarea neregulată a pielii se observă în:
Hei .
eu eu.
eu ii.
eu v.
v .
v i.
Pelagra (en las partes expuestas a la luz solar)
Porfiria Cutánea Tardía
Esclerodermia
Manchas Café'au lait* (Fig. 1.2) Cloasma
Erupción en la cara en forma de mariposa en el LES

vii. Acanthosis nigricans
viii. Medicamente - clorpromazină, clofazimină, metale grele precum aurul, bismutul.
ix. Erupții medicamentoase fixe.

f. Pigmentarea galbenă a pielii:
i. Icterul (există o decolorare gălbuie a pielii, mucoaselor și scleroticei vizibilă) apare în general atunci când irubina serică totală este crescută.
mai mare de 2 mg/dl).
ii. Carotenemia (aceasta apare din cauza aportului excesiv de caroten. Există decolorare)

Petele café-au-lait sunt macule prezente la peste 90% dintre pacienții cu neurofibromatoză (atât de tip I, cât și de tip II). Apar ca niște macule rotunde sau ovoidale, de culoare maro deschis, cu margini netede, situate în general deasupra trunchiurilor nervoase, unde axa lor longitudinală este paralelă cu nervul cutanat subiacent. Prezența lor este semnificativă atunci când sunt prezente șase sau mai multe astfel de macule, fiecare cu diametrul mai mare de 1,5 cm. Petele café-au-lait cu margini neregulate apar de-a lungul liniei mediane a corpului și sunt observate în sindromul McCune-Albright (displazie fibroasă).

Fig. 1.2: Punct de cafea cu lapte

decolorare gălbuie a pielii și a membranelor mucoase, dar nu și a sclerei).

iii. Modificări ale culorii pielii de culoare galben-lămâie pot apărea în anemia severă, de lungă durată.

g. *Decolorare albăstruie:* În prezența cianozei poate apărea o decolorare albăstruie a pielii, mucoaselor și sclerei. În cianoza periferică, decolorarea albăstruie se observă doar la periferie, cum ar fi vârful degetelor, degetele de la picioare, vârful nasului și lobii urechilor. Nu există decolorare a sclerei și a mucoaselor. În cianoza centrală, mucoasele, de exemplu, limba și buzele, precum și sclera și periferia, prezintă o decolorare albăstruie. Această decolorare albăstruie, care imită cianoza, poate fi observată în methemoglobinemie și sulfhemoglobinemie.

h. *Ten roșiatic:* Acest ten, în care pacientul are o nuanță roșiatică cu o ușoară tentă albăstruie, se observă la policitemia vera, la care există o concentrație mai mare de hemoglobină.

i. *Paloare:* Acest aspect fizic, în care pacientul este palid, se observă pe piele, mucoase, conjunctiva palpebrală inferioară, unghii și palme, indicând faptul că pacientul are anemie. Pierderea albului mâinilor sugerează că hemoglobina (Hb) poate fi mai mică de 7 g/dl la acel pacient.

j. Căutați prezența maculelor, papulelor, veziculelor, pustulelor sau cicatricilor, care ar putea sugera prezența febrei exantematoase.

Distribuția segmentară a veziculelor pe o bază eritematoasă, care afectează o parte a corpului, sugerează un diagnostic de herpes zoster. Prezența herpesului zoster în mai multe segmente simultan sugerează o tulburare de imunodeficiență la pacient, de exemplu, SIDA, diabet zaharat.

k. *Dermografism:* Presiunea fermă asupra pielii produce o umflătură roșie liniară, ridicată, urmată de o pustulă , înconjurată de o erupție roz difuză. Aceasta apare la pacienții cu predispoziție la alergii și urticarie. Dermografismul este observat și în sindromul carcinoid.

l. Alți indicatori importanți care sunt căutați în piele pentru a obține un indiciu pentru diagnosticul pacientului sunt:

i. Vergeturi violete pe peretele abdominal inferior anterior în sindromul Cushing.

ii. Eritem marginat în febra reumatică.

iii. Purpura, echimozele sunt observate în purpura (ITP, purpura Henoch-Schönlein), defecte de coagulare , leucemii.

Adenom sebaceos (Fig. 1.3) } Scleroză

Pete de sagrenă (Fig. 1.4) } frunze de frasin tuberos

Hemangioamele externe pot fi prezente și la nivelul SNC.

Telangiectazii – observate în sindromul ataxie-telangiectazie.

Telangiectaziile multiple sunt observate în sindromul Osler-Rendu-Weber, unde se găsesc malformații ale arterelor ventriculare (AV) în plămâni, ficat, SNC și membranele mucoase.

Telangiectazii vasculare în boala hepatică decompensată, obstrucția SVC.

vii. Eritem palmar în boli hepatice decompensate, boli febrile cronice , leucemii cronice, policitemie, artrită

Fig. 1.3 : Adenoma sebáceo

Fig. 1.4 : Parches de Shagreen

iv.

v.

vi.

vi.

Fig. 1.5 : Eritema nodoso

artrita
reumatoidă,
tireotoxicoza,
consumul cronic
de alcool și poate'o (Fig. 1.5) - Este es un marcador f^distaMe color rosa, líneas de Mees) 'specífico y puede verse en condi- J
fi observată și îny^añtestatiolbl oM (recubrimiento de la
stări fiziologice I complejo primario, 4H.M; I

ix.
precum sarcina.

x.
xi.

viii. Eritem, noduli
cutanați, necauzați de anumite medicamente.
Neurofibroame multiple : boala von Recklinghausen.
X antoma - Hiperlipidemie.
Tumori maligne ale pielii - carcinom scuamos, carcinom bazocelular, melanom malign .

xii. Pigmentarea membranei mucoase a cavității bucale, observată în boala Addison, precum și în sindromul Peutz-Jeghers (pigmentare perioralǎ și polipoză de colon).

xiii. Un smoc de păr sau un lipom în regiunea lombară inferioară a spatelui poate indica prezența spinei bifide.

xiv. Diabetul zaharat
- Necrobioza lipidică diabetică (leziuni papulonodulare mărite care formează plăci ocru-gălbui cu o suprafață ceroasă pe partea din față a picioarelor),
- Dermopatie diabetică (papule roșii palide, ovale și aplatizate pe ambele picioare),
- Blistere diabetice (pe picioare, mâini și tălpi, bilaterale, vindecare cu cicatrici atrofice),
  - Rubeoză diabetică (roșeață a pielii feței),
  - Carotenodermie (culoare gălbuie a pielii din cauza depunerii de caroten),
- Granulom inelar (leziune papulară în zonele centrale ale corpului și în flexura gâtului, brațului și coapsei),
- Scleredem diabeticorum (indurație difuză, ceroasă, fără protuberanțe a pielii, în special pe ceafă și pe partea superioară a trunchiului),
- Infecții precum furuncule, carbunculi, paronichie candidozică, balanopostită, intertrigo, vaginită și dermatofitoză recurentă.

xv. Insuficiență renală cronică
- Cristalizarea ureei,
- Eritem papulat uraemic (noduli eritematoși pe palme, tălpi și antebrațe),
- Mâncărime generalizată,
- Calcificare metastatică,
- Boala Kyrle (papule hiperkeratotice)

sicas múltiples discretas o clonfluentes foliculares en las extremidades inferiores), Cambios en las uñas (mitad-mitad de uña - en la región proximal son de color blanco y en la

engua, xerostomia, estomatitis ulcerativa).

xvi. Neoplasia maligna interna
- Acantosis nigricans (Fig. 1.6) (adenocarcinoma del tracto GI),
- Queratodermia palmo-plantar (Ca bronquial y de esófago),

Fig. 1.6: Acanthosis nigricans

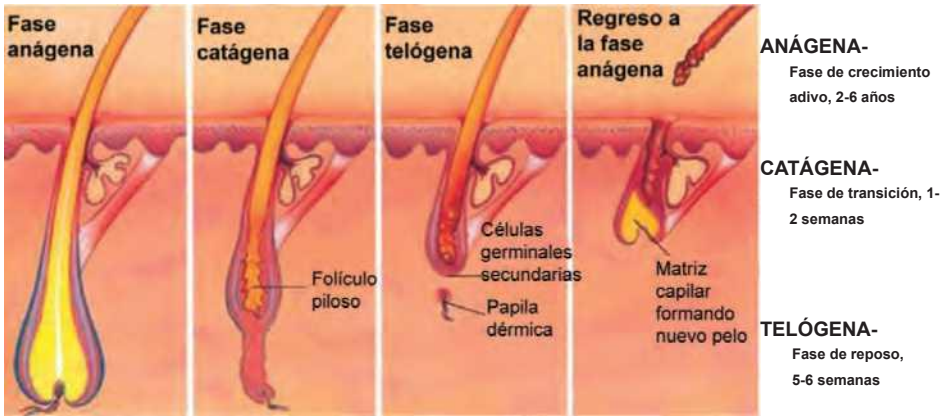

Fig. 1.7: Etapas del crecimiento del folículo piloso

- Eritem migrator necrolitic (glucagonom),
- Pitiriazisul rotund (Ca hepatocelular),
- Semnul Leser-Trelat (erupție pruriginoasă bruscă a keratozei seboreice multiple în cancerul gastric),
- Tromboflebită migratoare (cancer pancreatic), •

Hamartom cutanat (cancer mamar, cancer tiroidian, polipoză gastrointestinală - boala Cowdens).

Cabell o

madiJi

b

Scalpul conține aproximativ 100.000 de fire de păr. Fiecare fir de păr crește timp de aproximativ 1.000 de zile.

Rata de cădere a părului pe zi este de aproximativ 100.

Caută:

i. Prezența și culoarea părului de pe scalp
ii. Prezența și distribuția părului pe corp (caracteristică sexuală secundară).

Etapele creșterii foliculului de păr

Caracteristicile rasiale ale culorii și texturii părului sunt determinate genetic. Creșterea părului este ciclică. Caracteristicile sexuale secundare ale părului apar la pubertate la bărbați (14-15 ani) și la femei (12-13 ani). Androgenii suprarenali determină creșterea părului pubian și sunt produși chiar și în absența gonadotropinei.

Există trei tipuri diferite de păr:

- Lanugo - fire de păr fine și lungi care acoperă fătul și cad cu o lună înainte de naștere.
- Vello - Păr fin și scurt care înlocuiește lanugo.
- Fire de păr terminale – Acestea înlocuiesc părul vellus de pe scalp, iar părul pubian este înlocuit de păr închis la culoare și creț la pubertate. Există trei faze de creștere a foliculilor de păr.

Durata acestor faze variază în funcție de regiunea corpului.

La bărbați, părul de la subraț și de pe față crește la doi ani după apariția părului pubian. Tipul de păr variază în funcție de rasă.

- Asiatici - păr drept
- Mongoloizi - păr rar pe față și pe corp
- Negri - păr creț
- Europeni - păr ondulat

Recesia temporală și chelia sunt frecvente la bărbați, iar procesul este dependent de androgeni. Recesia temporală la femei poate sugera virilizare. Chelia frontală este un marker pentru distrofia miotonică **și** poate fi observată și, în unele cazuri, în lupusul eritematos sistemic.

Fazele creșterii părului (Fig. 1.7)

1. Faza anagenă - Aceasta este etapa de creștere activă și, în cazul scalpului, durează 3-5 ani.
2. Faza catagenă - Aceasta este etapa de trecere de la starea activă la cea de repaus și durează câteva săptămâni.
3. Faza telogenă - Aceasta este etapa de repaus care durează câteva luni și este înlocuită de faza anagenă.

Durata fazei anagene determină lungimea părului. De obicei, 85% din firele de păr de pe scalp se află în faza anagenă, iar restul de 15% în faza telogenă. Faza anagenă este mai scurtă, iar faza telogenă este mai lungă la sprâncene și la părul asociat cu caracteristicile sexuale.

Tipuri de alopecie (căderea părului)

Alopecie cicatricială

a. Traumă
b. Arsuri
c. Infecții: foliculită, herpes zoster, gumă, lupus vulgar
d. Morfee, lichen plan, sarcoidoză, LES
e. Neoplasme cutanate: Carcinom bazocelular
f. Medicamente - mepacrină.

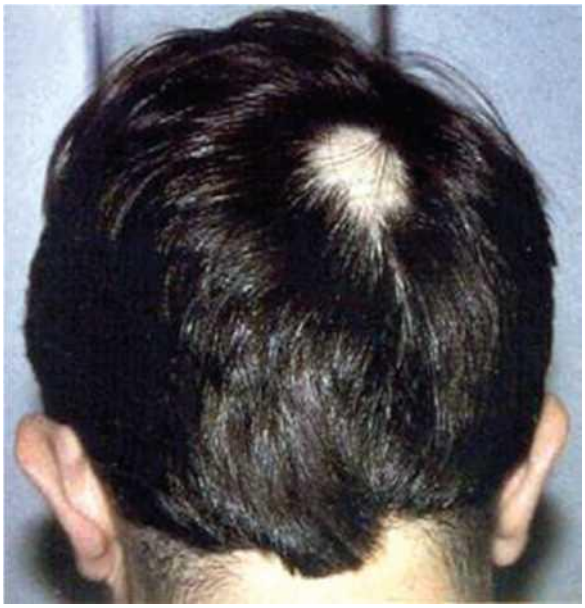

Fig. 1.8: Alopecia areata

Fig. 1.9: Virilización

Alopecie non-cicatricială

a. Alopecia areata (Fig. 1.8) (cea mai frecventă): Este o boală autoimună caracterizată prin zone unice sau multiple de cădere totală a părului și, dacă este I Alopecia universalis. Este asociată cu alte boli autoimune, cum ar fi LES, vitiligo, tiroidita autoimună și anemia hemolitică autoimună.
b. Fiziologic: Alopecia androgenetică este un model masculin cu transmitere autosomal dominantă. Modificarea inițială este o recesiune bilaterală a liniei părului frontale. Acest model este adesea familial. Inhibitorul 5-alfa reductază, finasterida, este util în tratament. Alte cauze includ pubertatea, sarcina și perioada neonatală.
c. Boli sistemice: LES, hipertiroidism, hipotiroidism, acrodermatită enteropatică, anemia pernicioasă și sindromul Down.
d. Infecție: Alopecie asemănătoare mușcăturii, în sifilis și - infecții fungice.
e. Medicație: Antimetaboliți, citotoxice, heparină, carbimazol, iod, bismut, vitamina A, alopurinol și amfetamine.

Efluviu telogen: Bolile sistemice (febra tifoidă, rujeola, pneumonia) postpartum și postoperatorii sunt frecvente din
f. cauza stresului .
Radiații.
Părul gri: un semn al îmbătrânirii.
g. Polioză: Pierdere neregulată a pigmentării părului în regiunea adiacentă vitiligo-ului.

Color de Pelo

Pelo blanco: Albinismo (debido a la ausencia de pigmento).

Semn steag: Modificări ale culorii normale a părului în maro, din cauza malignai.

Care sunt cauzele hipertricozei (creșterea excesivă a părului)?

i. Familiar
ii. Precocitatea sexuală
iii. Hipotiroidism
iv. Hiperplazie sau neoplazie suprarenală
v. Tumori ovariene virilizante (Fig. 1.9)
vi. Medicamente (androgeni, minoxidil).
vii. Hirsutism (distribuția androgenică a părului la femei).

Distribuția redusă a părului Trupeşte (Pierderea caracteristicilor sexuale) Secundar)

Acest lucru se observă în următoarele condiții:
i. Boală hepatică decompensată
ii. Sindromul Klinefelter
iii. Atrofie testiculară bilaterală, așa cum se observă în lepră sau boala Hansen.

Caira

Frunte

Frunte proeminentă

Acest lucru se observă în:

i. Acromegalie
ii. Hidrocefalie cronică
iii. Chelie frontală așa cum se observă în distrofia miotonică
iv. Rahitism
v. Talasemie

Riduri pe frunte

i. Ridurile bilaterale ale frunții sunt observate în stările de anxietate sau în prezența ptozei bilaterale, cum ar fi în miastenia gravis, paralizia bilaterală a nervului trei sau sindromul Horner bilateral.
ii. Ridurile unilaterale ale frunții se observă pe partea ptozei, precum și în paralizia unilaterală a nervului trei sau în sindromul Horner.

Absența ridurilor pe frunte

i. Absența unilaterală a ridurilor de pe frunte se observă în paralizia Bell pe partea afectată.
ii. Absența bilaterală a ridurilor de pe frunte este

. În mod normal, aproximativ 1/3 din ureche este vizibilă deasupra liniei. Dacă mai puțin de 1/3 din lungimea totală a pavilionului urechii este vizibilă deasupra liniei la un pacient, se spune că acesta are urechile implantate jos. O creștere semnificativă a dimensiunii lobului urechii este un marker pentru dezvoltarea cardiopatiei ischemice.

Palatul arcuit înalt

Este prezentă atunci când palatul nu este vizibil în momentul în care ochii examinatorului sunt ținuți la nivelul incisivilor superiori ai pacientului , cu gura larg deschisă sau la 3 cm deasupra unei linii imaginare unde se întâlnesc incisivii superiori și uvula.

Se spune că este prezentă și atunci când plafonul palatului se extinde peste o linie imaginară care leagă cele două proeminențe malare.

Ochi

Buscar las siguientes características al examinar los ojos del paciente:

1. Ptoză (unilaterală sau bilaterală) (Fig. 1.11 și 1.12)

„ r otó n i éui TÍ BROS e cu ili

Hipertelorism

Aceasta înseamnă prezența ochilor foarte distanțați. Se diagnostichează atunci când distanța dintre cantul intern al celor doi ochi este mai mare de jumătate din distanța pupilară (Fig. 1.10).

Urechi implantate jos

O linie orizontală imaginară este trasată de la colțul exterior al ochiului până la lobul urechii aceluiași ochi.

Fig. 1.10: Hipertelorismo

Fig. 1.11: Ptoză unilaterală

Fig. 1.12: Ptosis bilateral

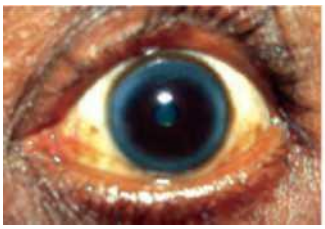
Arco senil

Anillo de Kayser-Fleischer

Fig. 1.13

Fig. 1.14: Esclerótica azul (Osteogénesis imperfecta)

3. Cianoză

Ictericia

Manchas de Bitot (deficiencia de vitamina A)

Conjuntivitis flictenular

La Lengua

LS>nE3a es a menudo roja con

7.

4 .
5 .
6 .

Arcul senil	*Inel KF*
1. Culoare alb-cenușie	Culoare galben-verzuie
2. Prezent în regiunea limbo	Prezent în limbo
3. Zona clară a irisului dintre limbus și inel	Nu există nicio zonă a irisului între limbus și inel
4. Datorită depunerii de calciu și lipide în cornee	Din cauza depunerii de cupru în membrana Descemet a corneei
5. Observat la vârsta mijlocie până la vârsta înaintată	Observat la tineri
6. Prezența sa sugerează ateroscleroză sau hiperlipidemie	Prezența sa sugerează boala Wilson
7. Inel complet	Inițial, inelul este incomplet, apărând mai întâi pe suprafața superioară a limbului, apoi progresând prin apariția pe partea temporală, apoi în jos și în final în partea mediană.

8. Arată bine cu ochiul expus	Confirmarea prezenței sale poate necesita o examinare cu lampă cu fantă
9. Nu dispare	Dispare odată cu tratamentul în același model în care a apărut.

8. Inelul KF (Fig. 1.13) se observă în boala Wilson, ciroza biliară primară, ciroza criptogenă, corp străin de cupru intraocular (inel uniocular KF), carotenemie.
9. Opacitățile corneene pot fi induse de medicamente, de exemplu, amiodaronă, sau din cauza tulburărilor de depozitare.
10. Cataractă (formarea timpurie poate fi cauzată de hipoparatiroidism, hiperparatiroidism, diabet zaharat sau administrare prelungită de steroizi orali)
11. Hemoragie subconjunctivală (observată în tusea convulsivă sau leptospiroză)
12. Ulcere corneene (observate în paralizia Bell și paralizia nervului trigemen)
13. Mărirea glandelor lacrimale (sindromul Sjögren)
14. Ectopia cristalinului (subluxația superioară a cristalinului se observă în sindromul Marfan, în timp ce subluxația inferioară se observă în homocistinurie)
15. Scleră albastră (observată în Osteogeneza imperfectă) (Fig. 1.14).

Limba este îndreptată înapoi, separând cele două treimi anterioare de treimea posterioară. Ajută la perceperea diferitelor arome alimentare și, de asemenea, ajută la procesul de mestecare. Observați culoarea, dimensiunea, forma, învelișul, suprafața, mobilitatea și orice leziuni locale.

Macroglosie

- Sindromul Down
- Acromegalie
- Mixedem
- Amiloidoză
- Angioedem
- Tumori

Microglosie

- Paralizie pseudobulbară
- Hemiatrofie facială
- Deshidratare marcată
- Foame

Culoare (Fig. 1.15)

- Limba albastră: cianoză centrală
- Limbă maronie:
  Uremia

papilas prominentes la punta, las papilas filiformes se encuentran en el centro, y las papilas caliciformes situados en una amplia forma de ‘V' con el vértice

Fig. 1.15: Lengua blanquecina

Necroză hepatică acută
Limba albă:
Înveliș central (febră intestinală) Leucoplazie
Acoperire excesivă
Limbă roșie stacojie: Deficiență de Niai Limbă roșie închisă : Z'N bolnav
Policitemie I I xJ
Deficit de riboflavină
Limbă neagră:
Melanoglosie
Bismut
Fier
Antibiotice precum penicilina
Limba albastră ardezie: Hemocromatoză
Pigmentare anormală: Limbă brun-negricioasă:
Boala Addison
Sindromul Nelson
Sindromul Peutz-Jeghers
Cașexie cronică
Malnutriție

Limba uscată

- Deshidratare
- Hemoragie
- Respirație pe gură
- Uremia
- Comă
- Atropină / Belladonna
- Sindromul Sjögren
- Sifilis
- Iritația dinților

Multiplu

Úlceras

Simple

- Tuberculosis
- Carcinoma
- Ulcere aftoase
- Herpes
- Sifilis secundar
- Pemfigus
- Varicelă
- Deficit de vitamina B

Recurent

- Afte
- EI
- Boala celiacă
- Sindromul Behçet
- Lichen plan
- Pemfigus
- neutropenie

Limbă fisurată (scrot) (Fig.

- Sindromul Down

Afecțiune inflamatorie asimptomatică, cu pierderea și regenerarea rapidă a papilelor filiforme, ducând la pete roșii „rătăcitoare” pe suprafața limbii - nu are semnificație clinică. **1.16)**

Fig. 1.16: Lengua Fisurada

- Deficiencia de vitamina B
- Acromegalia
- Malformación congénita

Lengua Geográfica (Fig. 1.17)

Leucoplazia păroasă (Fig. 1.18)

Este cauzată de virusul EB și se observă de obicei pe marginea laterală a limbii și este diagnostică pentru SIDA.

Lengua Vellosa (Fig. 1.19)

La formación de la capa de queratina antes de la descamación puede resultar en la elongación de las papilas filiformes en la superficie dorsal medial de la lengua.

Fig. 1.17: Lengua geográfica

Fig. 1.18: Leucoplasia vellosa

Fig. 1.19: Limbă păroasă

Glosita romboidă medie (Fig. 1.20)

Este roșie din cauza depapilării zonei romboidale din centrul dosului limbii cu candidoză asociată. Este un marker al tulburărilor de imunodeficiență.

Fig. 1.20: Glositis media romboidal

Lengua Calva (Glositis Atrofica)

Se debe a la atrofia difusa de las papilas. Se presenta con frecuencia en la pelagra, la xerostomia y los trastornos de deficiencia del hierro/B12.

La Lengua en Neurología

La fasciculación (fibrilación) en la lengua cuando se encuentra en la cavidad oral es una característica de la enfermedad de la neurona motor a y también ocurre en la mitad de la lengua **la siringomielia. La debilidad de** se debe a la parálisis del nervio hipogloso y se desvia hacia el mismo lado de la protrusión. La miotonia se demuestra de mejor manera en la distrofia miotónica. La lengua espástica se debe a la parálisis pseudobulbar.

Tipuri de faciesuri caracteristice (Fig. 1.21)

1. *Facies acromegalic:* Maxilar inferior proeminent, trăsături grosiere, nas, buze și urechi mari, frunte și pomeți proeminenți, dinți separați.
2. *Sindromul Cushing:* Față de „lună plină” cu creștere excesivă a părului.
3. *Facies hipotiroidian:* Umflarea feței cu o expresie ternă, cu pleoape umflate și căderea părului la nivelul sprâncenelor.
4. *Facies hipertiroidian:* Aspect anxios, cu ochi larg deschiși, cu limbul superior și inferior expus, asociat cu clipit frecvent și absența ridurilor pe frunte.
5. *Facies leonin:* Observat în lepră și în care se observă îngroșarea pielii și a lobilor urechilor cu o punte nazală aplatizată, precum și căderea părului pe partea laterală a sprâncenelor și genelor (madaroză).
6. *Facies de tip goblin:* Acesta se observă în stenoza aortică supravalvulară sau în stenoza arterială

medilibros.com

Fig. 1.21: Faciesuri în medicină

Pulmonar (sindromul Williams). Există o gură cu buze mari (efect de bosumflare), dinți foarte distanțați, o frunte lată, o bărbie ascuțită, urechi proeminente și ochi foarte distanțați.

7. *Stenoză pulmonară congenitală:* Față lată cu ochi foarte depărtați (față în formă de lună).

8. *Trăsături faciale în pneumonie:* În pneumonia lobară, aripioarele nasului sunt mai active, ochii sunt strălucitori, iar la colțurile gurii pot fi prezente leziuni herpetice.

9. *Facies BPOC:* Aspect anxios, cu decolorare albăstruie a buzelor, vârfului nasului și lobului urechii, expirație cu buze țuguiate.

10. *Trăsături faciale în sindromul nefrotic/nefritic:* Față umflată cu edem periorbital și paloare.

11. *Trăsături faciale în sclerodermie:* Pielea feței este întinsă și lucioasă. Pacientul are dificultăți în a deschide gura sau a zâmbi (microstomie).

12. *Trăsături faciale în LES:* Acestea se observă în principal la femei. Pe față apare o erupție cutanată în formă de fluture, care acoperă obrajii superiori și podul nazului. Eritemul poate fi vizibil peste erupție la expunerea la lumina soarelui.

13. *Caracteristici faciale în sindromul Sjögren:* Există o mărire a glandei lacrimale **pe ambele** părți, împreună cu mărirea glandelor parotide și submandibulare. *Facies miastenic:* Ptoză bilaterală cu devierea ochilor spre exterior, prezența ridurilor pe frunte și o gură parțial deschisă.

14. *Distrofie miotonică:* Ptoză bilaterală cu absența ridurilor frunții, chelie frontală cu absența mușchiului sternocleidomastoidian și cataractă bilaterală. Un zâmbet transversal este, de asemenea, caracteristic acestei afecțiuni.

15. *Facies parkinsonian:* O față imobilă, fixă și lipsită de expresie, cu clipit frecvent. Frecvența normală de clipire este de 20 de clipiri pe minut. În parkinsonism , frecvența de clipire este redusă la mai puțin de 10 clipiri pe minut. Când ochii sunt închiși, se pot observa spasme ale pleoapelor (blefaroclonie). În parkinsonismul postencefalitic, se observă crize oculogire (deviere tonică ascendentă a ochilor). Poate fi prezent și un tremor al maxilarului.

16.

17. *Paralizia Bell:* Absența ridurilor de pe frunte pe partea afectată, împreună cu incapacitatea de a închide ochii, iar atunci când se încearcă închiderea ochilor, globul ocular pare să se miște în sus și în exterior (fenomenul Bell). Există, de asemenea, pierderea pliului nazolabiale pe partea afectată și devierea colțului gurii spre partea neafectată la zâmbet. Cu toate acestea, în paralizia Bell de lungă durată, atunci când se dezvoltă contracturi ale mușchilor faciali, pot fi observate pliuri nazolabiale proeminente pe partea afectată, creând confuzie cu privire la partea în care este prezentă leziunea.

18. *Facies cirotic:* Obraji și ochi scobiți cu proeminență malară și prezența bilaterală a glandelor parotide alungite (în special în ciroza secundară alcoolismului).

19. *Față cretinoidă:* Fața este palidă și are un aspect tern, prostesc. Nasul este lat și plat. Buzele sunt groase și separate de o limbă mare și fisurată. Părul de pe sprâncene, gene și scalp este rar. Există un pliu epicantal medial proeminent și urechi implantate jos.

20. *Facies tabetic:* Ptoză parțială cu riduri pe frunte și pupile inegale, mici și neregulate.

Construi

Tipul de corp sau habitusul indică tenul. Rasa umană poate fi clasificată în următoarele somatotipuri.

Clasificare clinică

i. Astenic – Corp subțire, lung și subdezvoltat, cu gât lung, piept plat și degete subțiri. Au o inimă verticală. Sunt predispuși la

ii. Normo ■ énico - Corp cu constituție normală.

iii. Estetic - Gât lat, scurt și gros, piept musculos și degete mari și groase. Au o inimă orizontală.

Clasificare antropometrică

Yo

Statură

Înălțimea este înălțimea totală măsurată de la creștetul capului până la tălpile picioarelor. Este suma dintre măsurătorile segmentului superior (de la creștetul capului până la marginea superioară a simfizei pubiene) plus măsurătorile segmentului inferior (de la vârful simfizei pubiene până la tălpile picioarelor).

Endomorfo - Contornos suaves, redondos, con los tejidos cutáneos bien desarrollados, y baja estatura. Mesoformo - Individuo ancho, fornido, musculoso y de estatura normal. Ectomorfo -Manos largas y estrechas, pies largos, tórax bajo, cintura pequeña y estatura alta.

ii

iii

Extensia brațelor: Aceasta este distanța dintre vârfurile degetelor mijlocii ale ambelor mâini, cu brațele extinse orizontal, departe de corp.

1. În mod normal, relația dintre întinderea brațelor și înălțime variază în funcție de vârstă, după cum urmează:

Vârstă	*Deschiderea brațelor minus înălțimea (în cm)*
a. 0-7 ani	-3
b. 8-12 ani	0
c. Peste 12 ani	+1 (pentru femei) +4 (pentru bărbați)

2. Relația dintre măsurarea segmentului superior (de la vârful simfizei pubiene) și măsurarea segmentului inferior (de la simfiza pubiană la călcâi) variază, de asemenea, în funcție de vârstă, după cum urmează:

Vârstă	*Segment superior/segment inferior*
a. La naștere	1.7
b. 3 ani	1.4
cca. 10 ani	1.0
d. Adult	0,8

Înălțime > Extensie braț

1. Tumora cortexului adrenal
2. Pubertate precoce

Acest lucru se datorează fuziunii epifizare precoce.

Extensia brațului > Est^tUa ill r"\ I

1. Eunuchoidism
2. Hipogonadism
3. Sindromul Marfan
4. Homocistinurie
5. Sindromul Klinefelter

Aceasta se datorează unei întârzieri în fuziunea epifizară. Diferența de măsurare trebuie să fie mai mare de cinci - centimetri pentru a fi semnificativă.

Segment superior > Segment inferior

1. Tumora cortexului adrenal
2. Pubertate precoce.

Segment inferior > Segment superior

1. Eunuchoidism
2. Hipogonadism
3. Homocistinurie
4. Sindromul Klinefelter
5. Sindromul Marfan

Sindromul Marfan

Este un sindrom care cuprinde următoarea tetradă:

1. Familială (autosomal dominantă)
2. Dislocarea cristalinului (în sus)

Sindromul Marfan	*Homocistinurie*
1. Tulburare tisulară	Aceasta este o eroare metabolică înnăscută, datorată lipsei enzimei cistationină sintază, care duce la acumularea de homocisteină și metionină și la un deficit de cistationină și cistină.
2. Se transmite ca o trăsătură autosomal dominantă	Se transmite ca o trăsătură autosomal recesiv
3. Facultăți mentale normale	Deficiența mintală este prezentă
4. Oase normale	Prezența osteoporozei
5. Prolapsul valvei mitrale și dilatarea rădăcinii aortice; Semnul Valsalva poate fi prezent.	Degenerarea medială a aortă și poate prezenta artere elastice
6. Nu există nicio preferință pentru dezvoltarea trombozei	Poate apărea tromboză arterială și venoasă
7. Subluxație superolaterală a lentilei.	Subluxație inferolaterală a lentilei.

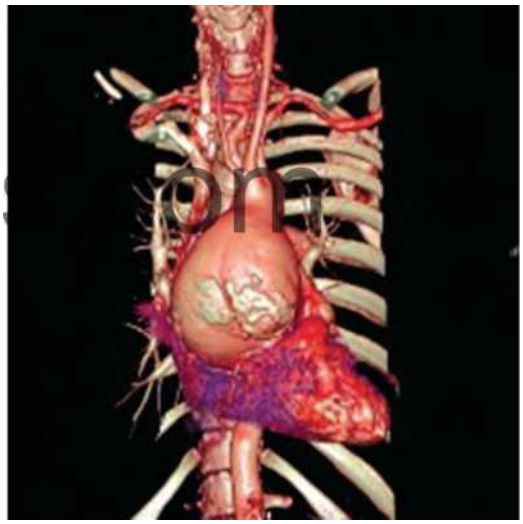

Fig. 1.22: Ectazie sino-tubulară și dilatarea rădăcinii aortice

3. Dilatarea sau disecția marilor vase (aortice sau pulmonare) (Fig. 1.22)
4. Oase tubulare lungi.

Defecte scheletice

a. Înălțime - Înalt și slab (astenic)
b. Craniu - Dolicocefalic
c. Palatul arcuit înalt
d. Toracele și coloana vertebrală - Pectus carinatum, pectus excavatum, sindromul spatelui drept, cifoză, scolioză
e. Membre - lungi, subțiri, cu degete lungi și subțiri (Arahnodactilie)
f. Hipermobilitatea articulară și laxitatea ligamentară.
g. Picioare - Picioare plate, arcade înalte, hallux valgus.

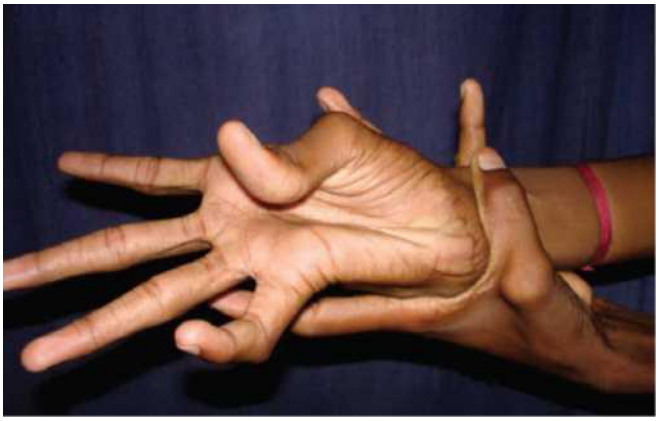

Fig. 1.23: Signo de la muñeca o de Walker Murdoch

Fig. 1.24: Signo del pulgar o de Steinberg

Semnul încheieturii mâinii (Fig. 1.23): Pacientul cu sindrom Marfan își poate închide încheietura mâinii cu degetul mare și degetul mic al celeilalte mâini, iar degetele se suprapun . Degetul mic se suprapune peste degetul mare cu cel puțin 1 cm.

Semnul degetului mare (Fig. 1.24): La un pacient cu sindrom Marfan, o parte a falangei distale a degetului mare este vizibilă dincolo de marginea ulnară a mâinii atunci când se formează un pumn cu degetul mare flectat în interiorul palmei.

Înălțimea și anvergura brațelor: Pacientul este înalt; - segmentul inferior este mai mare decât segmentul superior cu cel puțin 5 cm. Anvergura brațelor este mai mare decât înălțimea pacientului cu cel puțin 5 cm.

Defecte oculare

a. Microcornee
b. Ectopia cristalinului (luxație bilaterală în sus și în afară).
c. Cataractă

a. Bronșiectazia chistică
b. Pneumotorax spontan.

d. Estrabismo

e. Miopie
f. Dezlipirea de retină
g. Iridodontis

Defecte cardiace

a. Anevrismul aortic
b. Disecția aortică
c. Anevrismul sinusului Valsalva
d. Regurgitarea aortică
e. Sindromul de prolaps al valvei mitrale sau tricuspide
f. Defect septal atrial (ostium secundum)
g. Defectul septal ventricular
h. Dilatarea arterei pulmonare.

Defecte pulmonare

1. Examinare oftalmologică cu o lampă pentru detectarea ectopiei cristalinului

Investigaciones

2. Radiografii ale mâinilor.

lungimea medie a celei de-a doua, a treia, a patra și a cincea întâlniri^ctEpianosr^lFanchuif medie a

Índice metacarpiano (IMC): Este se calcula midiendo la

$$IMC = \frac{\text{lungimea medie a celor patru metacarpiene}}{\text{lățimea medie a celor patru metacarpiene}}$$

Dacă IMC-ul este > 8,4, indică prezența sindromului Marfan (IMC normal = 5,4 până la 7,9).

Gigantism

Se spune că gigantismul este prezent la un individ atunci când înălțimea sa este mai mare de șase picioare și șase inci (aproximativ 197 cm).

Tipuri de gigantism

1. *Ereditară* (primară sau genetică): La acest tip, corpul este perfect proporționat. Sunt normali din punct de vedere mental, fizic și sexual.
2. *Gigantism endocrin:* Se observă următoarele tipuri:
   a. *Gigantism hiperhipofizar:* Sunt bine proporționate și au o bună dezvoltare fizică și sexuală.
   b. *Gigantismul eunucoid:* Acestea sunt persoane înalte, cu membre lungi și subțiri și organe sexuale infantile, de exemplu, sindromul Klinefelter.

Nanism

Se spune că este prezent atunci când există o lipsă marcată și permanentă de înălțime, cu o înălțime adultă prezisă mai mică de 4 abateri standard față de medie. Un adult poate fi numit pitic dacă înălțimea sa este mai mică de 1,22 m.

Clasificarea staturii scurte

I. *Varianta normală*
   1. Statură mică în familie
   2. Retard de creștere
   3. Rasă.

II. *Patologic*
   a. *Furnizat*
      i. Prenatal
         1. Retard de creștere intrauterină
         2. Infecție prenatală la mamă (TORCH *, sifilis, SIDA)
         3. Consumul prenatal de alcool, tutun, heroină
         4. Anomalii cromozomiale (sindromul Down, sindromul Turner).
      ii. Postnatal
         1. Malnutriție (malnutriție proteico-energetică, anorexie nervoasă)
         2. Tulburări endocrine (deficit de de creștere, hi pctii ri.lif mo, hiperplastie aeriană licolgé în ea și I

pubertate precoce) \ > TI I

II

         3. Boli cardiovasculare (cardiopatie congenitală cianotică și acianotică, cardiopatie reumatică cu debut precoce)
         4. Tulburări respiratorii (sindromul Kartagener, boala pulmonară chistică, astmul infantil)
         5. Afecțiuni renale (acidoză tubulară renală, rahitism renal, sindrom nefrotic, pielonefrită cronică)
         6. Tulburări de sânge (anemie cronică, cum ar fi talasemia sau anemia falciformă, leucemie)
         7. Tulburări psihosociale (privarea de mamă).
   b. *Disproporționat*
      1. Rahitism
      2. Displazie scheletică (cifoză, lordoză, scolioză)
      3. Formare osoasă defectuoasă (osteopetroză, osteogeneză imperfectă)
      4. Creștere defectuoasă a cartilajului (acondroplazie, exostoze cartilaginoase multiple)
      5. Defecte ale matricei osoase (displazie fibroasă)
      6. Erori congenitale ale metabolismului (mucopolizaharidoză)
      7. Defecte ale metabolismului calciului și fosforului (rahitism hiperfosfatemic)
      8. Defecte ale metabolismului mineral (boala Wilson, deficit de zinc).

Înălțime mică - Cauze

1. Ereditar	
2. Genetic	Constituțional mic
	Sindromul Down, sindromul Turner, acondroplazia
3. Nutrițional	Întârziere a creșterii intrauterine, malnutriție proteino-energetică, rahitism
4. Endocrin	Cretinism, hipopituitarism, craniofaringiom
5. Mâncare	Sindroame de malabsorbție, boala Crohn, fibroză chistică
6. Cardiorespiratorii: Cardiopatie congenitală, boală pulmonară supurativă	
7. Locomotivă	Scolioză severă
8. Diverse	Cașexie cronică, inclusiv insuficiență boli renale și biliare

*Toxoplasmoză, alte infecții: rubeolă, citomegalovirus, herpes simplex.

Stare nutrițională

Starea nutrițională depinde în primul rând de distribuția țesutului adipos în organism. Pe baza acesteia, indivizii pot fi clasificați ca fiind normali, supraponderali (grași sau obezi) și subponderali.

Starea nutrițională poate fi evaluată din următoarele perspective:

1. Greutatea corporală ideală (CII) = 22,5 x (înălțimea în metri) ^{2} La femei, greutatea ideală se calculează după cum urmează:
   0,94 x 22,5 x (înălțime în metri) ^{2}
   Dacă greutatea corporală este > 10% din IQR, persoana este supraponderală
   Dacă greutatea corporală este > 20% din IQR, individul este obez.
2. Indicele de masă corporală (IMC) se calculează după cum urmează:
   IMC = greutate în kg / (înălțime în metri) ^{2}
   Intervalul normal al IMC este 19-25
   La bărbați, este de 20-25
   La femei, este între 18 și 23 de ani.
   Dacă IMC-ul este între 25 și 30, persoana este supraponderală.
   Dacă IMC-ul este > 30, persoana este obeză.
   Gradele de obezitate
   IMC de gradul I 25-30 (supraponderalitate)
   IMC de gradul II 30-40 (obezitate)
   IMC de gradul III > 40 (obezitate ridicată)
3. Cantitatea de grăsime subcutanată poate fi estimată prin măsurarea grosimii pliurilor cutanate la nivelul tricepsului, bicepsului, regiunilor subscapulare și suprailiace folosind o pereche de cleme speciale. Sunt disponibile ecuații și nomograme pentru convertirea

grosimii pliurilor cutanate în grăsime corporală. (Grosimea normală a pliurilor cutanate ale tricepsului : bărbați adulți - 12,5 mm; femei adulte - 16,5 mm).

4. Calculul aproximativ al greutății corporale (indicele Broca) se poate face ori de câte ori înălțimea individului este > 100 cm și, prin urmare, este posibil doar la adulți. Înălțimea în cm - 100 = greutatea corporală dorită (în kg). Înălțimea în inci = greutatea corporală (în kg).

Obezitatea

O persoană este considerată obeză dacă greutatea sa corporală este > 20% din IQ-ul său și IMC-ul este > 30.

Tipuri de obezitate

1. *Obezitate generalizată:* Depozite excesive de grăsime distribuite uniform pe tot corpul. Supraalimentarea este cea mai frecventă cauză. Se caracterizează prin prezența unei bărbii duble.
2. *Obezitatea androidică (Fig. 1.25A):* Caracterizată prin - depunerea excesivă de grăsime în regiunea taliei.
3. *Obezitatea ginoidă (Fig. 1.25B):* Caracterizată prin - depunerea excesivă de grăsime în regiunea șoldului și coapsei.
4. *Obezitate superioară sau centrală.* În acest tip, există depozite excesive de grăsime pe față, gât și trunchi; brațele sunt subțiri. Acest lucru se observă în sindromul Cushing.

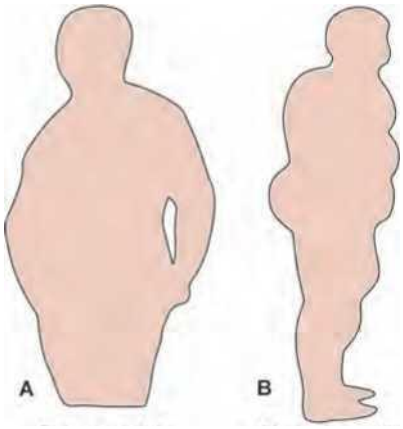

Tip Android Tip Gynoid
(în formă de măr) (în formă de pară)

Fig. 1.25A și B: Modelul de obezitate

Dovezile recente sugerează că distribuția regională a grăsimii ar putea avea o semnificație prognostică mai mare decât gradul absolut de obezitate. Se măsoară raportul talie-șold.

Măsurarea șoldului se ia măsurând la un nivel care oferă măsurarea maximă a șoldului, deasupra feselor.

Talia se măsoară luând o circumferință care oferă cea mai îngustă parte a măsurătorii dintre coaste și creasta iliacă.

Raportul talie-șold	*Tipul de obezitate*	*Prognoză*
1. 0,8 sau mai puțin	În formă de pară	
2. 0,9 sau mai mare	În formă de măr	Bine Risc mai mare de a dezvolta complicații ale obezitate

Dacă IMC-ul dumneavoastră este de 18 sau mai mic. Cauzele pierderii în greutate sunt:

i. Malnutriție
ii. Durere sau depresie

Bajo Peso

Los adultos tienen un peso significativamente bajo cuan-

iii. Tireotoxicoză
iv. Diabetul zaharat
v. Boala Addison
vi. Tuberculoză
vii. Infecția cu HIV
viii. Bronșită cronică

O J. (jn (Congestivă)

X. Malignitate
xi. Sindroame de malabsorbție
xii. Anorexia nervoasă (aceasta este diagnosticată atunci când greutatea pacientului este < 25% din greutatea sa internă).

Poziţie

Poziția sau atitudinea adoptată întotdeauna de pacient în repaus sau în mișcare este cunoscută sub numele de postură și, privită din lateral, poate fi suficient de caracteristică pentru a sugera un diagnostic.

Diferitele tipuri de postură în practica clinică sunt: 1. Când pacientul stă în picioare / așezat.

a. O linie verticală vizibilă în postura piciorului, privită din lateral, reprezintă o postură bună.
b. În picioare, când iei o curbă în formă de S, privit din lateral, este o postură proastă.
c. *Postură astenică:* Curburile normale ale coloanei vertebrale sunt exagerate. Se observă prin slăbiciune, uzură și senilitate.
d. *Postura parkinsoniană:* Postură universal flexată.
e. *Postură lordotică:* Există o lordoză lombară exagerată. Se observă în distrofia musculară din cauza slăbiciunii musculare proximale. Se observă și în probleme bilaterale de șold.
f. *Postura cerebeloasă:* În leziunile cerebelului sau ale conexiunilor sale, pacientul stă în picioare cu picioarele depărtate și nu poate menține o postură

stabilă atunci când stă în picioare cu ambele picioare împreună. Pacientul este ataxic în șezut (ataxie truncală) atunci când este implicat vermisul cerebelos.

g. *Postura în spondilita anchilozantă:* Există o pierdere a lordozei lombare, cu o exagerare a cifozei toracice superioare.

h. *Postură catatonică:* Pacientul menține o anumită postură a corpului și a membrelor timp de ore întregi. Acest lucru se observă în schizofrenie.

2. Când pacientul stă întins:

a. *Postura decerebrată:* Extensia coatelor și a încheieturilor mâinilor, cu pronația brațelor. Aceasta sugerează că leziunea este la nivelul trunchiului cerebral, deconectând emisferele cerebrale de trunchiul cerebral.

b. *Postura decorticată:* Flexia coatelor și a încheieturilor mâinilor, cu supinația brațelor. Sugerează o leziune emisferică bilaterală severă a mezencefalului.

c. *Poziția hemiplegică:* Pacientul se află în decubit dorsal, cu obrazul de pe partea afectată umflându-se la fiecare expirație. **Membrul superior afectat este flasc pe** lateral, iar membrul inferior afectat este rotat extern. Această imagine este observată imediat după debutul hemiplegiei. În hemiplegia de lungă durată, poate exista pierderea pliului nazolabiale pe partea paralizată, membrul superior afectat fiind într-o postură flexată, iar membrul inferior afectat într-o poziție extinsă.

d. *Opisthotonus:* În această poziție, pacientul este arcuit , cu călcâiul și osul occipital în contact cu patul. Această poziție este observată la pacienții cu tetanos și intoxicație cu stricnină.

e. Poziția în decubit lateral, cu membrele în poziție fetală, pentru a minimiza întinderea meningelui, se observă în meningită sau meningism.

f. Un pacient întins cu spătarul sugerează posibilitatea ca pacientul să aibă ICC sau BPOC.

g. Pacientul este așezat și ține un suport în fața sa pentru a-și stabiliza umerii și are antecedente de dispnee, sugerând un diagnostic de astm bronșic.

h. Pacientul întins și

i. Strângerea de piept - durere anginoasă (semnul lui Levine)

ii. Respirație superficială, cu mișcare minimă sau fără mișcare a peretelui abdominal anterior - peritonită.

i. Pacientul se rostogolește dintr-o parte în alta în pat și

i. Strângerea strângerii de piept - infarct miocardic

ii. Ridicarea abdomenului superior - colică biliară.

j. Pacientul așezat și aplecat în față

i. Pericardită

ii. Pancreatită

Durerea cauzată de aceste două afecțiuni este ameliorată prin adoptarea acestei posturi (poziția musulmană).

k. *În decubit dorsal:* Pacienții care preferă să stea în decubit dorsal pot avea un anevrism aortic abdominal, care poate eroda vertebrele în decubit dorsal și poate provoca dureri de spate. În decubit dorsal, aorta se deplasează înaintea vertebrelor, iar durerea scade.

Mâini și degete

Mâini

i. *Cretinism:* Palme pătrate, degete scurte, groase și tocite, radius scurt.

ii. *Sindromul Down:* Mână scurtă și groasă. Degetul mare scurt care își are originea mai jos decât în mod normal pe mână, cu o falangă distală a degetului mic.

^ J^ S orv ^ o^^ny l|cty a ;| (Fig. 1.26 și 1.27) și pe palma se observă o singură cută palmară (Fig. 1.28).

iii. *Mână acromegalică:* Cunoscută și sub numele de „mână labă". Este o mână enormă, cu degete grase, cilindrice și spatulate, cu vârfuri tocite și unghii late și pătrate.

iv. *Mână eunucoidă:* Mână lungă și îngustă, cu pielea subțire, cu degete delicate și scurte.

Fig. 1.26: Clinodactilie - sindrom Down

Fig. 1.27: Pie en el síndrome de Down

Fig. 1.28: Pliegue simiesco

Fig. 1.29: Mano acromegálica

Fig. 1.33: Aracnodactilia

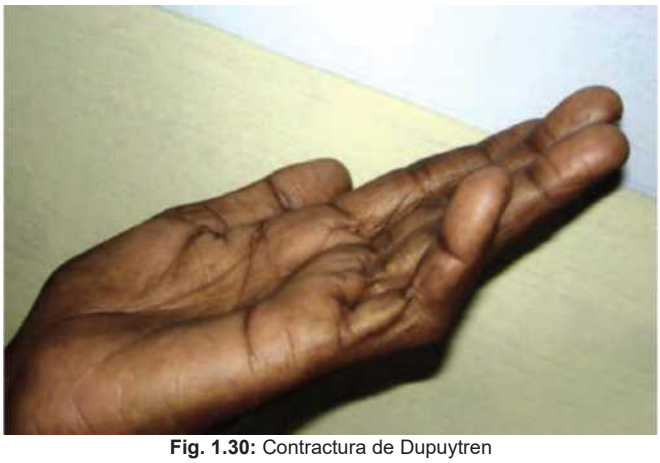

Fig. 1.30: Contractura de Dupuytren

v. *Sindromul Marfan:* Mână lungă cu degete în formă de păianjen (arahnodactilie).
vi. *Pseudohipoparatiroidism:* Metacarpienele al patrulea și al cincilea scurte care generează un „semn al gropiței" (articulație-articulație-gropiță-gropiță).
vii. *Sindromul Holt-Oram:* Degetul mare este hipoplazic și în același plan cu celelalte degete. Degetul mare poate fi trifalangian. Al cincilea deget poate fi absent. Poate fi prezentă sinostoză radioulnară. Radiusul poate fi absent.
viii. *Contractura Dupuytren (Fig. 1.30):* Aceasta apare din cauza fibrozitei care afectează frecvent partea ulnară a aponevrozei palmare. Aceasta provoacă îngroșarea și contracția aponevrozei. Inițial, afectează falangele proximale și medii ale degetului inelar, iar apoi este afectat degetul mic.

Se observă în următoarele condiții:
a. Idiopatică
b. Ciroză hepatică
c. Terapia cu fenitoină
d. Persoanele care lucrează cu mașini care produc vibrații
e. Ingerarea de contraceptive orale.

Degete

i. *Polidactilie (Fig. 1.31):* Degete supranumerare *Cauze*
   a. Congenital
   b. Familiar
   c. Asociat cu CIV
   d. Sindromul Laurence-Moon-Biedl
   e. Sindromul Turner
ii. *Sindactilie (Fig. 1.32):* Degete palmate. Poate apărea la indivizi normali sau la cei cu anumite anomalii congenitale. Se observă la

Fig. 1.31: Polidactilia

Fig. 1.32: Sindactilia

el síndrome de Polonia (músculo pectoral mayor ausente unilateral con Tetralogía de Fallot).

iii. *Aracnodactilia (Fig. 1.33):* Dedos de araña. Estos son largos y delgados.

Causas

a. Síndrome de Marfan
b. Hipogonadismo

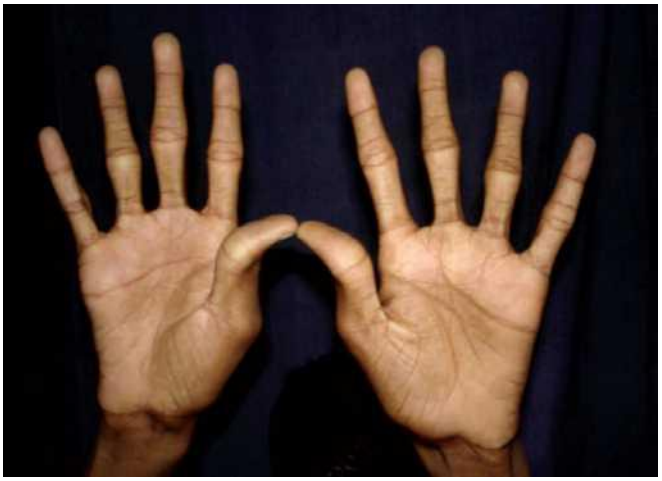

Fig. 1.33: Aracnodactilia

Fig. 1.34: Pulgar hipoplásico - Anemia de Fanconi

c. Hipopituitarism
d. Homocistinurie
e. Indivizi normali.

iv. *Absența degetelor de la picioare:* Absența unuia sau mai multor degete poate fi congenitală. Degetul mare poate lipsi în anemia Fanconi. v. *Degete tip cârnat:* Se observă degete groase și cărnoase.

a. Acromegalie
b. Mixedem
c. Artropatia psoriazică.

Picioare și degete de la picioare

Genu Varo (picioare arcuite)

Cauze

a. Rahitism
b. Osteomalacie
c. Osteita deformantă (boala Paget)
d. Acondroplazie.

Genu Valgum (genunchii împreună)

Cauze

a. Congenital
b. Rahitism

Picioare mari

Se observă în acromegalie.

Picioare scurte și late

Se observă în acondroplazie.

Picioare în balansoar (Fig. 1.35)

Acesta este un tip sever de picior plat, cu călcâi proeminent. Observat în trisomia 18 (sindromul Edward, care poate fi asociat cu artroplastia cerebrală postpartum).

Fig. 1.35: Picior de balansoar

Piciorul Cavus (piciorul în gheară) (Fig. 1.36)

Cauze

a. Familie
b. Atrofie musculară
c. peronieră, ataxie
d. Friedrei,
siringomielie
e. Spina bifida ocultă
f. Poliomielită
anterioară.

Degete cu gheare

Sunt văzuți în
a. Ataxia lui Friedreich
b. Atrofia mușchilor peronieri.

Grosimea călcâiului

Este distanța măsurată pe o radiografie a piciorului pacientului, luată lateral de la cel mai jos punct al calcaneului până la cel mai jos punct al pernuței de călcâi.

Se spune că grosimea călcâiului crește atunci când
i. Este mai mare de 23 mm la bărbați
ii. Este mai mare de 21 mm la femei.

Cauzele creșterii grosimii călcâiului

a. Acromegalie
b. Mixedem
c. Obezitatea
d. Edem periferic
e. Infecție sau leziune la călcâi
f. Terapia DFH.

Pielea în medicina clinică

Pielea are trei straturi (Fig. 1.37). Epiderma formează stratul cel mai exterior, fiind alcătuită din epiteliu avascular. Derma fibroelastică, dură, formează stratul mijlociu, conținând vase de sânge, nervi, glande sebacee și sudoripare și foliculi de păr. Hipoderma conține țesut conjunctiv, iar grăsimea formează stratul cel mai interior.
melanocite prezente în stratul bazal al epidermei.

Pielea este cel mai mare organ al corpului uman. El 90% de las células epidérmicas son queratinocitos. ch Sintetizan proteínas 'nsoh'bles. llamadas queratinas.

Estas forman el principal componente de la superficie ta III I impermeable de la epidermis. El pigmento llamado melanina se sintetiza a partir de fenilalanina por los

Cântărește aproximativ 4 kg și are o suprafață de 2 m². Culoarea maro sau neagră a pielii se datorează...

1. *Protecție:* Fizică, Chimică, Infecțioasă
2. *Termoreglare:* Vasele de sânge și glandele sudoripare

melanina. La cantidad de melanina presente se decide por factores hereditarios y los factores ambientales como la exposición o privación de la luz ultravioleta.

Funciones de la Piel

exocrine

Mușchiul piloerector Gianduia și nervul sebaceu H

Fig. 1.37: Structura pielii

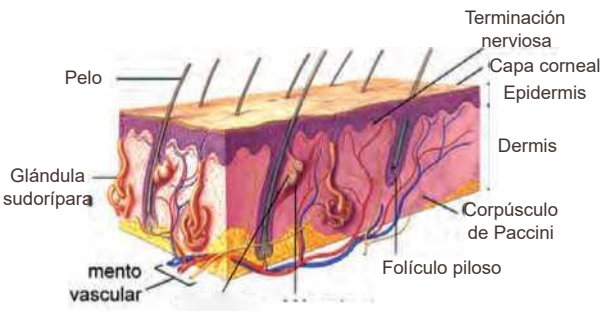

Fig. 1.36: Picior cavus

3. *Homeostazia* apei, electroliților și proteinelor
4. *Lubrifiere și impermeabilizare:* Sebumul este secretat de glandele sebacee.
5. *Senzații* - Terminații nervoase specializate
6. *Imunologic:* Limfocite, Macrofage, Celule Langerhans
7. *Sinteza vitaminei D* de către keratinocite
8. *Mirosul corpului:* glandele apocrine
9. *Protecție și prindere:* Cuie
10. *Calorii stocate:* Grăsime subcutanată
11. *Psihosocial:* Cosmetice - piele, buze, păr, unghii.

Leziuni cutanate primare

Leziuni cutanate universale și simetrice care favorizează diagnosticul unei boli sistemice și leziuni focale asimetrice care favorizează diagnosticul unei infecții locale sau alergii.

Terminologia leziunilor cutanate

Macula - Alterarea culorii

Papulă (Fig. 1.38) - Leziune cutanată proeminentă - <0,5 cm
Placă - Leziune cutanată palpabilă - >2 cm
Nodul - **Leziune** solidă palpabilă - >0,5 **cm** ■ ■ ■ ■ *Veziculă (Fig. 1.39)* - Blist umplută cu lichid - <0,5 cm *Bulă (Fig. 1.40)* - Blist **>** **0,5** cm *Pustulă* - Blist umplută cu puroi
Papilom - Leziune pediculată
Păulă - o leziune ridicată cu o umflătură albă centrală și o margine roșie
Telangiectasia - Dilatarea vaselor mici de sânge de la nivelul pielii
Peteșii (Fig. 1.41) - Pată de sânge de mărimea unui cap de ac pe piele.
Purpuriu - Peteșii mari care nu se albesc sub presiune

Fig. 1.39: Vesícula

Fig. 1.40: Bula

Fig. 1.38: Pápula

Fig. 1.41: Petequia

Echimoză (Fig. 1.42) - Extravazarea unor cantități mari de sânge în piele
Hematom - inflamație cauzată de hemoragie - acumulare de sânge
Eritem - înroșirea pielii.

Fig. 1.42: Echimoză

Distribuția și localizarea leziunilor cutanate

Centrifugă - Variolă, Eritem multiform, Eritem nodos
Centripet - Varicelă, Pityriasis rosea
Aspect flexor - Eczemă atopică |] III | |
Aspect extensor - Psoriazis I

Culoarea pielii

Paloare - Anemie, Șoc (datorat vasoconstricției periferice), Hemoragie, Emoție intensă
Pigmentare crescută:
Rasă, Arsuri solare, Hemocromatoză, Intoxicație cronică cu arsenic
Argirie, Cașexie, Boala Addison, Pigmentarea mameloanelor și areolelor în sarcină, Pelagra, Iradiere.
Pierdere generalizată a pigmentării - Albinism. *Pierdere neregulată a pigmentării* - Vitiligo, un marker al multor boli autoimune.
Pierdere localizată a pigmentării - Piebaldism (leucodermie rară, autosomal dominantă)
Eritem - Arsuri solare, Febră exantematoasă, Leziuni inflamatorii
Înroșirea feței - Medicamente precum acidul nicotinic
Cianoză - cianoză centrală sau periferică, afecțiuni care imită cianoza - methemoglobinemie
Icter - îngălbenirea pielii din cauza creșterii bilirubinei serice,
Afecțiuni care imită icterul - carotenemia (conservarea scleroticei).

Leziunile cutanate ca markeri ai bolilor sistemice

Eritem nodos:
Sarcoidoză, Tuberculoză, Boli ale țesutului conjunctiv , Infecție post-streptococică, Medicamente

Eritem marginat:
Febra reumatică

Pioderma gangrenoasă:
Colită ulcerativă, artrită reumatoidă

Dermatita herpetiformă:
Enteropatia glutenică

Purpuriu generalizat:
PTI și alte afecțiuni hematologice

Dermatită artificială sau fictivă:
Tulburări de personalitate - Anxietate

Unghiile în medicina clinică (Fig. 1.43 și 1.44)

Koilonichie (Fig. 1.45)

Se datorează subțierii și înmuierii suprafeței unghiei, care are ca rezultat o formă de lingură.

1. Anemia cu deficit de fier
2. Hemocromatoză
3. Sindromul Raynaud
4. Porfirie
5. Ocupațional
   - Mecanică
   - Ricșă (Trageri de căruță)

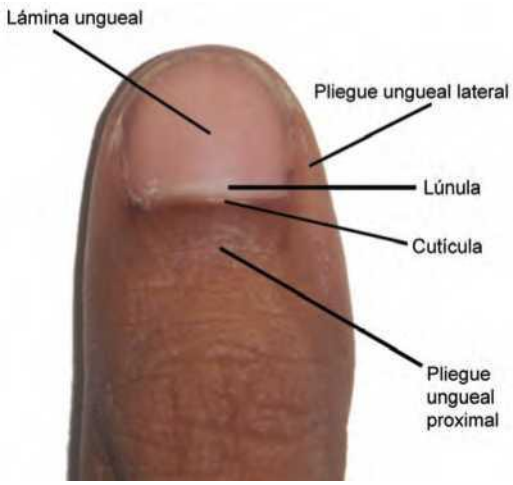

Fig. 1.43: Estructura de la uña

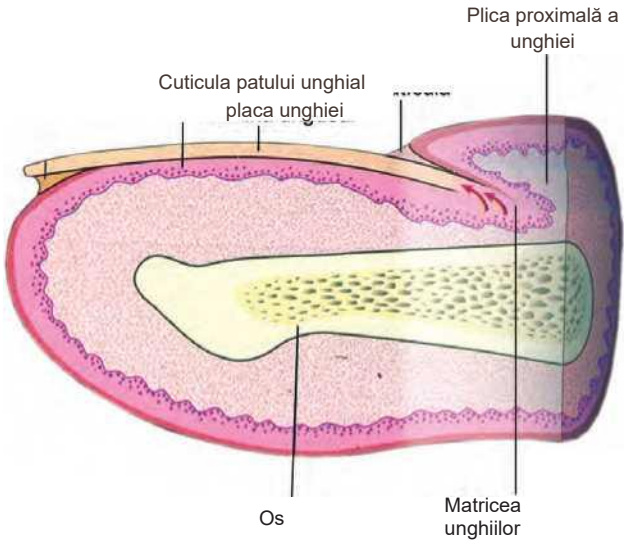

Fig. 1.44: Structura celui (vedere laterală)

Fig. 1.45: Koilonychia

Fig. 1.46: Linii Beau

Unghii de instalator

Onicoliză a unghiei (unghie mușcată de șobolan)

Cauze

Hipotiroidism, hipertiroidism
Boala Raynaud
Porfirie
Foto-onicoliză - Doxiciclină, clortetraciclină și cloramfenicol.

Unghii în ndsay (F¡ O 1 -4 7)

Se caracterizează printr-o parte proximală alb-mat și o porțiune distală roz sau maro, cu o linie transversală de separare bine definită.

6. Cardiopatia ischemică
7. Sifilis
8. Moștenită - autosomal dominantă.

Linia lui Beau (Fig. 1.46)

Acestea sunt creste transversale pe placa unghială datorate unei modificări temporare a ratei de creștere a unghiei.

Cauze

Boală febrilă acută
Pneumonie
Erupție cutanată - rujeolă, oreion
Infarct miocardic, Infarct pulmonar, Naștere
Reacție la medicament.

Fig. 1.47: Uña mitad-mitad (Uña de Lindsay)

Cauze

Uremia

Unghia albă (Unghia lui Terry) (Fig. 1.48)

Se caracterizează prin culoarea albă a patului unghial în loc de placa unghială.

Anemie
Hipoalbuminemie (ciroză, nefroză)
Diabetul zaharat
CPI

Artrita reumatoidă
Malignitate

Unghie roșie

Insuficiență cardiacă congestivă.

Unghie albastră

Boala Wilson (depozite de cupru) Depozite de argint.

Unghie neagră (Fig. 1.49)

Sindromul Peutz-Jeghers
Sindromul Cushing
Boala Addison.

Sindromul unghiilor galbene

Se caracterizează prin îngălbenirea unghiilor de la mâini și de la picioare, îngroșare și onicoliză.

Celelalte caracteristici asociate sunt:

- Edem al degetelor, gleznelor și feței
- Infecție - sinuzită, bronșită, bronșiectazie, revărsat pleural
- Carcinom de piele, laringe, endometru
- Limfom
- Agamaglobulinemie
- Psoriazis (Fig. 1.50).

Fig. 1.49: Uña negra

Fig. 1.50: Uñas picadas en psoriasis

Temperatură

Reglarea temperaturii normale a corpului

În mod normal, căldura este produsă continuu în corp și, de asemenea, pierdută continuu în mediul înconjurător. Când rata de producere a căldurii este egală cu

rata de pierdere a căldurii, se spune că persoana se află în echilibru termic. Dar când există o perturbare a acestui echilibru, temperatura corpului poate crește, provocând febră, sau poate scădea, ducând la hipotermie.

Factorii care determină rata de producție a căldurii

a. Rata metabolică bazală a organismului Activitatea musculară

Efectul hormonilor tiroidieni

b. d. Efectul epinefrinei și norepinefrinei

c.

Cauzele pierderii de căldură de la Corp

a. *Radiații:* Pierderea de căldură din corp sub formă de raze infraroșii.
b. *Conducție:* Căldura este transferată de la corp la obiectele care intră în contact cu acesta, de exemplu, scaunul, patul etc.
c. *Convecție:* Corpul pierde căldură prin curenții de aer care îl înconjoară.
d. *Evaporare:* Evaporarea apei (transpirației) de la suprafața corpului servește ca un mecanism important de protecție în reducerea temperaturii corpului, care poate crește din cauza factorilor de mediu (căldură). În cazul unui atac de cord, transpirația este afectată și, prin urmare, temperatura corpului crește la niveluri periculoase.

Febră

Este o creștere a temperaturii corpului peste variația circadiană normală, ca urmare a unei modificări a centrului de termoreglare, situat în hipotalamus.

Temperatura orală normală maximă

La ora 6:00 AM 37,0°C (98,6°F)
La ora 18:00, 37,6°C (99,6°F)

Variația diurnă normală este de 1°F. Temperatura corporală normală este mai mare spre după-amiază din cauza creșterii ratei metabolice bazale (RMB) și a activității musculare scheletice crescute.

Temperatura rectală este cu 0,6°C (1°F) mai mare decât temperatura orală.

Temperatura orală este cu 0,6°C (1°F) mai mare decât temperatura înregistrată la axilă.

Variația fiziologică a temperaturii

La o femeie care are menstruație, temperatura de dimineață este mai mică decât în mod normal în cele două săptămâni - anterioare ovulației. În momentul ovulației, temperatura crește cu aproximativ 0,6°C (1°F) și rămâne ridicată până la apariția menstruației (datorită proprietăților termogenice ale progesteronului).

Frisonul este o senzație de frig care apare odată cu majoritatea febrelor. Rigoarea este un fior profund cu piloerecție (pielea de găină), asociat cu clănțănitul dinților și tremor sever. Frisonul sau rigorile apar atunci când termostatul, situat în hipotalamus, este setat brusc la o temperatură mai ridicată din cauza prezenței pirogenelor. Temperatura corpului tinde apoi să crească la acest nou nivel stabilit pentru a conserva căldura prin vasoconstricție cutanată și contracție involuntară a mușchilor scheletici, rezultând frisoane sau rigori. Acestea pot fi frecvent observate în cazul infecțiilor bacteriene, rickettsiale, protozoare și gripale.

Cu fiecare creștere a temperaturii cu 0,6°C peste 100°F, pulsul crește cu 10, ritmul respirator cu 4, iar rata metabolară (MBR) cu 7. Consumul de oxigen crește cu 13%.

Febră cu bradicardie relativă

1. Febră tifoidă
2. Meningi
3. Fiebre v
4. Brucelos
5. Leptospiroză
6. Febră indusă de medicamente.

Febră cu erupții cutanate

1. Erupție cutanată care apare în prima zi de febră - Varicelă.
2. Erupție cutanată care apare în a patra zi de febră - Rujeolă.
3. Erupție cutanată care apare în a șaptea zi de febră - febră tifoidă.

Convulsii febrile

Acestea apar la sugari și copii sub 5 ani. Convulsiile sunt frecvente la temperaturi peste 40°C. Este posibil să nu fie un semn al unei boli cerebrale.

37°C până la 37,6°C (98,6°F până la 99,6°F) Peste 37,8°C (100°F) >41°C (>106°F)
<35°C (<95°F)

Modele de febră

Febră continuă (Fig. 1.51)

Temperatura rămâne ridicată peste normal, fără a atinge valoarea inițială, iar fluctuația nu depășește 0,6°C (1°F) (variație diurnă), de exemplu, pneumonie lobară, endocardită infecțioasă, febră tifoidă.

Normal
Febril
Hiperpirexia
Hipotermia

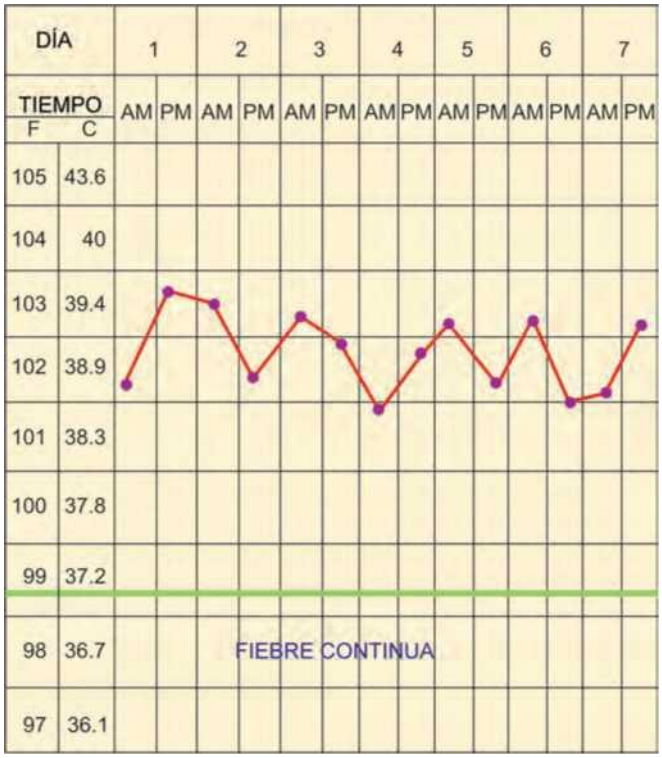

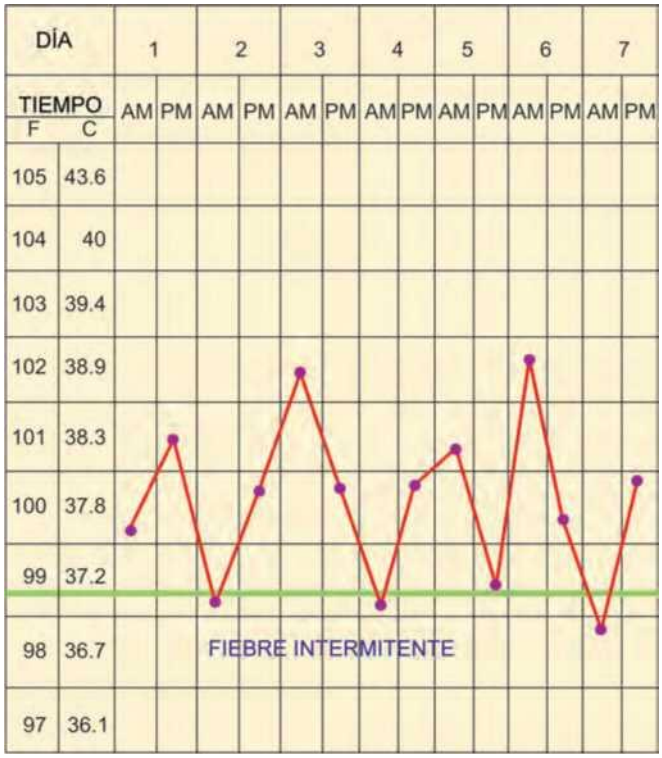

medilibros. com

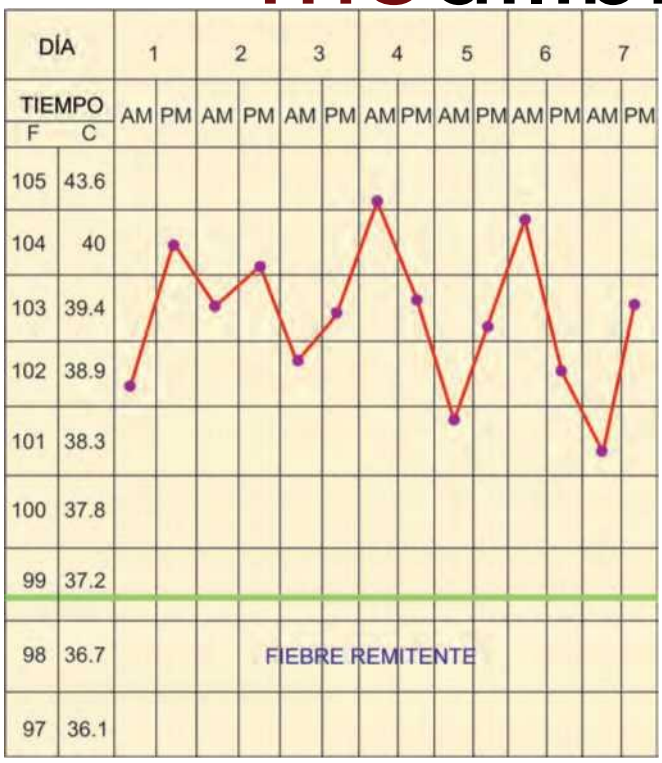

Fig. 1.52: Fiebre Remitente

Fluctuația temperaturii depășește 0,6°C (1°F), dar fără a atinge linia de bază.

Febră intermitentă (Fig. 1.53)

Temperatura ridicată atinge valoarea de bază la mijloc. În tipul agitat sau septic de febră intermitentă, variația diurnă este foarte mare, așa cum se întâmplă în septicemie. Febra cotidiană este o febră frenetică care apare zilnic.

Febră recurentă (Fig. 1.54)

Episoadele febrile sunt separate de o temperatură normală timp de mai mult de o zi, de exemplu, infecția cu Borrelia, febra mușcăturii de șobolan.

a. *Febra terțiană (Fig. 1.55)* apare în prima și a patra zi, de exemplu, Plasmodium vivax, ovale, falciparum.
b. *Febra cuartană (Fig. 1.56)* apare în prima și a patra zi, de exemplu, Plasmodium malariae.
c. *Febra Pel-Ebstein* este un tip de febră care durează 3-10 zile, urmată de o perioadă de 3-10 zile fără febră, de exemplu, în cazul limfoamelor Hodgkin și al altor limfoame.
d. *Febra șa:* Inițial, febra durează 2-3 zile, urmată de o remisie de 2 zile și apoi reapare pentru încă 2-3 zile, de exemplu, febra Dengue.

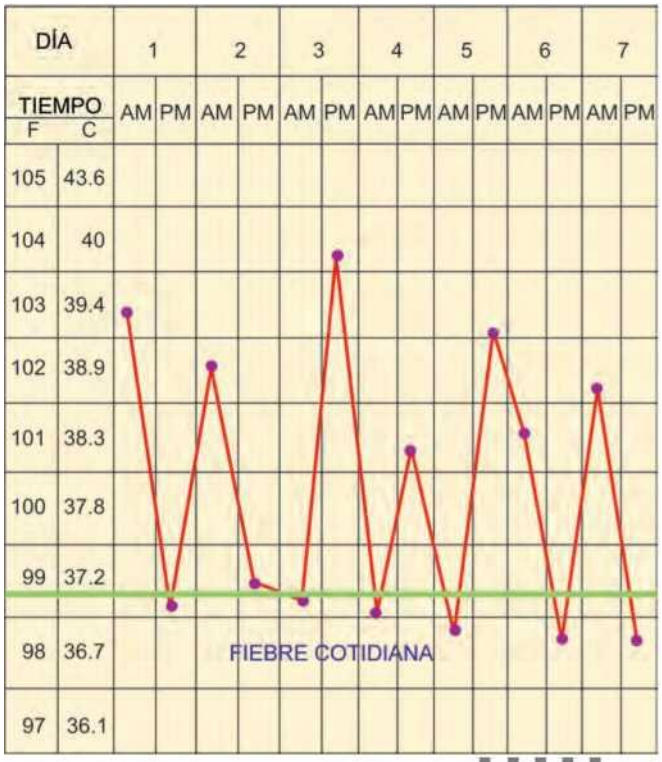

Fig. 1.54: Fiebre cotidiana

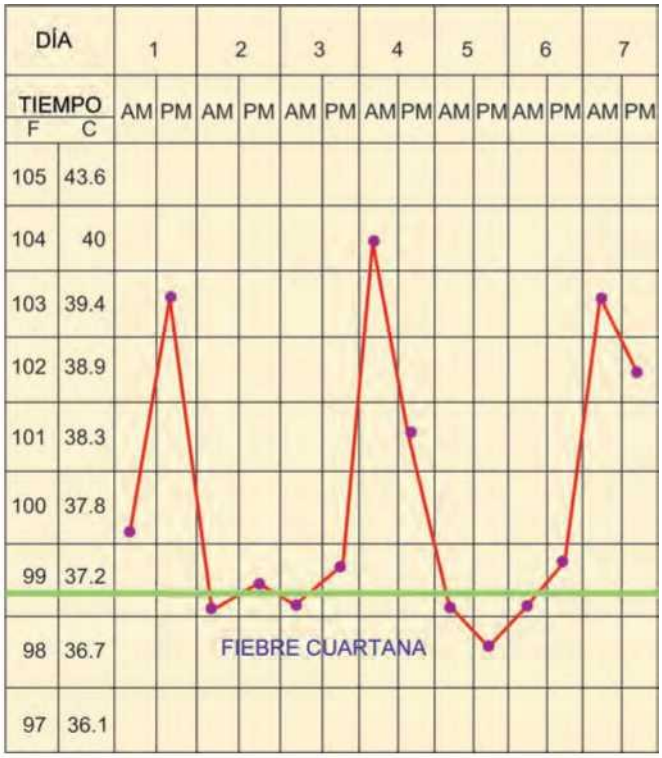

Fig. 1.56: Fiebre cuartana

medilibros.com

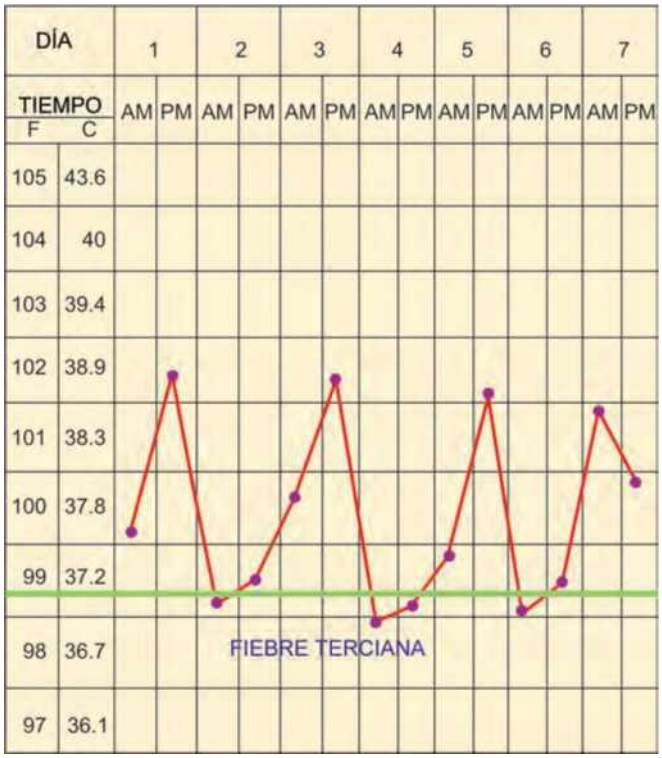

Fig. 1.55: Fiebre terciana

e. *Infección por Borrelia y fiebre por mordedura de rata*: Ambos están asociados con varios días de fiebre, seguida timp de câteva zile de perioadă afebrilă, ciclul repetându-se.

f. *Neutropenie ciclică:* Este însoțită de febră și apare la fiecare 21 de zile.

Febra drogurilor

1. Este o febră prelungită și poate aparține oricărui tipar febril.
2. Există bradicardie relativă și hipotensiune arterială
3. Pot apărea mâncărime, erupții cutanate și dureri articulare.
4. Începe la 1-3 săptămâni după începerea tratamentului medicamentos și persistă timp de 2-3 zile după oprirea acestuia.
5. Eozinofilia poate fi prezentă

Aproape toate medicamentele pot provoca febră. Câteva - medicamente importante utilizate în mod obișnuit care provoacă febră sunt:

Sulfonamidă	Procainamidă
Peniciline	Propiltiouracil
Ioduri	de metildopa
Medicamente antituberculoase	Anticonvulsivante

Digoxina nu provoacă febră medicamentoasă.

Infecții fără febră

1. Pacienți vârstnici
2. Nou-născuți
3. Insuficiență renală cronică
4. Pacienții care urmează tratament cu steroizi

Hiperpirexie.

Hiperpirexia

este o creștere a temperaturii centrale a corpului peste 41°C (106°F) din cauza disipării inadecvate a căldurii. Este o urgență medicală, deoarece persoanele afectate sunt predispuse la stop cardiac și respirator brusc. **Cauzele hiperpirexiei**

1. Hemoragie pontină
2. Febra reumatică
3. Meningită meningococică
4. Septicemie
5. Malaria cerebrală.

Tratament

Antipireticele parenterale sunt utilizate pentru a reduce temperatura ridicată. Metodele fizice de răcire, precum și clorpromazina, sunt utilizate pentru a reduce temperatura.

Resetare termostat

Un relaxant muscular central (dantrolen sodic) este util în ultimele două afecțiuni. Bromocriptina este utilă în tratamentul sindromului neuroleptic malign.

4. *Induse de medicamente:* Amfetamine, inhibitori MAO, antidepresive triciclice, atropină
5. *Tireotoxicoză*
6. *Feocromocitom*
7. *Febră hipotalamică*
8. *Sindromul serotoninergic:* Acesta apare în cazul administrării inhibitorilor selectivi ai recaptării serotoninei (ISRS), inhibitorilor monoaminooxidazei (IMAO) și altor medicamente serotoninergice. Simptomele includ febră, diaree, tremor și mioclonii.
9. *Afectarea sistemului nervos central:* Aceasta este frecventă în hemoragiile cerebrale, status epilepticus și leziunile hipotalamice.

Febra poate scădea în felul următor

Criză (Fig. 1.57): Temperatura crescută se stabilizează la valoarea inițială imediat după începerea tratamentului . Poate fi însoțită de transpirații, diaree sau diureză, de exemplu, pneumonie.

Lisis (Fig. 1.58): La temperatura e[illegible] Drojdia se depune în línea base en forma de escalera mână, după sau după iniciar el tratamiento, por ejempl febra tifoidă.

Hipertermia se caracterizează printr-un mediu neschimbat al centrului termoreglator, cu o creștere necontrolată a temperaturii corpului care depășește capacitatea organismului de a pierde căldură.

1. *Insolație*
2. *Hipertermia malignă* este o anomalie intrinsecă a reticulului sarcoplasmatic al celulelor musculare scheletice , care nu este capabil să stocheze ioni de calciu. Există o creștere a calciului mioplasmatic intracelular, ceea ce duce la activarea miozinei ATPaze, care transformă ATP-ul în ADP + PO4 + căldură, producând hipertermie.

   Hipertermia este cauzată de utilizarea anestezicelor inhalatorii (halotan, ciclopropan) și a relaxantelor musculare (succinilcolină).
3. *Sindromul neuroleptic malign* este caracterizat prin
   a. Rigiditate musculară
   b. Disreglare autozomală
   c. Hipertermie

   Medicamentele neuroleptice precum haloperidolul și fenotiazinele pot declanșa apariția simptomelor . Tratamentul pentru hipertermia menționată anterior implică eliminarea agenților nocivi. Antipireticele sunt ineficiente deoarece termostatul organismului nu revine la un nivel mai ridicat. Răcirea fizică este utilă.

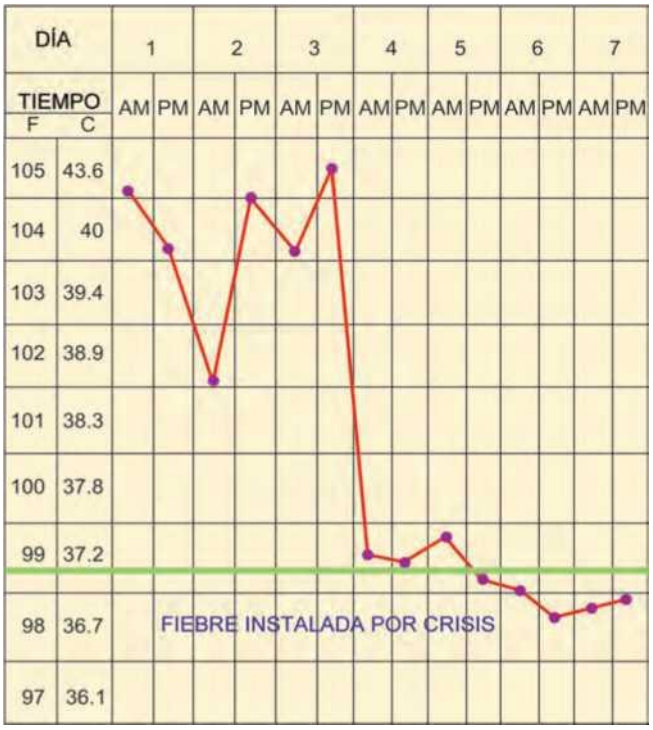

Fig. 1.57: Fiebre instalada por crisis

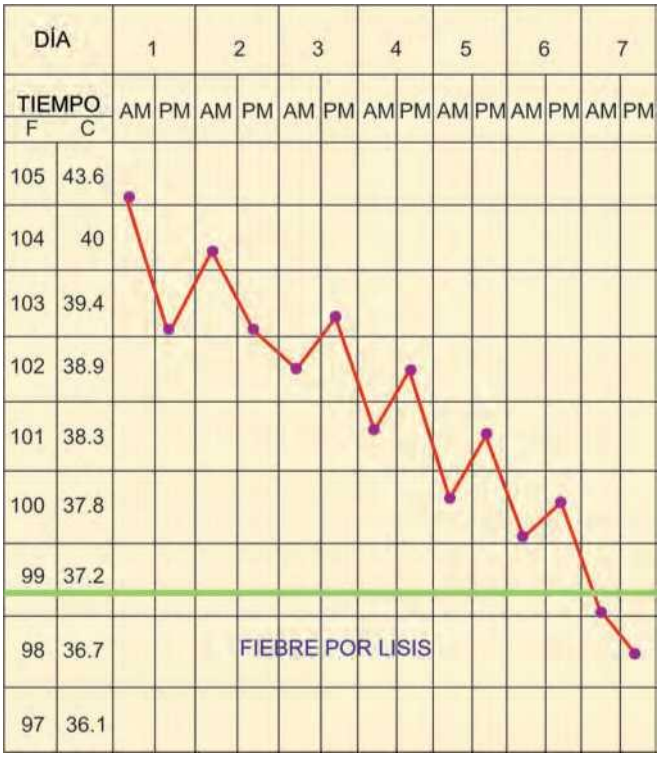

^>00410^^

Fiebre de Origen

Este definită ca o temperatură persistentă peste 101,2°F (38,4°C) care durează mai mult de 3 săptămâni și nu poate fi evaluată pe o săptămână. (Petersdorf și Beeson). Poate fi clasificată după cum se indică mai jos.

a. Nivel scăzut de FOD
   i. Exercita
   ii. Mese grele
   iii. Hipertermie esențială
   iv. Psihogen
   v. Emoţional
   vi. Premenstruală.
b. Grad ridicat de FOD
   i. Fapt
   ii. Fabricat
   iii. Ocupațional
   iv. Eczemă
   v. Leziune hipotalamică
   vi. Farmacologic
   vii. Metabolic
   viii. Periodic
   ix. Ihtioză.

Clasificarea Durack și Street pentru FOD

a. FOD clasic:
   Diferă de definiția anterioară doar prin durata spitalizării - 3 zile în spital sau 3 vizite.

Tumori maligne asociate cu FUO

investigații ambulatorii fără detectarea cauzei sau 1 săptămână de investigații ambulatorii inteligente și invazive.

b. FOD nosocomială:
   Temperatură > 38,3°C dezvoltată în mai multe rânduri la un pacient spitalizat la care infecția nu este manifestă sau se incubează la internare, cu 3 zile de investigații, inclusiv cel puțin 2 zile de incubare a culturilor.
c. FUO neutropenică:
   Temperatură > 38,3°C în mai multe ocazii la un pacient al cărui număr de neutrofile este mai mic de 500/microlitri sau se așteaptă să scadă în 1 până la 2 zile cu 3 zile de studiu, inclusiv cel puțin 2 zile de incubare a culturilor.
d. HIV asociat cu FUO:
   Temperatură > 38,3°C în mai multe ocazii pe o perioadă de peste 4 săptămâni pentru pacienții ambulatori sau de peste 3 zile pentru pacienții cu HIV, cu 3 zile de studiu, inclusiv 2 zile de incubare a culturii.

Infección	30-40%
Tumores malignos	20-30%
	10-15%
	10-15%
Boala Hodgkin	
LNH (limfom non-Hodgkin)	
Leucemie	

(preleucemie și aleucemie)
Hepatom
Carcinomul cu celule renale
cancer de colon

Investigații importante

1. *Corelația VSH-plachete:* Dacă VSH > 100 mm/oră cu trombocitoză, se ia în considerare
   a. Tuberculoză
   b. Malignitate
   c. Boli ale țesutului conjunctiv.
   VSH > 100 mm/oră fără trombocitoză, se iau în considerare infecții virale.
2. *Fosfatază alcalină crescută*
   a. Infecții ale tractului biliar
   b. Hepatita alcoolică
   c. Boli hepatice primare și secundare
   d. Hipernefrom, limfom
   e. Tuberculoză miliară
   f. Infecția cu CMV
   Hemocultură

4. *Teste serologice* (o creștere mai mare de 4 este semnificativă). Utile în:
   a. Febră intestinală
   b. Hepatită
   c. Infecția cu citomegalovirus (CMV) Tularemie
   d. Sifilis secundar
   e. Bruceloză
   f. Febra Q
   g. Amebiaza
   h. HIV.
   i. 5. *Tehnici de imagistică*

   a. *Radiografie toracică simplă:* La toți pacienții cu FUO, atunci când radiografiile toracice inițiale sunt normale, o a doua radiografie trebuie efectuată după 3 săptămâni pentru a exclude tuberculoza miliară (timpul necesar pentru apariția opacității radiologice). Petele < 0,5 mm nu sunt detectabile.

Filme de contrast

Pielogramă IV: în abcese renale, tumori Bariu: în boli
b. intestinale intrinseci Colecistografie orală
Colangiografie.

Ecografie: La persoanele slabe se obțin imagini excelente, dar la persoanele obeze se obțin imagini slabe. Se pot detecta leziuni solide în arborele hepatobiliar mai mari de 1 cm și
c. prezența endocarditei cu vegetație mai mare de 2 mm.

CT: De asemenea, produce o imagine excelentă la pacienții obezi. Se pot detecta leziuni solide în ficat mai mari de 1 cm și în SNC mai mari de 0,2 cm.

e. *RMN:* Oferă o rezoluție mai bună a planurilor tisulare de
d. intensitate variabilă. Are un avantaj față de CT în studiul oaselor, creierului, pelvisului, coloanei vertebrale și vaselor toracice majore. RMN-ul este contraindicat atunci când sunt prezente clipsuri metalice .

RMN-ul și tomografia computerizată nu sunt utile în diagnosticarea meningitei .

Scintigrafie cu radionuclizi: coloidul de sulf marcat cu Tc-99m este utilizat pentru scanarea ficatului și a splinei. Leucocitele marcate cu indiu (In) sunt utilizate pentru detectarea abceselor intraabdominale. *Analiza lichidului cefalorahidian (LCR).*

Studiul măduvei osoase

Majoritatea bolilor transmise prin alimente sunt cauzate de:

f. 1. Tuberculoză ocultă
   2. Abcese ascunse
3. Rele ascunse
   4. Boli vasculare ale colagenului
6. *Nouăzeci la sută din febrele cu cauze necunoscute*
7. *(FUO) sunt diagnosticate prin evaluare adecvată. Restul se rezolvă prin monitorizare, fără intervenție.*

Pe măsură ce durata febrei crește, probabilitatea infecției ca și cauză a FUO devine mică.

Tuberculoza extrapulmonară rămâne principala cauză a febrei diagnosticabile de origine necunoscută (FUO) printre infecții.

Studiu terapeutic

Cel mai bine este să le evitați ori de câte ori este posibil. Dacă au fost prescrise, medicamentul trebuie să fie specific unei anumite afecțiuni.

Exemplele includ:

- Aspirina într-un posibil caz de artrită reumatoidă juvenilă
- Agenți antituberculoși administrați continuu timp de 3 până la 4 săptămâni în cazurile suspectate de tuberculoză ocultă
- Antibiotice la un pacient cu suspiciune de endocardită în așteptarea raportului de cultură
- Heparină în suspiciunea de embolie pulmonară
- Corticosteroizi în suspiciunea de arterită cu celule gigante
- Terapie antituberculoasă sau cu steroizi în cazul suspiciunii de hepatită granulomatoasă.

Durere

localizat în aferențele

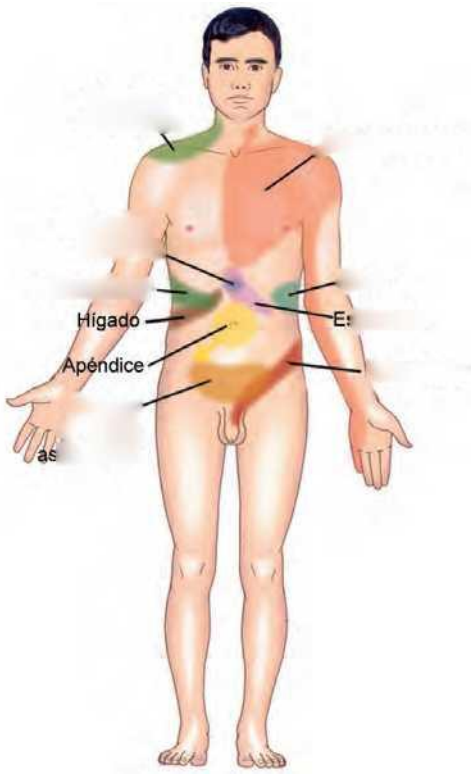

primare

Hígado y vías biliares

.Dolor cardiaco

Vesícula biliar

Bazo

Fig. 1.59: Referencia del dolor

(Receptorii durerii) sunt fibre A-delta (mielinizate mici) și fibre C (nemielinate). Durerea trebuie analizată după cum urmează (Fig. 1.59):

1. Loc
2. Tip și severitate
3. Durată
4. Frecvență și periodicitate
5. Iradiere
6. Factori agravanți
7. Factori atenuanți
8. Factori asociați.

Durere în piept

Se poate datora uneia dintre următoarele afecțiuni.

Cauze cardiace

1. pectoral unghiular
2. Infarct miocardic
3. Pericardită
4. Disecție acută de aortă.

Cauze respiratorii

Pleurezie.

Causas de Pared Torácica

Dureri musculo-scheletice. Dureri

medilibr

Causas GI

neuropatice.

1. Esofagită de reflux
2. Hernie hiatală
3. Spasm esofagian.

Pectoralul unghiular

Aceasta este o durere difuză, constrictivă sau opresivă pe linia mediană retrosternală, care durează 3-15 minute. Poate iradia la un braț, umeri, maxilar, spate și abdomenul superior. Este agravată de efort, mese copioase și stres emoțional și ameliorată de odihnă sau nitrați. Pacientul rămâne de obicei nemișcat.

Când nu există factori de risc pentru cardiopatia ischemică, durerea toracică la o persoană tânără sau la o femeie de vârstă fertilă este în mare parte de origine non-ischemică.

Infarct miocardic (IM)

Durerea din infarctul miocardic (IM) este similară cu cea din angina pectorală, care este de origine spontană și durează mai mult de 30 de minute, dar intensitatea este mult mai severă. Spre deosebire de angina pectorală, această durere nu este ameliorată rapid prin repaus sau prin administrarea de vasodilatatoare coronariene. Poate fi însoțită de tulburări vegetative, cum ar fi transpirații, greață, hipotensiune arterială și senzația de urgență la defecație. Pacientul este adesea neliniștit.

Este o durere superficială, localizată, acută, agravată de inspirația profundă și tuse din cauza întinderii pleurei parietale inflamate și care se ameliorează prin decubit dorsal din cauza

Durere pericardică

Este un disconfort constant, substernal, similar durerii cauzate de un infarct miocardic; se agravează în poziția culcat și se ameliorează prin ridicarea în șezut și aplecarea în față. Adesea, durerea poate fi pleuritică, ca o consecință a inflamației pleurale însoțitoare.

Durerea în disecția acută de aortă

Durerea are un debut brusc, atingând un vârf rapid și este resimțită în centrul pieptului și/sau al spatelui, în funcție de localizarea anevrismului. Această durere durează câteva ore și nu este agravată de schimbările de poziție sau de respirație. Este asociată cu pulsuri neregulate sau absente.

Dolor Pleural

restricționării mișcărilor toracice pe aceeași parte.

În pleurezia diafragmatică, durerea provine din partea tendinoasă centrală a diafragmei, fiind resimțită de obicei în umăr, creasta trapezului și gât, primind inervație senzorială de la nervul frenic (C3, C4, C5). Durerea poate iradia în abdomenul superior

atunci

când este implicată partea periferică a pleurei diafragmatice (irigată de nervii intercostali 6-12), imitând un abdomen acut.

Dureri musculo-scheletice

Articulațiile costocondrale și condrosternale sunt cele mai frecvente locuri în care se manifestă durerea toracică anterioară. Durerea poate fi ascuțită și poate dura câteva secunde sau poate fi o durere surdă care durează ore sau zile.

Sindromul Tietze

Umflarea dureroasă a uneia sau mai multor articulații costocondrale, de obicei a celei de-a doua sau a treia.

Durerea neuropatică

Acestea se prezintă cu o senzație neobișnuită de arsură, furnicături sau asemănătoare unui șoc electric. Durerea este declanșată de o atingere ușoară, iar la examinare se constată un deficit senzorial în dermatomul corespunzător, de exemplu, leziuni ale nervilor periferici, ca în polineuropatia diabetică, sau ale căilor aferente periferice, ca în herpesul zoster.

Durere abdominală

Câteva dintre cauzele importante:

1. Inflamația peritoneului

Causas de Dolor Torácico Agudo

Trastorno	*Tipo de dolor*	*Duración*	*Lugar del dolor*	*Características asociadas*
Angina	Compresivo Apretar	> 2 y <10 min	Retroesternal e Irradiación clásica	Precipitada por el esfuerzo/ estrés emocional/exposición al frío
Angina Inestable	Similar a la angina	10-20 min	Similar a la angina	Similar a la angina pero con menos esfuerzo o inclusive en reposo
Infarto agudol al miocardio	Similar a la angina pero muy severo	Variable pero > 30 min	Similar a la angina	No se alivia con nitratos Insuficiencia cardiaca asociada / arritmia
Estenosis aórtica	Similar a la angina	Episodios recurrentes	Similar a la angina	Soplo telesistólico con irradiación a las arterias carótidas
Disección aórtica	Dolor desgarrante	Dolor terebrante de inicio brusco	Irradiación a la espalda entre los omóplatos	Trastorno del tejido conectivo / HAS/pérdida de pulso periférico
Pericarditis	Fuerte	Episódico u horas /días	Retroesternal	Se alivia al sentarse o inclinarse hacia delante, frote pericárdico
Embolia pulmonar	Pleurítico	Abrupto Minutos a horas	Similar a la angina o lateral	Taquicardia, disnea, hipotensión
Hipertensión pulmonar	Variable	Compresivo	Subesternall	Presión yugular venosa aumentada, edema, disnea, S2 fuerte Pulmonar
Neumonía / Pleuresía	Pleurítico	Variable	Localización unilateral	Frote pleural, tos, estertores, disnea
Neumotórax				
ERGE	Ardoroso	10-60 minutos	Epigástrico subesternal	Dolor post-prandial Más en decúbito
Espasmo esofágico Úlcera péptica	Compresivo o ardoroso Ardoroso	2-20 minutos Prolongado	Retroesternal Epigástrico	Simula a la angina Se alivia con comida, antiácidos, bloqueadores H2, inhibidores BP
Trastornos de la vesícula	Compresivo	Prolongado	Hipocondrio derecho	El dolor es posterior a la ingesta de alimentos
Herpes zoster	Fuerte / ardoroso	Variable	Distribución por dermatomas	Lesiones vesiculares sobre el segmento afectado
Músculo-esquelético	Variable	Dolor	Localizado	Sensibilidad local, dolor al movimiento
Psicológico	Variable	Variable	Variable	Ansiedad / depresión

2. Obstrucția mecanică a viscerelor cave
3. Tulburări vasculare
4. Afecțiune a peretelui abdominal (traumatisme sau infecții ale mușchilor)
5. Distensia suprafeței viscerale (capsule hepatice sau renale)
6. Durere referită din surse extraabdominale (pneumonie , cardiopatie ischemică, coloană vertebrală, organe genitale)
7. Cauze metabolice (cetoacidoză diabetică, porfirie, uremie etc.)
8. Cauze neurogene.

Durerea cauzată de tulburări ale tractului gastrointestinal

Durere esofagiană

Aceasta se poate datora unui spasm esofagian sau esofagitei de reflux. În cazul spasmului esofagian, durerea este retrosternală și imită angina pectorală. În cazul esofagitei de reflux, durerea este retrosternală și arzătoare, apărând de obicei la aproximativ o oră după masă.

Durerea ulcerului peptic

Ulcer duodenal: Aceasta este adesea o durere epigastrică episodică, recurentă, descrisă ca fiind ascuțită, arzătoare sau slab definită. Apare în mod caracteristic la 90 de minute până la 3 ore după masă, trezind pacientul din somn. Durerea este ameliorată de alimente, antiacide sau **blocante H2** .

Modificările caracteristicilor durerii sugerează dezvoltarea

complicațiilor.

Durere care iradiază în spate: Penetrarea
inflamat
Durere agravată de alimente: Obstrucție gastrică însoțită de vărsături
Durere bruscă și severă: Perforația
inflamat
Când este însoțită de hemoragie, vărsături de zaț de cafea și coamă:

Unii pacienți cu ulcere duodenale nu prezintă simptome.

Ulcer gastric: Durere epigastrică care se agravează odată cu consumul de alimente și este ameliorată prin vărsături. Ameliorarea cu antiacide este mai puțin constantă decât în cazul durerii cauzate de ulcerul duodenal.

Obstrucția mecanică a intestinului subțire ■

În această afecțiune, durerea colică abdominală este intermediară și tinde să fie mai pronunțată în cazurile de obstrucție înaltă. Durerea apare în paroxisme, iar pacientul se află bine între episoade. În timpul acestor episoade se aud borborigme. Ulterior, durerea dispare pe măsură ce motilitatea în intestinul edematos este restricționată.

Dacă există strangulare a intestinului, durerea este intensă și constantă, localizată, fără caracter colic. Durerea cauzată de obstrucția intestinului subțire este însoțită de vărsături fecale, sughiț și constipație (incapacitatea de a defeca).

Obstrucția colonică

Durerea colică abdominală este mai puțin intensă și poate fi resimțită oriunde în abdomen, în funcție de partea colonului implicată; de exemplu, durerea hipogastrică în colonul sigmoid. Vărsăturile fecale sunt rare; constipația progresează spre constipație cronică.

Durerea în apendicita acută

În stadiile inițiale, durerea este localizată slab în regiunile epigastrică și periombilicală. Pe măsură ce inflamația se răspândește, durerea devine somatică, mai severă și localizată în cadranul inferior drept. Durerea este însoțită de anorexie, greață, vărsături și febră. Ulterior, se dezvoltă sensibilitate la punctul McBurney (joncțiunea treimii externe și medii a liniei care leagă spina iliacă antero-superioară dreaptă de ombilic).

Pancreatită acută

În pancreatita acută, există o durere epigastrică severă, constantă, care iradiază în spate și durează 24 de ore. Durerea este agravată de alcool sau alimente grase și ameliorată prin statul așezat în poziție verticală. Durerea poate fi asociată cu vărsături, icter, ileus paralitic, calculi biliari și șoc. Nivelurile de amilază sunt crescute.

Colica biliară

Distensia acută a vezicii biliare provoacă durere în hipocondrul drept cu iradiere în regiunea posterioară dreaptă a toracelui sau în vârful scapulei drepte.

Distensia canalului biliar comun (CBD) provoacă durere în epigastru și iradiază în regiunea lombară superioară.

Semnul lui Murphy: În colecistita acută, pacientul este rugat să respire adânc, iar vezica biliară este palpată ca de obicei. La inspirație maximă, durerea este ascuțită și masa poate fi simțită.

os p co m i a- tt b

Este o durere constantă, localizată, direct deasupra zonei inflamate. Durerea este exacerbată de presiune sau de modificările tensiunii peritoneale și, prin urmare, pacientul rămâne nemișcat. Este asociată cu spasm muscular tonic. Intensitatea durerii depinde de tipul și cantitatea de substanță străină la care sunt expuse suprafețele peritoneale.

Dacă peritonita se datorează perforării unui visc abdominal cav, matitatea hepatică dispare.

Ocluzia arterei mezenterice superioare

Este o durere ușoară, continuă și difuză care apare cu 2 până la 3 zile înainte de colapsul vascular sau de dezvoltarea peritonitei. Nu există durere sau rigiditate. Poate fi prezentă diaree cu sânge.

În insuficiența cronică a arterei mezenterice, durerea abdominală apare după ingestia de alimente (angină abdominală).

Durere care iradiază în abdomen

Posibilitatea unei boli intratoracice trebuie luată în considerare la orice pacient cu dureri abdominale. Spasmul muscular abdominal aparent cauzat de durerea referită tinde să scadă în timpul inspirului și persistă pe tot parcursul fazelor respiratorii dacă este de origine abdominală.

Durerea din pleurita diafragmatică se resimte în cadranul superior drept al abdomenului.

Durerea care iradiază din coloana vertebrală este intensificată de anumite mișcări, cum ar fi tusea, strănutul sau încordarea și este asociată cu hiperestezie care implică dermatomii.

Durerea referită de la testicule sau vezicule seminale este exacerbată de o presiune minimă asupra oricăruia dintre aceste organe. Durerea abdominală este surdă și slab localizată.

Durere la nivelul peretelui abdominal

Este o durere constantă, surdă, agravată de mișcare , stat în picioare prelungit și presiune. Când sunt implicați și mușchii din alte părți ale corpului, trebuie luată în considerare miozita. regiunea suprapubiană și în flanc, care iradiază spre partea superioară a organelor genitale și coapsă.

Obstrucția joncțiunii ureteropelvine provoacă durere la nivelul unghiului costovertebral, în timp ce obstrucția restului ureterului este asociată cu durere în flanc care iradiază din lateral spre inghinal.

Cauze metabolice ale durerii abdominale

Chiar și atunci când cauza durerii abdominale este neclară, trebuie luată în considerare una dintre următoarele cauze metabolice.

1. Cetoacidoză diabetică
2. Porfirie
3. Uremia
4. Colici de plumb
5. Hiperlipidemie
6. Deficiența acestui

medilibres.co

Durere abdominală neurogenă

Durerea cauzală este de natură arzătoare și se limitează la nervii periferici. Stimuli normali, cum ar fi atingerea, pot provoca acest tip de durere. Nu există spasme musculare sau modificări la respirație sau la ingestia de alimente.

Durerea care provine din nervii sau rădăcinile spinale este descrisă ca fiind lancinantă. Poate fi cauzată de herpes zoster, artrită, tumori, hernie de disc, diabet sau sifilis. Durerea este agravată de mișcarea coloanei vertebrale și este de obicei limitată la câțiva dermatomi. Hiperestezia este frecventă.

Durere abdominală psihogenă

Nu are nicio legătură cu mesele. În general, începe noaptea. Nu există greață sau vărsături. Nu există spasme musculare abdominale și, dacă sunt prezente, acestea nu persistă. Nu există nicio modificare a respirației. Cu toate acestea, respirația superficială apare ca parte a unei stări de anxietate.

Dureri de rinichi

Durerea datorată obstrucției vezicii urinare provoacă o durere suprapubiană surdă, de intensitate redusă.

Durerea datorată obstrucției ureterale (porțiunea intravezicală) se caracterizează prin intensitatea sa severă și natura continuă. Aceasta se datorează modificărilor ischemice

Durere vasculară periferică

Ocluzie arterială

Claudicație intermitentă

Pacientul se plânge adesea că după ce a mers pe o anumită distanță (distanța de claudicație), începe durerea, iar odată cu continuarea mersului, durerea se agravează, forțându-l să se odihnească. Durerea dispare odată cu încetarea exercițiilor fizice.

Durere în repaus

ale nervilor somatici (un „țipăt” al nervilor morți).

Durere venoasă

El dolor venoso puede deberse a:

Durerea poate fi resimțită la unul sau ambele picioare, în funcție de localizarea varicelor. Se agravează atunci când pacientul stă în picioare perioade lungi de timp și este ameliorată atunci când stă întins. Durerea asociată cu varicocelul la nivelul testiculelor este de natură similară.

Tromboză venoasă

Pacientul poate prezenta durere și umflare la nivelul piciorului (în jurul gleznei).

Semnul Homans: Dorsiflexie a piciorului care provoacă dureri la nivelul gambei.

Semnul lui Moise: Compresia gambei dintr-o parte în alta provoacă durere.

În tromboflebita superficială, există durere și sensibilitate în venele superficiale inflamate.

Manevrele de mai sus pot deplasa trombusul, rezultând o embolie pulmonară.

Claudicație neurogenă

Simptomele disfuncției caudae equinae apar la mers sau în picioare și sunt ameliorate prin repaus. Aceasta se datorează stenozei spinale lombare, care se agravează la vârsta mijlocie din cauza modificărilor degenerative, în special între vertebrele L4 și L5.

Există un mers dureros cu parestezii și absența

Reflexul lui Ahile după exerciții fizice. Simptomele dispar în aproximativ 5-10 minute.

Edem

Edemul este o acumulare de exces de lichid în interstițiul organismului, din compartimentul intravascular .

Ascita:	Colecție patologică de lichid în cavitatea peritoneală
Hidrotorax:	Colecție patologică de lichid în cavitatea pleurală
Anasarcă:	Edem generalizat
Revărsat pericardic:	Colecție patologică de lichid în cavitatea pericardică.

Compartimente fluide corporale normale

Compartiment	*Volum % din greutatea corporală (în litri)*	*sărac*
1. Apă totală din corp	42	60
2. Apă extracelulară	14	20
- Plasmă		
- Interstițial		
3. Apă intracelulară		

Etiologie și tipuri

Edem generalizat

1. Edem cardiac
2. Edem renal
3. Edem hepatic
4. Edem nutrițional
5. Ciclul premenstrual
6. Idiopatică.

Edem localizat

1. Edem venos
2. Edem limfatic
3. Edem inflamator
4. Alergic.

Edem rapid

Aceasta indică faptul că edemul apare în condiții de hipoalbuminemie. Edemul este pronunțat la aplicarea presiunii, dar dispare în 40 de secunde.

Fig. 1.60: Marca de edema pedio

Edem lent (Fig. 1.60)

Aceasta indică faptul că edemul apare în condiții care cauzează congestie (CHC). Edemul este marcat la aplicarea presiunii, dar durează mai mult de 1 minut.

În mod normal, volumul de fluid din diferite compartimente ale corpului este menținut de forțele Starling, menționate mai jos.

1. Presiunea hidrostatică la capătul arteriolar al capilarului

Presiune hidrostatica normala la capatul arteriolar a patului capilar = 35 mm Hg.

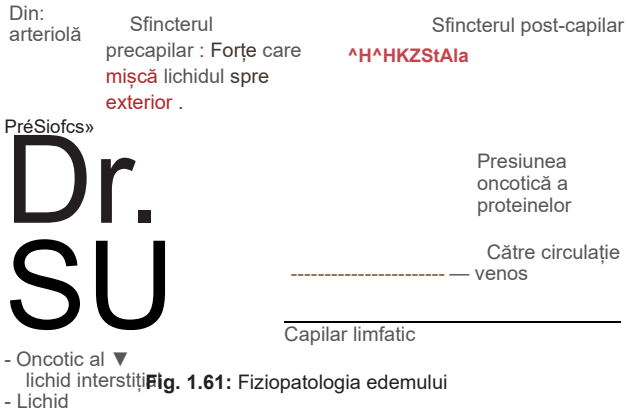

Fig. 1.61: Fiziopatologia edemului

Presiunea hidrostatică normală la capătul venular al patului capilar = 12-15 mm Hg.
Presiunea oncotică plasmatică = 20-25 mm Hg.

tinde să împingă lichidul intravascular în interstițiu.

2. Presiunea oncotică la capătul venos al capilarelor, menținută în principal de albumină , tinde să îndepărteze lichidul din interstițiu în compartimentul vascular.

Fluxul limfatic normal transportă albumina, extrasă din compartimentul intravascular , în interstițiu și înapoi în compartimentul intravascular pentru a menține o presiune oncotică normală.

Edemul poate apărea atunci când există:

1. Creșterea presiunii hidrostatice
2. Scăderea presiunii oncotice
3. Obstrucția venelor / fluxului limfatic
4. Leziuni ale peretelui vascular (mecanice, termice, chimice).

Caracteristicile edemului de diverse etiologii

Edem cardiac

Fiziopatologia acestui edem este următoarea:

a. Creșterea retrogradă a presiunii pe partea venoasă a circulației duce la transudarea lichidului în interstițiu.
b. Scăderea volumului intravascular duce la scăderea fluxului sanguin renal și, prin urmare, la stimularea sistemului renină-angiotensină.
c. Volum intravascular scăzut, ducând la Hiperosmolaritatea sângelui, la rândul său, stimulează osmoreceptorii din glanda pituitară posterioară să secrete hormon antidiuretic. Acest hormon stimulează mecanismul setei, iar pacientul consumă mai multă apă, ceea ce contribuie la formarea [edemelor] .
d. În insuficiența cardiacă stângă există o acumulare de lichid în interstițiul pulmonar care duce la dezvoltarea edemului pulmonar.

Edemul cardiac este un edem postural care se găsește la nivelul gleznelor la pacienții ambulatori și peste sacrum la pacienții imobilizați la pat.

Edem renal

Fiziopatologia acestui edem este următoarea:

a. Creșterea primară a retenției de sodiu și apă de către rinichi (ca în AGN).
b. Scăderea presiunii oncotice din cauza pierderii crescute de albumină în urină (ca în sindromul nefrotic).
c. Totuși, în cazul BRC, edemul nu trebuie neapărat să fie prezent inițial. În stadiile ulterioare ale BRC, edemul se dezvoltă din cauza retenției de sodiu și apă.

Edemul renal afectează în mod caracteristic țesuturile conjunctive laxe, în special în regiunea periorbitală, și este cel mai pronunțat atunci când pacientul se trezește dimineața devreme, deoarece pacientul cu edem renal este capabil să stea întins pe spate (confortabil).

Edemul în boala hepatică

Fiziopatologia acestui edem constă în acumularea de lichid care apare de obicei pentru prima dată în cavitatea peritoneală (ascite), din următoarele motive:

a. Creșterea presiunii venoase portală (hipertensiune portală).
b. Obliterarea drenajului limfatic al ficatului
c. Hipoalbuminemie (datorată sintezei afectate a albuminei cauzate de decompensarea hepatică).
d. Scăderea volumului intravascular duce la activarea sistemului renină-angiotensină-aldosteron și la retenție de sare și apă. Scăderea metabolismului aldosteronului în ficatul decompensat duce la hiperaldosteronism secundar și creșterea retenției de apă și sare.
e. Ascita tensionată duce la o creștere a presiunii intraabdominale, ceea ce scade întoarcerea venoasă din extremitățile inferioare și, prin urmare, dezvoltarea edemului pedal.

Edem de origine nutrițională

Acesta este un edem generalizat. Cauzele edemului nutrițional sunt următoarele:

i. Scăderea aportului de proteine duce la hipoalbuminemie și, prin urmare, la edeme.
ii. Deficitul de tiamină duce la beriberi. Edemul în beriberi apare din următoarele motive:
    a. Din cauza lipsei de tiamină, glucoza este metabolizată incomplet și se acumulează acizii lactic și piruvic, provocând vasodilatați e periferică și transudarea fluidului prin capilare.
    b. Anemia rezultată contribuie, de asemenea, la - dezvoltarea edemelor.
    c. Dezvoltarea insuficienței cardiace cu debit cardiac ridicat duce la apariția edemelor.
iii. Edemul poate apărea în timpul realimentării după un post prelungit, din cauza:
    a. Aport crescut de sare.
    b. Creșterea eliberării de insulină care acționează direct asupra tubulilor renali pentru a crește reabsorbția sodiului.

Edem idiopatic

Acestea sunt episoade periodice de edem care apar doar la femei. Retenția ortostatică de sare și apă produce fluctuații diurne de greutate. Acest lucru sugerează o permeabilitate capilară crescută în poziție verticală.

Edem ciclic sau premenstrual

Acest edem se datorează retenției de sodiu și apă, secundară stimulării estrogenice excesive.

Alte cauze ale edemelor

a. Mixedem (edemul se găsește de obicei în regiunea pretibială, împreună cu umflarea periorbitală)
b. Sarcina.

Cauze mai puțin frecvente ale edemului facial

a. Mixedem
b. Reacție alergică
c. Trichinoză.

Edem localizat

i. *Edem venos*
   a. Tromboză venoasă profundă
   b. Tromboflebită
   c. varice
   d. Obstrucția VCS/VCI

ii. *Edem limfatic*

a. Limfangita cronică
   c. b. Rezecție regională a ganglionilor limfatici
   Filarioză
d. Radioterapie
   e. Congenital (boala Milroy - absența congenitală a țesutului limfatic).

iii. *Cauze inflamatorii/alergice*
   a. Celulită
   b. Înțepătură de albină/viespe.

Medicamente care

Anti-inflamatorios no esteroideos
Vasodilatadores ar
- Minoxidil
- Hidralazina
- Clonidina

cauzează edeme

1 .
2 .

- Alfa-metil dopa
- Guanetidină

3. Blocante ale canalelor de calciu
4. Alfa-blocante
5. Ciclosporină
6. Hormonul de creștere
7. Hormoni steroizi
   - Glucocorticoizi
   - Steroizi anabolizanți
   - Estrogeni
   - Progestine
8. Imunoterapie
   - Interleukina-2
   - Anticorpi monoclonali
   - OKT-3 (Muromonab CD-3)

Şoc

Șocul poate fi definit ca o stare în care există o reducere profundă și generalizată a aportului eficient de oxigen și alți nutrienți către țesuturi, ducând la leziuni celulare reversibile și, dacă este prelungit, la leziuni celulare ireversibile.

Insuficiența circulatorie acută, șocul, stările de debit cardiac scăzut sunt diverși termeni utilizați pentru a descrie descrie un sindrom clinic de hipotensiune arterială, - vasoconstricție periferică, oligurie și adesea alterare a stării de conștiență.

Controlul tensiunii arteriale

Perfuzia organelor depinde de presiunea de perfuzie adecvată, care este determinată de debitul cardiac și de rezistența vasculară sistemică. Debitul cardiac, la rândul său, este un produs al volumului-bătaie și al frecvenței cardiace. Volumul-bătaie depinde de preîncărcare, postîncărcare și contractilitatea miocardică.

Mecanismul de control

1. Eliberarea de metaboliți vasodilatatori (adenozină)
2. Eliberarea de substanțe de către endoteliu, care relaxează (FRDE sau oxid nitric) mușchiul neted vascular
3. Eliberarea de substanțe de către endoteliu, care conține - (endotelină) mușchi neted vascular
4. Sistemul nervos autonom (reflexele baroreceptoare și centrul vasomotor din trunchiul cerebral)
5. Eliberarea de vasopresină
6. Sistemul renină-angiotensină-aldosteron
7. Eliberarea de vasodilatatoare (prostaglandine și

m edilibros.

– –

Choque Cardiogénico

Miopatic

a. Infarct miocardic acut
b. Cardiomiopatie dilatativă
c. Depresia miocardică în șocul septic
d. Miocardită.

Mecanic

Regurgitare mitrală (RM), defectul septal ventricular (DSV) după un infarct miocardic
Anevrismul ventricular
Obstrucția tractului de ejecție al ventriculului stâng (OVS) (EA, CMHO)

Electric

Aritmii
- Tahiaritmii (TVS, TV, FV)
- Bradiaritmii (bloc atrioventricular complet)
  - Sindromul accidentului vascular cerebral-Adams)
- Tahibradiaritmii (sindromul sinusului bolnav sau sindromul bradicardie-tahicardie).

Șoc obstructiv extracardiac

Tamponadă pericardică

Pericardită constrictivă

Clasificación del Choque

Tipo de Choque	*Presiones de llenado*	*Gasto Cardiaco*	*Resistencias Periféricas*	*Presión capilar pulmonar*	*Etiologías*
Cardiogénico	1	i -	1	1i - - 1 o N i o N	IM, Cardiomiopatía, valvulopatia, arritmias, CIV aguda, RM Infarto VD
	i	1	i	i	
Distributivo (séptico)					Sepsis, anafilaxis, síndrome de choque tóxico
Hipovolémico	i	1 i	1	i	Hemorragia, hipovolemia
Obstructivo	1 (Proximal) i i (Distal)		1	1----------	Embolismo pulmonar Taponamiento, neumotórax a tensión

Embolie pulmonară masivă, hipertensiune pulmonară severă, coarctație de aortă.

Șoc oligohemic

Depleție de volum (vărsături, diaree, arsuri, transpirații, fistule, pancreatită)
Hemoragie

a. Intern: perforație a tractului gastrointestinal, ruptură splenică, sarcină ectopică
b. Externe: Traumatisme, fracturi de femur etc.

Șoc distributiv ----------

Șoc septic
Toxine
Anafilaxie
Șoc neurogen
Șoc endocrin.

ivo

III

Șoc hipovolemic

Din cauza scăderii volumului sanguin, există o umplere ventriculară inadecvată, o precarcină scăzută și un volum-bătaie scăzut.

Șoc cardiogen

Tensiunea arterială sistolică este < 80 mm Hg, iar indicele cardiac este < 1,8 l/min/m2.

E

IM (> 40% de la participación del VI), miocarditis, después de un paro cardiaco o cirugía cardiaca prolongada.

Presiunea de umplere a ventriculului stâng este crescută.

Cele mai frecvente cauze

Endocárdica
Miocárdica

Cauzele insuficienței circulatorii acute

Boala valvei mitrale
Boala valvei aortice
Infarctul ventricular drept
Infarct miocardic la clasa a VI-a
Cardiomiopatie
Miocardită, aritmii atriale
Grandes vasos Tamponadă pericardică
Pericardită constrictivă
Disecție aortică. Embolie pulmonară.

Șoc obstructiv extracardiac

Există o incapacitate a ventriculelor de a se umple în timpul diastolei, limitând considerabil volumul-bătaie și, în cele din urmă, debitul cardiac.

Choque Distributivo

Hay dggmrnuciCn profusa de la resistencia vascular ncç^lfi\hje¿ci|n **de** histamina, kininas, prostaglandinas, lípido A, endorfinas, FNT, IL-1 e IL-2. Algunas prostaglandinas y leucotrienos producen vasoconstricción.

El paciente puede sufrir de más de una forma de choque de forma simultánea.

fp Características Clínicas

Los pacientes tienen hipotensión (presión arterial media <60 mmHg, presión arterial sistólica <100 mmHg), taquicardia (> 120/min), oliguria (<30 ml/hr), alteraciones sensoriales, extremidades frías (no es una característica de choque distributivo).

Los pacientes también tienen manifestaciones específicas del tipo de choque.

j. Cercetare

- Hemoleucogramă completă
- Electroliți serici
- Creatinina serică
- Studii de coagulare
- Determinarea grupei sanguine
- Gazele sanguine arteriale
- Examinarea scaunului și a conținutului nazogastric pentru sânge
- Cultivarea fluidelor corporale adecvate
- Radiografie toracică
- ECG
- Cateterizare cardiacă dreaptă (oferă o idee despre tipul de

șoc)
- Scintigrafie de ventilație-perfuzie pulmonară
- Ecocardiogramă
- Studii endocrine.

Administrare

Șocul este o urgență care necesită gestionarea unităților de terapie intermediară.

Obiective

1. Mențineți tensiunea arterială medie > 60 mm Hg sau tensiunea arterială sistolică > 100 mm Hg.
2. Menține fluxul sanguin către organele vulnerabile (rinichi, ficat, creier și plămâni).
3. Mențineți lactatul din sângele arterial < 22 mmol/L.

Tratament

1. Menținerea permeabilității căilor respiratorii și a ventilației este esențială.
2. Înlocuirea volumică trebuie efectuată în toate cazurile, cu excepția șocului cardiogen.
   a. Pantalonii compresivi abdominali izolați (NAC), CU umflare secvențială de 15 până la 40 mm Hg în compartimentele abdominale , pot fi utili în toate tipurile de șoc, cu excepția șocului cardiogen. Aceștia ajută la creșterea rezistenței vasculare periferice.
   b. Poziția Trendelenburg ajută la revenirea venoasă și la indicele cardiac.
   c. Resuscitare cu fluide, administrarea a 500 ml de soluție salină normală cu perfuzii suplimentare în funcție de tensiunea arterială și alți parametri. Pot fi necesare plasmă proaspătă congelată sau concentrat de globule roșii.
3. vasopresoare
   a. Dopamina este tratamentul de primă linie , cu excepția cazurilor de supradozaj cu antidepresive triciclice și fenotiazine (5 pg/kg/min dacă perfuzia renală este afectată sau 10 pg/kg/min când perfuzia renală este adecvată).
   b. Norepinefrina în doză de 2-8 pg/minut provoacă vasoconstricție periferică și un răspuns cronotrop și inotrop mai scăzut.
   c. Dobutamina poate fi administrată în doze de 1-10 pg/kg/minut pentru a crește debitul cardiac în caz de debit cardiac scăzut.
   d. Amrinona poate fi administrată prin adăugarea a 500 mg la 150 ml de soluție salină normală pentru un volum final de 250 ml. O doză de încărcare de 0,75 mg/kg se administrează pe parcursul a 2-3 minute, urmată de o perfuzie cu o viteză de 5-10 mg/kg/minut.
   e. Izoproterenolul în doză de 1-4 pg/minut poate fi utilizat doar în bradicardia care nu răspunde la atropină și necesită un stimulator cardiac.
4. Bicarbonatul de sodiu trebuie administrat atunci când pH-ul scade sub 7,2. Utilizarea necorespunzătoare a bicarbonatului poate provoca acidoză la nivelul SNC și poate reduce oxigenarea țesuturilor periferice.
5. Antibioticele trebuie administrate empiric atunci când se suspectează sepsisul, iar glucocorticoizii atunci când se suspectează insuficiența suprarenală (după recoltarea de sânge pentru măsurarea cortizolului inițial).

Șoc cardiogen

1. Oxigen
2. Nitrați
3. Contrapulsație intra-aortică cu balon pentru salvarea leziunilor miocardice reversibile
4. Terapie trombolitică sau bypass coronarian sau PCI pentru restabilirea perfuziei miocardice
5. Vasopresoare precum dopamina sau dobutamina sau ambele.

Blocaj, pat

1. Agenți inotropi (norepinefrină, dopamină)
2. Pericardiocenteză.

Șoc septic

a. Infecția trebuie tratată (antibiotice, drenaj chirurgical de puroi sau ambele).
b. Monitorizarea și susținerea sistemului cardiovascular
c. Întreruperea secvenței agentului patogen prin
   i. Inhibarea receptorilor de endorfine cu naloxonă
   ii. Inhibarea metaboliților acidului arahidonic
   iii. Anticorp monoclonal uman împotriva lipidei A, inhibitori ai mediatorilor sepsisului, cum ar fi IL-1 și TNF- α .

Șoc anafilactic

1. Întreținerea căilor respiratorii.
2. Adrenalina este piatra de temelie a terapiei. Se administrează subcutanat în doză de 0,3–0,5 mg (0,3–0,5 ml soluție 1:1000) și se repetă de două ori la intervale de 20 de minute, dacă este necesar.
   Se poate administra intravenos (3-5 ml soluție 1:10.000) sau sublingual (0,5 ml soluție 1:1000) sau prin sondă endotraheală (3-5 ml soluție 1:10.000).
3. Expansiunea volumului prin cristaloizi sau coloizi.
4. Beta-agoniști inhalatori pentru tratamentul bronhospasmului.

5. La aminofilina se usa como medicamento de segunda línea.
6. Medidas generales para retardar la absorción del antígeno ofensor. Para los antígenos ingeridos por vía oral, se puede dar carbón activado (50-100 g), con 1.2 g/kg (máximo 150 g) de sorbitol o 300 ml de citrato de magnesio. No está indicada la emesis.

   Para antígenos inyectados, una ligera constricción y una inyección de epinefrina local en la zona afectada puede ser útil.
7. Los antihistamínicos pueden acortar la duración de la reacción. Para los síntomas recurrentes, los blo- queadores H_2 pueden ser de utilidad.
8. Los glucocorticoides (Hidrocortisona 100 mg IV cada 6 horas) no tienen efecto durante 6-12 horas, pero pueden evitar su reaparición o recurrencia de reacciones graves.
9. El glucagón en dosis de 1 mg en bolo seguido de un goteo de 1 mg/hora ofrece soporte inotrópico directo para los pacientes que toman bloqueadores beta.
10. Los pacientes deben ser readmitidos cuando hay recaída.
11. Los pacientes que requieran la administración de contraste radiológico a pesar de una reacción previa deben recibir prednisona, l6 horas porp 3-4 dosis y difenhidramina, **50** mg por vía oral una hora antes del procedimiento. Las medidas de[B] palmente en resucitación cardiaca deben estar disponibles.

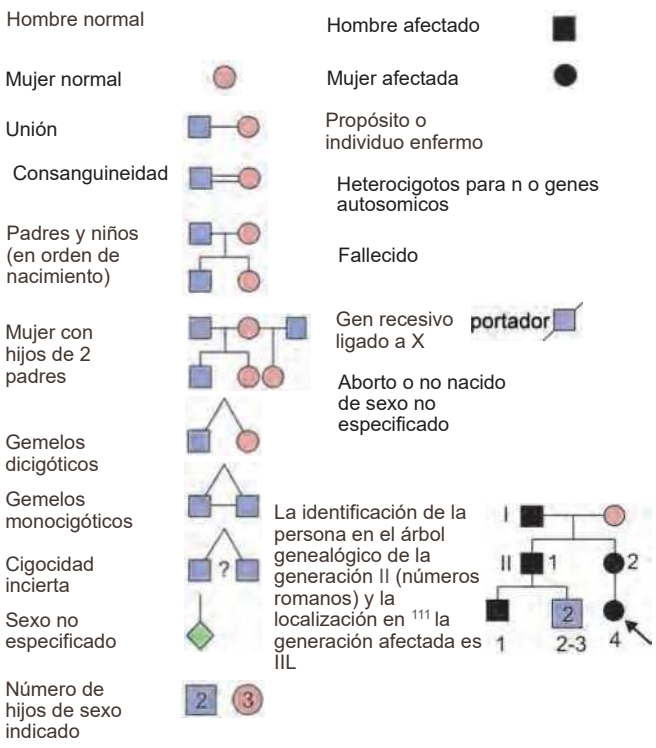

Fig. 1.62: Símbolos utilizados en el árbol genealógico

Fundamentos de Genética

Introducción

Los cromosomas son los portadores de factores hereditarios. Están situados en el núcleo de la célula. Se

El ácido ribonucleico **o ARN** se encuentra princi-palmente en el núcleo y el citoplasma. Estos contienen uracilo en lugar de timina como base de pirimidina, vinculándose con la adenina. El resto de azúcar es la ribosa y son de cadena sencilla. Ellos forman un conducto en la formación de la cadena polipeptídica, codificada por el gen de la proteína específica.

Número de Cromosomas Normales y Estructura

Sunt compuse dintr-un lanț dublu de acid dezoxiribonucleic (ADN).

ADN-ul se găsește doar în cromozomi și are o structură elicoidală dublu catenară, cu lanțurile ținute împreună prin legături de hidrogen. Este compus din acid nucleic, o substanță complexă formată din lanțuri lungi de molecule numite nucleotide. Fiecare nucleotidă este alcătuită din:

a. Baze azotate
   Purine — Adenina (A) & Guanina (G)
   Pirimidine — Citosina (C) & Timina (T)
b. Fracția de zahăr — Desoxirribosa
c. Moleculă de fosfat.

Genele sunt compuse din ADN. Funcția genelor este de a furniza informații precise pentru sinteza secvenței specifice de aminoacizi a proteinei pe care o controlează. Codul genetic pentru această informație se bazează pe codoni tripli (bazele azotate secvențiale ale unor aminoacizi specifici). Există 22 de perechi de autozomi și o pereche de cromozomi sexuali (XX la femei și XY la bărbați).

Aranjamentul cromozomilor în perechi, în ordine descrescătoare a dimensiunii și numerotați de la 1 la 22, este cunoscut sub numele de *cariotip cromozomial.* Acesta reprezintă structura cromozomială a unei persoane.

Cromozomii sunt împărțiți în 7 grupe, de la A la G, în funcție de dimensiunea lor și de poziția centromerului cromozomului (tăiat la partea îngustă unde se întâlnesc cromatidele).

Cromozomi metacentrici: centromerul este situat în centru.

Cromozomi acrocentrici: centromerul este situat aproape de unul dintre capete.

Cromozomi submetacentrici: Centromerul se află într-o poziție intermediară.

Fiecare cromozom are un braț scurt numit „p” (petit) și un braț lung numit „q”. Aceste brațe sunt împărțite în regiuni, benzi și subbenzi, iar numeric , de exemplu, 7q21.2 înseamnă brațul lung al cromozomului 7, regiunea 2, banda 1 și subbanda 2.

Un bărbat normal are 46 de cromozomi XY.

O femeie normală are 46 de cromozomi XX.

Sindromul Turner: Pierderea unui cromozom sexual poate

duce la o constituție cromozomială de 45 XO.

Sindromul Klinefelter: Când s-a adăugat un cromozom sexual suplimentar, poate rezulta într-o constituție cromozomială de 47 XXY.

Când se adaugă sau se elimină un cromozom, se încorporează un semn (+) sau (-).

Exemplu: Sindromul Down, în care un cromozom suplimentar este adăugat la cromozomul 21, este indicat ca 47, XY, +21.

Dacă o parte a brațului scurt lipsește pe cromozomul 5, acest lucru este indicat ca 46,XY,5p- (sindromul Cri-du-chat).

Anomalii cromozomiale

Acestea pot fi împărțite în cele care implică:

a. Autozomi
b. Cromozomi sexuali

care la rândul lor se pot datora unor anomalii numerice - (adăugarea sau pierderea de « noo m^g-JromtsBmas »)^ | structurale.

Aberații cromozomiale numerice

Aneuploidia autosomală

Aneuploidia înseamnă câștigul sau pierderea numerică a unuia sau mai multor cromozomi.

a. *Monosomie:* Aceasta înseamnă pierderea unui autosom și este incompatibilă cu viața, deoarece chiar și unul dintre cromozomi poate purta gene importante.
b. *Trisomie:* Aceasta este adăugarea unui autosom.
   Exemple
   Trisomia 21 (sindromul Down) 47, XY, +21 Trisomia 18 (sindromul Edwards) 47, XY, +18 Trisomia 13 (sindromul Patau) 47, XY, +13
c. *Poliploidie:* Aceasta înseamnă că numărul de cromozomi suplimentari este un multiplu de 23, dar este mai mare de 46. Aceștia sunt incompatibili cu viața.
   Exemple: Triploidie (69 de cromozomi)
   Tetraploidie (92 de cromozomi).

Aneuploidia cromozomială sexuală

Este mai frecventă decât aneuploidia autosomală, cu excepția trisomiei 21. Aceasta apare ca o consecință a nondisjuncției (eșecul separării cromozomilor omologi) în timpul uneia dintre diviziunile meiotice din oogeneză sau spermatogeneză.

Dacă numărul de cromozomi X este mai mare, există un risc mai mare de retard mintal.

Dacă numărul de cromozomi Y este mai mare, bărbatul este înalt, are un comportament agresiv și este adesea un infractor.

Aberația structurală a cromozomului

Acestea rezultă din ruperea cromozomială. Anomaliile care pot apărea sunt:

a. *Ștergere:* Un segment al cromozomului a fost pierdut după o rupere, de exemplu, sindromul Cri-du-chat (ștergerea brațului scurt al cromozomului 5) 46,XY,5p-
b. *Translocație:* Există o reîncorporare aberantă a segmentelor rupte, care apare în doi cromozomi .

Prin urmare, există un schimb de segmente între doi cromozomi neomologi; de exemplu, sindromul Down apare din cauza translocării dintre cromozomii 14 și 21. Cromozomul Philadelphia, o translocație dobândită care apare între cromozomii 9 și 22, este observat la pacienții cu leucemie mieloidă cronică (LMC).

Tulburări monogenice

Q și} o **mutație** (modificare a unei gene) într-o alele sau într-o pereche de alele omoloage la un locus al cromozomului.

Alela genică la un anumit locus

Cromozom omolog Cromozomi perechi

Dacă locusul se află pe unul dintre cei 22 de autozomi, se numește autosomal (dominant sau recesiv), iar dacă se află pe cromozomul X sau Y, atunci se numește legat de sex (dominant sau recesiv).

Moștenire autosomal dominantă

Tulburările ereditare se manifestă în acest fel într-o *stare heterozigotă* (adică, persoane care au o alelă normală și o alelă mutantă la locusul implicat).

- Se caracterizează prin transmitere verticală la generațiile următoare.
- Aproape întotdeauna unul dintre părinți este cel afectat.
- Dacă persoana afectată nu are un părinte afectat, acest lucru se poate datora:
  a. Ilegitimitate
  b. Mutație nouă care apare în celulele germinale ale părinților afectați
  c. Afecțiune ușoară, deci nu detectează tulburarea la părinți.

Trăsăturile autozomal dominante pot prezenta o expresie variabilă (variație a severității aceleiași boli genetice). Uneori, o genă poate să nu fie exprimată (non-penetrare), ceea ce explică

generațiile aparent omise. Penetranța genelor are ca rezultat exprimarea completă a caracteristicilor genei.

• Există o probabilitate de 50% ca și copilul unui părinte afectat să fie afectat.

Exemple:

1. Acondroplazie
2. Distrofie musculară facioscapulohumerală
3. Sindromul Gilbert
4. Sferocitoza ereditară
5. Boala Huntington
6. Hiperlipoproteinemia de tip II
7. Sindromul Marfan

Distrofie miotonică Neurofibromatoză

10. Boala renală polichistică

8. 11. Boala von Willebrand

9. 12. Porfirie

Moștenire autosomal recesivă

Aceste tulburări se manifestă în starea homozigotă (adică la persoane care au două alele mutante, câte una de la fiecare dintre cromozomii omologi, câte una de la fiecare părinte).

- Purtătorii heterozigoți ai alelei mutante sunt

clinic normal.

J

liiil í

- Împerecherea dintre doi heterozigoți duce la o probabilitate de 25% de a produce homozigoți afectați, o probabilitate de 50% de heterozigoți (clinic normali) și o probabilitate de 25% de homozigot normal.
- Se caracterizează prin transmitere orizontală, toate persoanele afectate aparținând aceleiași generații.
- Dacă o persoană afectată are un partener heterozigot, atunci există o șansă de 50% de a avea un copil afectat și o șansă de 50% de a avea un copil heterozigot (clinic normal).

Exemple:

1. Albinism
2. Ataxie telangiectazie
3. Fibroză chistică
4. Ataxia lui Friedreich
5. Tulburare de stocare a glicogenului
6. Distrofia musculară a membrelor
7. Boala lui Wilson.

Moștenire recesivă legată de X

În aceste tulburări, gena mutantă este localizată pe cromozomul X. Aceste tulburări se manifestă doar la bărbați și nu la femei (întrucât gena mutantă se află pe un cromozom X, aceasta este contracarată de gena normală de pe celălalt cromozom X. Absența unui alt cromozom X normal la un bărbat face ca tulburarea să se manifeste la el).

- O mamă purtătoare va avea fiice care vor fi purtătoare și toți copiii ei vor fi afectați.
- În cazuri foarte rare, o femeie poate prezenta o tulburare recesivă legată de cromozomul X, atunci când
  a. Sindromul Turner prezent (45, XO)
  b. Prezent cu sindrom de feminizare testiculară (constituție cromozomilor sexuali XY)
  c. Indiferent dacă a avut sau nu o mamă purtătoare și un tată afectat
  d. A avut un tată normal la care mutația a apărut pe cromozomul X și o mamă purtătoare.
  e. Aceștia aveau un tată afectat și o mamă normală la care mutația a apărut printr-o transmitere a cromozomului X.
  f. Manifestare heterozigotă: Aceasta apare ca urmare a inactivării aleatorii (lionizării) cromozomului X normal în majoritatea celulelor.

Exemple

4. Hemofilie
5. Diabet insipid nefrogenic

Moștenire dominantă legată de X

Această afecțiune se manifestă și la femei (efectul genei mutante de pe cromozomul X nu poate fi contracarat de gena normală de pe cromozomul X omolog).

ne

to deshidrogenasa

- În acest tip de moștenire, tatăl afectat transmite boala tuturor fiicelor sale, dar niciunuia dintre fiii săi.
- Mama afectată poate transmite boala la 50% dintre copiii săi (băieți sau fete).

Exemplu: rahitism rezistent la vitamina D.

Moștenire holandrică sau legată de Y

- Doar bărbații sunt afectați
- Un bărbat afectat transmite trăsătura tuturor fiilor săi, dar niciunei dintre fiice.

Exemple: urechi păroase, degete palmate.

Mozaicism

În această tulburare există existența unor modele cromozomiale diferite în celulele țesuturilor aceluiași individ.

Exemple

Sindromul Klinefelter prezintă un mozaic XX/XXXY, XY/XXY, XY/XXXY.

Sindromul Turner prezintă un mozaic XO/XXY, XO/XX, XO/XXX.

Himerism

Acest lucru se poate întâmpla când

- Un ovul este fertilizat de spermatozoizii a două persoane diferite
- Există un schimb de celule prin placentă între doi gemeni non-identici.

Exemple

Nouăzeci la sută dintre celulele gemene masculine pot avea o

constituție cromozomială XY, iar 10% au o constituție cromozomială XX, iar majoritatea globulelor roșii pot fi de grupă sanguină A, iar câteva globule roșii de grupă B.

Nouăzeci la sută dintre gemenele de sex feminin pot avea o constituție cromozomială XX, iar 10% au o constituție cromozomială XY, iar majoritatea globulelor roșii din sângele lor pot fi de grupa sanguină B, iar câteva globule roșii de grupa sanguină A.

Moștenire multifactorială : În această formă de moștenire, manifestarea unei tulburări se datorează prezenței mutațiilor în mai multe gene. Caracteristicile - transmise prin moștenire multifactorială includ inteligența, înălțimea, culoarea pielii, amprentele digitale și refracția ochilor. Acest lucru se datorează

unui efect aditiv al genelor pentru o anumită caracteristică; de exemplu, o persoană înaltă are mai multe gene pentru înălțime decât pentru statură mică. Anumite tulburări, cum ar fi hipertensiunea arterială, diabetul zaharat și cardiopatia ischemică, sunt transmise în acest mod.

Amprentare genomică

Acesta este un fenomen în care există inactivarea genelor în anumite regiuni cromozomiale care duc la exprimarea preferențială a unei alele pe baza originii sale parentale.

Exemplu:

1. Tumora Wilms - Cromozomul 11
2. Synd. Beckwith-Wiedemann - Cromozomul 11
3. Sindromul Prader-Willi - Cromozomul 15
4. Sindromul Angelman - Cromozomul 15
5. Distrofia Duchenne - cromozomul X.

Repetarea trinucleotidelor

Mai multe boli sunt asociate cu o creștere a numărului de repetiții nucleotidice peste un anumit prag. Atunci când lungimea repetițiilor crește de la o generație la alta, manifestările bolii se pot agrava sau pot apărea la o vârstă mai tânără. Acest lucru este cunoscut sub numele de „fenomen de anticipare".

Exemplu:

1. Boala Huntington
2. Ataxia spinocerebeloasă 1, 2, 3, 6, 7, 8 și 12
3. Ataxia lui Friedreich
4. Sindromul X fragil
5. Distrofie miotonică
6. Atrofia musculară spinobulbară a cromozomului X
7. Dentato Rubro Pallido Luysian Atrophy.

Tulburări mitocondriale

Gena mitocondrială este moștenită pe cale maternă. Prin urmare, toți copiii unei mame afectate vor moșteni boala.

Exemplu:

1. Encefalopatie mitocondrială cu acidoză lactică și episoade de evenimente cerebrovasculare
2. Epilepsie mioclonică cu rupturi de fibre roșii
3. Neuropatie ataxică și retinită pigmentară

I J. Leber, ftalmoplegia externă progresivă cronică, sindromul Kearns-Sayre. B.

Anomalii cromozomiale frecvente

Cromozomul 1
- Homocistinurie
- Paralizie periodică hipokaliemică
- Boala Charcot-Marie-Tooth (tipul 1b)

Cromozomul 2
- Sindromul Alport (RA)
- Crigler-Najjar tip 1

Cromozomul 3
- von Hippel-Lindau

Cromozomul 4
- Boala Huntington
- Boala renală polichistică AD tip II, lipoproteinemia Abeta

Cromozomul 5
- Retinita pigmentară (AR)
- Boala Werdnig-Hoffmann

Cromozomul 6
- Hemocromatoză
- Spondilita anchilozantă
- Ataxia spinocerebeloasă 1

Cromozomul 7
- Fibroză chistică
- Stenoză aortică supravalvulară
- MODY tip II

Cromozomul 8

Limfomul Burkitt
Sindromul Werner

Cromozomul 9
- Scleroză tuberoasă (1)
- Telangiectazia hemoragică ereditară (Rendu Osler-Weber)
- Sindromul unghie-rotulea

Cromozomul 10
- Neoplazie endocrină multiplă tip IIa, boala Refsums
- Porfiria eritropoietică congenitală

Cromozomul 11
- Anemia falciformă
- Talasemie
- Tumora Wilms
- Ataxie telangiectazie
- Angioedem ereditar
- Neoplazie endocrină

Cromozomul 12



- Boala von Willebrand
- Fenilcetonurie
- Stop cardiac brusc 2

Cromozomul 13
- Boala lui Wilson
- Osteosarcom
- Retinoblastom

Cromozomul 14

Boala Niemann-Pick
Sindromul Krabber
Guşa familială
Retinită pigmentară

Cromozomul 15

Sindromul Marfan
Sindromul Angelman

Cromozomul 16

Boală renală polichistică autosomal dominantă I Alfa-talasemie
Scleroză tuberoasă (2)

Cromozomul 17

Neurofibromatoza tip 1
Boala Charcot-Marie-Tooth tip 1a Paralizie periodică hiperkaliemică
Sindromul Li-Fraumeni

Cromozomul 18

Methemoglobinemie

Cromozomul 19

Distrofie miotonică

Cromozomul 20

MODY tip 1

Cromozomul 21

Scleroza laterală amiotrofică
Epilepsie mioclonică progresivă

Cromozomul 22

Neurofibromatoza de tip 2

Cromozomul Y

Disgeneză gonadică

Cromozomul X

Hemofilie A, B
Daltonism
Sindromul Alport
Boala Fabry Distrofie musculară Duchenne și Becker.

Imunologie

Cum și baza

Sistemul imunitar este o parte a sistemului de apărare al organismului care îl protejează împotriva agenților de mediu nocivi și dăunători , precum și a agresorilor interni (neoplazie).

Organe limfoide primare

Măduva osoasă
Timo
Ficat fetal.

Organe limfoide secundare

Ganglionii limfatici
Splină
Amigdalele
Placturile lui Peyer.

Celule imune împrăștiate

Celulele imune se găsesc împrăștiate printre alte celule, de exemplu, în epiteliul intestinal și în lamina propria.

Migrarea limfocitelor

Există un trafic moderat de celule T și B din organele limfoide primare în fluxul sanguin și o recirculație continuă a celulelor între organele limfoide secundare, țesuturi și fluxul sanguin.

Celule implicate în imunitate

Tipurile de celule sunt identificate folosind CD (Clusters of Differentiation - Grupuri de Diferențiere) și alți markeri de suprafață a limfocitelor. Acest lucru este valoros în clasificarea limfomului, diagnosticul clinic și cercetare.

Celulele CD pot fi testate folosind anticorpi monoclonali. Există anumite grupuri de celule pentru care nu sunt disponibili anticorpi pentru a le distinge. Cu toate acestea, acestea pot fi identificate doar prin caracteristicile lor funcționale.

Celule prezentatoare de antigen

Acestea se găsesc în organele limfoide și în piele. Funcția lor este de a prezenta antigenul limfocitelor într-un mod specific pentru a inița răspunsul imun. Acestea includ:

Celulele interdigitale din timus
Celulele Langerhans ale pielii
Celule voalate în ganglionii limfatici aferenți. Celule interdigitale în zonele T ale ganglionilor limfatici.
Celulele dendritice foliculare din zonele B ale ganglionilor limfatici
Macrofage și alte celule teliale).

limfocite T

Acestea sunt celule stem din măduva osoasă care s-au maturizat sub influența unui hormon sau factor produs de celulele epiteliale ale timusului.

Celulele T îndeplinesc funcții imunoreglatoare prin intermediul produselor lor secretoare și acționează ca celule efectoare capabile să distrugă alte celule.

Cu o stimulare adecvată, celulele T proliferează și se diferențiază în mai multe subseturi.

Celule T imunoreglatoare

a. Celule T helper ($TH_{}$) - $CD4$
b. Celule T supresoare ($TS_{}$) - $CD8$

Celulele T efectoare

Celule citotoxice (T_C) - CD_8
Mediatori ai hipersensibilității
întârziat (T_{DTH}) - CD_4

limfocite B

Când sunt stimulate corespunzător, celulele B proliferează, maturează și diferențiază pentru a forma plasmocite, care sintetizează anticorpi (imunoglobuline). Ulterior, se formează o clonă de celule fiice.

Neutrofile polimorfice

Acestea sunt celule cu viață scurtă, foarte concentrate în fluxul sanguin. Cu toate acestea, pot răspunde la semnale chemotactice în prezența leziunilor tisulare sau a infecțiilor. Se marginalizează în capilare și se deplasează în țesuturi, unde pot fagocita și ucide bacteriile și alte materiale străine.

Macrofage

Acestea sunt derivate din precursori ai măduvei osoase care se

diferențiază în monocite și în cele din urmă se stabilesc în țesuturi ca fagocite mononucleare mature, de exemplu, macrofage alveolare în plămân, celule Kupffer în ficat, celule microgliale în creier și celule renale mezangiale.

Macrofagele sunt capabile să fagociteze și să ucidă microorganisme. De asemenea, secretă citokine, limfocite T helper și alte celule importante.

Agregatele de macrofage, granuloamele, sunt caracteristice multor infecții cronice și boli inflamatorii idiopatice (TB, lepră, sarcoidoză, boala Crohn).

Celule ucigașe naturale (celule NK)

Celulele NK sunt celule granulare. Sunt importante în rezistența la infecțiile virale și la cancer. Molecula de suprafață a unei celule, modificată de un virus sau de o transformare canceroasă, poate fi recunoscută de celulele NK, care, la rândul lor, atacă celulele infectate sau modificate și le distrug.

Eozinofile

Sunt foarte active din punct de vedere metabolic și conțin granule de mediatori precum proteine toxice (proteina eozinofilă bazică majoră), histaminaze etc., care inactivează produșii mastocitari. Sunt atrași de factorii eliberați de celulele T, mastocite și bazofile, de exemplu, factorul chemotactic eozinofil al anafilaxiei. Aceștia ajută la apărarea gazdei împotriva viermilor, schistozomilor și sunt, de asemenea, implicați în boli alergice precum astmul.

Seria de mastocite

Granulele lor conțin mulți mediatori inflamatori și chemotactici. Toate au receptori pentru IgE și sunt degranulate atunci când un alergen se leagă de moleculele de IgE atașate la suprafața celulei.

Mastocitele și bazofilele sunt implicate în imunitatea parazitară, bolile alergice și reacțiile de hipersensibilitate întârziată.

Citokine importante și biologia lor

Nume	*Sursă principală*	*Funcția principală*
Interleukina- 1a și Ș	Celule B, macrofage, limfocite granulare mari	Activarea limfocitelor, activarea macrofagelor, creșterea aderenței endoteliale a leucocitelor, febră, sinteza proteinelor în fază acută
Interleukina-2 (factorul de creștere al celulelor T)	Activarea celulelor T	Activarea răspunsului celulelor T citotoxice și inducerea limfocitelor citotoxice non-MHC restricționate
Interleukina-3	Celulele T	Factorii de stimulare a coloniilor din diferite linii celulare stimulează producția și reînnoirea celulelor stem pluripotente
Interleukina-4	Activarea celulelor T, a mastocitelor	Proliferarea și diferențierea celulelor B, exprimarea antigenelor MHC clasa II pe celulele B în repaus, modularea imunității gazdei și a răspunsului inflamator
Interleukina-5 sau celula B	Celulele T	Diferențierea factorului de activare a eozinofilelor, diferențierea celulelor B și producerea de anticorpi
Interleukina-6	Celule limfoide și nelimfoide (monocite, fibroblaste, celule T transformante)	Medierea inflamației și a răspunsului imun, producerea de proteine de fază acută, efect stimulator asupra celulelor stem hematopoietice, costimularea producției de IL-2
Interleukina-7	Celule stromale ale măduvei osoase	Factorul de creștere și diferențiere a celulelor T, factorul de viabilitate a timocitelor imature și neproliferative
Interleukina-8	Produs de o mare varietate de celule inductoare de IL-1, TNF, lipopolisaharide	Factorul activator chemotactic al neutrofilelor, celulelor T și eozinofilelor
Interleukina-9	agenți infecțioși colaboratori |	AcL^q si^r^țc^ientef^)np«a I^|^|
Interleukina-10	J ^^^| III |^^F sporește p	Inhibă formarea coloniilor de eritrocite și maturarea megacariocitelor
Interleukina-11	Celulele T helper	Imunosupresor puternic al funcției macrofagelor, reglare negativă a expresiei antigenului MHC clasa II în macrofage și inhibare a citokinelor proinflamatorii (IL-1, TNF și IL-6)
Interleukina-12		Mediatorii inflamației (stimularea reactanților de fază acută hepatică), factorul de creștere a coloniilor de megacariocite, au efecte sinergice asupra activității factorilor de creștere IL-3 și IL-4 în celulele progenitoare hematopoietice timpurii.
Interferon- α și γ	Macrofage și celule B	Producerea de interferon gamma din celulele T și celulele NK, diferențierea celulelor T
Interferon- g	Leucocite, fibroblaste	Antiviralele induc antigene MHC clasa I în celule
	Celule T, celule NK, fibroblaste	Induce antigene MHC clasa II, activarea macrofagelor și aderența endotelială a limfocitelor.
Factorul de necroză tumorală (TNF- α , cașectină)	Macrofage, limfocite	Activarea celulelor citotoxice, macrofagelor, granulocitelor; aderența endotelială a leucocitelor; cașexie
Factorul de necroză tumorală (TNF- P)	Celulele T	-do-
Factorul stimulator al macrofage (M-CSF)	Celule stromale, macrofage și fibroblaste	Stimulează funcția și activarea macrofagelor; f a antigenelor MHC clasa II în macrofage
Factorul de stimulare a coloniilor de granulocite (G-CSF)	Celule stromale, monocite, macrofage, celule endoteliale	numărul f de granulocite circulante
Factorul de stimulare a coloniilor de granulocite-macrofage	Celule stromale, fibroblaste, creșterea celulelor progenitoare ale celulelor T și a celulelor endoteliale, granulocite, monocite și eritrocite;	
Factorul de creștere transformant (TGF)		cauze ale eozinofiliei; îmbunătățește fagocitoza; îmbunătățește fibroza, neoangiogeneza; Induce inflamație asemănătoare celulelor mononucleare

Citokine

Citokinele sunt molecule celulare reglatoare esențiale pentru reglarea creșterii și diferențierii celulelor limfohematopoietice și a altor celule.

Toate aceste celule participă la răspunsul imun și provoacă imunitate activă sau toleranță imunologică.

Pătrunderea în organism a antigenelor exogene (străine individului) și non-microbiene declanșează un răspuns imun care include:

1. Răspuns imun umoral cu formare de anticorpi specifici
2. Imunitate mediată celular cu producerea de limfocite citotoxice și secreția de limfokine de tip întârziat din celulele T
3. Stabilirea memoriei imunologice (prin răspuns secundar)
4. Lipsa răspunsului imun specific (toleranță imunologică).

Aspecte clinice ale imunologiei

Sistemul imunitar protejează organismul nostru de substanțe exogene, microbi și, eventual, tumori, dar răspunsul imun afectează și țesuturile normale ale gazdei și reacționează la antigene omologi și uneori la antigene endogene, care stau la baza tulburărilor autoimune.

Tulburările sistemului imunitar sunt împărțite în trei grupe:

1. Reacții de hipersensibilitate
2. Autoimunitate
3. Stări de imunodeficiență.

imunoglobuline

Există cinci tipuri de imunoglobuline, și anume IgG, IgA, IgM, IgD și IgE.

IgG

IgG constituie majoritatea Ig-urilor (70%). Acestea sunt distribuite în mod egal între sânge și fluidele extracelulare . IgG este imunoglobulina care este transportată doar prin placentă și oferă imunitate dobândită pasivă nou-născutului în primii ani de viață. IgG participă la reacții imunologice, cum ar fi fixarea complementului, precipitarea și neutralizarea toxinelor și virusurilor. Protejează împotriva agenților infecțioși care acționează în sânge și țesuturi. IgG inhibă sinteza anticorpilor omologi atunci când este administrat pasiv, iar această proprietate este utilizată în izoimunizarea femeilor prin administrarea de IgG anti-Rh(D) în timpul nașterii. IgG este un anticorp cu apariție tardivă și apare după IgM. Există patru subclase: IgG1 , IgG2 , IgG3 și IgG4 . IgG $_4$.

IgA

IgA constituie 20% din totalul imunoglobulinelor. Cele mai importante locuri de sinteză a IgA sunt mucoasa intestinală și lamina propria a tractului respirator . IgA secretorie conferă imunitate locală prin formarea unei mase de anticorpi și previne infecția cu bacterii sau virusuri; de asemenea, reglează comensalii intestinali.

IgM

Este o macromoleculă predominant intravasculară. Este prima imunoglobulină sintetizată de făt, începând cu 20 de săptămâni de gestație. Prezența IgM la făt sau nou-născut indică o infecție intrauterină, iar detectarea acesteia este utilă în diagnosticul sifilisului congenital, toxoplasmozei și rubeolei.

Izohemaglutininele (anti-A, anti-B) și mulți alți anticorpi naturali sunt IgM. Anticorpii împotriva antigenului tifoid „O" (endotoxină) și anticorpii WR ai sifilisului sunt, de asemenea, din clasa IgM. IgM este responsabil pentru protecția împotriva invaziei; deficitul de IgM este un simptom al deficitului de IgM.

IgD

Este de mare ajutor în maturarea și reglarea limfocitelor B.

IgE

Este necesar pentru reacțiile de hipersensibilitate imediate și este util și în apărarea împotriva helminților. IgE este produs în mucoasa tractului respirator și intestinal. Deficitul de IgE este asociat cu deficitul de IgA la persoanele cu imunitate deficientă.

Tulburări ale imunoglobulinelor

Boala lanțului ușor

os com

sangre por microorganismos. La **(Proteine Bence-Jones)**

asocia a me udo con septicemias.

Această proteină se găsește frecvent în mielomul multiplu. Se coagulează atunci când urina este încălzită la 60°C și se redizolvă la 80°C la pacienții cu mielom. Mielomul multiplu poate afecta celulele plasmatice care sintetizează IgG, IgA, IgD sau IgE.

Boala lanțului greu

Acest neoplasm limfoid este caracterizat prin producerea excesivă a porțiunii Fc a lanțurilor grele de imunoglobuline.

Crioglobulinemie

Aceasta este o afecțiune în care se formează un gel sau un precipitat la răcirea serului, care se redizolvă la încălzire. Majoritatea crioglobulinelor constau din IgG, IgM sau precipitate ale amestecului acestora.

Stări de imunodeficiență

Imunodeficiențe primare

Imunodeficiențe umorale

a. Hipogamaglobulinemie legată de X
b. Hipogamaglobulinemia tranzitorie a copilăriei
c. Imunodeficiență variabilă comună, neclasificabilă
d. Deficit selectiv de IgA.

Imunodeficiențe secundare

Imunodeficiențele celulelor T

a. Sindromul DiGeorge
b. Candidoză mucocutanată cronică.

Imunodeficiențe combinate

a. Sindromul Wiskott-Aldrich
b. Sindromul Nezelof
c. Imunodeficiență combinată severă
d. Imunodeficiență cu ataxie telangiectazică ■
e.
f.
g. Inmunodeficiencia con enanismo de extremidades cortas.

limfotoxinei III

Imunodeficiență cu timom

Boli cu deficit de fagocitar

a. Sindromul lui Job
b. Sindromul Chediak-Higashi
c. Sindromul leucocitelor leneșe
d. Sindromul hiper IgA
e. Deficit de mieloperoxidază
f. Deficit de tuftsină (tetrapeptidă)
g. Deficitul de leucocite G-6-PD
h. Boala granulomatoasă cronică
i. Boala Schwachman.

Boli cu deficit complet

1. Deficiența unei componente a complementului
   a. Deficiență de C3 provoacă infecții piogene recurente
   b. Deficit de C6, C7, C8 provoacă infecții cu Neisseria
   c. Deficiență de C1, C2, C4 Aceasta duce la complexe imune, cum ar fi lupusul sau tulburări similare.
2. Deficit de inhibitori ai complementului
   a. Deficit autosomal dominant al inhibitorului esterazei C1 (angioedem ereditar).

(Anafilactic, Atopic)

ífF

Cauzele mele

1. Nutriție deficitară (proteine, calorii, micronutrienți)
2. Bătrânețe
3. Stare postoperatorie (datorită anesteziei generale)
4. Pierderea bacteriilor intestinale comensale protectoare - (antibiotice cu spectru larg)
5. Iradiere
6. Chimioterapia pentru cancer
7. Medicamente imunosupresoare
8. Boli precum SIDA, lepra lepromatoasă în stadii ulterioare.

Reacții de hipersensibilitate

Hipersensibilitate de tip I

Aceasta este mediată de anticorpii IgE legați de mastocite și bazofile ca răspuns la un anumit antigen (alergen). IgE protejează împotriva infecțiilor parazitare. Reexpunerea la antigen la persoanele sensibilizate duce la eliberarea mediatorilor primari și secundari din mastocite din cauza

degranulării

.

Anafilaxia sistemică

Aceasta se întâmplă atunci când un antigen este administrat oral sau parenteral. Chiar și doze mici pot provoca o secreție la nivelul gazdei. Pot apărea mâncărime, urticarie și edem laringian, care progresează spre șoc din cauza obstrucției laringiene și deces.

Anafilaxie locală

Afectează 10% din populație și include urticarie, angioedem, rinită și astm atopic.

Hipersensibilitate de tip II

Această reacție este mediată de anticorpi împotriva antigenelor intrinseci sau extrinseci absorbite pe suprafața celulară sau pe componente ale altor țesuturi.

Reacții dependente de complement

Câteva exemple sunt:

a. Reacții transfuzionale
b. Eritroblastoză fetală
c. Trombocitopenie autoimună
d. Reacții la medicamente
e. Sindromul Goodpasture.

Citotoxicitate mediată celular Dependent de anticorpi

Această reacție poate fi importantă pentru infecțiile parazitare sau tumorile și poate juca un rol semnificativ în respingerea grefei.

Anticorpi antireceptori

Câteva exemple sunt:

a. Miastenia gravis
b. Boala lui Graves.

Hipersensibilitate de tip III (mediată de complexe imune)

Aceasta este mediată de complexe antigen-anticorp (complexe imune), care se formează atât în fluxul sanguin, cât și la locurile de depunere a antigenului. Antigenele pot fi exogene sau endogene.

Boala complexă imună sistemică

Boala serică acută: Aceasta este cauzată de administrarea - unor cantități mari de ser străin (ser de cal). La aproximativ o săptămână după inoculare, se formează anticorpi anti-ser de cal care reacționează cu antigenul străin pentru a forma complexe imune circulante.

Complexe mici imm-im (excluzând anti- $_{sau}$ eno) se depun în pereții capilarelor și arteriolelor, provocând vasculită. Țesuturile afectate includ glomerulii renali (cauzând glomerulonefrită), articulațiile (artrită), pielea, inima și suprafețele seroase.

Complexele imune mari (anticorpii în exces) sunt eliminate de fagocite, punând capăt procesului bolii. Aceste complexe imune agregă, de asemenea, trombocitele și activează factorul XII, implicând cascada coagulării și sistemele kinine.

Boala complexului imun local (reacția de Arthus)

Aceasta este o vasculită localizată și necroză datorată formării sau depunerii focale de complexe imune sau plantării antigenului într-un țesut cu formarea de complexe imune *in situ.*

Hipersensibilitate de tip IV

Această reacție este indusă de celulele T sensibilizate , care, la contactul cu antigenul specific, eliberează limfokine ce provoacă efecte biologice asupra leucocitelor, macrofagelor și celulelor tisulare.

Cele două tipuri de hipersensibilitate întârziată sunt următoarele:

a. Tuberculină (dezvoltată în multe infecții cu bacterii, fungi, virusuri și paraziți) b. Dermatită de contact (ca urmare a contactului pielii cu o varietate de substanțe chimice precum nichel, crom, medicamente precum penicilina și articole de toaletă).

Antigene de histocompatibilitate

Cei mai importanți dintre acești antigeni sunt grupați în Complexul Major de Histocompatibilitate (MHC) de pe brațul scurt al cromozomului 6. Acesta conține genele care codifică antigenii leucocitari umani (HLA).

Antigene de clasa I

Acestea sunt prezente pe toate celulele nucleate și trombocite. Produc anticorpi la indivizi non-identici. Se leagă doar de antigenele procesate care sunt sintetizate endogen. Antigenele MHC-I prezintă antigenele procesate limfocitelor T citotoxice (CD8 $^{+}$). **Receptorii celulelor T recunosc doar complexele antigen-MHC.** Celulele T $_{CD8+}$ Acestea se leagă și ucid doar celulele infectate care au auto-antigene de clasa I (restricție MHC).

Antigene de clasa II

Antigenele MHC-II sunt codificate în regiunea HLA-D. Acestea se caracterizează prin faptul că sunt limitate la celulele prezentatoare de antigen. De obicei, se leagă de și prezintă - antigene exogene celulelor T $_{CD4}$ +. (limfocite T helper) și prezintă, de asemenea, restricție MHC.

Proteine din clasa a III-a

Unele componente ale sistemului complement (C2 , C4 , Bf) și unele citokine (TNF- α și TNF-α) sunt codificate în cadrul clusterului major de histocompatibilitate. Acestea nu sunt antigene de histocompatibilitate.

Respingerea transplantului

Respingerea hiperacută

Când primitorul a fost sensibilizat anterior la antigene (transfuzie de sânge, sarcină anterioară) prin dezvoltarea de anticorpi IgM, IgG și complement, rejetul hiperacut apare imediat în decurs de una sau două zile, adică imediat după revascularizare.

Respingerea acută

Apare la câteva zile după transplant, după întreruperea administrării medicamentelor imunosupresoare.

Respingerea cronică

Apare pe parcursul a luni sau ani și este cauzată de diverse tipuri de reacții imune.

Boli asociate cu HLA

Antigen HLA	*Boli*
HLA B27	Spondilita anchilozantă Boala Reiter
DR2	Scleroză multiplă
A3	Hemocromatoză
B13	Psoriazis
B8, DR3, DR4	Diabetul insulinodependent
B8, DR3	Boala Addison Tireotoxicoză
	Miastenia gravis
	Boala celiacă

Boli autoimune

Dacă o persoană dezvoltă un răspuns imun semnificativ împotriva constituenților propriului corp, ca o consecință a unui defect al toleranței imunologice, secundar unor factori exogeni, de exemplu, virusuri, apar boli autoimune.

Tulburări specifice ale organelor

Tiroidita Hashimoto	bolnavă
Mixedem primar III	III I

Tireotoxicoză
Anemia pernicioasă
Gastrită atrofică autoimună
Boala Addison autoimună
Diabetul de tip 1
Sindromul Goodpasture
Miastenia gravis

Oftalmie simpatică
Anemia hemolitică autoimună
Ciroză biliară primară, hepatită cronică activă, sindrom Sjögren.

Tulburări nespecifice ale organelor

Artrita reumatoidă
Dermatomiozită
Scleroză sistemică progresivă (LES).

Imunologie și Malignitate

Antigene tumorale

Acestea sunt prezente în celulele maligne și induc un răspuns imun atunci când tumora este transplantată la animale singenice. Astfel de antigene tumorale specifice care induc respingerea transplanturilor tumorale la gazdele imunizate sunt numite „antigene tumorale specifice transplantului" (TSTA).

Al doilea tip de antigene sunt antigenele fetale. Acestea se găsesc în celulele embrionare și celulele maligne, dar nu și în celulele adulte normale; de exemplu, alfa-fetoproteina în hepatom și antigenul carcinoembrionar în cancerele de colon, în special cele cu metastaze. Se găsesc ocazional în ciroza alcoolică.

Ineficiența mecanismului de supraveghere imunologică, ca urmare a îmbătrânirii, imunodeficienței congenitale sau iatrogene, poate duce la o incidență mai mare a cancerului.

Capitolul 2
Nutriţie

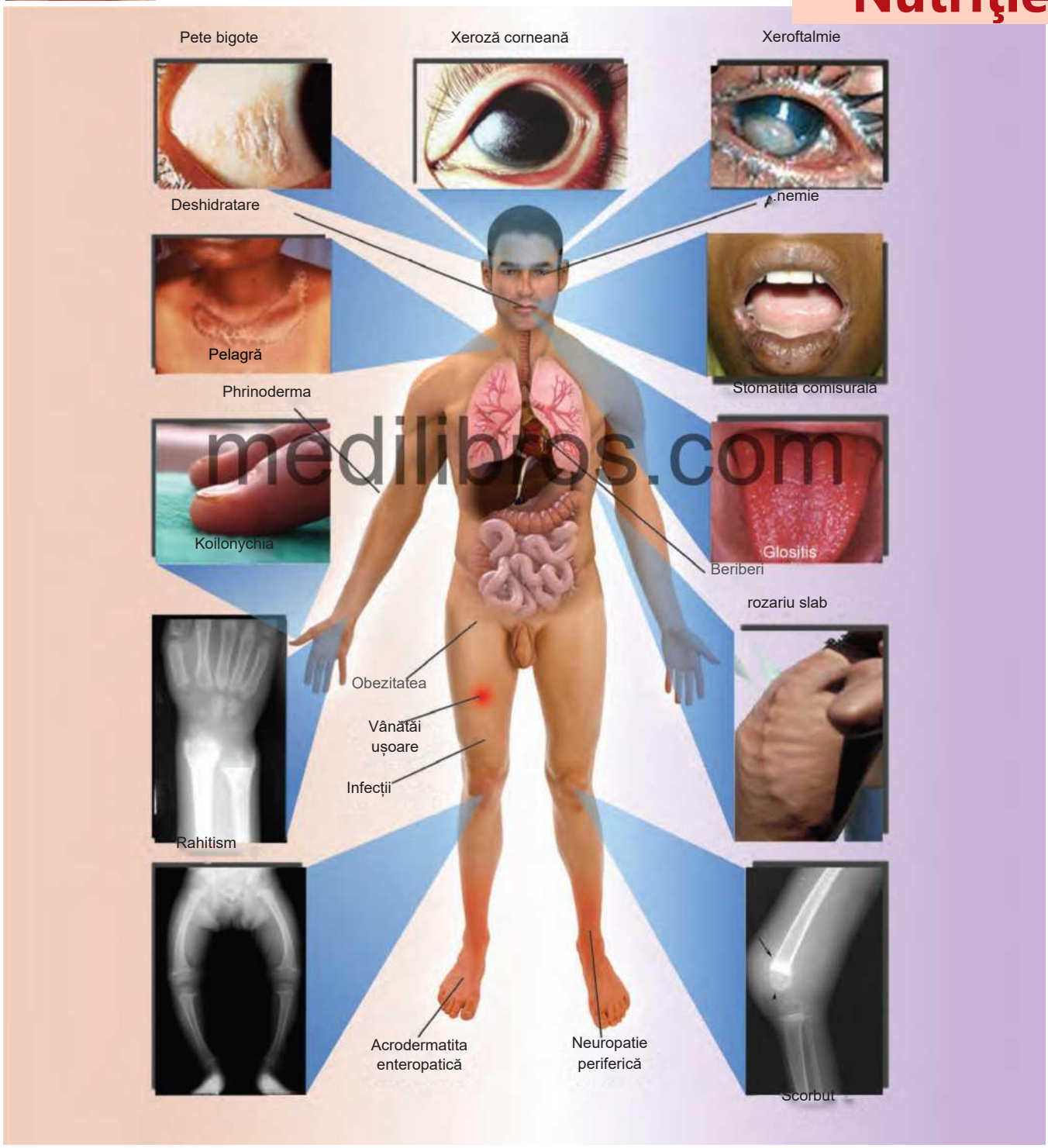

medilibros.com

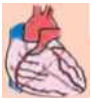

O dietă echilibrată este esențială pentru menținerea sănătății și prevenirea bolilor. Mâncăm intermitent, dar nevoile noastre energetice sunt continue. Mecanismele neurofiziologice controlează apetitul și comportamentul alimentar. Nevoile energetice ale organismului în timpul meselor sunt satisfăcute de nutrienții absorbiți în tractul gastrointestinal, iar în alte momente, nevoile organismului sunt satisfăcute prin eliberarea energiei stocate. Excesul de aminoacizi, acizi grași și glucoză sunt stocate sub formă de proteine, trigliceride și glicogen. Acest proces este reglat de insulină.

Nutriția joacă un rol important în apariția anumitor boli sistemice:
Boli coronariene, diabet zaharat, hipertensiune arterială (datorată excesului de lipide, aportului de sodiu și obezității), pietre la rinichi, pietre la vezica biliară, carii dentare și carcinoame ale stomacului, ficatului și intestinului gros. Atât excesul, cât și deficiența nutrițională cauzează boli ; acestea pot provoca, de asemenea, malnutriție.

Clasificación de los Nutrientes

I. *Agua* ----------
II. *Macronutrientes*
1. Hidratos de caí
A. Rendimiento energético
- Monosacáridos (glucosa, fructosa, ribosa)
- Disacáridos (lactosa, maltosa, sacarosa)
- Polisacáridos (almidón)

B. Sin rendimiento energético
- Fibras dietéticas

diabetici.

Carbohidrați fără performanță Energic

2. Grăsimi
3. Proteine

III. *Micronutrienți*
A. *Micronutrienți organici*
Vitamine (nesintetizate în organism)
B. *Micronutrienți anorganici*
i. Electroliți (sodiu, potasiu, clorură)
ii. Minerale (calciu, fosfor, fier, magneziu)
iii. Oligoelemente (zinc, cupru, iod, seleniu, crom și mangan).

Apă

Apa reprezintă 60 până la 65% din greutatea corporală (75% la naștere și 50% la bătrânețe). Apa este distribuită între compartimentele intracelulare (40%) și extracelulare (plasmă și lichid interstițial, 20%). Aportul zilnic de apă pentru un adult obișnuit poate varia între 1 și 3 litri, în funcție de climă.

Macronutrienți cu performanță Energic

Carbohidrați

Un adult obișnuit consumă între 55 și 65% din calorii din carbohidrați, care reprezintă principala sa sursă de energie. Sunt necesari 200 g de carbohidrați zilnic. 1 g de carbohidrați produce 4 kilocalorii (1 kcal = 4,184 kilojouli). Cetoza este probabil să apară atunci când aportul este sub 100 g/zi.

Sursă de carbohidrați

1. Disponibil sub formă de zaharuri - mono și dizaharide.
Zaharuri intrinseci - fructe și lapte (bune pentru sănătate).
Zaharuri extrinseci - zahăr din trestie de zahăr și sfeclă de zahăr (carii dentare)
2. Disponibil sub formă de polizaharide - Amidon, glicogen.
Amidonul este disponibil în cereale (grâu, orez, porumb etc.), rădăcinoase (cartofi și manioc), plantan și leguminoase.

Indicele glicemic

La două ore după curba glicemiei plasmatice a 50 g de carbohidrat dintr-un anumit aliment, împărțită la curba glucozei a 50 g în apă.
Indicele glicemic este
ir b ono . alto p s lucrul , pâinea și este puțin pentru

Energie - - - Leguminoase și cereale integrale ■

Alimentele cu indice glicemic scăzut
Carbohidrați cu
sunt preferabile pentru pacienți

Fibre alimentare

Este vorba despre ambalarea alimentelor naturale pe bază de plante care nu au fost digerate de enzimele umane. Există două tipuri:

A. Fibre solubile în apă

Tărâțele de ovăz, boabele de fasole, pectina și guma de guar acționează în tractul gastrointestinal superior, inducând o sațietate precoce, aplatizând curba toleranței la glucoză și scăzând colesterolul seric.

B. Fibre insolubile în apă

Tărâțe de grâu — hemiceluloza din grâu, datorită capacității sale ridicate de retenție a apei, crește volumul scaunului și ajută la prevenirea constipației, diverticulozei și cancerului de colon. Flatulența este frecventă în cazul unei diete bogate în fibre.

Necesarul zilnic este de 15 până la 20 g/zi.

Grăsimi

Adultul obișnuit consumă 30 până la 40% din caloriile sale din grăsimi. Un gram de grăsime oferă 9 kcal de energie. Aceasta este cauza obezității la persoanele sedentare.

Există trei tipuri de grăsimi.

1. Grăsimi saturate – Unt clarificat, acid palmitic, acizi miristici – Acestea cresc nivelurile plasmatice de LDL și colesterol total. Predispun persoanele la boli coronariene.
2. Acizi grași mononesaturați - acid oleic,
3. Acizi grași polinesaturați – acidul linoleic din uleiurile din semințe vegetale și derivații săi – acidul gama-linolenic și acizii arahidonic sunt acizi grași esențiali. Aceștia sunt precursori ai prostaglandinelor și eicosanoidelor și sunt componente ale membranei lipidice din toate celulele.

Seria omega-3 de acizi grași polinesaturați este produsă în uleiul de pește.

Ca antagoniști ai tromboxanului A-2, aceștia inhibă tromboza. Sunt utilizați pentru a preveni hiperlipidemia și boala coronariană, precum și pentru a reduce trigliceridele.

Etapa I Dietă

Se utilizează pentru preriopatie.

Acestea conțin 10% din fiecare tip de grăsime, cu un aport zilnic de colesterol mai mic de 300 mg/zi.

Dieta din etapa a II-a

Se utilizează în hiperlipidemie când dieta din stadiul I nu reușește să atingă obiectivul.
Conține 7% din fiecare tip de grăsime, cu un aport zilnic de colesterol mai mic de 200 mg.

Proteine

Proteinele formează elementele constitutive de bază ale țesuturilor. Acestea joacă un rol cheie în formarea enzimelor și hormonilor, precum și în mecanismele de transport. Spre deosebire de carbohidrați și grăsimi, proteinele nu sunt stocate în organism. Aminoacizii în exces din proteine sunt transaminați, iar porțiunea neazotată este stocată sub formă de glicogen sau grăsime. Necesarul de proteine este cel mai mare în perioadele de creștere - copilăria și adolescența (necesarul de proteine în aceste etape: 1,5 până la 2 g/kg/zi). Există 20 de aminoacizi diferiți, dintre care 9 sunt esențiali: triptofan, treonină, histidină, leucină, izoleucină, lizină, metionină + cisteină, fenilalanină + tirozină și valină.

Sunt esențiale pentru sinteza diferitelor proteine din organism.

Proteinele animale - ouăle, laptele, carnea - au o valoare biologică mai mare decât proteinele vegetale.

Un adult are nevoie, în medie, de proteine, între 10 și 15% din totalul caloriilor.

Este echivalent cu 1 g/kg de greutate corporală.

Necesarul zilnic de energie

Nevoile energetice depind de - vârstă, sex, greutate corporală, alăptare, climă (mai puține calorii pentru climatele tropicale și mai multe calorii pentru climatele mai reci).

Tipul de muncă	*Bărbați/kcal/zi*	*Femei/kcal/zi*
Repaus	2000	1500
Aprinde	2500	2000
Moderat	3000	2250
Greu	3500	2500

O dietă echilibrată conține carbohidrați, proteine, grăsimi, minerale, vitamine și oligoelemente în proporții adecvate pentru a menține o sănătate bună.

Clasificarea tulburărilor Nutrițional

Los niños en crecimiento, las embarazadas y las madres lactantes necesitan más calorías. El cerebro usa la glucosa a una tasa de 5 g/hora (Con preferencia de

medihbrQsxorn....

1. ***Malnutriție***
   Deficit cantitativ
   La copii - Marasmus
   La adulți - Diverse forme de înfometare, anorexie nervoasă, bulimie etc.
2. ***Malnutriție***
   Deficiență calitativă
   Deficit de proteine - Mucopolizaharidoză Vitamina D - Rahitism
   Vitamina C - Scorbut etc.
3. ***Supranutriție***
   Cantitativ - Obezitate
4. ***Supranutriție***
   Calitativ
   Excesul de colesterol - hiperlipidemie
   Exces de vitamine - hipervitaminoza A, D etc.

5. ***Efectul toxinelor din alimente***
Migrenă, urticarie, boală celiacă, latirism (neurotoxicitate cauzată de leguminoasele asemănătoare mazărei consumate în Asia și Africa).

Cauze patologice ale tulburărilor nutriționale

I. *Consum ineficient*
Acest lucru se poate datora:
1. Situație economică precară
2. Pierderea poftei de mâncare - consum excesiv de cafea, ceai, alcool, tutun
Tulburări sistemice - insuficiență renală, insuficiență hepatică
Tulburări psihiatrice - depresie,

III. *Utilizare ineficientă:*
anorexia nerviosa
3. Vómitos persistentes - obstrucción orgánica, bulimia
4. Alimentación no convencional (preferencia por alimentos como carne de rata, caballo, insectos, etc.).
5. Terapia parenteral prolongada.

II. *Digestión y absorción deficiente:*
1. Hipo o aclorhidria
2. Varios síndromes d malabsorción (esteatorrea, Gastroyeyunitiíi.
3. Uso prolongado de antibióticos.

1. Insuficiență totală de organe - insuficiență cardiacă, insuficiență hepatică, insuficiență renală
2. Infecții sistemice severe
3. Malignitate multiplă de organe.

IV. *Pierdere excesivă de nutrienți:*
Enteropatie cu pierdere de proteine, sindrom nefrotic, fistule enterice.

V. *Tulburare metabolică:*
Hipertiroidism, diabet zaharat etc. Traumatisme, febră prelungită, cancer, arsuri, intervenții chirurgicale.

VI. *Cerințe sporite:*
1. Sarcina și alăptarea
2. Creștere - copilărie, adolescență.

Efectele malnutriției

1. Scăderea răspunsului inflamator (celular și umoral) la infecție
2. Incapacitatea de a tuși din cauza pierderii masei musculare, ceea ce duce la pneumonie și bronhopneumonie
3. Vindecarea rănilor împiedicată
4. Hematopoieza redusă
5. Prelungirea metabolismului medicamentelor
6. Alterarea funcției mentale
7. Aport insuficient de apă - deshidratare
8. Ulcere de presiune.

Malnutriție proteico-energetică (PEM)

Malnutriția proteică poate fi primară, din cauza aportului inadecvat de proteine (înfometare), sau secundară, din cauza consumului, digestiei, absorbției deficitare sau a cererii metabolice alterate și/sau crescute. Bolile asociate frecvent cu malnutriția proteică secundară includ SIDA, boala renală cronică, boala inflamatorie intestinală, malabsorbția intestinală și tumorile maligne.

MPE la copiii mici

Există două tipuri de malnutriție - marasm, kwashiorkor și forma combinată.

Greutatea corporală este sub 60% din standardul OMS.
Cauzele sunt înțărcarea timpurie de la alăptare și o dietă deficitară, săracă în calorii, proteine și nutrienți esențiali. Igiena precară duce la gastroenterită și malnutriție ulterioară.

Marasmo

și masă musculară deficitară (Fig. 2.1).
Distensia abdominală gazoasă poate apărea însoțită de diaree.

medilibros.com

Características Clínicas

El niño se desgasta, con hueso y piel sin grasa subcutánea

Fig. 2.1: Marasm

Spre deosebire de kwashiorkor, nu există modificări ale pielii sau părului și nici edeme. Nu există anorexie.

Kwashiorkor

Este aproape o formă pură de malnutriție proteică, care apare în al doilea an de viață al unui copil, când acesta este înțărcat de la alăptare la o dietă săracă în proteine, bogată în amidon.

Infecțiile secundare precum malaria, gastroenterita acută, rujeola etc. (necesar crescut de proteine) precipită ulterior malnutriția proteică.

Caracteristici clinice (Fig. 2.2)

ft? Copilul este letargic, iritabil și somnolent. Țesătura El niño se atrofia y la pubertad se retrasa.

Fig. 2.2 : Kwashiorkor - edema generalizado

subcutanată este aproape intactă și există edeme.

Modificări ale pielii (Fig. 2.3) - dermatoză cu pictură mozaic, cu fisuri și descuamări groase, pigmentate, simetrice, în principal în jurul zonei scutecului (aspect de pavaj cu piatră cubică). Se observă și în zonele de presiune și traume.

Modificări ale părului - Părul devine subțire, rar, maroniu și tern. Poate cădea și fi smuls cu ușurință. Corecția parțială duce la alternarea benzilor de pigmentare și depigmentare a părului.

Fig. 2.3 : Kwashiorkor - cambios en la piel

Patologie

Depleția acută de proteine afectează ficatul, pancreasul și intestinele. Ficatul nu poate sintetiza albumina din cauza depleției de aminoacizi, ceea ce duce la hipoproteinemie și edem. Deficiențele de vitamine și minerale nu sunt asociate cu depleția acută de proteine. Depleția acută de proteine poate fi...

Forma primară este malnutriția accentuată. Aceasta se poate datora anorexiei, aportului alimentar insuficient, cerințelor crescute și pierderilor de energie. De asemenea, poate apărea o depleție de vitamine și minerale.

Malnutriția indusă de foame poate fi:

A. Malnutriție ușoară: 80% din greutatea standard sau IMC între 20 și 18.
B. Malnutriție moderată: 70% din greutatea standard sau IMC 18 până la 16.
C. Malnutriție severă: mai puțin de 70% din greutatea standard sau IMC mai mic de 16.

- Pierdere în greutate și slăbiciune
- Pofte alimentare și intoleranță la frig

Características Clínicas

- Nicturie și amenoree
- Pierderea libidoului și impotența
- Piele uscată și lăsată, cu pierderea turgorului
- Căderea și subțierea părului
- Pierderea masei musculare și a grăsimii subcutanate
- Edem cu nivel normal de albumină
- Temperatură mai mică decât normală - bradicardie - - hipotensiune arterială

- Distensie abdominală cu diaree
- Depresie, introversie și pierderea inițiativei
- Hiporeflexia tendinoasă și infecțiile secundare.

Infecții asociate cu MPE

- Infecții cutanate streptococice și stafilococice
- Gastroenterita și septicemia cauzate de bacterii gram-negative
- Tuberculoză pulmonară, pneumonie și bronhopneumonie
- Infestări cu helminți
- Infecții virale precum rujeola, herpesul simplex.

Tulburări sistemice în MPE

MPE previne funcționarea tuturor organelor.

Boli gastrointestinale

Atrofia vilozităților intestinale - reducerea

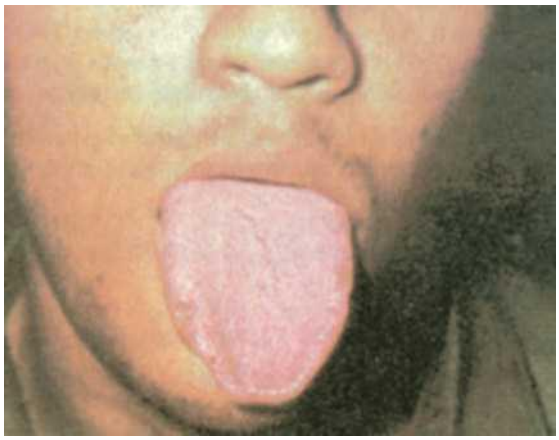

Fig. 2.4: Ulcer aftos

Evaluarea statului MPE

Dovezi		*MPE moderată*	*MPE severă*
Procentul de greutate pre-morbidă	80 până la 90		Mai puțin de 80
Forța de strângere a mâinii	60 de ani	80	Sub 60 de ani
Albumină serică g/L	60 de ani	70	Sub 60 de ani
Transferină serică g/L		30	Mai puțin de 20
	20 de ore		Mai puțin de 1
	1 până la 1,5		Mai puțin de 800
			Mai puțin de 5 mm

Cantitatea și calitatea secrețiilor gastrice, pancreatice și biliare duc la malabsorbție.

Sistemul cardiovascular

Atrofie și necroză în zone izolate, reducerea masei miocardice și afectarea sistemului de conducere.

Inimă mică cu volum-bătaie și debit cardiac reduse.

Sistemul respirator

medilib ra s: com

Atrofia mușchilor intercostali și a altor mușchi respiratori, inclusiv a diafragmei.

Ventilație scăzută care afectează funcția pulmonară și capacitatea vitală.

Sistemul endocrin

Nivelurile de insulină, triiodotironină și tiroxină scad, iar nivelurile de hormon de creștere și cortizol cresc.

Aceste modificări duc la creșterea catabolismului - proteinelor musculare, a lipolizei și a gluconeogenezei. Disfuncția gonadică primară este frecventă la adulți.

Diferențierea dintre Marasmus și Kwashiorkor

	Marasm	*Kwashiorkor*
Nutrient	Deficiență de proteine, calorii și alți nutrienți	Deficiență de proteine
Vârstă	Copii sub 1 an	1 până la 4 ani
Greutate	Mai puțin de 60%	60 până la 80%
Aspect	Emaciat	Grad mai scăzut de paloare
Întărcare	Precoce și brusc	Treptat
Edem	Absent	Cu fovea
Modificări ale pielii și părului	Ușor	Marcat
Anorexie și apatie	Absent	Prezent
Ficat	Nu există mărire	Mărire a ficatului

Funcții imunologice

Modificări ale imunității celulare și umorale.

- Deficiență în funcțiile limfocitelor T și B.
- Numărul total de limfocite scade și există o hipersensibilitate cutanată întârziată (test la tuberculină etc.) (Fig. 2.4).
- Vindecarea rănilor este întârziată.

Cercetare

1. Măsurați greutatea corporală, circumferința brațului, grosimea pielii și a pliurilor și calculați IMC-ul.
2. Sânge: Hb, Număr total, Număr diferențial, VSH - leucopenie, anemie, trombocitopenie, nivel scăzut de Hb și VSH normal.
3. Proteine serice - Nivel scăzut de albumină. T3 și T4 serice - Niveluri scăzute.
4.
5. Cortizol și hormon de creștere - Niveluri crescute .
6. Radiografie toracică.
7. ECG.

Tratamiento

Îngrijire bună, hrănire frecventă și prevenirea infecțiilor recurente.

Aportul de proteine trebuie crescut - în loc de 1 g/kg, acesta trebuie crescut la 2-3 g/kg/zi. Suplimentarea cu vitamine și minerale este necesară. Hipotermia, hipoglicemia, hipokaliemia, deshidratarea, acidoza și dezechilibrul electrolitic trebuie corectate.

Institutul Național de Nutriție din Hyderabad recomandă un amestec energetic bogat în proteine pentru tratamentul MPE în India.

Grâu integral	40g
Năut	16g
Arahide	10g
zahăr de palmier	20g

Oferă 330 de calorii și 11 grame de proteine.

Acesta poate fi amestecat cu lapte sau apă și poate fi luat de 5 până la 6 ori pe zi.

Prevenirea MPE (UNICEF): GOBI FFF

G (Creștere) pentru controlul creșterii O (Hidratare orală) pentru rehidratare orală

NaCl (3,5 g) + NaHCO3 (2,5 g) + KCl (1,5 g) + glucoză (20 g) sau zaharoză (40 g/L) apă.

Alăptare) pentru

lactație

I (Imunizare) pentru imunizarea III I Împotriva rujeolei, difteriei, oreionului, tetanosului, tuberculozei și poliomielitei

F - (Alimente suplimentare) Alimentație suplimentară F - (Îngrijirea fetelor) Îngrijirea copiilor

F - (Bunăstare familială) Bunăstare familială.

Vitamine

Vitaminele sunt compuși organici care se găsesc în alimente , sunt necesari în cantități mici și nu sunt sintetizați de organismul uman. Acestea sunt clasificate în vitamine liposolubile (A, D, E și K) și vitamine hidrosolubile (B și C). Vitaminele liposolubile sunt stocate în ficat, iar o deficiență devine evidentă doar atunci când aceste rezerve sunt epuizate. Aportul excesiv de vitamine liposolubile duce la hipervitaminoză. Vitaminele hidrosolubile nu sunt stocate și sunt excretate prin urină.

Vitamina A (Retinol)

Vitamina A se găsește în alimentele de origine animală, iar provitamina beta-caroten este prezentă în țesuturile vegetale. Este necesară pentru o vedere clară în lumină slabă și menține integritatea țesuturilor epiteliale. *Surse:* Ficat, ouă, pui, unt, cereale, legume cu frunze verzi, morcovi, dovleac galben, papaya, roșii, ulei de ficat de cod.

Requerimiento diario promedio: 1000 pg

Una dosis de 1 pg es equivalente a 3 unidades inter-

Niveluri naționale de vitamina A și 6 pg de carotenoizi.

Nivelul seric normal este de 20 pg/dl. Mai puțin de 10 pg/dl indică un deficit.

Funcțiile vitaminei A

Viziune

Acesta oferă baza moleculară pentru excitația vizuală în conuri și bastonașe.

Induce diferențierea celulelor epiteliale.

În stările de deficit, celulele secretoare de mucus sunt înlocuite de celule producătoare de keratină.

Este necesar pentru creștere și reproducere.

Vitamină antiinfecțioasă - Incidență mai mare a infecțiilor respiratorii și gastrointestinale în caz de deficit.

Are activitate antioxidantă.

Vitamina A este necesară pentru reproducere, creștere și menținerea vieții.

Pielea membranelor mucoase - Hiperkeratinizarea epiteliului de căptușeală al foliculilor duce la hiperkeratoză foliculară sau frinodermie. O deficiență asociată de ' AGL (acizi grași esențiali) este Ç cO M

AU *Cauzele deficienței*

1. Malabsorbție intestinală și malnutriție
2. Defect de depozitare - boală hepatică
3. Excreție renală îmbunătățită - proteinurie
4. Perioade prelungite de nutriție parenterală totală

Características Clínicas

5. Cerere crescută - sarcină.

1. Cecitate nocturnă - Este cel mai timpuriu semn.
2. Xeroftalmie - Conjunctivă bulbară uscată, îngroșată, pigmentată cu pete ovale sau triunghiulare albe strălucitoare - *pete Bitot (Fig. 2.5).*

Fig. 2.5: Manchas de Bitot

Corneele devin opace, netede (keratomalacie) și suferă ulcerații și necroze.

Aceasta duce la perforație, prolaps al irisului și endoftalmită și, în cele din urmă, la orbire.

Clasificarea OMS pentru deficitul de vitamina A

1. Primar
   X-1A Xeroză conjunctivală
   X-1B Xeroză conjunctivală + pete Bitot
   X-2 Xeroză corneană
   Ulcer cornean X-3A - < 1/3 din cornee afectată
   Ulcer cornean X-3B - > 1/3 din cornee afectată - keratomalacie
2. Secundar
   XN Cecitate nocturnă
   XF Xeroftalmie a fundului de ochi
   Cicatrici corneene XS

Tratament

Cecitate nocturnă și xeroză - 30.000 UI de vitamina A zilnic, timp de o săptămână.

Afectare corneană - urgență medicală - 20.000 UI/kg/zi de vitamina A timp de 5 zile.

Risc de deficit de vitamine în cazul administrării orale timp de 2 zile. (În special la cei care dezvoltă rujeolă. II

Prevenirea

0,000 UI vegetal.

La copiii malnutriți - Două doze orale de 200.000 UI sau 100.000 UI/IM de două ori pe an.

Excesul de caroteni

Carotenemia

Acest lucru se datorează aportului excesiv de precursori ai vitaminei A din alimente, în special din morcovi.

Apare îngălbenirea pielii, inclusiv a palmelor și a tălpilor.

Spre deosebire de icter, sclerotica nu este afectată și rămâne albă.

Serul este, de asemenea, de culoare galbenă.

Aceste schimbări dispar odată cu omiterea morcovilor.

Toxicitatea vitaminei A

Hipervitaminoza A se datorează consumului excesiv de ficat de pește, ficat de urs polar sau supradozajului terapeutic.

Toxicitate acută

Dureri de cap, greață, vărsături, dureri abdominale , amețeli, edem papilar, umflarea fontanelei la sugari, urmate de descuamare generalizată a pielii în decurs de câteva zile.

Toxicitate cronică

Ingerarea a 25.000 UI sau mai mult/zi pentru o perioadă lungă de timp.

Dureri osoase și articulare, hiperostoză, căderea părului, buze uscate și crăpate.

Hipertensiune intracraniană benignă, prurit, pierdere în greutate și hepatosplenomegalie.

Recuperarea este frecventă, atât în cazul toxicității acute, cât și în cel cronic, la întreruperea tratamentului cu vitamina A.

Vitamina D

Vitamina D este esențială pentru metabolismul calciului și fosforului și pentru formarea oaselor. Îmbunătățește absorbția mineralelor de către intestin, mobilizarea fosforului și calciului din oase și reabsorbția acestora în rinichi.

Vitamina D nu este o vitamină, ci un hormon. Suplimentele alimentare nu sunt necesare atunci când există o expunere adecvată la soare.

Există două forme de vitamina D.

Vitamina D_2 (calciferol sau ergocalciferol) se obține prin radiații ultraviolete ale ergosterolului de origine naturală

Se formează din celule epidermice și din lumina soarelui.

Surse alimentare

Uleiuri de ficat de pește, ouă, ficat, lapte, brânză, unt.

Necesități zilnice

Copii preșcolari

Copii și adulți. Sarcină și alăptare.

Metabolism

Vitaminele D2 și D3 au aceeași potență și sunt în general denumite vitamine D.

- Prima hidroxilare are loc în ficat, formând 25-hidroxi vitamina D. Aceasta este hidroxilată în continuare în rinichi la 1,25-dihidroxicolecalciferol.

ciferol {1,25(DH2)D3} sau (calcitriol) mai activ.

Cauzele deficitului de vitamina D

1. Malabsorbție intestinală - insuficiență pancreatică, boală celiacă, obstrucție a tractului biliar.
2. Boală renală - producție afectată de D_3 .
3. Lipsa expunerii la lumina soarelui.
4. Defecte metabolice - fie din cauza afecțiunilor renale, fie din cauza unor medicamente precum fenitoina, rifampicina.
   - 10 micrograms (400 UI/día)
   - 5 micrograms (200 UI/día)
   - 10 micrograms (400 UI/día)

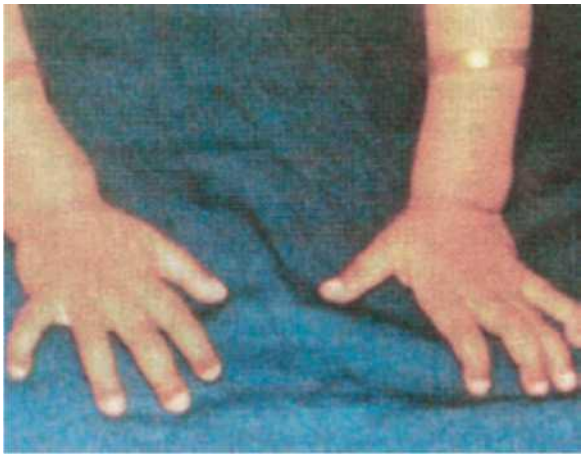

Fig. 2.6: Raquitismo - ampliación de las articulaciones de la muñeca

La copii provoacă rahitism, iar la adulți provoacă osteomalacie.

Rahitism

Vârsta incidenței: 1 până la 2 ani.

Întârzieri în diferitele etape, cu excepția vorbirii, iritabilității și abdomenului proeminent.

Manifestări scheletice

- Copii sub 1 an - Formă anormală a craniului

>

- Copii cu vârsta de 1 an și peste ciudat datorită proeminenței frontale și parietale.
- Cap mai mare și închidere întârziată a fontanelei anterioare.
- Dentiție întârziată cu defecte de smalț.
- Dinții permanenți prezintă, de asemenea, defecte hipoplazice ale smalțului cu șanțuri, gropițe și un risc ridicat de carii.

Rozariul costal - Joncțiunile costocondrale se măresc și au o formă de mărgele.

Piept de porumbel - Proiecție anterioară a sternului. *Șanțul lui Harrison* - Șanțul orizontal de-a lungul joncțiunii diafragmei datorită tracțiunii asupra coastelor.

Coloana vertebrală - cifoză, scolioză și lordoză.

Membre - Lărgirea epifizelor încheieturilor mâinilor și gleznelor (Fig. 2.6) - curbura oaselor lungi femur, tibie, peroneu - are ca rezultat genunchi deformați și coxa vara (Figura 2.7).

Manifestări generale - hepatosplenomegalie, tetanie , convulsii și infecții respiratorii frecvente.

Rahitism hipofosfatemic - Orice membru al familiei moștenește sau dobândește defecte tubulare renale care duc la defecte renale în reabsorbția tubulară a fosfaților.

Fig. 2.7: Raquitismo - piernas arqueadas

Ossico m

2. Hipocalcemie
3. Fosfatază alcalină serică crescută
4. Caracteristici radiologice - Lățirea și neregularitatea capetelor distale ale oaselor lungi cu ventuze. Densitate scăzută și axe trabeculare crescute cu formare de osteoid subperiostal, dând un aspect de contur dublu de-a lungul axului.

Osteomalacie

Adulții prezintă defecte de mineralizare a matricei osoase nou formate. Acestea se manifestă prin dureri osoase, stare generală de rău, slăbiciune musculară proximală, dificultăți la urcatul scărilor și la ridicarea din poziția așezat și mers clătinat. Sensibilitatea osoasă și musculară la presiune și pseudofracturile asociate sunt, de asemenea, frecvente; fracturile costale și pelvine sunt frecvente.

Caracteristici radiologice

Pseudofracturi - zone liniare de decalcificare de-a lungul traiectoriei arterelor principale (linia lui Milkman și zonele lui Looser).

Locuri comune

Ramul pubian, ischionul, colul femurului, coastele și vertebrele.

Rubrica „Cod”

Compresia determină lărgirea spațiilor intervertebrale și produce vertebre biconcave.

Rahitismul rezistent la vitamina D se datorează defectelor de compensare a fosfatului tubular.

Osteomalacie cu calciu, fosfat și vitamina D normale:

1. Defect primar fără mineralizare
   Ereditară - Terapie cu fluor
2. Defect în sinteza matricei
   Fibrogeneza imperfectă
3. Diverse
   Boala osoasă indusă de aluminiu
   Nutriție parenterală

Tratament

Douăzeci și cinci până la cincizeci de micrograme (1000 până la 2000 UI) de vitamina D, împreună cu 500 până la 1000 mg de calciu zilnic, sunt suficiente atât pentru rahitism, cât și...

osteomalacie.

Durata tratamentului: pot fi necesare între 6 și 12 săptămâni sau 40.000 UI în injecții intramusculare o dată la două săptămâni. Sunt necesare trei până la patru injecții.

Recidiva poate fi prevenită printr-un aport zilnic de 400 UI de vitamina D.

Dacă osteomalacia este cauzată de insuficiență renală, se

administrează alfacalcidol 1 pg/zi pe cale orală și se

ajustează doza în funcție de nivelurile plasmatice de calciu. Se monitorizează calciul plasmatic. În caz contrar, tratamentul osteomalaciei este similar cu cel al rahitismului.

Cauzează hipercalcemie. Această se datorează aportului

Hipervitaminoza D

Caracteristici clinice

Constipație, greață, vărsături, somnolență și leziuni renal.

Calcificare metastatică - rinichi, plămâni, mucoasă gastrică, țesuturi moi și artere.

Prevenirea

Nivelurile serice de calciu trebuie monitorizate periodic la pacienții care primesc doze mari de vitamina D. Când calciul seric crește peste 10,5 mg/dl,

Administrarea de vitamina D trebuie întreruptă.

Vitamina E

Alfa-tocoferolul este cea mai puternică dintre cele opt substanțe naturale cu activitate de vitamina E.

Este unul dintre principalii antioxidanți liposolubili, pe lângă carotenoizi.

Previne oxidarea acizilor grași polinesaturați - Acizii grași polinesaturați ai membranelor celulare împotriva radicalilor liberi.

Reduce aterogeneza.

Necesar zilnic:

Pentru bărbați - 10 mg
Pentru femei - 5 mg

Surse:

Uleiuri vegetale, cereale integrale, nuci.

Deficit:

Apare malabsorbție intestinală.

Deficiența are ca rezultat scăderea sensibilității proprioceptive și vibratorii, din cauza degenerării coarnelor posterioare ale coloanei vertebrale, areflexiei, parezei privirii și tulburărilor de mers.

Anemia hemolitică și fibroplazia retrolentală apar la sugarii prematuri.

Excesul de vitamina E:

Dureri de cap, stare generală de rău și hipertensiune arterială.

La sugarii prematuri, terapia parenterală cu vitamina E - poate duce la ascită, hepatosplenomegalie, icter colestatic, azotemie și trombocitopenie.

La pacienții tratați cu anticoagulante orale, excesul de

vitamina K prelungește timpul de protrombină,

sporind acțiunea anticoagulantelor.

Vitamina K

Vitamina K 1 Este prezentă în legumele cu frunze verzi, iar vitamina K2 este sintetizată de bacteriile intestinale.

Este o vitamină de coagulare necesară pentru sinteza aminoacizilor neobișnuiți - acidul gama-carboxiglutamic (GLA), care este esențial pentru producerea a patru factori de coagulare - II, VII, IX și X.

Necesar zilnic:

80 micrograme/zi

Surse:

Legume și ficat.

Deficit:

- Nou-născut - boala hemoragică a nou-născutului se datorează:
  Transfer defectuos al vitaminei K de la mamă la făt

  - Lipsa bacteriilor în intestin
  Laptele matern conține puține vitamine
- Icter obstructiv – absorbție defectuoasă a vitaminei K din cauza lipsei de bilă. Poate duce la sângerări în timpul intervențiilor chirurgicale biliare.
- Tratament anticoagulant - Warfarina etc. acționează ca un antagonist al vitaminei K.

Tratamentul prelungit cu antibiotice – prin eliminarea bacteriilor din intestin – reduce sinteza vitaminei K.

Tratament

Când timpul de protrombină este prelungit, se administrează vitamina K 10 mg intramuscular timp de 3 până la 5 zile, până când timpul de protrombină se normalizează.

Excesul de vitamina K

Blochează efectele anticoagulantelor orale.

La femeile însărcinate, poate provoca icter la nou-născut.

Vitamine solubile în apă

Tiamină (Vitamina $_{B1}$)

Tiamina funcționează ca o coenzimă, pirofosfat de tiamină. Joacă un rol important în ciclul Krebs. În absența vitaminei B1, celulele nu pot metaboliza glucoza pe cale aerobă.

, iar sistemul nervos este afectat încă de la început de deficitul de tiamină.1

Conținutul organismului este de *f0* 'Agl. Este esențial pentru metabolismul carbohidraților, iar în absența sa se acumulează acizii piruvic și lactic, ceea ce produce vasodilatație și creșterea debitului cardiac.

Necesar zilnic:
1 până la 2 mg/zi

Surse alimentare:
Stratul cel mai exterior al cerealelor, cum ar fi orezul, grâul, meiul, leguminoasele, nucile și drojdia.

Cauzele deficienței:
1. Malabsorbție - alcoolism, deficit de acid folic, malnutriție cronică
2. Pierdere excesivă de sânge - diaree, tratament diuretic, dializă peritoneală, hemodializă
3. Necesități crescute - sarcină, alăptare, tireotoxicoză, febră prelungită.

Benfotiamina (S-Benzoiltiamină-O-monofosfat): Acesta este un derivat de tiamină liposolubil. Previne formarea produșilor finali de glicare avansată (AGE) în diabetul zaharat. Este deosebit de util în neuropatia și retinopatia diabetică.

Caracteristici clinice

Provoacă probleme cardiace (beriberi umed) sau leziuni ale sistemului nervos (beriberi uscat).

Manifestări cardiace

Acestea se datorează:
1. Stare de înaltă performanță datorită vasodilatației periferice
2. Edem cauzat de retenția de sodiu și apă
3. Insuficiență biventriculară

Semnele importante includ creșterea pulsului în vena jugulară, tahicardie, cianoză, cardiomegalie, hepatomegalie, edem etc.

Manifestări neurologice

1. Neuropatie periferică - afectare distală și simetrică a funcției senzoriale, motorii și reflexe.
2. Encefalopatia Wernicke - (beriberi cerebral) - confuzie globală, vărsături, nistagmus, oftalmoplegie, febră, ataxie, comă.

Sindromul Korsakoff - capacitate de învățare afectată, amnezie retrogradă, confabulație (sindrom de confabulație amnezică).

. Cercetare

Niveluri scăzute de tiamină în sânge, niveluri crescute de piruvat și lactat. Activitatea scăzută a transketolazei din sânge sau din eritrocite este diagnostică, aceasta crescând nivelul de tiamină cu peste 15%.

Tratament

Ameliorare notabilă în 48 de ore în beriberi-ul cardiac și recuperare lentă în beriberi-ul neurologic.

3. Deficiența de memorie durează mai mult până se ameliorează și poate persista un anumit grad de afectare a memoriei.

Tiamină 50 mg im/iv timp de 1 până la 2 săptămâni, urmată de terapie orală.

Riboflavină (vitamina $_{B2}$)

Se prezintă sub formă de coenzimă și participă la mai multe reacții de oxido-reducere.

Necesar zilnic:
1 până la 2 mg/zi

Surse alimentare:
Lapte, brânză, unt, ficat, rinichi, carne, cereale integrale, leguminoase și legume cu frunze verzi.

Cauzele deficienței:
Malnutriție, malabsorbție și dializă.

Manifestări clinice:
Durere în gât, glosită, stomatită angulară, cheiloză, dermatită seboreică, anemie normocromă.

Tratament

Comprimat de riboflavină 5 mg de trei ori pe zi.

Niacină (acid nicotinic și nicotinamidă)

O cantitate limitată este sintetizată în organism din aminoacizii esențiali - triptofan (60 mg de triptofan produc 1 mg de nicotinamidă).

Necesar zilnic:
15 până la 20 mg/zi.

Surse alimentare:
Cereale integrale, leguminoase, nuci, carne, pește , ficat, drojdie de rinichi și cafea.

Cauzele deficienței:

1. Afecțiuni cronice ale intestinului subțire Alcoolism
3. Obiceiuri alimentare - consum ridicat de porumb sau mei (sorg).

Modificări ale pielii - eritem, vezicule, fisuri, exudat, cruste cu ulcerații.
2.

Dermatita este bilaterală și simetrică, sub formă de hiperkeratoză, hiperpigmentare și descuamare, *în* special pe

e agra

Enfermedad debilitante crónica con signos de demencia, I diarrea y dermatitis. | | **le**

părțile corpului expuse la soare, și se datorează fotosensibilității (dermatită pe gât - gulerul Casal).

Diaree - Afectare extinsă a mucoasei - glosită, stomatită, aclorhidrie.

Demență - oboseală, insomnie, apatie, confuzie, dezorientare, halucinații, pierderi de memorie și psihoză organică.

Alte semne - tahicardie, cianoză, cardiomegalie, hepatomegalie, edem etc.

Tratament

Nicotinamidă 100 mg de trei ori pe zi, administrată oral sau 100 mg intramuscular/i.v. timp de 2 săptămâni, urmată de 10 mg de niacină zilnic.

Excesul de niacină

Dozele mari, utilizate odinioară pentru tratarea - hipercolesterolemiei etc., induc eliberarea de histamină, provocând înroșirea feței severă, mâncărime, tulburări gastrointestinale, toxicitate hepatică cu icter colestatic și acanthosis nigricans. Poate fi precipitat astmul.

Piridoxină (vitamina B_6)

Este disponibil sub trei forme: piridoxină, fosfat de piridoxal și piridoxamină. Acționează ca și cofactor pentru multe enzime și este necesar pentru metabolismul proteinelor și grăsimilor.

Este necesar pentru sinteza precursorilor grupării hem și pentru sinteza GABA în creier - acid gama-aminobutiric - un inhibitor al neuronilor care previne convulsiile.

Necesar zilnic:
1 până la 2 mg/zi.

Surse alimentare:
Cereale integrale, legume, drojdie, carne, ficat.

Deficit:
Deficiența este rară. Multe medicamente acționează ca antagoniști ai piridoxinei și provoacă deficit, de exemplu, izoniazida, cicloserina, penicilamina, hidralazina și pilulele contraceptive orale.

Glosită, stomatită angulară, cheiloză și neuropatie.

În anumite afecțiuni genetice, metabolismul piridoxinei este anormal, iar la copii, un deficit de
Multe medicamente induc antagonism la piridoxină, care poate fi prevenit cu un supliment de piridoxină de 30 mg/zi. Cu toate acestea, în terapia cu penicilamină sunt necesare doze mari de 100 mg/zi.

Excesul de piridoxină

Amorțeală perioral, neuropatie periferică, ataxie, stângăcie a mâinilor și picioarelor.

Piridoxina poate antagoniza levodopa, fenitoina și barbituricele.

tazina, píldoras anticonceptivas o

'S_. Características Clínicas

piridoxina produce convulsiones y anemia sideroblástica.

Biotină

Acționează ca și cofactor în carboxilaze.

Necesar zilnic:
50 până la 100 micrograme/zi.

Tratamiento

Cauzele deficienței:

1. Consumul prelungit de ouă albe crude - se leagă de biotină și previne absorbția acesteia în intestin.

2. Nutriție parenterală prelungită.
3. Deficiență de biotinidază.

Caracteristici clinice

Dermatită perioralâ, conjunctivită, alopecie, ataxie, parestezii, dermatită seboreică, întârziere în dezvoltare.

Tratament

Biotină 100 micrograme/zi.

Vitamina $_{B12}$ și acid folic

Metabolismul acestor vitamine este discutat în detaliu în capitolul de hematologie.

Vitamina B12

Caracteristici principale:

- Necesarul zilnic este de 1 microgram
- Este prezent doar în produsele de origine animală
- Laptele este singura sursă de nutriție pentru vegetarieni.
- Vegetarienii sunt expuși riscului de deficiențe
- Depozitarea vitaminei $_{B12}$ în ficat poate dura cinci ani
- Deficiența de ViDmjna în $_{contextul}$ unei degenerescențe loblastice și neurologice
- Este necesar pentru integritatea mielinei
- Deficitul său provoacă demielinizare neregulată
- Provoacă neuropatie periferică, degenerare subacută combinată a măduvei spinării, atrofie optică și manifestări cerebrale sub formă de demență.

Acid folic

Acidul folic este esențial pentru prevenirea defectelor de tub neural, care se dezvoltă în primele patru săptămâni după concepție.

Închiderea imperfectă a tubului neural duce la trei malformații congenitale majore -

1. Spina bifidă
2. Anencefalie
3. Encefalocel.

Folatul este implicat direct în sinteza ADN-ului și ARN-ului.

Femeile însărcinate sau care intenționează să rămână însărcinate ar trebui să consume o dietă bogată în acid folic.

În timpul sarcinii trebuie administrat acid folic 5 mg pe zi.

Vitamina C (acid ascorbic)

Majoritatea animalelor pot sintetiza acid ascorbic din glucoză, dar oamenii nu pot.

Doar acidul L-ascorbic și acidul dehidroascorbic au efecte antiscorbut.

Acidul D-ascorbic și alți analogi nu au activitate antiscorbut.

Funcțiile vitaminei C

Prin hidroxilarea prolinei la hidroxiprolină:

1. Promovează formarea colagenului. Ajută la producerea țesuturilor mezenchimale de susținere, cum ar fi osteoidul, dentina, colagenul și cimentul intercelular al capilarelor.
2. Crește absorbția fierului în intestin.
3. Vitamina C ajută la sinteza acizilor biliari din colesterol.
4. Îmbunătățește funcțiile sistemului reticuloendotelial.
   Vitamina C îmbunătățește acțiunea fagocitară a leucocitelor și formarea de anticorpi.
5. Ajută la hidroxilarea triptofanului în serotonină.
6. Stimulează creșterea florei intestinale și crește sinteza vitaminelor din complexul B.
7. Previne formarea nitrozaminelor (substanțe cancerigene puternice).

   Ca antioxidant, reduce riscul de formare a cancerului.

I Vitaminele antioxidante sunt vitaminele A ȘI C. Vitamina C este concentrată în cortexul suprarenal (160 mg/100 g de țesut) și în cristalinul ochiului. Joacă un rol în steroidogeneză suprarenală și în prevenirea formării cataractei.

9. Acidul folic este redus la acid tetrahidrofolic (THFA). În combinație cu acidul folic, ajută la maturarea globulelor roșii.

Surse

Agrișe indiene (700 mg/100 g), guava (300 mg/100 g), legume cu frunze verzi, cartofi, carne (rinichi, ficat), pește și fructe. Există o pierdere parțială de vitamina C din fructe și legume atunci când acestea sunt depozitate neprocesate.

Se păstrează parțial prin procesare (gătire , congelare, aburire, gătire sub presiune și conservare).

Cerințe

50 până la 100 mg/zi.

Sărăcie, foamete, malnutriție, persoane în vârstă care trăiesc singure. Cerere crescută - sarcină, alăptare, tireotoxicoză
Absorbție scăzută - sindroame de malabsorbție.

Causas de Deficiencia

Ou

Caracteristici clinice

Deficitul de vitamina C duce la scorbut.

Escorbuto

Esta enfermedad es causada por la deficiencia de vitamina C.
Ocurre en zonas de pobreza urbana.

Infancia y Niñez

- Inflamación dolorosa sobre los huesos largos debido a la hemorragia subperióstica
- Gingivitis, encías hinchadas y esponjosas si los dientes han salido
- Sangrado fácil a partir de yemas de escorbuto, es decir, papilas entre los dientes
- Finalmente, se pierden los dientes
- Lasitud, anorexia y dolor en las extremidades
- Es común la separación de las epífisis
- El esternón se hunde hacia el interior con elevación aguda de las uniones costocondrales (rosario escorbútico)
- Pueden aparecer en la piel púrpura y equimosis
- Inflamación dolorosa de la articulación debido a la hemorragia en

cobalto, fósforo, azufre, cromo, s

aed||n[0dÍs.CO m

Los sitios más comunes de las hemorragias: Retrobulbar, subaracnoidea e intracerebral

Adulți

- Conținutul total de vitamina C este de 1,5 g
- Bolile gingivale apar doar la persoanele cu dinți
- Gingii umflate și spongioase cu friabilitate crescută, sângerări, infecții secundare și slăbirea dinților
- Hiperkeratoză perifoliculară cu hemoragie
- Hemoragie în mușchii brațelor și picioarelor
- Sângerări la nivelul articulațiilor și unghiilor
- Hemoragii petesiale în viscere și echimoze
- Vindecarea întârziată a rănilor
- Alte manifestări clinice includ icter, edem, febră, convulsii și hipotensiune arterială.
- Deficitul de vitamina C produce anemie normocromă normocitară
- Deficitul nutrițional de folat poate duce la anemie macrocitară/megaloblastică.

Cercetare

1. Nivel scăzut de acid ascorbic în trombocite și plasmă.
2. Valori crescute ale bilirubinei serice.
3. Fragilitate capilară anormală.
4. Modificări osoase clasice pe radiografii.

Tratament

Scorbutul poate fi fatal.

100 mg de vitamina C de trei ori pe zi până la administrarea unei doze totale de 4 g, urmată de 100 mg/zi.

Hipervitaminoza C

Dozele mari interferează cu absorbția vitaminei B12 producând anemie.
Cantități mari de fier pot fi absorbite, producând hemocromatoză.
Un exces de cristale de oxalat în urină poate precipita formarea calculilor de oxalat.

Nutrienți anorganici

Paisprezece minerale sunt esențiale pentru viață. Acestea sunt sodiu, potasiu, calciu, magneziu, fier, iod, cupru, zinc, cobalt, fosfor, sulf, crom, seleniu și fluor.

Este principalul electrolit din fluidul extracelular (plasmă și lichid interstițial). Împreună cu clorurile, determină osmolaritatea fluidului extracelular.

Fântână

Sare comună - clorură de sodiu, în cantități mici în lapte și legume.

Cerințe

1 până la 2 g/zi, dar consumul mediu al hindușilor este de 10 până la 12 g/zi.

Hiponatremie

Concentrația serică de sodiu mai mică de 130 mEq/L.

Cauze

Pierderi extrarenale - vărsături, diaree, transpirații, pancreatită, arsuri, peritonită
Pierderi renale - diuretice, nefropatie cu pierdere de sodiu, IRA, IRC, leziuni renale, acidoză tubulară renală. Hiponatremie dilutivă - creșterea conținutului total de apă din organism - nefroză, ciroză și ICC. SIADH - sindrom de secreție inadecvată de hormon antidiuretic .

• Boala Addison • Hipotiroidism.

Confuzie, anorexie, letargie, crampe, deshidratare. Când

Características Clínicas

nivelul de sodiu este mai mic de 120 mEq/L: convulsii, hemipareză și comă.

- Pacienți cu hipovolemie - soluție salină normală

Tratamiento

- Hiponatremie diluțională - restricție de apă
- SIADH - restricție de apă + demeclociclină
- Nivel seric sub 120 mEq/L - perfuzie salină hipertonică.

Acestea mențin echilibrul extracelular al potasiului. Acidoza -

Hipernatremie

Când sodiul seric crește peste 150 mEq/L.

CĂTRE Cauze

1. Aldosteronism primar
2. Sindromul Cushi
3. Suprahiperplazie
4. Infuzie salină hipertonică
5. Hemodializă hipertonică / dializă peritoneală
6. Hemoconcentrație datorată pierderii excesive de lichide - vărsături, diaree, diuretice etc.
7. Diabet insipid (tip central și nefrogenic).

Caracteristici clinice

Stare mentală alterată, spasme musculare, convulsii și comă. Când concentrația serică depășește 160 mEq/L - indicând deshidratarea vaselor de sânge cerebrale și, în consecință, ruptura - aceasta duce la deficite neurologice permanente.

Tratament

Hipernatremie hipovolemică (hemoconcentrație)

- Soluție salină normală urmată de soluție salină 0,45%

Hipernatremie hipervolemică

- Diuretice de ansă, fluide hipotonice sau dializă pentru diabetul insipid central
- Desmopresină

Potasiu

Potasiul se găsește în principal în compartimentul intracelular. Administrarea orală și excreția renală sunt factori cheie.

Când nivelul seric scade sub 3,5 mEq/L.

Caracteristici clinice

deplasează potasiul în afara celulelor, iar alcaloza deplasează potasiul în celule.

Menține presiunea osmotică intracelulară. Nivelul extracelular de potasiu joacă un rol important în activitățile mușchilor scheletici și cardiaci.

Valoarea serică normală: 3,5 până la 4,5 mEq/L.

Surse

Banane, portocale, lămâi, mere, ananas, migdale, fasole , curmale, gălbenușuri de ou, cartofi și apă de cocos. Acestea mențin presiunea osmotică intracelulară. Nivelurile extracelulare de potasiu joacă un rol important în activitatea mușchilor scheletici și cardiaci.

Necesități zilnice

3 până la 4 g/zi.

Hipokalemia

- Slăbiciune musculară, ileus și poliurie.
- ECG - prelungirea intervalului QT, unda T plată sau

¿LLCausas

1. TGI- pérdidas por vómitos, diarrea, fístulas

rimario medilibroscom mebólica idos

3. Aldosteronismo primario
4. Síndrome de Cushing
5. Medicamentos- insulina y glucocorticoides.

inversată, unda „U” și bătăi premature.

- Hipokaliemia predispune la toxicitatea digitalicelor.
- Hipokaliemie severă - paralizie flască și stop cardiac.

Tratament

1. Suplimente de potasiu sau clorură de potasiu sub formă lichidă.
2. Hipokaliemie severă - KCl 20 până la 40 mEq/oră intravenos cu monitorizare cardiacă.

Hiperkaliemie

Când nivelul seric depășește 5,5 mEq/L.

1. Insuficiență renală acută și cronică
2. Boala Addison
3. Hipoaldosteronism

Causas

4. Transportul potasiului din țesuturi - Acidoză, leziuni prin strivire, hemoragii interne, transfuzii de sânge.
5. Medicamente - diuretice care economisesc potasiu, inhibitori ai ECA
6. Pseudohiperkaliemia - se datorează creșterii distrugerii celulare - hemoliză, trombocitoză și leucocitoză.

Tulburări de conducere și diverse aritmii.
ECG - undele T vârfite în derivațiile precordiale duc la absența

Características Clínicas

undei P și la un complex QRS larg.
1. Furosemid 40 mg intravenos
2. Gluconat de calciu 10 ml 10% intravenos

Tratamiento

3. Insulină + glucoză pentru a înlocui potasiul în celule.
4. NaHCO3 pentru corectarea acidozei.
5. Hemodializă.

Calciu

Cantitatea totală de calciu din corpul uman este de 1,5 până la 1,5 kg, din care 99% se află în oase și 1% în lichidul extracelular. Cea mai mare parte a calciului este utilizată în formarea oaselor și a dinților. Calciul este esențial pentru transmiterea impulsurilor nervoase și contracția musculară. Acesta servește ca mesager intracelular pentru diverși hormoni. În plus, participă la coagularea sângelui.

Valoare serică normală: 9 până la 11 mg/dl.

Necesități zilnice

- Adulți - 500 mg
- Femei însărcinate și care alăptează - 1200 mg
- Femeile postmenopauză - 1200 până la 1500 mg.

Surse alimentare

Lapte, brânză, iaurt, ouă, pește consumat cu os, migdale și arahide, legume și nuci. 100 ml de lapte conține 100 mg de calciu.

Calciul este absorbit activ și pasiv din jejunul și ileon. PH-ul acid, vitamina D și prezența proteinelor cresc absorbția calciului. Optzeci la sută din calciul ingerat se pierde prin fecale, iar o parte se pierde și prin urină, rezultând un echilibru negativ atunci când calciul este consumat în cantități mici. Metabolismul calciului este strâns legat de vitamina D, hormonul paratiroidian și calcitonina.

Fosfor

Conținutul total de fosfor al organismului este de aproximativ 1 gram. La fel ca și calciul, 80% se găsește în oase și dinți, iar 10% în mușchi. Acesta joacă un rol important în formarea oaselor și a dinților, producerea de compuși fosfatici producători de energie, cum ar fi ATP, CTP și GTP, sinteza ADN și ARN și acționează ca un tampon în sânge.

Niveluri serice normale: 3 până la 4 mg/dl.

Surse alimentare

Lapte, brânză, ouă, cereale, carne.

Optzeci la sută din fosforul ingerat este absorbit în jejunul, iar nivelurile serice sunt controlate de funcția excretorie a rinichilor. Cincisprezece la sută este excretat prin urină, iar restul de 85% este reabsorbit în tubul proximal, motiv pentru care nivelul său crește în insuficiența renală. Hidroxidul de aluminiu, un antiacid, inhibă absorbția acestuia.

Hipofosfatemie

Apare în hiperparatiroidism și rahitism.
Provoacă slăbiciune musculară , anore xie , stare generală **de rău** și dureri osoase.

Deficiența alimentară produce rareori **simptome** .
adverse. Cu toate acestea, în prezența hipercalcemiei, hiperfosfatemia poate duce la calcificarea metastatică.

Fier

Corpul conține 4 grame de fier. Șaizeci la sută din acesta se găsește în hemoglobină, care este utilizată în eritropoieză.

Niveluri serice normale: 80 până la 120 pgm/dl.

Necesități zilnice

- Pentru bărbați - 1 mg
- Pentru femei - 2 mg
- Femei însărcinate/care alăptează - 3 mg.
- Doar 10% din fierul consumat este absorbit în duoden și jejunul superior și, prin urmare, aportul zilnic ar trebui să fie de 10, 20 și, respectiv, 30 mg pentru categoriile de mai sus.

Surse alimentare

Legume cu frunze verzi, fructe, ceapă, cereale, leguminoase, zahăr brun, struguri, curmale și produse de origine animală, cum ar fi carnea, ficatul, peștele, rinichii și gălbenușurile de ou. Alimentele bogate în vitamina C cresc absorbția fierului.

Deficiență de fier

Deficitul de fier provoacă anemie hipocromă microcitară.

Excesul de fier

Sideroza denotă un depozit excesiv de fier în diverse locuri, cum ar fi ficatul și pancreasul, ceea ce duce la ciroză și diabet zaharat.

Fig. 2.8 : Acrodermatitis enteropática (deficiencia de zinc)

Iod

Este necesar pentru sinteza hormonilor tiroidieni. Conținutul total de iod din organism este de 30 mg, iar 80% din acesta se găsește în glanda tiroidă.

Niveluri serice normale: 5 până la 10 pgm/dl.

Necesități zilnice

150 până la 200 pg/zi.

Sursă alimentară

Uleiul de mac iodat, administrat intramuscular, 1 până la 2 ml, protejează persoana împotriva deficitului de iod timp de 5 ani.

Zinc

El agua de mar, la sal, el pescado de mar, verduras y leche. La deficiencia de yodo es común en los terrenos montañosos como los Alpes e Himalayas -el bocio en[démico de tiroides es común. i ■ i ■ ■

maicontiPlada^'Lr'Lzz

medilibros.com

Pr[e]ve[nc]¡ó[n]

Acționează ca și cofactor pentru o serie de enzime. - Îmbunătățește pofta de mâncare, vindecarea rănilor și bunăstarea generală. Deficitul de zinc duce la atrofia timusului. Insulina stocată în celulele beta ale pancreasului conține zinc, dar nu și atunci când este eliberată.

Valoare serică normală: 100 pgm/dl.

Necesități zilnice

5 până la 10 mg/zi.

Surse alimentare

Cereale, leguminoase, nuci, brânză, carne și crustacee . Zincul plasmatic scade în infarctul miocardic acut, infecții și tumori maligne. Pacienții alimentați intravenos prelungit (fără zinc) pot dezvolta deficit acut de zinc, ducând la diaree, apatie mentală, eczeme în jurul gurii și căderea părului (Fig. 2.8).

Deficitul cronic de zinc duce la nanism, hipogonadism și oftalmoplegie. Deficitul secundar de zinc se observă în alcoolism și diabet zaharat.

Joacă un rol important în prevenirea cariilor dentare. Limita de siguranță pentru fluor este de 1 parte per milion în apă (1 PPM).

Fântână

Apa moale nu conține fluor. Apa dură conține fluor, uneori la un nivel toxic - 10 ppm. Fructele de mare și ceaiul, atunci când sunt consumate frecvent, pot contribui cu până la 3 mg/zi. Nivelurile de fluor peste 2 ppm pot provoca gastroenterită acută și pierderea poftei de mâncare și a greutății.

Nivelurile de fluor mai mari de 5 PPM cauzează pătarea și decolorarea smalțului dentar.

Nivelurile de fluor mai mari de 10 PPM cauzează osteoscleroză , creșterea densității osoase și calcificarea ligamentelor (fluoroză în anumite zone endemice).

Prevenirea cariilor

Când nivelul de fluor este scăzut, pe lângă urme de fluor - 1 PPM pentru aprovizionarea cu apă publică.

Magneziu

Cantitatea totală de magneziu din organism este de 20 de grame, iar 75% formează complexe de calciu în oase.

Niveluri serice normale: 2 până la 3 mg/dl.

Necesități zilnice
300 mg/zi.

Surse
Cereale, fasole, legume și pește.

Este un activator al multor enzime, iar deficitul său provoacă iritabilitate neuromusculară, tremor și spasme carpopediale. Diareea cronică, alcoolismul cronic și ciroza cauzează deficit. Nivelurile crescute de magneziu provoacă leziuni renale.

Mangan
Conținutul total în organism este de 15 mg, cea mai mare concentrație fiind găsită în ficat. Activează numeroase enzime, stimulează creșterea oaselor și sinteza colesterolului și participă, de asemenea, la metabolismul glucozei.

Fântână
Nuci și frunze de ceai.

Necesități zilnice
5 mg/zi.

mpdilih

Cupru

i

Conținutul total de cupru din organism este de 100 mg și este prezent în mușchi, oase, ficat, rinichi, creier, inimă și păr. Este prezent în multe enzime, inclusiv citocrom oxidază și ceruloplasmină.

Valoare serică normală: Ceruloplasmina 25 până la 50 mg/dl, iar echivalentul său în cupru este de 3 până la 5 pgm.

Necesități zilnice
2 până la 3 mg/zi.

Fântână
Produse lactate, cereale, carne și nuci. Cuprul conținut în ceruloplasmină ajută la transportul fierului și la formarea hemoglobinei.

Deficitul de cupru provoacă anemie feriprivă, iar nivelurile scăzute de ceruloplasmină provoacă degenerescența hepatolenticulară Wilson din cauza depunerii de cupru.

Cobalt
Vitamina B_{12} Conține cobalt. Cobaltul stimulează producția de eritropoietină.

Nichel
Este prezent în anumite enzime precum arginaza și carboxilazele. Conținutul de nichel în păr: 1 ppm la bărbați și 4 ppm la femei. Unele preparate din ciocolată conțin nichel.

Crom
Conținutul total de crom este de 6 mg, iar acest nivel scade odată cu înaintarea în vârstă. Gătitul în vase din oțel inoxidabil îmbunătățește conținutul de crom al alimentelor.

Deficitul de crom provoacă intoleranță la glucoză. Cromul îmbunătățește legarea receptorilor de insulină.

Tutunul conține o cantitate mare de crom, iar efectul cancerigen al tutunului este legat de crom (carcinom bronhogenic).

Seleniu
Datorită efectului său antioxidant intracelular, protejează țesuturile și membrana celulară de peroxidare și, datorită acestei proprietăți, se consideră că are activitate anticancerigenă (la oameni?). Deficitul de seleniu provoacă cardiomiopatie și miopatie.

Excesul de seleniu provoacă alopecie, unghii anormale , labilitate emoțională, oboseală și respirație cu miros de usturoi.

Obezitatea
Nutriție, persoane > normale, supraponderale și

Modificări ale dietei - Terapie dietetică

De acuerdo con el estad
pueden ser clasificados
bajo peso.
os.co

Tipul de dietă	*Modificări*
Conținut scăzut de proteine	IRC, sindrom nefrotic, encefalopatie hepatică
Bogat în carbohidrați	70% din kcal - Sportivi
Conținut scăzut de zahăr simplu	Stare post-gastrectomie, intoleranță la lactoză
Hipoenergetic	Obezitate, hipertensiune arterială
Hiperenergetic	Malnutriție
Mese mici	Refluxul gastroesofagian
Conținut scăzut de grăsimi	Steatoree, reflux gastroesofagian , boală hepatică acută, afecțiuni pancreatice sau ale vezicii biliare, cancer de colon, prostată și sân
Conținut scăzut de grăsimi și colesterol	Hiperlipidemia și boala coronariană
Bogat în fibre	Hiperlipidemie, diabet zaharat
Fibre sărace	Boala Crohn, enterita regională, colita ulcerativă
Conținut scăzut de sodiu	Hipertensiune arterială, insuficiență cardiacă congestivă, boală renală
Conținut scăzut de potasiu	IRC, hiperkaliemie
Bogat în potasiu	Terapie diuretică, hipokaliemie
Bogat în calciu	Osteoporoză
Fosfor scăzut	Insuficiență renală
Conținut scăzut de oxalați	Pietre la rinichi
Fără gluten	Boala celiacă

Vitamine și minerale - Necesar zilnic - Tulburări induse de deficiență

de nutrienți	*/zi Tulburări induse de deficiență Evaluare*		
Vitamina A (Retinol)	5000 UI	Xeroftalmia, manchas de Bitot, ceguera nocturna, queratomalacia, hiperqueratosis folicular, disfunción inmunitaria, alteración del desarrollo embrionario	Retinol sérico
Vitamina B_1 (Tiamina)	1-2 mg	Neuropatía periférica, Beriberi, cardiomegalia con o sin insuficiencia, fatiga, oftalmoplejía, encefalopatía de Wernicke	Actividad de transketolasa en eritrocitos
Vitamina B_2 (Riboflavina)	1-2 mg	Estomatitis angular, dolor de lengua y boca (lengua Magenta), quelosis, dermatitis seborreica, irritación ocular	Actividad de la glutatión reductasa en eritrocitos
Vitamina B_3 (Niacina)	15-20 mg	Pelagra (dermatitis, diarrea, demencia), dolor de boca y lengua	N-metil-nicotinamida en orina
Vitamina B_5 (Ácido pantoténico)	5-10 mg	Debilidad, fatiga, parestesias, sensibilidad de talones y pies	Ácido pantoténico en orina
Vitamina B_g (Piridoxina)	12 mg	Queilosis, glositis, dermatitis seborreica, neuropatía periférica, consulviones, anemia hipocrómica	Piridoxal fosfato plasmátco
Vitamina B_7 (Biotina)	100-200 pg	Alopecia, dermatitis seborreica, mialgia, convulsiones, hiperestesia	Biotina plasmática
Vitamina B_9 (Ácido fólico)	400 pg	Anemia megaloblástica, glositis, diarrea, homocisteína aumentada	Ácido fólico sérico Ácido fólico eritrocitario
Vitamina B_{12} (Cobalamina)	5 Pg	Anemia megaloblástica, disminución del sentido vibratorio y de posición, ataxia, _ parestesias, demencia,	Cobalamina sérica, ácido metilmalónico sérico
Vitamina C (Ácido ascórbico)		equimosis, escorbuto, debilidad, depresión, derrame articular, mala cicatrización de las heridas	Ácido ascórbico plasmático y leucocitario
Vitamina D (ergocalciferol)	400 UI	Rahitism - deformare scheletică - rozariu, picioare curbate, osteomalacie, osteoporoză, dureri osoase, slăbiciune musculară, tetanie	25-hidroxivitamina D în ser
Vitamina E (Alfa-tocoferol)	10-15 UI	Neuropatie, coagulare anormală a sângelui, retinopatie hemoliză, ataxie spinocerebeloasă	Tocoferol seric, lipide Totaluri: Trigliceride, Colesterol total
Vitamina K (filochinonă)	80 pagină	Vânătăi și sângerări	timpul de protrombină
Crom	30-200 pagini		Crom seric
Zinc	15 mg	Intoleranță la glucoză, neuropatie periferică, encefalopatie Afectarea gustului și a mirosului, alopecie, dermatită (leziune acro-orificială), hipogonadism, întârzierea maturării sexuale, retard de creștere, demență	Zinc plasmatic
Cupru	2 mg	Anemie, neutropenie, osteoporoză, defect de keratinizare și pigmentare a părului	Cupru seric Ceruloplasmina plasmatică
Mangan	1,5 mg	Demență, dermatită, hipercolesterolemie, modificări ale dezvoltării și creșterii scheletice	Mangan seric
Seleniu	100-200 de pagini	Cardiomiopatie, slăbiciune musculară	Seleniu seric, activitate glutation-peroxidază din sânge
Iod	150 de pagini	Hipotiroidism, gușă	TSH, iod în urină
Fier	10-15 mg	Anemie hipocromă microcitară, tulburări congenitale de dezvoltare, naștere prematură, creșterea mortalității perinatale și materne	Fier seric, capacitate totală de legare a fierului, feritină serică
Molibden		Tulburări neurologice severe	

Starea nutrițională poate fi evaluată după cum urmează:

1. Greutatea corporală ideală (CII): CII = 22,5 x (înălțimea în metri) ^{2}

Supraponderalitate - Mai mult de 10% din greutatea corporală stângă (LHV)

Subponderalitate - Mai puțin de 10% din IQB Obezitate - Mai mult de 20% din IQB *Indicele de masă corporală: IMC*

2. *= greutate în kg/(înălțime în metri)* ^{2}

IMC -

La femei - En hombres - 20 a 25 18 a 23

Supraponderalitate - El IMC es entre 25 y 30

Greutate redusă - Hombres - IMC < 18

Femei - IMC <16

Obezitate - IMC > 30

Clasificación de la obesidad:

Grado I: IMC - 25 a 30 (sobrepeso)

Grado II: IMC - 30 a 40 (obesidad)

Grado III: IMC - más de 40 (obesidad grave)

3. *Grosor del pliegue cutáneo:*

Se puede estimar mediante el uso de un par especial de pinzas sobre el tríceps, bíceps, y región suprailíaca y subescapular.

Grosor normal de pliegue tricipital:

Hombres adult|s-»j^ mm H I I I

4. Mujeres adulta!-

IIIIJFIO

pi^^Ss deÇon^tyajiimv

Cálculo aproximado del peso corporal en el adulto (índice Alto consumo de grasa result: *de Broca):*

Altura en pulgadas = peso en kg

Altura en cm - 100 = peso deseado en kg.

5. *Índice cintura-cadera:*

El índice cintura-cadera es útil para el pronóstico de obesidad.

Medición de la cintura - segmento más estrecho entre la caja torácica y la cresta ilíaca.

Cadera- medida máxima de la cadera por encima de los glúteos:

La obesidad en forma de manzana no es más que la obesidad abdominal, la cual está asociada con la hiper- lipidemia, resistencia a la insulina, la diabetes mellitus y la enfermedad arterial coronaria.

Raportul talie-șold	*Tipul de obezitate*	*Prognoză*
0,8 sau mai puțin	În formă de pară	
0,9 sau mai mare	În formă de măr	Bine Morbiditate crescută

6. *Circumferința taliei*

Circumferința taliei este suficientă pentru a evalua prognosticul obezității.

Tipo de Obesidad

1. Obezitate generalizată - Depunere uniformă de grăsime în exces în tot corpul.
2. Obezitatea Android - depunere excesivă de grăsime în talie.

Circunferencia de la Cintura - Riesgo de Morbilidad

Sexo	*Moderado*	*Alto*
Hombre	> 94 cm (37")	> 102 cm (40")
Mujer	> 80 cm (32")	> 88 cm 35)

3. Obezitate ginoidă - depunere excesivă de grăsime în șolduri și coapse.
4. Obezitate superioară sau centrală - Depunere excesivă de grăsime la nivelul feței, gâtului și trunchiului superior, iar membrele sunt subțiri - sindromul Cushing.

Etiologie

1. *Exceso de aporte energético*

Cu cât excesul de alimentație al exceso de calorías se almacenan en el tejido adiposo.

2. *Disminución del gasto energético*

La actividad física es menor en los obesos que en los rregados.

grăsimea duce la obezitate.

O dietă bogată în grăsimi nu scade pofta de mâncare.

Este folosit puțin pentru cheltuieli energetice și este în mare parte stocat.

- Gustări frecvente între mesele standard.
- Consumul de alimente bogate în calorii - dulciuri, înghețată, băuturi răcoritoare.
- Alcool - Oferă energie și stimulează pofta de mâncare.
- Fumatul – Fumătorii consumă mai multă energie și își pierd pofta de mâncare. Majoritatea fumătorilor sunt slabi. Renunțarea la fumat duce la scăderea cheltuielilor energetice și la creșterea aportului alimentar .

4. *Vârstă*

Activitatea fizică scade odată cu vârsta.

5. *Factori familiali și genetici*

Ei joacă un rol important.

Peste 20 de gene și 12 cromozomi sunt implicați în obezitate.

A. Lipoproteinlipază - Această enzimă este sintetizată în adipocite. Induce obezitatea prin depunerea de calorii în țesutul adipos.
B. Leptină – Acest hormon este produs de țesutul adipos. Acționează asupra hipotalamusului, suprimând pofta de mâncare. În obezitate, se observă niveluri crescute de leptină, similare cu nivelurile crescute de…

Insulina în diabetul zaharat de tip 2. Rolul exact al leptinei în obezitate este necunoscut.

6. *Obezitatea secundară cauzată de factori endocrini*
   A. Tulburări hipotalamice - sindromul Froehlich, sindromul Laurence-Moon-Bield - obezitate, hipogonadism, supraalimentare, deficiențe de vedere cauzate de retinita pigmentară etc.
   B. Hipotiroidism - Scăderea ratei metabolice odată cu obezitatea.
   C. Sindromul Cushing - față lunară cu obezitate centrală.

   D. Insulinom - Unii dintre acești pacienți sunt obezi. Acest lucru se datorează aportului caloric crescut secundar hipoglicemiei recurente.

Patologie

În obezitate, numărul și dimensiunea adipocitelor
Sânii cresc la vârsta mijlocie, ducând la obezitate. Consumul excesiv de calorii poate crește numărul și dimensiunea acestora la orice vârstă. Cu toate acestea, pierderea în greutate determină o reducere a dimensiunii.

adipocitelor, iar numărul acestora nu scade.

Grăsimea se depune în tot corpul, în jurul

Organele interne, omentumul și spațiile intramusculare . Există o expansiune (creștere în dimensiune) a mușchilor scheletici.

me
e los riñones, el
ticos. Hay in

ficat.

Medicamente

Medicamentele pot provoca creștere în greutate, de exemplu, corticosteroizii, antidepresivele triciclice, acidul valproic, sulfonilureele și contraceptivele.

Complicații

1. Hiperlipidemii
2. Hipertensiune arterială
3. Diabetul zaharat de tip 2
4. Rezistența la insulină
5. Ateroscleroză
6. Boala coronariană
7. Accidente vasculare cerebrale cauzate de hipertensiune arterială
8. Osteoartrita genunchilor, șoldurilor, picioarelor și coloanei vertebrale
9. Varice, tromboză venoasă profundă, embolie pulmonară
10. Calculi biliari
11. Herniile hiatale și ventrale
12. Sindromul de hipoventilație (sindromul Pickwick) - hipercapnie, hipoxie, cianoză, policitemie, hipertensiune pulmonară, cord pulmonar cronic.
13. Infertilitate, hirsutism
14. Sarcina - defecte de tub neural, preeclampsie, diabet gestațional, naștere prematură, mortalitate perinatală crescută.

Sindroame de obezitate cu hipogonadism și retard mintal

Caracteristică	*Prader-Willi*	*Laurence-Moon-Biedl*	*Ahlstrom*	*Cohen*	*Dulgher*
Ereditar	Sporadic	Autosomal recesiv	Autosomal recesiv	Autosomal recesiv	Autosomal recesiv
Statură	Scăzut	Normal/Rareori scăzut	Normal/Rareori scăzut	Scăzut/Ridicat	Normal
Obezitatea	Generalizat	Generalizat	Trunchi	Trunchi	Trunchi și fesier
Început	1-2 ani	1-2 ani	1-2 ani	5 ani	
Craniofacies	Diametru bifrontal	Nu există caracteristici	Nu există caracteristici	Podul naral înalt,	Podul nasului

	ochi îngusti și oblici, gură în formă de V, palat arcuit înalt	tipic	tipic	palat arcuit înalt, gură deschisă, pliu nazolabial scurt	palat acrocefalic plat, arcuit înalt
Membre	Mâini și picioare mici, hipotonie	Polidactilie	Normal	Mâini și picioare înguste, hipotonie	Polidactilie, sindactilie, genu valgum
Gonade	Hipogonadism	Hipogonadism	Hipogonadism Nu la femei	Urechi normale/hipogonadism displazice	Hipogonadism
Alte caracteristici	Hipoplazie a smalțului, voce nazală, hiperfagie			Pubertate întârziată	
Stare de spirit	Întârziere	Normal	Normal	Întârziere	Întârziere

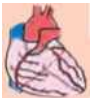

15. Cancer - vezică biliară, colon, prostată
    La femeile aflate la postmenopauză - sân, ovare, în - dometeriu
16. Funcția suprarenală - nivelurile plasmatice de cortizol sunt crescute.
17. Psihologic - depresie
18. Piele - pliuri anormale - infecții fungice și bacteriene - formarea vergeturilor - iritații ale pielii coapselor și axilelor.

Prognoză

Rata mortalității este cu 25% mai mare dacă o persoană este supraponderală cu 25% și cu 50% mai mare dacă persoana este supraponderală cu 40%.

Pierdere în greutate susținută de 10 kg la persoanele obeze - Beneficii:

- Există o scădere a tensiunii arteriale sistolice cu 10 mm Hg și a tensiunii arteriale diastolice cu 20 mm Hg.
- Creștere cu 30% a toleranței la efort.
- Reducere cu 30% a mortalității asociate diabetului zaharat.
- Reducere cu 50% a riscului de a dezvolta diabet zaharat.
- Scădere cu 50% a deceselor cauzate de obezitate legate de cancer.

Stat în picioare 120 kcal/oră

Exerciții moderate

Mers rapid (6,01 km/h) - 250 kcal/oră; Înot - 250 kcal/oră
Tenis -350 kcal/oră

Exerciții viguroase

Ciclism 16 km/h - 600 kcal/oră
Alergare cu 16 km/h - 800 kcal/oră.

Tratament farmacologic:

Există două tipuri de supresoare ale apetitului

1. Cele care afectează calea catecolaminergică:
   Amfetamine, dietilpropionă, fentermină și mazindol.
   Reacții adverse: stimulare cerebrală și insomnie.
2. Cele care afectează sistemul serotoninergic al hipotalamusului:
   Fenfluramină și dexfenfluramină
   Dozaj: Fenfluramină - 60 până la 120 mg/zi;
   Dexfenfluramină - 15 mg de două ori pe zi
   Reacții adverse: Boli valvulare cardiace, aritmii, hipertensiune pulmonară.

Medicamente noi

Creștere cu 10% a colesterolului HDL și scădere cu 10% a colesterolului total. 1. Orlistat - Inhibă lipaza pancreatică și gastrică,
Există, de asemenea, 15 până la 2

ducând la o reducere a absorbției grăsimilor .

Reduce la ingesta de alimentos y aumenta la tasa metabólica.

Tratamiento

componente adăugate

în ' o | I i w_ O ^ S | . i C

- ^ % u și ^forismul receptorilor beta 1 LDL și trigliceridelor, adrenergici și 5-HT.

Dietă

Reducere moderată a aportului energetic – cu 500 până la 600 de calorii mai puțin decât consumul energetic al persoanei . Aportul de grăsimi trebuie redus. Evitați gustările frecvente și dietele bogate în zahăr. Se recomandă carbohidrați complecși cu suficiente proteine și cantități adecvate de fibre, vitamine și minerale; de exemplu, pentru o dietă de 1000 kcal: 100 g de carbohidrați complecși, 40 până la 50 g de proteine și 30 g de grăsimi. Scopul acestei restricții alimentare este de a reduce greutatea cu 1 kg/săptămână.

Exercita

Mergeți pe jos rapid 40 de metri pe zi, sau mergeți cu bicicleta, sau înotați, sau practicați sportul la alegere.

Cheltuieli energetice în timpul exercițiilor fizice

Exerciții ușoare

Stat pe scaun 80 kcal/oră

Reacții adverse - Gură uscată, insomnie, tahicardie , creșterea tensiunii arteriale. (Retras de la vânzare din cauza efectelor cardiovasculare).

Terapia medicamentoasă este indicată atunci când IMC-ul este mai mare de 30 și există un eșec în restricțiile alimentare.

Diete foarte sărace în calorii

Un aport caloric total mai mic de 800 kcal/zi și inanița totală se recomandă numai sub supraveghere medicală.

Chirurgie

Se recomandă doar atunci când IMC-ul este peste 40, iar dieta restrictivă și terapia medicamentoasă nu funcționează.

1. Gastroplastie verticală cu bandă - pentru reducerea volumului stomacului
2. Bypass gastric

Criterios Diagnósticos y Manifestaciones Clínicas

	Anorexia nerviosa	*Bulimia*
Sexo	Femenino	Femenino
Edad de Incidencia	Menores de 25 años	Mujeres jóvenes
Causa de pérdida de peso	Restricción de la dieta	Vómitos
Comer en exceso	Poco común	Común
Apariencia	Pérdida de peso más del 25%	Bastante normal
Ejercicio	Usual	Raro
Amenorrea	100%	50%
Sistema CV: bradicardia-hipotensión	Común	Poco común
Sistema CV: bradicardia-hipotensión	Común	Poco común
Hipotermia	Común	Poco común
Edema	+/-	+/-
Complicaciones	Hipokalemia Arritmias cardíacas	Hipokalemia Arritmias cardíacas
Ruptura esofágica / gástrica -		Común

Anorexia nervoasă
Pierdere în greutate de 25% sau mai mult din greutatea corporală inițială în absența unei boli organice.

Bulimie
Episoade recurente de alimentație compulsivă însoțite de vărsături și utilizarea de laxative, diuretice și exerciții fizice intense pentru pierderea în greutate.

Aceste două tulburări de alimentație sunt diagnosticate doar într-un cadru clinic. Nu există teste de laborator specifice disponibile pentru diagnostic.

Tratamiento

Nu există un tratament specific.

Beneficiile intervenției psihiatrice sunt marginale. Pacienții cu anorexie nervoasă trebuie spitalizați și tratați pentru simptome. Aceasta include alimentația prin sondă Ryle și, uneori, nutriție parenterală totală. În cazul bulimiei, spitalizarea nu este necesară, cu excepția tratamentului complicațiilor. Se recomandă consumul de cantități mici de alimente.

3. Balonul gastric - reduce volumul stomacului pentru a preveni ruptura gastrică și esofagiană .
4. Cablare maxilar - permite doar dieta

lichid II IC U IIIkJ IOO.COI I

I

5. Derivația intestinală - bypass-ul jejuno-ileal induce malabsorbție.

Anorexia nervoasă și bulimia

Două tulburări alimentare majore observate la femeile tinere sunt cauzate de frica de a se îngrășa. Etiologia exactă este necunoscută, iar majoritatea cercetărilor favorizează o cauză psihiatrică. Sindroamele se pot suprapune.

medilibros.com

medilibros.com

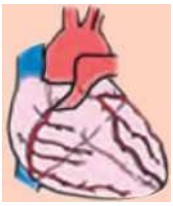

Capitolul 3
Sistemul cardiovascular

SIMPTOME

SEMNE

DOLOR

DISNEA

DE

DYSNEA PAROXISTICA NOCTURNA;

Falla canil izquierda,

Valvulopathy n

ORTOPNEE;

Myxoma

Insuficiența cardiacă stângă

FATIGĂ:

Cheltuieli cardiace scăzute;

PALPITAȚII:

Tahiaritmii,

Extrasistole

cardiopatie ischemică,

CMD

3dilibros.com

Anemie

Arcul cornean

Xantoamele

Cianoză (centrală/periferică)

Fard de obraz pentru față

Febră

Răceală a extremităților

Acropanie (degetele hipocratice)

Edem

Aritmie

Tensiune arterială

Poziția traheei

Precordiu

Impuls apical

Zgomote cardiace

Sufluri palpabile

Zgomote adăugate / Galopuri

Șoapte

Frecații

Sincopă: Stenoză aortică, Prolaps de valvă mitrală, CMHO, Cardiopatie ischemică, Canalopatii

Hemoptizie: hipertensiune venocapilară pulmonară

Estertores/sibil

Hepatomegalia

Semne și simptome

Dispnee

Dispneea este definită ca o percepție anormală și neplăcută a respirației.

Asociația Inimii din New York

Clasificarea dispneei, palpitațiilor, oboselii și anginei pectorale la pacienții cu boli cardiovasculare.

Clasa I: Fără simptome în timpul activității fizice obișnuite.
Simptome de clasa a II-a în timpul activității obișnuite,
ușoară limitare a activității fizice.
Simptome de clasa a III-a cu activitate obișnuită redusă.
Limitare marcată a activității.
Simptome de clasa a IV-a la orice activitate fizică sau chiar în repaus.

Notă: Pacienții cu boli cardiace majore pot prezenta sau nu doar simptome ușoare, în timp ce pacienții cu boli cardiace minore pot prezenta simptome mai semnificative.

Persoanele normale dezvoltă, de asemenea, dispnee severă la efort, dar timpul de recuperare este scurt, în timp ce la pacienții cu boli de inimă, timpul **de recuperare** este mai lung .

Cauze

Cardiac
Insuficiența cardiacă stângă
Cardiopatii congenitale (șunturi și valvulopatii)
Boala valvulară cardiacă dobândită
Cardiopatia ischemică
Boala cardiacă hipertensivă
Cardiomiopatii

Dispneea este principalul simptom al insuficienței cardiace stângi.

Respirator
Astmul bronșic
Boala pulmonară obstructivă cronică - bronșiolită cronică, emfizem pulmonar
Boala pulmonară parenchimatoasă restrictivă cronică
Pneumonioză
Boala pulmonară interstițială
Extraparenchimatoasă
Miastenia gravis
Sindromul Guillain-Barré
Spondilita anchilozantă
Cifoscolioză
Obezitatea
Pneumonie
Neoplasmul pulmonar
Embolie pulmonară
Obstrucție laringiană sau traheală

Inhalarea de gaze și vapori toxici.
Hematologic: Anemie severă.
Diverse: Anxietate, hiperventilație isterică.

Ortopnee

Dificultăți de respirație care se dezvoltă în timpul culcării și se ameliorează prin ridicarea în șezut sau ridicarea capului cu perne. Ortopneea apare în decurs de 1-2 minute de la culcare, iar recuperarea după șezut este, de asemenea, imediată.

Mecanism

În timpul zilei, efectele gravitaționale asupra echilibrului fluidelor pot favoriza pierderea de fluide intravasculare în spațiul interstițial. Când pacientul stă întins, lichidul edematic se poate întoarce în sistemul vascular, crescând întoarcerea venoasă. Ventriculul stâng nu este capabil să facă față volumului suplimentar de sânge care îi este adus, ceea ce duce la creșterea presiunii venoase și capilare pulmonare, ceea ce duce la edem pulmonar interstițial și la scăderea complianței căilor respiratorii . Acest factor, împreună cu diafragma ridicată în poziția de repaus , reduce capacitatea pulmonară vitală. Pacientul nu poate respira ușor în timp ce stă întins și trebuie să-și ridice capul pe perne pentru a respira confortabil.

IX Cauze

Insuficiență cardiacă stângă acută. Grad extrem de insuficiență cardiacă congestivă.

Dispneea paroxistică nocturnă (PND)

Atacuri de dificultăți de respirație care apar noaptea și trezesc pacientul din somn. Acestea apar la 2-5 ore după începerea somnului și necesită 10-30 de minute pentru recuperare după adoptarea unei poziții verticale.

Mecanism

Mecanismul NPD este similar cu cel al ortopneei. Cu toate acestea, o scădere a P_{aO_2} și sprijinul scăzut al sistemului simpatic pentru funcția ventriculară stângă în timpul somnului contribuie, de asemenea, la dezvoltarea NPD.

Cauze

Cardiopatie ischemică Boală valvulară aortică

Hipertensiune arterială
Cardiomiopatie
Fibrilația atrială
Rareori în bolile valvei mitrale sau în tumorile atriale.

DPN este primul simptom al insuficienței cardiace stângi.

Trepopnea

Dispnee care apare doar în decubit lateral stâng sau drept, cel mai frecvent la pacienții cu boli de inimă.

Platipnee

Platipneea este dispneea care apare doar în poziție verticală.

Cauze

Cheaguri de sânge în atriul stâng
Tumori în atriul stâng - mixoame
Fistulă arteriovenoasă pulmonară.

Angina pectorală

Un disconfort în piept din cauza miocardului. Se datorează nevoii de oxigen.

Asociația Canadiană a Inimii - Clasificarea anginei Gradul I Angină pectorală severă de efort
Angina de gradul II la mersul pe deal sau la urcarea mai multor scări
Angina de gradul III la mersul pe teren plat sau la urcatul scărilor
Angina de gradul IV în repaus.

Diferențierea dintre astmul cardiac și boala pulmonară cronică

Caracteristici	*Insuficiența cardiacă stângă (astm cardiac)*	*Boală pulmonară cronică*
Vârstă	Adulți mai în vârstă	Tineri adulți
Istorie	Boli de inimă	Pneumonie
Început	Ascuțit	Treptat
Simptome	Dispnee precede tusea deja expectorație	Tusea cu expectorație precede dispneea
Puls	Alternativ	Paradoxal
Percuție	Împerecherea din cauza edemului pulmonar sau a hidrotoraxului	Hiperrezonant
Auscultație	S3 deasupra apexului; sunete de trosnituri în ambele baze pulmonare	Respirație șuierătoare ambele câmpuri pulmonare

Ischemie, oboseală și eructații. Acestea se ameliorează odată cu odihna și administrarea de nitrați.

Angina Prinzmetal

Angina Prinzmetal este un tip de angină pectorală care apare de obicei în repaus și poate recidiva într-un model nocturn

Caracteristicile durerii anginoase

Situl substernal
Natură: Presiune, strangulare, constricție, „o bandă peste piept", „o greutate în centrul pieptului". Pacientul nu poate localiza locul durerii.
Radiații la nivelul umerilor, epigastrului, spatelui, gâtului, maxilarului și dinților. Durerea anginoasă poate iradia în toate direcțiile, așa cum s-a menționat mai sus, dar cel mai frecvent iradiază la umărul stâng și regiunea ulnară a brațului stâng.
Durată 5 până la 15 minute
Factori agravanți: efort, emoții, după o masă copioasă sau expunerea la frig
Factori atenuanți
Factori de repaus, nitrați.

Testul Levine

Ameliorarea durerii anginoase prin masajul sinusului carotidian.

Echivalenți de angină pectorală

ntomas deciclic. În timpul unui atac au fost documentate supradenivelare sau subdenivelare a segmentului ST pe electrocardiogramă și spasm al arterei coronare.

Angina nocturnă

Angina pectorală apare în timpul somnului din cauza stenozei ostiumului coronarian, așa cum se observă în sifilisul cardiovascular.

Angina instabilă

Următoarele trei grupuri de pacienți pot fi considerate a avea angină instabilă.
Pacienți cu angină pectorală nou apărută (< 2 luni) care este severă și/sau frecventă (>) 3 episoade/zi
Pacienți cu angină pectorală în creștere, adică cei cu angină pectorală cronică stabilă care prezintă angină pectorală evident mai frecventă, severă, prelungită sau precipitată de un efort mai redus decât înainte.
Pacienți cu angină pectorală în repaus.

Când angina instabilă este însoțită de dovezi ECG obiective de ischemie miocardică tranzitorie, aceasta se asociază cu stenoză critică într-una sau mai multe artere coronare epicardice majore în aproximativ 85% dintre cazuri.

Angina pectorală a celei de-a doua suflari

Apare în timpul efortului inițial, dar apoi dispare fără ca pacientul să se odihnească; reapare doar ocazional când exercițiile fizice continuă. Este mai puțin frecventă și poate cauza confuzie diagnostică.

Cauzele anginei pectorale

Boala coronariană: Se datorează unei îngustări sau spasm al arterei coronare.

Stenoză aortică: Din cauza volumului scăzut

scăderea presiunii sistolice, reducerea perfuziei coronariene și compresia arterelor coronare prin hipertrofia miocardică, reducând cantitatea de O_2 și creșterea cererii de O_2 din cauza hipertrofiei miocardice.

Scăderea densității capilare și coexistența - aterosclerozei cresc povara ischemică.

Insuficiența aortică: Din cauza scăderii fluxului sanguin

coronariană

este determinată de revenirea sângelui la ventricul stâng și la periferie în timpul diastolei; în regurgitarea aortică

3. sifilitică, există și stenoză ostială coronariană.

Cardiomiopatie obstructivă hipertrofică: Aceeași ca în stenoza aortică.

Hipertensiune arterială sistemică: Datorită scăderii - perfuziei coronariene diastolice ca o consecință a

4. hipertrofiei ventriculare stângi. Anemie severă Colagenopatii (datorate arteritei). Tahiaritmii extreme.

5. Palpitații

Palpitația este definită ca o senzație neplăcută a unei bătăi a inimii care bate puternic, cu aritmie sau rapid.

6.

7. **Cauze**

8. Atrial, ventricular Feocromocitom atrial, ventricular Tireotoxicoză Hipoglicemie Anemie, febră Ritm cardiac crescut Insuficiență aortică PCA

Atropină, adrenalină, aminofilină, tiroxină, cafea, ceai, alcool

Stare prelungită de anxietate (cord de soldat, astenie neurocirculatorie, sindrom Da Costa)

7. Idiopatică

Sincopă

Extrasistolia
Taquiarritmia
Endocrinológicas

Sincopa poate fi definită ca o pierdere tranzitorie a conștienței din cauza fluxului sanguin cerebral inadecvat, secundară unei scăderi bruște a debitului cardiac.

Estados de gasto

În funcție de durata sincopei, simptomele resimțite de pacient pot varia.

Dacă sincopa durează

După 5 secunde, pacientul prezintă amețeli.

5. Medicamentos

În decurs de 10 secunde, pacientul își poate pierde cunoștința.

6. Psicógena

În decurs de 15 secunde, pacientul poate avea convulsii. Durata maximă a unei sincope, cu sau fără convulsii, poate fi de 30 de minute.

OS x om

Anomalii electrice
Bradicardie extremă
Bloc cardiac
Tahiaritmii supraventriculare sau ventriculare.
Cauze mecanice
Stenoză aortică
Cardiomiopatie hipertrofică obstructivă
Tumori sau trombi în IA
Stenoză pulmonară
Hipertensiune pulmonară
Embolie pulmonară
Tetralogia Fallot.
Medicamente
Antihipertensive
Beta-blocante
Vasodilatatoare - nitrați, inhibitori ai ECA.
Hipovolemie: hemoragie, pierdere de lichide, diabet, precomă
Reflexe care afectează ritmul cardiac și tensiunea arterială.

Sincopa vasodepresoare (vasovagală) este o cauză foarte frecventă de amețeli sau leșin, care apare în mod caracteristic ca răspuns la frică, stres emoțional brusc, anxietate, epuizare fizică sau mentală, sarcină sau anemie. Sincopa este întotdeauna precedată de simptome de avertizare, cum ar fi

2.

greață, slăbiciune, transpirații, disconfort epigastric, vedere încețoșată, dureri de cap, țiuituri în urechi, dificultăți de concentrare, oftate și amețeli. Ritmul cardiac scade, iar pacientul devine palid și inconfortabil. Sincopa este tranzitorie, durează de la câteva secunde la câteva minute și poate fi ameliorată imediat prin întindere. Rareori, acest tip de sincopă poate apărea în timp ce pacientul stă în întindere.

Hipotensiunea ortostatică provoacă amețeli la statul în picioare sau după o statizare prelungită și poate fi legată de reducerea volumului sanguin efectiv, disfuncția sistemului nervos autonom sau, mai rar, circulația substanțelor vasodilatatoare.

Cauze

Medicație - antihipertensive sau antidepresive , vasodilatatoare și beta-blocante Neuropatie autonomă diabetică

Anemie

Hipovolemie

Varice mari

Sarcină

Boala Addison (cauză rară) Hipertensiune arterială secundară - feocromocitom.

la *Lenicara* **beo** *este* suspectată atunci când pacientul descrie amețeli sau sincopă după hiperextensia gâtului, întoarcerea capului sau presiunea asupra zonei sinusului carotidian din cauza unei cravate sau în timpul bărbieritului. Sincopa este tranzitorie, cu recuperare rapidă și completă.

Sincopă situațională:

Sincopa antitusivă (sincopa tusei) este rară și se prezintă cu un paroxism de tuse violentă, neproductivă, rezultând o creștere persistentă a presiunii intratoracice, scăderea întoarcerii venoase către inimă și, prin urmare, scăderea debitului cardiac. Victimele sunt aproape exclusiv bărbați de vârstă mijlocie, supraponderali, cu boli pulmonare.

Sincopa urinară este diagnosticată atunci când apare în timpul sau după urinare. Persoana s-a ridicat aproape întotdeauna după o perioadă prelungită de inactivitate. Debutul este brusc, cu puțin sau deloc avertisment, durata este scurtă și este urmată de o recuperare completă.

Sincopa la înghițire este mai puțin frecventă. Anumite tipuri de alimente sau băuturi carbogazoase sau reci stimulează receptorii senzoriali din esofag, declanșând un reflex sinusal bradicardic sau bloc AV, ceea ce duce la sincopă.

Sincopa defecațională apare la persoanele în vârstă cu constipație, iar mecanismul se datorează manevrei Valsalva.

Tulburări cerebrovasculare

Insuficiență vertebrobazilară

Migrena bazilară

Tulburări asemănătoare sincopei:

Hipoxie, hipoglicemie, anemie, scăderea dioxidului de carbon din cauza hiperventilației

Anxietate psihogenă / leșin isteric

Convulsii.

Cianoză

Cianoza este o decolorare albăstruie a pielii și a mucoaselor, cauzată de o creștere a cantității de hemoglobină redusă > 4g per dl sau > 30% din Hb totală și P_{aO_2} < 85% sau din cauza prezenței anormale a pigmenților de hemoglobină în sângele care perfuzează aceste zone.

Există două tipuri de cianoză - cu fier și cu depleție de fier.

Eritrocitoza compensată cu fier stabilește echilibru cu hematocritul și rareori duce la simptome de hipervâscozitate deoarece celulele care conțin fier sunt deformabile.

efón este mai puțin deformabil, iar eritrocitoza decompensată nu reușește să stabilească [un] echilibru cu hematocritul instabil și în creștere, rezultând simptome de hipervâscozitate recurentă.

Flebotomia pentru simptomele de hipervâscozitate care nu se datorează deficitului de fier sau deshidratării este o procedură ambulatorie simplă care implică prelevarea a 500 ml de sânge pe parcursul a 45 de minute cu înlocuire izovolumetrică cu soluție salină izotonică. Înlocuirea cu fier în cianoza cauzată de depleția de fier trebuie făcută treptat.

Băieți

Cianoză centrală

Cianoză periferică. Cianoză diferențială.

1. Cauze

În caz de cianoză centrală

A. Scăderea saturației arteriale de oxigen

Scăderea presiunii atmosferice - altitudine

Funcție pulmonară afectată

Hipoventilație alveolară

Neconcordanță ventilație-perfuzie

Difuzie afectată a oxigenului.

Scurtcircuite anatomice

Cardiopatie congenitală cianotică
Fistule arteriovenoase pulmonare
Mai multe șunturi intrapulmonare mici.
Hemoglobină cu afinitate scăzută pentru oxigen (Hb-K).
B. Anomalii ale hemoglobinei
Meta-hemoglobinemie (> 1,5 g per dl)
Ereditar
Asimilare prin medicamente (nitrați, nitriți, sulfonamide).
Sulfhemoglobinemie (> 0,5 g per dl)
Carboxihemoglobinemie (fumători).

Diagnosticul de methemoglobinemie poate fi suspectat dacă, atunci când sângele pacientului este expus la aer, acesta rămâne maroniu, în timp ce în cianoză, din cauza scăderii saturației arteriale de oxigen, devine roșu aprins.

În caz de cianoză periferică
Scăderea debitului cardiac
Expunerea la frig
Redistribuirea fluxului sanguin către extremități
Obstrucție arterială
Obstrucție venoasă,
În cazul lui Cianosi

sa
sa.

La cianosis se ve sólo en las extremidades inferiores - Persistencia del conducto arterioso con hipertensión pulmonar, con cortocircuito de derecha a izquierda. La cianosis se ve sólo en las extremidades superiores - Persistencia del conducto arterioso con hipertensión pulmonar, con

2. cortocircuito de derecha a izquierda y transposición de grandes vasos.
En raras ocasiones, además de las extremidades inferiores, la extremidad superior izquierda también puede ser cianótica cuando el ductus se abre proximal al origen de la arteria subclavia izquierda.

La *cianosis intermitente* se ve en la anomalía de Ebstein.

3. Características Diferenciales entre Cianosis Central y Cianosis Periférica

Características	*Cianosis central*	*Cianosis periférica*
Mecanismo	Cortocircuito de derecha a izquierda o trastornos pulmonares	Estasis periférica
Sitio	Todo el cuerpo	Lecho de la uña, punta de la nariz, lóbulo de la oreja, extremidades
Asociaciones	Acropaquia Policitemia	
Extremidades Calentamiento	Caliente No hay cambios de las extremidaes	Frías Desaparece
Inhalación O_2 Sangre arterial Gas-PaO_2	Leve mejoría < 85%	No hay cambios Normal 85-100%

Pulsul arterial

O undă de puls este o undă resimțită de deget, produsă de sistola cardiacă, care se deplasează prin arborele arterial într-o direcție periferică cu o viteză mult mai rapidă decât cea a coloanei de sânge.

Arteră	*Momentul în care unda pulsului sosește după sistola cardiacă*
Carotidă	30 de milisecunde
Brahial	60 de milisecunde
Femural	75 de milisecunde
Radial	80 de milisecunde

Pulsul arterial se determină după cum urmează:
Viteză
Ritm
Volum
Tip
Dacă este resimțită în toate vasele periferice
Întârziere radio-femurală.

Pulsul radial este palpat pentru a evalua frecvența și ritmul.

Pulsul carotidian este palpat pentru a evalua volumul și tipul.

Pulsul brahial este palpat pentru a înregistra presiunea

El pulso braquial se siente pa arterial.

de **la pared** del vaso.

Pulsul poate fi înregistrat după cum urmează: Normal
Reducere
Absent
Anevrismal

Ritmul pulsului

Pulsul trebuie măsurat timp de un - minut întreg prin palparea arterei radiale (Fig. 3.1). Pulsul normal este de 60-100 pe minut.

Fig. 3.1 : La palpación de la arteria radial mediante la compresión sobre la apófisis estiloides del hueso radial

Bradicardie sinusală - frecvență < 60 bpm. Tahicardie sinusală - frecvență > 100 bpm.

Causas de la Bradicardia Sinusal

Fisiológicas Atletas
Sueño
Patológicas Hipoxia severa
Hipotermia
Síndrome del seno enfermo
Mixedema
Ictericia obstructiva
Infarto agudo de cara inferior
Aumento de la presión intraocular
Tensión intracraneal
Bloqueos cardiacos
Medicamentos (bloqueadores beta, Everapamilo, diltiazem, digoxina).

Causas de la Taquicardia Sinusal

Bebeluși fiziologici
Copii
Emoţie
Efort.
Patologic
Tahiaritmii: supraventriculare, ventriculare.
Stări de înaltă performanță: anemie, febră, beriberi, tireotoxicoză, feocromocitom, fistulă arteriovenoasă.
miocardic acut al peretelui anterior. | Insuficiență cardiacă, șoc cardiogen. Hipovolemie, hipotensiune arterială.
Medicamente (atropină, nifedipină, beta-agoniști - salbutamol, tiroxină, catecolamine, nicotină, cafeină).

Deficit puls (deficit puls-apex)
Este diferența dintre ritmul cardiac și ritmul pulsului, atunci când sunt numărate simultan timp de un minut întreg.

Fibrilație atrială. Extrasistole ventriculare.

Causas

Características Diferenciales entre ESV y FA

Características	*Extrasístoles ventriculares (ESV)*	*Fibrilación auricular (FA)*
Déficit de pulso	Menos de 10 por min.	Más de 10 por min.
Onda 'a' en PVY	Presente	Ausente
En el esfuerzo	Disminuye o desaparece	Persiste o aumenta
Ritmo	Breve pausa (entre el latido normal y las ESV), seguido de una larga pausa (seguido de ESV)	Las pausas son variables y caóticas

Ritmo
El ritmo se evalúa mediante la palpación de la arteria radial. En ciertas condiciones, el ritmo puede ser irregular.

Ritmo Regular-Irregular
Visto en
Taquiarritmias auriculares (taquicardia auricular paroxística y flutter auricular) con bloqueo AV fijo
Bigeminismo, trigeminismo ventricular.

Ritmo Irregular-Irregular
Visto en
Extrasístoles auriculares o ventriculares
Fibrilación auricular
Taquiarritmias auriculares (taquicardia auricular paroxística y flutter auricular) con diversos bloqueos AV.

Volumul pulsului

Volumul pulsului se evaluează cel mai bine prin palparea - arterei carotide. Cu toate acestea, presiunea pulsului (diferența dintre tensiunea arterială sistolică și cea diastolică) oferă o măsură precisă a volumului pulsului.

Când presiunea pulsului este între 30 și 60 mm Hg, volumul pulsului este normal.

■ Când presiunea pulsului este mai mică de 30 mm Hg, volumul pulsului este mic.

Când presiunea pulsului este mai mare de 60 mm Hg, volumul pulsului este mare.

Volumul pulsului depinde de volumul-bătaie și de distensibilitatea arterială.

Tipul de impuls

Tipul de puls se evaluează cel mai bine la nivelul arterelor carotide (Fig. 3.2 și 3.3).

Puls hipokinetic (Fig. 3.4)
Puls slab (volum mic și presiune puls redusă).

Cauze
Insuficiență cardiacă
Șoc
Stenoza mitrală
Stenoză aortică.

Puls anacrotic (Parvus și Tardus) (Fig. 3.5)
Un puls de amplitudine mică (parvus) cu un vârf lent, cu creștere tardivă (tardus). Acest fenomen se observă în stenoza aortică severă.

Palpación de la arteria carótida derecha con el pulgar izquierdo

medilibros.com

Palpación del pulso braquial medial al tendón del biceps

Palpación del pulso braquial contra el extremo inferior del húmero

Localización del pulso tibial posterior por detrás del maléolo mediai

Palpación del pulso pedio dorsal lateral al dedo gordo externo

Fig. 3.2 : Examen de los pulsos periféricos

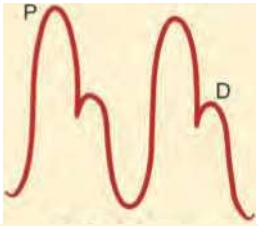

P; Undă de percuție D.
Înclinare dicrotică

Fig. 3.3: Puls normal

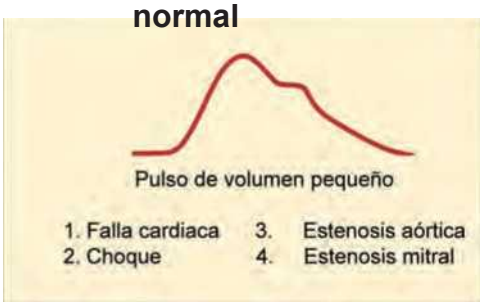

Fig. 3.4: Puls hipokinetic

1. Stenoză aortică severă

Fig. 3.5: Pulsul Parvus-tardus (slab și lent)



Urcare și coborâre rapidă

Insuficiență aortică
PCA
Fistulă AV
3. CMHO
4.

Fig. 3.7: Impuls în colaps

Fig. 3.8: Ridicați brațul pentru a simți pulsul care se prăbușește (Manevra lui Ivan)

medil fraților c om



Pulso de volumen aumentado
Estados de gasto cardiaco elevado
Insuficiencia mitral
Comunicación interventricular

Regurgitación
Comunicación

Fig. 3.6: Puls hiperkinetic

Puls hiperkinetic (Fig. 3.6)
Un impuls de amplitudine mare cu o creștere rapidă (volum mare și presiune pulsatorie ridicată).

Stări de cheltuieli mari - Anemie, febră, beriberi

Impuls de colaps (Impuls în ciocanul hidraulic, Pulsul lui Corrigan) (Fig. 3.7 și 3.8)

Persistencia del conducto arterioso
Regurgitación aórtica

Este un puls de volum mare, cu o mișcare rapidă ascendentă (presiune sistolică ridicată) și o mișcare rapidă descendentă (presiune diastolică scăzută).

Mișcarea rapidă ascendentă se datorează creșterii - volumului-bătaie. Mișcarea rapidă descendentă se datorează refluxului diastolic în ventriculul stâng, scăderii rezistenței periferice și golirii rapide în periferie.

Scăderea rezistenței periferice se datorează volumului mare de întindere al sinusurilor carotidian și aortic, care tind să scadă reflectarea rezistenței periferice.

LA

Vârf dublu în sistolă
Insuficiență aortică severă

Stenoză aortică cu insuficiență
CMOH

Fig. 3.9: Pulsul Bisferiens

Fistulă arteriovenoasă
Ruptura sinusului Valsalva

Un puls filamentos se observă în stare de șoc.

Puls neuniform se observă în CMHO.

Pulsul Bisferiens (Fig. 3.9)
Pulsul bisferiens este o singură undă de puls cu două vârfuri în sistolă.

Acest lucru se simte cel mai bine în arterele brahiale și femurale. Se datorează ejecției rapide a sângelui prin valva aortică. În timpul fluxului sanguin maxim, efectul Bernoulli asupra pereților arterei ascendente **produce** o scădere bruscă a presiunii laterale asupra peretelui interior.

Cauze I-I

Stenoza aortică și insuficiența aortică
Insuficiență aortică severă. Cardiomiopatie obstructivă hipertrofică (HOCM). Disecție unilaterală de aortă (bisferiens).

Puls dicrotic (Fig. 3.10)
Este o undă de puls individuală cu un vârf în timpul sistolei și un altul în timpul diastolei datorită unui volum de ejecție foarte mic cu rezistență periferică scăzută.

Un vârf în sistolă și un altul în diastolă

FVI **4 P Cardiomiopatie dilatativă**

2. **Febră intestinală) 5. Tamponadă cardiacă 3. Deshidratare**

Fig. 3.10: Puls dicrotic

L

»

Alternează între volum mic și mare

1 Insuficiență ventriculară stângă severă

După o extrasistolă ventriculară

Fig. 3.11: Impuls alternativ

Cauze

Insuficiența ventriculară stângă
Febră tifoidă
Deshidratare
Cardiomiopatie dilatativă. Tamponadă cardiacă.

Puls alternativ (Fig. 3.11)

Puls alternant, mic și de volum mare în ritm regulat. Se apreciază cel mai bine prin palparea pulsului radial și femural, mai degrabă decât a arterelor carotide.

os.com

Acesta este un semn sever de disfuncție ventriculară stângă
Poate apărea după o tahicardie paroxistică
Poate apărea pe parcursul mai multor bătăi de inimă, după o bătaie prematură a inimii, într-o inimă normală.

Extrasistolele ventriculare pereche pot imita pulsul alternant, dar ritmul este totuși neregulat.

Impulsul alternativ poate fi asociat cu s_3 și alternanță electrică - complexe alternante mici și mari pe ECG (în 10% din cazuri).

Pulsul bigeminal

Undă de puls cu o bătaie normală urmată de o bătaie prematură și o pauză compensatorie, care apar în succesiune rapidă, rezultând o intensitate alternantă a pulsului.

În pulsul alternant, pauza compensatorie este absentă, în timp ce în pulsul bigeminant, pauza compensatorie este prezentă. Pulsul bigeminant este un semn de toxicitate digitalică.

Puls paradoxal (Figura 3.12)

Este o reducere exagerată a intensității pulsului arterial în timpul inspirării normale sau o scădere inspiratorie exagerată a presiunii sistolice cu mai mult de 10 mm Hg în timpul respirației liniștite.



Pulso de volumen reducido durante la inspiración

1. Taponamiento cardiaco
2 Pericarditis constrictiva
Obstrucción de vías aéreas
Obstrucción de vena cava superior

Fig. 3.12: Pulsul paradoxal

Causas

Tamponadă cardiacă
Pericardită constrictivă
Obstrucția căilor respiratorii - astm acut sever
Obstrucția SVC.

Sunete Korotkoff

Sunetele Korotkoff ar trebui examinate, de preferință, folosind clopoțelul stetoscopului. Există cinci etape ale sunetelor Korotkoff, adică sunetele produse de fluxul sanguin pe măsură ce tensiometrul este eliberat treptat.

Faza I: Prima apariție a unui sunet clar, surd. Reprezintă tensiunea arterială sistolică.
Faza II Sunetul surd este înlocuit de murmure slabe.
Faza a III-a Suflurile devin mai puternice.
Faza IV Atenuarea sunetelor.
Faza V Dispariția sunetelor.

Presiunea diastolică corespunde fazei V. Totuși, în regurgitarea aortică, punctul de apariție este foarte jos, uneori 0 mm Hg, și de aceea faza IV este considerată ca tensiune arterială diastolică la adulți și copii.

Când sunetele Korotkoff nu se aud în timpul

, ...■,.. la măsurarea tensiunii arteriale, pacientului i se cere să își crească tensiunea
LuLso paraaojico găsit Este ° creștere inspiratorie a extremității superioare Unde se găsește cursa lb let e
?
k, , -ma super lo!Le s^Z el icuei LLia ^5 Lazaie Le,
tensiune arterială
P-U *Causas* p . care deschide și închide pumnul acelui membru în mod
repetat
Cardiomiopatia hiper
Ventilación con presión positiva intermitente
Disociación auriculoventricular.

La bolsa de aire del baunanómetro debe extenderse por lo menos 2/3 de la longitud del brazo y la circunferencia.

La porción media de la bolsa de goma debe quedar sobre la arteria braquial.

Después de inflarse, el brazalete debe desinflarse a un ritmo de 2-3 mm Hg por segundo.

ori și apoi se înregistrează tensiunea arterială.

Lungimea sacului este de aproximativ două ori mai mare decât limita trofică obsfutivă sau s.

com a a sacului de cauciuc.

Întârziere radio-femurală (Fig. 3.13)

Întârzierea pulsului femural față de pulsul radial drept se regăsește în coarctația aortei.

Fig. 3.13: Metoda de examinare a întârzierii radiofemurale

Tensiunea arterială

Forța laterală exercitată de coloana de sânge pe unitatea de suprafață a peretelui vascular, exprimată în mm Hg.

Lacuna auscultatorie

Uneori, după apariția inițială a sunetelor Korotkoff, care indică presiunea sistolică, sunetele dispar pentru o perioadă, doar pentru a reapărea și a dispărea în final la presiunea diastolică.

Acest fenomen de „pauză de tăcere" se întâlnește la anumiți pacienți cu hipertensiune arterială. Presiunea diastolică este supraestimată, iar presiunea sistolică este subestimată, ceea ce necesită măsurarea tensiunii arteriale prin palpare înainte de auscultație.

Lacuna auscultatorie apare atunci când există distensie venoasă sau viteză redusă a fluxului în braț.

Dimensiuni manșetă pentru măsurarea tensiunii arteriale

Vârsta în ani	*Lățimea pungii brățării*
< 1 an	2,5 cm
1-5 ani	5 cm
6-10 ani	10 cm
Adult normal	12,5 cm
Adult obez	14 cm
Coapsă	20-25 cm

Tensiunea arterială inițială

Pentru a determina tensiunea arterială inițială, pacientul trebuie să se fi odihnit într-o cameră liniștită timp de 15 minute. Nu trebuie să fi consumat cafea sau ceai cu o oră înainte sau să fi fumat în ultimele 15 minute. Nu trebuie să ia stimulente adrenergice și nu trebuie să existe distensie a vezicii urinare.

Este recomandabil să se înregistreze tensiunea arterială la ambele brațe, deoarece diferențele de presiune sistolică mai mari de 10 mm Hg între cele două brațe, atunci când sunt măsurate simultan sau în secvențe rapide, sugerează leziuni obstructive ale aortei, arterei nenominate sau arterei subclaviculare.

În cazurile de insuficiență vertebrobazilară, o diferență de presiune între brațe poate indica faptul că un „furt subclavicular" este responsabil pentru simptomele cerebrovasculare.

În mod normal, presiunea sistolică în picioare este cu până la 20 mm Hg mai mare decât în brațe, dar presiunea diastolică este aceeași.

Când presiunea sistolică a arterei poplitee o depășește pe cea a arterei brahiale > 20 mm Hg (semnul Hill), este de obicei prezentă insuficiența aortică.

Măsurarea tensiunii arteriale la nivelul extremităților inferioare este utilă în detectarea bolilor obstructive.

Hipotensiune ortostatică sau posturală

Tensiunea arterială trebuie înregistrată în pozițiile supină, în picioare și așezat, în special atunci când se suspectează hipotensiune posturală. O scădere a tensiunii arteriale sistolice cu >20 mmHg după 3 minute de stat în picioare din poziția supină indică hipotensiune posturală.

Cauze

Hipovolemie (pierdere de sânge sau lichide)
Neuropatie autonomă (diabet zaharat, vârstă înaintată)
Medicamente (agenți blocanți ganglionari, antihipertensive cu acțiune centrală)
Insuficiența pompei miocardice
Hipertensiune arterială secundară †(feocromocitom).

În fibrilația atrială, trebuie măsurate în medie trei tensiuni arteriale la același membru.

Tensiune arterială normală

100 < 140 mm Hg
60 < 90 mm Hg

Sistolică Diastolică

Tensiunea pulsului este diferența dintre tensiunea arterială sistolică și cea diastolică (presiunea pulsului).
Tensiunea pulsului normală este de 30-60 mm Hg.
Presiunea arterială medie este produsul dintre debitul cardiac și rezistența periferică totală. Este presiunea de perfuzie tisulară.
Tensiunea arterială medie = tensiunea arterială diastolică + 1/3 din tensiunea pulsului.
Tensiunea arterială medie normală este de aproximativ 100 mm Hg.

Pentru a confirma prezența hipertensiunii arteriale, trebuie măsurate tensiunea arterială de mai multe ori cu un tensiometru cu mercur. Monitorizarea la domiciliu și monitorizarea ambulatorie sunt preferabile deoarece elimină anxietatea.

Clasificarea hipertensiunii arteriale conform JNC 7
(Al șaptelea raport al Comitetului Național Mixt pentru prevenirea, detectarea, evaluarea și tratamentul hipertensiunii arteriale)

Categoría	*Presión Sistólica*	*Presión Diastólica (mm Hg)*
		< 80
Pre-hipertensión	120-139	80-89
Hipertensión		
Estadio 1	140-159	90-99
Estadio 2	> 160	> 100

Când presiunea diastolică este sub 90 mmHg, o presiune sistolică sub 140 mmHg indică o tensiune arterială normală.

O valoare între 140-149 mm Hg indică hipertensiune arterială sistolică izolată la limită.

140 mm Hg sau mai mult indică hipertensiune sistolică izolată.

Când există o creștere a tensiunii sistolice > 30 mm Hg și o presiune diastolică > 20 mm Hg față de nivelul inițial, indică prezența hipertensiunii arteriale.

PU Cauze frecvente ale hipertensiunii arteriale

Hipertensiune arterială esențială sau primară (94%)
Hipertensiune arterială secundară (6%)
Renal (4%)
Endocrin (1%)
Diverse (1%).

Hipertensiune sistolică izolată

Este prezentă când tensiunea arterială sistolică este > 140 mm Hg și tensiunea arterială diastolică este < 90 mm Hg. Se observă frecvent la vârste înaintate (peste 65 de ani).

† Când există o creștere a presiunii diastolice în poziție ortostatistică, aceasta este mai degrabă în favoarea hipertensiunii arteriale esențiale.

Hipertensiune arterială accelerată

O creștere semnificativă a tensiunii arteriale față de nivelurile hipertensive anterioare, în asociere cu dovezi de afectare vasculară la examinarea fundului de ochi, dar fără edem papilar.

Hipertensiune arterială malignă

O triadă formată din tensiune arterială > 200/140 mm Hg, retinopatie de gradul IV (edem papilar) și disfuncție renală.

Urgență hipertensivă

Aceasta este o situație în care tensiunea arterială este foarte mare, dar fără nicio dovadă de afectare a organului țintă. În această afecțiune, tensiunea arterială crescută poate fi controlată treptat.

Urgență hipertensivă

Aceasta este o situație în care tensiunea arterială este semnificativ crescută, dar cu dovezi ale unor leziuni ale organelor țintă. În această afecțiune, controlul tensiunii arteriale crescute trebuie implementat imediat pentru a preveni leziuni suplimentare ale organelor.

persoane normale, atunci când tensiunea arterială este înregistrată în cabinetul medicului sau într-un spital.

Hipertensión de Bata^lÿnçy^ ili u*

Un aumento transitorio de lAgptsi^n^rterial en los|

Pseudohipertensiune arterială

O creștere falsă a tensiunii arteriale înregistrate din cauza rigidizării vaselor de sânge (semnul Osler), care apare la bătrânețe. La aceste persoane, tensiunea arterială intraarterială reală este mai mică decât tensiunea arterială măsurată cu un tensiometru.

Hipertensiune arterială tranzitorie

Acest lucru poate fi văzut în

- accident vascular cerebral acut
- Infarct miocardic acut
- Glomerulonefrita acută
- Sarcină
- Porfirie acută intermitentă.

Hipertensiunea arterială sistemică este văzută ca o fază tranzitorie de timp în care pacientul este sub stres sau când există o tulburare cu o fază tranzitorie de hipertensiune arterială, așa cum poate apărea în afecțiunile menționate mai sus.

Hipertensiune arterială episodică sau paroxistică

Acest fenomen se observă în feocromocitom. Cu toate acestea, un pacient cu feocromocitom poate fi normotensiv, hipotensiv sau hipertensiv.

Hipertensiune labilă

Pacienții care uneori, dar nu întotdeauna, au tensiune arterială în intervalul hipertensiv sunt clasificați drept hipertensivi labili.

Hipertensiune arterială paradoxală

În această formă de hipertensiune arterială, pacienții prezintă în mod paradoxal o creștere a tensiunii arteriale, chiar și atunci când sunt sub terapie antihipertensivă.

Exemple

Pacienții cu diabet zaharat și hipertensiune arterială, care iau beta -blocante și dezvoltă hipoglicemie, prezintă o creștere paradoxală a tensiunii arteriale, anterior bine controlată . Aceasta deoarece excesul de adrenalină eliberat secundar hipoglicemiei acționează neopus...

- într-o creștere paradoxală a tensiunii arteriale.

los receptores aı y por lo tanto aumenta la PA.

Con altas dosis de clonidina, los receptores periféricos aı son estimulados, además de su acción central, aumentando así la PA.

En pacientes con estenosis bilateral de la arteria renal, la administración de inhibidores de la ECA se traduce

4. Administrarea de blocante [3 la pacienții cu [e^ila^stimi dezinhibiție a epinefrinei, provocând sau a PA.

feocromocitoma condı
da de los receptores α
el incremento paradó

OS.CO

Stări hipertensive

Acestea sunt situații în care există o creștere marcată a tensiunii arteriale sistolice și diastolice, care apare la indivizii normali, cum ar fi în timpul actului sexual sau al scufundărilor în apă rece.

Măsurarea tensiunii arteriale poate fi utilă în detectarea
Puls paradoxal
Puls alternativ.

Puls paradoxal

Umflați manșeta până la nivelul suprasistolic și dezumflați-o lent, cu o rată de 2 mmHg per bătaie a inimii. Notați presiunea sistolică maximă în timpul expirației. Dezumflați manșeta și mai lent și notați din nou presiunea atunci când sunetul Korotkoff devine audibil pe tot parcursul ciclului respirator. În mod normal, diferența dintre cele două presiuni nu trebuie să depășească 10 mmHg în timpul respirației liniștite . Dacă este mai mare de 10 mmHg, se spune că este prezent pulsul paradoxal.

Paradox: Zgomotele cardiace se aud încă în regiunea precordială, chiar dacă nu există puls palpabil în artera radială.

Puls alternativ

Umflați manșeta până la nivel suprasistolic și dezumflați-o lent . Pulsul alternativ este prezent dacă există o alternanță a intensității sunetului Korotkoff.

Examinarea venelor gâtului

Examinarea venelor de la nivelul gâtului are un dublu scop. Pentru a evalua aproximativ presiunea medie atrială dreaptă. Pentru studiul formelor de undă.

Presiunea venoasă jugulară

Presiunea venoasă jugulară (VPJ) este exprimată ca înălțimea verticală de la unghiul sternal până la zona de tranziție a venelor jugulare interne destinse și colapsate. Când este măsurată cu pacientul așezat la un unghi de 45°, aceasta este în mod normal de aproximativ 4-5 cm.

Vena jugulară internă dreaptă este selectată deoarece este mai mare, mai dreaptă și nu are valve. Aceasta se află între cele două capete ale mușchiului sternocleidomastoidian.

Poziționarea pacientului în examinarea PVY

Întrucât presiunea în atriul drept este de obicei foarte scăzută, poziționarea optimă a pacientului pentru a vizualiza coloana de sânge venos deasupra nivelului claviculei este esențială. Examinatorul trebuie să poziționeze partea superioară a toracelui pacientului astfel încât coloana de sânge din vena jugulară internă să fie vizibilă în gât. În general, atunci când se poziționează pacientul, cu cât presiunea din sistemul venos este mai mică, cu atât pacientul trebuie să stea mai în decubit dorsal; cu cât presiunea este mai mare, cu atât pacientul trebuie să stea mai drept (Fig. 3.14).

PVY ca indicator al presiunii medii atriale drepte

Înălțimea totală a coloanei pulsatile este un indicator al presiunii medii în atriul drept, care poate

Fig. 3.14: Măsurarea presiunii venoase jugulare

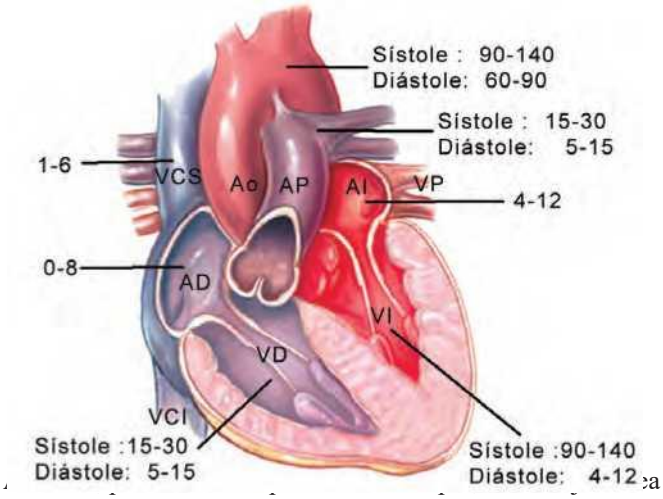

Fig. 3.15: La presiunea din ... de la corazón (en mm Hg)

oamenilor, centrul atriului drept este la aproximativ 5 cm de unghiul sternal

A lui Louis. Această relație rămâne aceeași indiferent de poziție.

între poziția supină și cea verticală. Prin urmare, înălțimea verticală a coloanei de sânge la nivelul gâtului poate fi estimată din unghiul sternal, la care se adaugă 5 cm pentru a obține o estimare a presiunii toracice medii drepte în centimetri de sânge . Această valoare poate fi convertită în milimetri de mercur prin înmulțirea cu 0,736. Valorile normale sunt mai mici de 8 cm de sânge sau mai mici de 6 mm Hg. Această estimare poate fi inexactă la pacienții cu pereți toracici deformați sau cu malpoziție a inimii (Fig. 3.15).

Cauzele YPV crescute

1. Unilateral nepulsatil	Tromboză a venei brahiocefalice, obstrucție a venei cave superioare, revărsat pleural drept
2. Bilateral non-pulsatil	masiv unilateral
3. Pulsatilă bilaterală	
a. Cardiacă	Insuficiență cardiacă, Stenoză tricuspidiană, Regurgitare tricuspidiană, Pericardită constrictivă, Tamponadă cardiacă,
Pulmonar	BPOC/cord pulmonar,
Exerciții abdominale	Ascită Sarcină
Iatrogen	Exces de fluide intravenoase

Cea mai frecventă cauză a creșterii JVP este ICC.

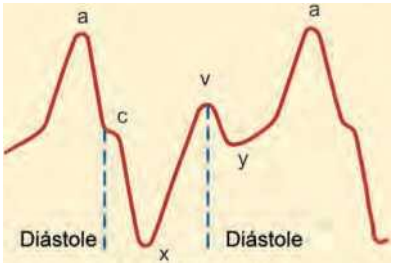

Sistola ventriculară

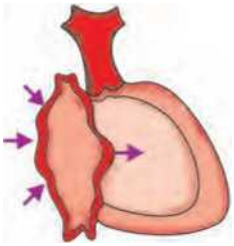

Unda de contracție atrială

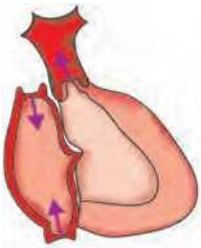

Onda x descendente
Relajación auricular

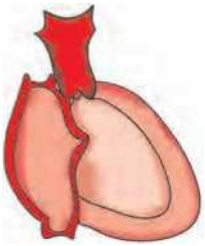

Unda V
Contracția ventriculară dreaptă, umplerea venoasă

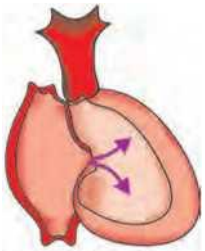

Onda y descendente
Contracción auricular

Fig. 3.16: Pulsul venos jugular

Cauzele

bolii Caldeen

blOSTC

Hipovolemie
Șoc
Boala Addison.

Ausente
Fibrilación auricular
Presente

Pulsul venos jugular (VPJ)

Vena PVY este reflectarea modificărilor presiunii fazice în atriul drept și constă din trei unde pozitive (a, c, v) și două depresiuni negative (x, y) (Fig. 3.16).

Caracteristici diferențiale între pulsul arterial carotidian și JVP

Pulso arterial carotídeo	*Pulso venoso yugular*
Visto internamente en el esternocleidomastoideo	Visto en el triángulo formado por las dos cabezas del músculo esternocleidomastoideo y la clavícula
Más palpable	Más visible
Movimiento predominante hacia el exterior	Movimiento predominante hacia el interior
Un pico por cada latido del corazón	Dos picos por cada latido del corazón
No hay variación con la postura o la respiración	Variación con la postura, la respiración, la compresión abdominal.
No obliterable	Obliterable

Ondas en el PVY	*Evento Cardíaco*
Onda ‘a' (onda auricular)	Contracción auricular derecha
Onda ‘c' (onda de cierre)	Impacto de la arteria carótida
Onda ‘x'	Ascenso de la válvula tricúspide
Onda ‘x'	Relajación auricular derecha
Onda ‘v' (ventricular de onda)	Descenso de la válvula tricúspide
Onda ‘y'	Llenado venoso auricular
	Apertura de la válvula tricúspide

Onda ‘a' antecede al S1 Onda ‘x' antecede al S2

Extrasístoles ventriculares Bloqueo cardíaco completo
Ondas ‘a' independientes
Onda ‘v' Prominente
Onda ‘x' Prominente

Unde proeminente în formă de „A”
Stenoză pulmonară
Hipertensiune pulmonară
Atrezie sau stenoză tricuspidă.

Unda „c” continuă până la S1 Unda „y” continuă până la S2
Undă de tun (unde gigantice 'A' observate în aritmii)
Ritm nodal sau ventricular regulat
Disociere atrioventriculară neregulată

Bloc AV complet Regurgitare tricuspidiană Pericardită constrictivă

Onda 'y' Lenta — Stenoză tricuspidiană Regurgitare tricuspidiană Tamponadă cardiacă
Rápida
Ausente
Semnul lui Kussmaul este o creștere inspiratorie a PVY.

Semnul lui Friedreich este scăderea rapidă (scăderea abruptă a literei „y") și creșterea PVY observată în pericardita constrictivă și regurgitarea tricuspidiană.

Cauzele semnului Kussmaul
Pericardită constrictivă, cardiomiopatie restrictivă, infarct ventricular drept, insuficiență ventriculară dreaptă.

Refluxul jugular abdominal
Se aplică o compresie fermă în zona periombilicală timp de 30 de secunde. La persoanele normale, VPJ crește tranzitoriu cu mai puțin de 3 cm și scade chiar și atunci când presiunea este continuă, în timp ce la pacienții cu insuficiență cardiacă dreaptă sau stângă, VPJ rămâne ridicată.

Refluxul jugular abdominal este pozitiv în insuficiența cardiacă dreaptă sau stângă și/sau regurgitarea tricuspidiană. În absența acestor condiții, un rezultat pozitiv al refluxului jugular abdominal sugerează o presiune crescută a arterei pulmonare în pană sau o presiune venoasă centrală. Este negativ în sindromul Budd-Chiari.

Examen general

Caracteristicile externe ale bolilor de inimă

a. În cazul cardiopatiilor congenitale, căutați:
- Cianoză
- Acropahie
- Policitemie
- Hipertelorism
- Urechi implantate jos
- Palatul arcuit înalt
- guler cu aripi sau plisat
- Sindactilie, polidactilie, arahnodactilie (Polidactilie: trisomie 13 la 1 și 18. Bradidactilie: sindrom Down, sindrom Turner și sindrom Ellis-Crevald) Valgus cubital, absența radiusului
- Pectus excavatum, carinatum
- Cifoscolioză, torace lat
- Hernie abdominală, criptorhidie
- Inegalitatea segmentului superior/inferior Nanism
- Gigantism

b. În cazul bolilor cardiace dobândite, căutați:

Markeri ai febrei reumatice
- Inflamația articulațiilor (poliartrita migratoare care afectează articulațiile mari, fără a lăsa deformări reziduale)
- Eritem marginat
- Noduli subcutanați.

Markeri ai endocarditei infecțioase
- Anemie, icter
- Hemoragii prin așchii, de tip clubbing
- Nodurile lui Osler
- Rănile lui Janeway
- Artrită.
- Complicații tromboembolice ale EI:
  • Nodurile Osler - durere

Leziune Janeway - fără durere
Hemoragie prin așchii

Markeri ai bolii coronariene
- arcus senilis
- Xantelasme, xantoame
- Riduri ale lobilor urechii - diagonale; Pete de nicotină pe degete și dinți; Obezitate
- Arcus senilis - Începe în partea de sus, iar irisul este vizibil între limbus și arcus
- Arcul cornean - Începe în jos, iar irisul este vizibil între limbus și arc.

Examinarea fundului de ochi în cardiologie

Endocardită infecțioasă - pată Roth
Retinopatie hipertensivă (Fig. 3.17)
Retinopatia arteriosclerotică

Ochelari de grad
Linii galbene fine normale

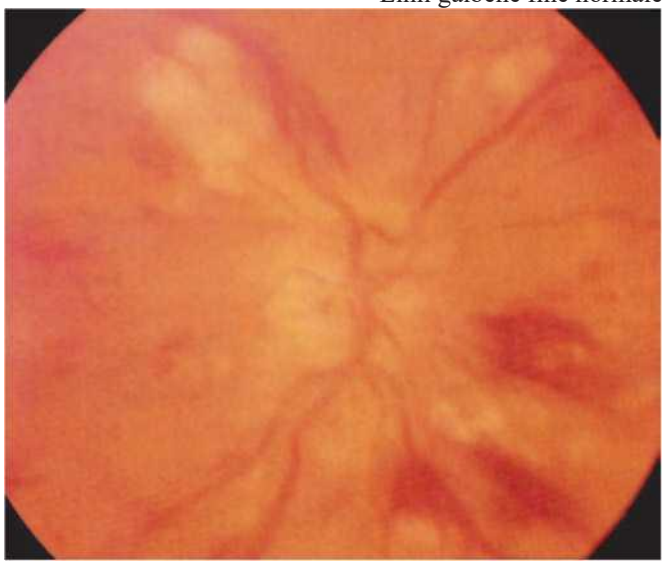

Fig. 3.17: Hipertensiune arterială malignă - retinopatie de gradul IV

Clasificarea Keith-Wagner-Barker pentru retinopatia hipertensivă

Diplomă	*Radio AV (diametru rază) Arterial-venos)*	*Hemoragii*	*Exudatele*	*edem papilar*
Normal	3:4	0	0	0
Gradul I (spasm focal)	1:2	0	0	0
Gradul II (Crestături AV)	1:3	0	0	0
Gradul III	1:4	+	+	0
Gradul IV	Șireturi fin și fibros	+	+	+

Yo Linii galbene late Aspectul
Eu eu firelor de cupru Aspectul
Eu și al II-lea firelor de argint Cordoane
IV fibroase

D. *Cor pulmonale* - Papilledema
(Presiune crescută în LCR din cauza retenției de CO2).

■ ■ ■ ■ ■ Stenoză hepatică

inspecție R - g V g, t

Precordiul este suprafața anterioară a toracelui care acoperă inima. ■ ■ ■ ■ Reg ur git ®

Protuberența precordială indică prezența hiper-
Atrofie ventriculară dreaptă prezentă încă din copilărie.

Defecte ale peretelui toracic .

Impulsuri vizibile

Artera carotidă	Stări hiperdinamice Regurgitare aortică Coarctație de aortă ARE
Aortică	Dilatarea aortei ascendente Anevrismul aortic Regurgitarea aortică
Artera pulmonară	Dilatarea arterei pulmonar Stări de debit cardiac crescut Hipertensiune pulmonară Hiperflux pulmonar (ASD)
Suprasternal	Regurgitare aortică Anevrism al arcului aortic Tireotoxicoză Coarctația aortei Regurgitarea aortică
Supraclaviculară	Anevrismul arterei subclaviculare Regurgitarea aortică Disecția aortică
Sternoclavicular	Anevrismul aortic Arc aortic dublu drept (T. Fallot) Hipertrofie ventriculară dreaptă parasternală stângă
Apical	Regurgitarea mitrală poate fi cauzată de dilatarea ventriculului stâng sau drept Cardiopatie ischemică, disfuncție ventriculară stângă sau anevrism Cardiomiopatii
Ectopic	Coarctația inter- și infrascapulară a aortei (semnul Suzman) Anevrism aortic (pulsație expansivă)
Epigastric	Tumori sau noduli în aortă (pulsație de transmisie) Regurgitare aortică Hipertrofie ventriculară stângă Pulsație hepatică (lobul stâng al ficatului) Stenoză tricuspidiană: stenoză aortică tricuspidiană
Sternul	Pectus excavatum Pectus carinatum
Costochondrită	
Cifoză	, scolioză Spondilita anchilozantă. Sindromul spatelui drept.

Palpare

Regula generală (Fig. 3.18): Vârfurile degetelor se folosesc pentru a simți pulsul, baza degetelor pentru a simți vibrațiile, iar palma pentru a simți palpitațiile. Poziția ideală este cu trunchiul în decubit dorsal sau ridicat la 30°.

Impuls apical

Impulsul apical este punctul cel mai de jos și mai exterior al impulsului cardiac definitiv, cu o împingere maximă perpendiculară pe degetul care palpează.

Impulsul apical normal este produs de ventriculul stâng și de porțiunea de ventricul stâng a septului interventricular.

Locul normal al impulsului apical

- Se află la 1 cm medial de linia medioclaviculară sau la 10 cm lateral de linia mediosternală la stânga celui de-al 5-lea spațiu intercostal la adulți.

Fig. 3.18: Aplicare manuală la palparea cardiacă

Deplasarea normală este de 1 cm lateral în poziția de decubit lateral stâng.
Este limitat la un spațiu intercostal și are o suprafață de 2,5 cm^2.
Durata normală a impulsului apical este mai mică de 1/3 din sistolă.

Reguli de aur

Înainte de a comenta impulsul apical, luați în considerare deformitatea toracică sau alte anomalii.

Când impulsul apical nu este localizat pe partea stângă, palpați hemitoracele drept pentru a identifica prezența acestuia (dextrocardie sau pseudo-dextrocardie) (Fig. 3.19 până la 3.21).

Anomalii ale impulsului apical

1. Absent	În spatele coastei sau sternului Dextrocardie
2. Atingere	S1 palpabil (clic de închidere), de ex. Stenoza mitrală

Fig. 3.19: Palparea impulsului apical cu mâna

Fig. 3.20: Localizarea impulsului apical cu degetul

Fig. 3.21: Caracterul impulsului apical este cel mai bine studiat în decubit lateral

Hipodinamică (se simte ca un impuls revărsat pleural redus)	obezitate) IAM Revărsat pericardic, pericardită constrictivă, BPOC

Un impuls apical hiperdinamic este unul în care există o creștere a amplitudinii, fără o creștere a duratei.
Un impuls apical pulsatoriu este unul în care există o creștere atât a amplitudinii, cât și a duratei.

Anevrism difuz al ventriculului stâng	Disfuncția VI
CMHO dublu	Anevrism al ventriculului stâng (VS) Leziune aortică dublă BRB
CMHO triplu sau cvadruplu Pericardită constrictivă retractivă	Insuficiență tricuspidiană severă

medilibros.com

Caracteristici diferențiale între impulsul apical pulsator și cel hiperdinamic

Caracteristică	*Trepidant*	*Hiperdinamic*
Timp	Crescut	Normal
Amplitudine	Augmentat	Augmentat
Durată	> 2/3 din sistolă	> 1/3 până la < 2/3 din
Locație	Ocupă un EIC	Ocupă mai mult de un EIC
Cauze	Suprasarcină ventriculară stângă, de exemplu, EA, HAS. Coarctația aortei	Supraîncărcare volumică a ventriculului stâng, de exemplu, RA, RMN, VSD, PDA. Stări de debit cardiac crescut

Impulsul parasternal

Impulsul parasternal este mișcarea anterioară a zonei parasternale inferioare stângi (Fig. 3.22).

Clasificarea impulsului parasternal (Toate studiile medicale indiene)
Științe)
Gradul I Vizibil, dar nu palpabil
Gradul II Vizibil și palpabil, dar obliterabil
Gradul III Vizibil și palpabil, dar nu obliterabil.

Impulsul parasternal poate fi observat în
Dilatarea ventriculului drept sau
Dilatarea atriului stâng

Cauzele disfuncției ventriculare D l U n 6

Suprasarcină volumică: Impuls parasternal rapid, slab susținut - șunturi stânga-dreapta, de exemplu, ASD, VSD.

Suprasarcină prin presiune: Impuls parasternal lent și susținut , de exemplu, stenoză pulmonară.

Clicuri, pocnete:

Sunt echivalente palpabile ale sunetelor inimii.

Loc	*Clicuri*	*Cauza*
Zona aortică	A_2	ARE
	clic de ejectare aortică	Stenoză valvulară aortică congenitală
		Dilatarea rădăcinii aortice
Zona pulmonară	P2	HAP
	clic de ejectare pulmonar	Stenoză
		Dilatarea valvei pulmonare a arterei pulmonare
Apical	Da	Stenoza mitrală
	Clic de deschidere	Stenoză mitrală
	S3	CMD
	S4	CMHO

Fremitos

Frâiurile sunt vibrații palpabile în sincron cu ciclul cardiac. Sunt echivalentul palpabil al suflurilor cardiace.

Prezența unui freamăt indică faptul că murmurul sau

Murmurul este în mare parte de origine organică. Ca regulă generală, freamătul apical este diastolic, iar freamătul bazal este sistolic. Cu toate acestea, freamătul din regurgitarea

os U< *d*

mitrală poate fi diastolic (ca în

Fior carotidian (fior carotidian)
În stenoza aortică, frâul sistolic (frisoanele carotidiene) este palpat în arterele carotide.

Frântul aortic (Fig. 3.23)

Dilatación de la Aurícula Izquierda

La dilatación de la aurícula izquierda se ve en la estenosis mitral y en la regurgitación mitral. La dilatación aneurismática de la aurícula izquierda (aurícula izquierda gigante) se ve en la insuficiencia mitral severa.

Fig. 3.22: Método de palpación para levantamientos paraesternales. Coloque la base de la mano sobre el área paraesternal izquierda.

Thrill sistolic, Frânt diastolic

stenoză aortică
a. Regurgitare aortică acută severă din cauza eversiunii, infecției sau perforării valvei
b. Insuficiență aortică sifilitică

Fig. 3 .23: Palpación de la base. Los frémitos aórticos se sienten mejor al inclinarse hacia adelante.

Fioruri pulmonare

Stenoză pulmonară cu freamăt sistolic
comunicare interatrială (30%)
Defectul septal ventricular
PCA

Emoție continuă PCA
Ruptura sinusului Valsalva.

Freamături parasternale inferioare stângi

Frânt sistolic. Defect septal ventricular.

Fremitus apical

Frânt diastolic , stenoză mitrală
Frânt sistolic , regurgitare mitrală
Stenoză aortică (uneori, evenimentele aortice se apreciază cel mai bine în zona mitrală). *Suflurile Carey-Coombs și Austin-Flint nu sunt - asociate cu un thrill.*

Percuţie

Percuția poate fi utilă numai în următoarele afecțiuni. Este utilă în detectarea dilatării aortice, anevrismului aortic, dilatării arterei pulmonare, hipertensiunii pulmonare *sau* edemului pulmonar idiopatic.

De asemenea, este util pentru determinarea poziției și măririi inimii, ca în
*Dextrocardie cu sau fără situs inversus
Revărsat pericardic
Cardiomiopatie dilatativă.

Auscultație

Stetoscopul ideal ar trebui să aibă urechi, un tub lung și gros de 25 cm lungime și 0,325 cm diametru, o diafragmă de 4 cm diametru și o

clopot cu diametrul de 2,5 cm.

Clopoțelul stetoscopului este folosit pentru auscultație (Fig. 3.24)

Sunete și respirații joase
Al treilea zgomot
Al patrulea sunet al inimii
Sufluri mediodiastolice.

Diafragma stetoscopului este utilizată pentru auscultație (Fig. 3.25)

Sunete și respirații ascuțite
Primul sunet al inimii

Cardiopatiile congenitale sunt frecvent asociate cu dextrocardie izolată și rareori cu dextrocardie cu situs inversus.

Fig. 3.24: Auscultație cu un clopot în decubit lateral stâng (pentru stenoză mitrală)

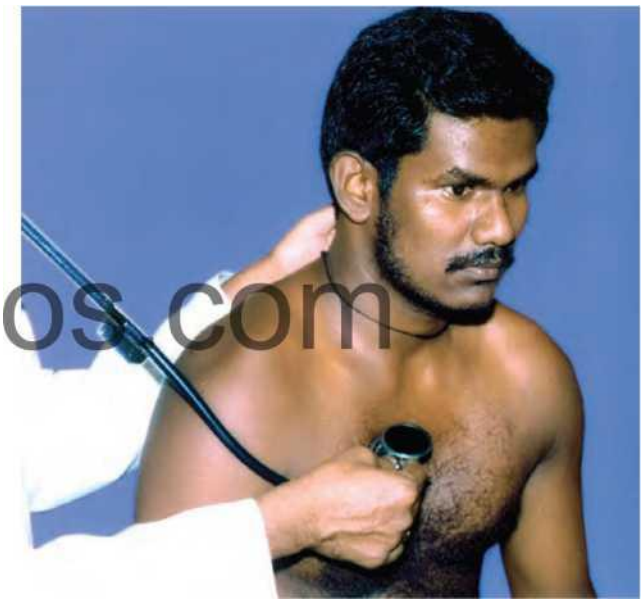

Fig. 3.25: Auscultație cu diafragma înclinată înainte (pentru sufluri aortice)

Al doilea sunet al inimii
Clicuri
Clic de deschidere
plop tumoral
Umflături pericardice sau frecări prin frecare
Sufluri sistolice
Sufluri diastolice precoce.

Zone de auscultație (Fig. 3.26)

Zonele de auscultație precordială

Zona mitrală corespunde apexului cardiac.
Zona tricuspidă corespunde zonei sternale inferioare stângi.
Zona aortică corespunde celui de-al doilea spațiu intercostal drept, în apropierea sternului.

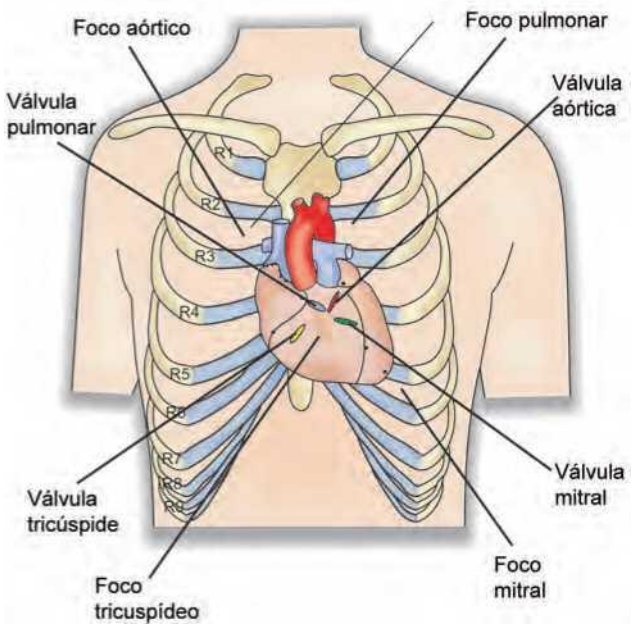

Fig. 3.26: Válvulas cardíacas y áreas de auscultación

Zona pulmonară corespunde celui de-al doilea spațiu intercostal stâng, în apropierea sternului.

Aria lui Erb (accesorul aortic) corespunde celui de-al treilea spațiu intercostal stâng, în apropierea sternului.

Aria Gibson corespunde primului spațiu intercostal stâng în apropierea sternului. Aici se aude cel mai bine suflul PCA (suflul Gibson).

Alte zone de auscultație

Arterele carotide

Zonele inter și infrascapulare

Axilă • Zone supra și infraclaviculare.

Inima este examinată pentru a

Zgomote cardiace

Prezența suflurilor

Prezența sunetelor adăugate (S3 , S4 , pocnitură la deschidere, frecare pericardică, bufnitură diastolică, pocnitură tumorală, sunete de proteză valvulară).

Sunete cardiace

Zgomotele inimii sunt definite ca vibrații relative, scurte și audibile, de intensitate, frecvență și calitate variabile.

Primul sunet al inimii (S1)

Primul sunet este produs în principal de închiderea valvelor atrioventriculare, mitrală (M1) și tricuspidă (T1) .

S1 puternic . S1 puternic se datorează și efectului lui ue M1 A fost amânat.

• Stări de debit cardiac crescut • Mixom atrial (rar).

Intervalul PR prelungit produce un S1 slab , cu excepția anomaliei Ebstein. Un interval PR scurt produce un

Fibrilația atrială

Vibrațiile asociate ale mușchilor inimii, vaselor și structurilor asociate sunt, de asemenea, responsabile pentru producerea de S1. în fonocardiogramă.

Anomalii S1

S- ul 1 Poate fi moale, puternică sau de intensitate variabilă.

S 1 Soft

Regurgitarea mitrală

Regurgitarea tricuspidă

Disfuncție ventriculară dreaptă sau stângă

Stenoza tricuspidă (calcificarea valvei)

Stenoză mitrală (calcificare valvulară)

Obezitatea

Regurgitarea aortică acută

Prelungirea intervalului PR.

S 1 Puternic

Stenoză mitrală: Apendicele valvei mitrale rămâne deschis până la sfârșitul diastolei, deoarece există un gradient de presiune de-a lungul valvei mitrale. În timpul sistolei ventriculare, are loc o închidere forțată (datorită contracției normale a ventriculului stâng) a apendicelui.

las orejuelas de la válvula mitral, produciendo un

la suma , T_1, debido a q

• Estenosi Bloc pídea Extrasistole atrioventricular complet (BAC).

• Intervalo PR corto *Sunet de tun* (contracție atrială și ventriculară simultană din cauza blocului atrio-ventricular)

Bloc atrioventricular complet.

S1 fuerte, salvo en síndrome de Wolff-Parkinson-White.

S1 Variable

Divizarea S1

De obicei, cele două componente audibile principale ale S1 Sunt un M1 Un T1 puternic, cel mai bine auzit la apex, urmat de T1 , cel mai bine auzit la marginea sternală stângă. Sunt separate de doar 20 până la 30 ms și sunt de obicei auzite ca un singur sunet la un subiect normal.

Când pare să existe o divizare audibilă a S1 la apex, aceasta este de obicei cauzată de o combinație a închiderii valvei mitrale cu un sunet atrial anterior sau cu un sunet de ejecție posterior.

În blocul de ramură dreaptă, debutul sistolei ventriculare drepte este adesea întârziat și T1 Poate fi auzit suficient de târziu pentru a fi ușor recunoscut ca un sunet separat de M1 . Cele două componente sunt mai ușor de auzit dacă RBBB este prezent în hipertensiunea pulmonară. iS -

Cauzele divizării S1
BRB cu hipertensiune pulmonară
Stimulator cardiac (PM) cu stimulare ventriculară stângă (VS)
Bătăi ectopice și ritm idioventricular al VS
Anomalia lui Ebstein.

Cauzele divizării inverse a lui S1
MP cu stimulare ventriculară dreaptă
Bătăi cardiace ectopice și ritm idioventricular al ventriculului drept.

Al doilea sunet al inimii (S2)

Al doilea sunet este produs de închiderea valvelor aortică (A2) și pulmonară (P2) .

Anomalii S2

i 1!

S 2 Absent !
sau respectiv emfizem cronic.

S 2 Soft
A 2 ușoară este prezentă în stenoza aortică calcificată P 2 ușoară apare în stenoza pulmonară calcificată.

S 2 Puternic
Ar putea fi din cauza unui A2. sau P2 puternic, sau suma lui A2 și P2 .

Cauzele A2 puternice
Hipertensiune arterială sistemică
Anevrismul aortic
Insuficiența aortică sifilitică
Ateroscleroză.

Cauzele unui P2 puternic
Hipertensiune pulmonară
Dilatarea arterei pulmonare.

Cauzele A2 tardive
BRIHH complet
Obstrucția tractului de ejecție al ventriculului stâng
Boala cardiacă arteriosclerotică
Complexul Eisenmenger.

Cauzele P2 precoce
Sindromul WPW.

În regurgitarea aortică sifilitică, A 2 Are un sunet plictisitor.

În artrita reumatoidă aterosclerotică, A 2 Are un sunet timpanic.

În artrita reumatică, A 2 E moale.

S 2 Unic
S2 Acest lucru se poate datora absenței lui A2. sau P2
A 2 Absența stenozei aortice
Atrezie aortică
P2 Absența stenozei pulmonare
Atrezie pulmonară
Transpoziția vaselor mari
Tetralogia Fallot

Trunchiul arterial.

Divizarea S2

Sistemul S j se referă la copii și tineri adulți din cadrul sistemului .

Intervale normale
A2 -P2 30 ms
A 2 - Clic de deschidere 30-150 ms

Divizare extinsă S2

2

Divizarea lui S2 Poate fi variabilă sau fixă. Este o divizare fiziologică în care A2 și P2 Se extinde și mai departe în inspirație.

Divizarea extensivă a variabilelor poate fi datorată A2 precoce **sau un** P2 târziu .

A 2 Regurgitare mitrală *precoce*
Defect septal ventricular. Pericardită constrictivă.
Bloc de ramură *dreaptă* ... *P2*
Bătăi ectopice ale ventriculului stâng.
Stimulator cardiac al ventriculului stâng.

Divizare extinsă fixă

Cauzele sumei dintre A_2 și P_2
Afecțiunile care întârzie închiderea valvei aortice sau închiderea prematură a valvei pulmonare pot produce un S_2 puternic unic, datorită efectului de adunare, când intervalul de divizare dintre A_2 și P_2 Devine mai puțin de 30 ms.
Defect septal atrial (tip ostium secundum)
Conexiune anormală parțială a venelor pulmonare
Insuficiența ventriculară dreaptă
Embolie pulmonară acută masivă.

În ASD, există o divizare extinsă și fixă a S2 . Aceasta este extinsă din cauza intervalului pulmonar* crescut (ejecție prelungită a ventriculului drept).

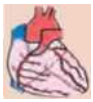

Este fix deoarece defectul septal egalizează presiunile în artera inferioară (AL) și artrita reumatoidă (RA) pe tot parcursul ciclului respirator.
* Este intervalul dintre trecerea presiunii ventriculului drept și a arterei pulmonare și închiderea valvei pulmonare.

divizare variabilă S2
ASD sinus venos de tip sau ASD cu fibrilație atrială.

Divizarea inversă a lui S_2
Divizarea inversă a lui S_2 Se datorează unui P_2 devreme sau un A_2 târziu.

P_2 Sindrom WPW *precoce (tipul B)* *A_2* *Stenoză aortică tardivă* (severă)
Cardiomiopatie hipertrofică PCA
Bloc de ramură stângă, stimulator cardiac ventricular drept, bătăi ectopice ale ventriculului drept, hipertensiune arterială sistemică.
S_2 în sindromul Eisenmenger
CIV - S_2 putere unică

PCA - Desdoblamiento cerrado de S_2
CIA - Desdoblamiento estrecho fijo d<

Al treilea sunet al inimii (S_3)

S3 Este cunoscut și sub numele de sunet protodiastolic sau - galop ventricular. S_3 Este produsă prin umplerea rapidă pasivă inițială a ventriculelor.

Cauzele S_3 fiziologice
Copii
Adulți tineri (<40 ani)
Sportivi
Sarcina.

Cauzele S_3 patologice
Stări de debit cardiac ridicat
Cardiopatie congenitală - ASD, VSD, PDA
Leziuni regurgitante ale valvelor aortică, mitrală și tricuspidă
Cardiomiopatie hipertrofică
Cardiopatia ischemică
Pericardită constrictivă
Hipertensiune arterială sistemică
Hipertensiune pulmonară.

Caracteristici diferențiale între ventriculul drept și cel stâng S_3

Caracteristică	*S3 - VD*	*S_3 - VI*
Loc	Zona tricuspidă în timpul inspirației	Zona mitrală în timpul expirului
Accentuarea odată cu expirarea		

S3 - VI poate fi fiziologic sau patologic.
S3 - VD este întotdeauna patologic.

Caracteristici diferențiale între A2 - Deschidere cu clic și A2 - S3

Caracteristici	*A 2 - Clic de deschidere*	*A2 - S3*
Interval	30-150 ms	> 150 ms
Loc	precordul mediu sau total	Apical
Ton	Ridicat	Scăzut
Tip	Clic	Batere
Asociații	S1 puternic	S1 normală sau ușoară
	Suflu mediodiastolic în EM sau ET	Suflu pansistolic în RMN sau RT
Variația piciorului	Interval A 2 - Apăsare	Fără modificare a creșterilor de deschidere

Al patrulea sunet al inimii (S 4)

S4 Este cunoscut și sub denumirea de galop presistolic sau galop atrial.

S4 Apare datorită golirii rapide a atriului în ventriculul nedistensibil.

S4 *Activitatea fiziologică* poate fi înregistrată, dar este inaudibilă.

en niños y

Cauzele S4 patologice
Cardiomiopatie hipertrofică
Hipertensiune arterială sistemică
Cardiopatia ischemică
- Angina pectorală
- Infarct miocardic
- Anevrism ventricular.

S 3 Zgomot de distensie ventriculară

S 4 Zgomot de contracție atrială.

Galop

Ritm triplu cu tahicardie
Un ritm triplu este prezența a trei sunete cardiace: galop
- atrial S1 , S2 , S4
- Galop ventricular S1 , S2 , S3 .

Ritm cvadruplu
Ritmul cvadriplu este prezența a patru sunete ale inimii (S1 , S2 , S3 , S4) .

Suma Galop
Sumarea este prezența lui S1 , S2 **cu o** fuziune S3 și S4 .

Clic de deschidere (ChA)

ChA este produsă prin deschiderea valvelor atrioventriculare.

Mecanism

ChA este sunetul generat de umflarea diastolică bruscă a apendicelui atrial mitral sau tricuspid anterior, din cauza creșterii presiunii atriale stângi sau drepte.

Cauzele clicului de deschidere (OCC)

ChA auzită în regiunea parasternală inferioară stângă
Stenoză tricuspidă (comună)
Regurgitarea tricuspidă
INC.

ChA care se aude doar la apex
Stenoză mitrală (comună)
Regurgitarea mitrală
CIV
PCA.

ChA este ușoară sau absentă la pacienții cu stenoză mitrală (SM) în următoarele cazuri

1. scleroză multiplă ușoară
2. Scleroză multiplă severă (datorată insuficienței cardiace drepte)
3. MS calcificată
4. scleroză multiplă congenitală
5. Scleroză multiplă asociată cu stenoză aortică sau regurgitare

În stenoza mitrală, ChA se aude cel mai bine între zonele mitrală și tricuspidă, cu diafragma stetoscopului, cu pacientul în picioare și poate fi auzită și în tot precordiul.

Suflul mediodiastolic se aude cel mai bine în zona mitrală cu clopotul stetoscopului, cu pacientul în decubit lateral stâng (Manevra Pachón).

Caracteristici diferențiale între A2 - ChA și A2 - P2

Caracteristici	*A2 - ChA*	*A2 - P2*
1. Site-ul	Este mai bine apreciat la mijlocul terenului precordial	Se vede cel mai bine în zona plămânilor
2. Interval	Lung (30-150 ms)	Scurt (< 30 ms)
3. Variație postal	Se extinde atunci când este permanent	Se scurtează când stai în
4. Variație cu respirație	Se scurtează în inspirație	Se extinde pe inspirație

Clicuri de ejecție (vasculare/valvulare)

Clicuri de supapă

Clicurile de ejecție sunt produse de deschiderea valvelor semilunare
Clicul de ejecție aortică se aude în stenoza aortică valvulară
Clicul de ejecție pulmonară se aude în stenoza pulmonară valvulară.

Caracteristici diferențiale între clicul de ejecție aortică și pulmonară

Caracteristici	*clic de ejecție aortică*	*Clic de ejecție pulmonară*
Loc	Zona aortică. Se aude în tot precordiul. Nicio modificare a respirației.	Zona pulmonară
Iradiere		Este situat în zona pulmonară
Accentuarea odată cu respirația		Intensitatea crește odată cu expirația.

Clicul de ejecție pulmonară este singurul eveniment din partea dreaptă care se aude cel mai bine la expirație și nu este accentuat la inspirație.

Los clicks sosistólicos se oyen en la válva
1. Síndrol de prolapso de la v mitrală
Sindromul de prolaps al valvei tricuspide
Anevrism septal interatrial sau interventricular
Anomalia lui Ebstein
Insuficiență aortică severă.
4 .
5 .

Clicurile vasculare

Clicurile vasculare se aud în zona aortică în
Dilatarea aortică
Hipertensiune arterială sistemică.

Clicurile vasculare se aud în zona pulmonară din
Dilatarea arterei pulmonare
Hipertensiune pulmonară.

Bufnitură pericardică

Acesta este un sunet diastolic puternic, de înaltă frecvență, care se aude în pericardita constrictivă, datorită întreruperii bruște a umplerii diastolice timpurii.

Fricțiunea pericardică

Sunetul este produs prin alunecarea celor două straturi pericardice inflamate. Este trifazic și aspru (mediosistolic, mediodiastolic și presistolic). Aceste sunete sunt evanescente și pot varia în timp și în funcție de postură. Frecările se aud cel mai bine de-a lungul marginii stângi a sternului, în spațiile intercostale trei și patru.

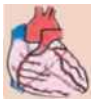

El frote pericárdico se puede oír en
Pericarditis viral
Pericarditis piogena
Pericarditis tuberculosa
Infarto agudo de miocardio
Síndrome de Dressler
Fiebre reumática aguda
LES
Artritis reumatoide
Uremia.

Plop tumoral

Acesta este un sunet diastolic care se aude în mixoamele atriului drept sau stâng, care sunt mobile și au un pedicul lung.

Sunete protetice

Prótesis mitral: El sonido inicial corresponde al chasquido II Suave de apertura y y el sonido de cierre de S_1. **Ill I^A**

Prótesis aórtica: El sonido inicial corresponde al click de eyecci IV Muy fu sonido de cierre de S_2.

Tipul de proteză	*Caracteristică acustică*
Robinet cu bilă	Sunetul de deschidere este mai puternic decât cel de închidere. Se aude doar sunetul de închidere.
Supapă cu disc.	
Supape cu clapetă.	Sunetul de închidere este foarte clar

Sufluri cardiace

Suflurile cardiace sunt serii relativ prelungite de vibrații auditive de intensitate, calitate și frecvență variabile. Sunt cauzate de turbulențele care apar atunci când viteza sângelui crește din cauza fluxului sanguin crescut sau a fluxului printr-un orificiu restricționat sau neregulat.

Suflurile ar trebui descrise după cum urmează:
Zona precordială unde se aude cel mai bine suflul
Indiferent dacă suflul este sistolic sau diastolic
Timpul și tipul de lovitură (SSE, SPS, SMD, STD)
Intensitatea murmurului (clasificare)
Tonul respirației (jos sau înalt)
Dacă suflul se aude mai bine cu clopotul sau diafragma stetoscopului (SMD se aude mai bine cu clopotul stetoscopului, în timp ce SSE, STD și SPS se aud mai bine cu diafragma stetoscopului).
Conducerea murmurului
Variația suflului în funcție de respirație (suflurile stângi se aud cel mai bine la expirație, în timp ce suflurile drepte se aud cel

Boala cu transmitere sexuală a ritmului aortic se aude cel mai bine când pacienții sunt așezați, aplecați în față și ținându-și respirația la expirare.

j. Variația suflului la auscultația dinamică (manevre, posturi, agenți farmacologici precum nitritul de amil).

Clasificarea Levine și Freeman pentru murmure

Suflu sistolic
mai bine la inhalare)
Poziția în care suflul se aude cel mai bine (SMD-ul
Valva mitrală se aude cel mai bine în poziție laterală stângă
și
Diplomă
Foarte încet (se aude într-o cameră liniștită)
Blând
Moderat
Puternic de emoție
Foarte tare, cu un fior (se aude cu un stetoscop)
Foarte puternic, cu fior (se aude chiar și atunci când stetoscopul este puțin departe de peretele toracic).

Suflu diastolic
Diplomă
III Fuerte
IV Muy fu

Soplos Sistólicos

Foarte moale

Sufluri care apar în orice parte a sistolei sau pe parcursul acesteia (s_1) S2) sunt cunoscute sub numele de sufluri sistolice.

Sufluri sistolice precoce
Cauze (Fig. 3.27)
Defectul septal ventricular
VCD muscular foarte mic sau
VSD mare cu hipertensiune pulmonară.
Regurgitare tricuspidiană acută severă
Regurgitare mitrală acută severă

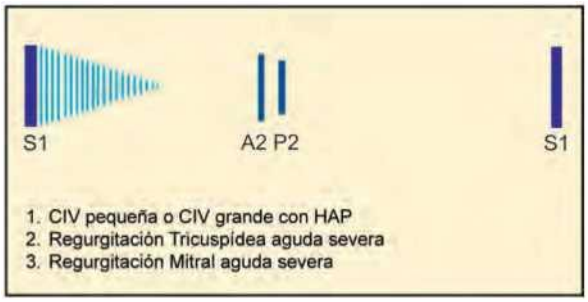

Fig. 3.27: Sufluri sistolice precoce

SSE: Suflu sistolic expulsiv
SPS: Suflu sistolic precoce
SMD: Suflu mediodiastolic
BTS: Suflu telediastotic

Sufluri medio-sistolice (sufluri sistolice ejective)

Stenoză aortică (SA) (Fig. 3.28) Stenoză pulmonară (PS) (Fig. 3.29) Cardiomiopatie hipertrofică (CMH).

Stenoză aortică. Suflu după un clic și se termină înainte de S2.

Fig. 3.28: Soplo sistòlico eyectivo de EA

medilibr

Constatări diferențiale între AS și EP valvulară

Características	*EA*	*EP*
Sitio	2do. Espacio intercostal derecho	2do. Espacio intercostal izquierdo
Conducción	Carótida derecha	Área infraclavicular
Acentuación con la respiración Variación del soplo con maniobra de Valsalva	Espiración Se vuelve suave	izquierda Inspiración Se vuelve fuerte
Click de eyección	No hay variación con la respiración	Se oye mejor en el área pulmonar durante la espiración
P_2	Suave o ausente	Suave o ausente
A_2		-
S_2	Desdoblamiento invertido o paradójico	Normal o desdoblamiento extenso
Reg Ao asociada	+	

En la estenosis aórtica no valvular o pulmonar, la intensidad de A_2 o P_2 es normal, respectivamente. Los clics de eyección no se oyen

Fig. 3.31: Soplo pansistòlico

RM
RT

CIV

1. Stenoză pulmonară: Suflu după un clic și se termină înainte de S2

Fig. 3.29: Suflu sistolic de ejecție al PE

Sufluri pansistolice (Fig. 3.31)

Sufluri sistolice tardive

Cauze (Fig. 3.30)

Sindromul de prolaps al valvei mitrale Sindromul de prolaps al valvei tricuspide Disfuncție a mușchilor papilari.

Regurgitarea mitrală (RM)
Defectul septal ventricular (DVS) Regurgitarea tricuspidiană (RT).

În radioterapia, căutați și unde „v” proeminente în PVY și pulsațiile sistolice hepatice.
RT organică este întotdeauna asociată cu stenoza tricuspidiană (ST)
În majoritatea cazurilor, RT este funcțională.

S1 A2 P2S1

Sindromul PVM
Sindromul PVT
Disfuncția mușchilor papilari

Fig. 3.30: Soplo sistólico tardío

Caracteristici diferențiale între RMN, RT și CIV

Caracteristici	*RM*	*RT*	*CIV*
Loc	Apex	A 5-a sau a 6-a EICPE stânga	A 3-a sau a 4-a. EICPE stânga
Iradiere	Axilă, bază și spate	Situat	Situat

Accentuarea odată cu respirația	Expirare	Inspirație	Inspirație

Fig. 3.30: Soplo sistòlico tardío

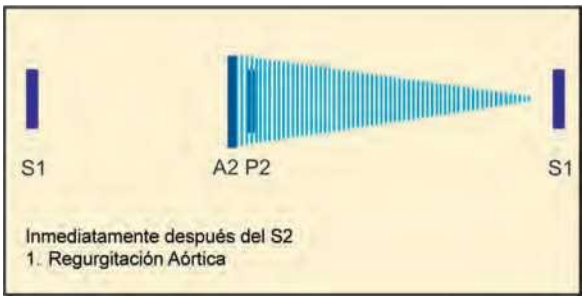

Fig. 3 .32: Soplo diastólico precoz - regurgitación aórtica

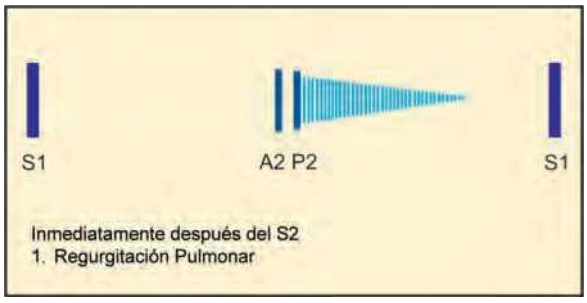

Fig. 3 .33: Soplo diastólico precoz - regurgitación pulmonar

Sufluri diastolice

Suflurile care apar în orice moment al diastolei (proto, mezo sau telediastole) sunt cunoscute sub numele de sufluri diastolice.

Suflurile diastolice precoce (protodiastolă)

Cauze

Regurgitare aortică (RA) (Fig. 3.32)

Regurgitare pulmonară (RP) (Fig. 3.33).

Caracteristici diferențiale între RA și RP

Caracteristici	*RA*	*RP*
Loc	Al doilea EIC dreapta și zona Erb	Al doilea EIC stânga
Accentuarea odată cu respirația	Expirare	Inspirație

Suflu mediidiastolic (Fig. 3.34)

Cele mai frecvente cauze

Stenoza mitrală

Stenoza tricuspidă.



Fig. 3.34: Soplo mesodiastólico

Cauze mai puțin frecvente

Suflu Carey-Coombs în valvulita reumatică acută

Austin-Flint RA Chronicle Whisper

Regurgitare aortică acută severă (care se datorează flutterului diastolic al valvei mitrale anterioare din cauza fluxului sanguin regurgitant)

Murmur Ritan în bloc AV complet

Sufluri mediodiastolice (MDM) în stări de debit cardiac crescut

Regurgitare pulmonară organică.

SMD-urile pot fi auzite prin valva tricuspidă din partea dreaptă a inimii în următoarele condiții:

defectul septal atrial

1. Comunicación interventricular
2. Persistencia del conducto arterioso

Regurgitación mitral

Regurgitación aórtica.

Regurgitarea tricuspidă

Conexiune venoasă pulmonară anormală totală.

SMD-urile pot fi auzite prin valva mitrală din partea stângă a inimii în următoarele condiții:

Sufluri diastolice tardive (sufluri presistolice)

Cauze

Stenoza mitrală

Stenoza tricuspidă

Mixoame auriculare

Bloc AV complet

Murmuri continue (Fig. 3.35)

Un suflu continuu este acela care începe în timpul sistolei și se extinde până la al doilea sunet cardiac, fie parțial, fie în

brcs.com

întregime în timpul diastolei. Este generat de fluxul neîntrerupt de sânge dintr-o zonă cu rezistență mare către o zonă cu rezistență mică atât în timpul sistolei, cât și al diastolei.



S1 A2 P2S1

1- PCA
2 Ruptura sinusului Valsalva
3. Fistulă AV coronariană

Fig. 3.35: Suflu continuu

Clasificación de los Soplos Continuos

Cortocircuito de alta presión a baja presión
Comunicación sistémica pulmonar
Persistencia del conducto arterioso
Ventana aortopulmonar
Atresia tricúspide
Atresia pulmonar
Origen anómalo de la arteria coronaria izquierda de la arteria pulmonar.
Conexión del corazón derecho a la circulacion sisté mica
Fístula arteriovenosa coronaria
Ruptura del seno de Valsalva
Conexión de aurícula izquierda a derecha
Síndrome de Lutembacher
(defecto del tabique auricular + EM adquirida).
Fístulas arteriovenosas
d. Sistémica
Pulmonar.
Cortocircuito veno-venoso
e. Derivaciones portosistémicas.

Flujo normal a través de arterias estrechas

Coartación de aorta

Estenosis arterial pulmonar periférica

Estenosis de la carótida

Estenosis de la arteria celiaca
Estenosis de la arteria mesentérica

Flux crescut prin vasele normale

a. Venos (accentuare diastolică)
Zumzetul venos cervical
Venă ombilicală (murmur Cruveilhier-Baumgarten)
b. Arterială (accentuare sistolică)
Sufluri mamare
Suflu uterin
Hepatom
Nefrom

Abordarea murmurului continuu

O abordare a diagnosticului diferențial, atunci când se aude un suflu continuu, se face prin evaluarea următoarelor aspecte:
Prezența sau absența cianozei
Tipul de impuls apical (VI sau VD)
Locul loviturii
Accentuarea suflului (faza sistolică sau diastolică).

Boala cardiacă acianotică cu

Apex în VD
a. Ruptura sinusurilor Valsalva în atriul drept sau ventriculul drept

Un suflu care apare printr-un singur canal, ocupând mijlocul sistolei și începutul diastolei și care nu atinge sarcina maximă în jurul lui S2 , de exemplu, stenoză aortică cu regurgitare aortică, hipertensiune pulmonară cu regurgitare pulmonară.

b. Estenosis arterial pulmonar periférica.
2. Ápex en VI
Persistencia del conducto arterioso
Ventana aortopulmonar
Ruptura de senos de Valsalva en el ventrículo izquierdo
Fístula arteriovenosa coronaria.

Cardiopatia cianótica con

1. Ápex en VD
Conexión venosa pulmonar anómala total a VCS Ápex en VI
Fístula arteriovenosa pulmonar
Colaterales broncopulmonares con:
Tetralogía de Fallot
Atresia tricuspídea
Tronco arterioso.
3. Sitio del soplo
En PCA, el soplo continuo se oye mejor en el primer y segundo espacio intercostal izquierdo.
En la ventana aortopulmonar, el soplo continuo se oye mejor en el tercer espacio intercostal izquierdo. En la ruptura del seno de Valsalva, el soplo continuo se oye mejor en el tercer y cuarto espacio intercostal izquierdo.

ill IT si fiotti fXI

1. Soplos Continuos con Acentua
P T T ■

Tirotoxicoză.

Inducția sistolică

Canalul arterial patent
Stenoza arterială pulmonară periferică

Anastomoza bronhopulmonară.

Sufluri continue cu accentuare diastolică

Ruptura sinusului Valsalva (RSDV)
Fistulă arteriovenoasă coronariană
Origine anormală a arterei coronare stângi din artera pulmonară (sindromul White-Bland-Garland)
Fistulă arteriovenoasă pulmonară.

Sufluri oscilante (sufluri bifazice)

Diferența dintre respirația continuă și cea oscilantă

Respirație continuă	*Respirație înainte și înapoi*
Unidirecțional	Bidirecțional
S2 învăluit de respirație	S2 Sună bine

Suflu sistolic-diastolic

Un suflu care ocupă atât sistola, cât și diastola, este produs prin canale diferite și nu atinge un vârf maxim în jurul lui S_2 .

Cauze

CIV cu RA.

Diferențierea dintre PCA și CIV cu RA

Caracteristici	*PCA*	*CIV cu RA*
Suflu cardiac	Continuu	Sistolică-Diastolică
Loc	Primul și al doilea. EIC stânga	Al 4-lea EIC stânga
S2	Învăluit de respirație	Sună bine
Sunete Eddy	Prezent	Lipsește

Sunete turbionare: Un sunet care caracterizează suflarea continuă a PCA, conferindu-i o calitate unică.

Șoapte inocente (Fig. 3.36)

Sufluri sistolice moi, auzite la persoane fără anomalii cardiace. Acestea se datorează creșterii fluxului sanguin prin tracturile de ejecție ventriculare .

Sunt sufluri sistolice scurte, ascuțite (3/6 om nos) și se aud în general deasupra zonei spa-claviculare și de-a lungul marginilor sternului.

Șoapte inocente se pot auzi
La copii, este cunoscut sub numele de suflu Still.
La adulți (> 50 de ani), este cunoscut sub numele de suflu 50/50, ceea ce înseamnă că 50% dintre adulții cu vârsta peste 50 de ani pot avea un suflu sistolic.

Sufluri funcționale

Acestea sunt sufluri cauzate de dilatarea camerelor inimii, a vaselor sau de creșterea fluxului sanguin.

Sufluri sistolice

Suflu sistolic de ejecție (SSE): SSE poate fi auzit în zona aortei în
AR severă
Dilatarea aortei.

Suflu sistolic scurt
1. Anemia

Fig. 3.36: Suflu sistolic fiziologic

SSE poate fi auzit în zona plămânilor din
RP severă
INC
CIV
PCA
Dilatarea arterei pulmonare.

SSE poate fi auzit și în anumite deformări scheletice, cum ar fi pectus excavatum sau sindromul spatelui drept.

Suflu pansistolic (PSM): La dilatarea ventriculului stâng sau drept, se poate auzi PSM-ul funcțional al regurgitării mitrale sau tricuspide, respectiv.

Sufluri diastolice

Sufluri de flux mediodiastolic: Suflurile de flux mediodiastolic pot fi auzite în zonele valvei mitrale sau tricuspide; cauzele acestora au fost deja discutate.

Schimbarea respirațiilor

Acestea sunt șoapte care își schimbă natura sau intensitatea de la un moment la altul, de exemplu,

Suflu Carey-Coombs - modificări zilnice în endocardita infecțioasă

os.com

Auscultație dinamică

Auscultația dinamică se referă la modificările hemodinamicii circulatorii datorate manevrelor fiziologice și farmacologice și la efectul acestora asupra sunetelor și suflurilor cardiace.

Respirație

Suflurile cardiace care provin din partea dreaptă a inimii devin mai puternice în timpul inspirului, pe măsură ce returul venos și fluxul sanguin cresc. Suflurile din partea stângă rămân neschimbate sau devin mai slabe. Expirația are efectul opus (suflurile din partea stângă sunt mai puternice în timpul expirului).

Expirație profundă

Pacientul se apleacă înainte în timpul expirării pentru a aduce baza inimii mai aproape de peretele toracic, iar în această poziție, suflul de regurgitare aortică și frecarea pericardică se aud cel mai bine.

Manevra Valsalva

În această manevră, pacientului i se recomandă să își strângă nasul cu degetele și să expire cu forță pe glota închisă. Această manevră are 4 faze.

Faza 1: Inițial, există o creștere a presiunii intratoracice și o creștere tranzitorie a debitului ventricular stâng.

Faza 2: În timpul fazei de efort, revenirea venoasă sistemică scade, rezultând o umplere redusă atât a ventriculului drept, cât și a celui stâng. Drept urmare, volumul-bătaie și tensiunea arterială scad, dar frecvența cardiacă crește. Majoritatea suflurilor cardiace devin mai slabe. Cu toate acestea, suflul sistolic al cardiomiopatiei hipertrofice devine mai intens, iar clicul și suflul sistolic al sindromului de rezistență vasculară pulmonară încep mai devreme.

Faza 3: În timpul fazei de eliberare, mai întâi murmurele din partea dreaptă și apoi murmurele din partea stângă devin mai intense înainte de a reveni la normal.

Faza 4: Apar creșteri ale tensiunii arteriale sistemice și bradicardie reflexă.

Modificări posturale

Când pacientul se ghemuiește brusc din poziția verticală, revenirea venoasă și rezistența arterială sistemică cresc simultan, ducând la o creștere a volumului-bătaie și a tensiunii arteriale. Majoritatea suflurilor devin mai puternice. Cu toate acestea, dimensiunea ventriculului stâng este mai mare, ceea ce reduce obstrucția la nivelul ejecției și, prin urmare, intensitatea suflului sistolic din cardiomiopatia hipertrofică este redusă, în timp ce clicul medio-sistolic și suflul PVM sunt întârziate.

De la ghemuit la stat în picioare

Când pacientul se ridică repede în picioare după ce s-a ghemuit, se produc schimbările opuse.

Exerciții izometrice

O strângere de mână susținută timp de 20-30 de secunde crește rezistența arterială sistemică, tensiunea arterială și dimensiunea inimii. Suflul sistolic al stenozei aortice poate deveni mai slab datorită reducerii gradientului de presiune din jurul valvei, dar adesea rămâne neschimbat. Majoritatea celorlalte sufluri devin mai puternice, cu excepția suflului sistolic al stenozei aortice centrale (CMHO), care este mai slab, și a suflului al ventriculului pleoapei venoase (PVM), care este întârziat din cauza volumului ventricular crescut.

Auscultație dinamică

Manevră	*CMHO*	*SPVM*	*EA*	*RM*
Valsalva - Faza a II-a	t	către mine	1	1 sau **
Strângere de mână sau genuflexiune			t	t
Poziție verticală	t	t	1	1 sau **
Exercita	t	t	către	1
Nitrit de amil	tt	t	t	ı
Izoproterenol	tt	t	t	ı

Electrocardiogramă

Durata normală a undei P este de 0,08 secunde până la 0,10 secunde.

Amplitudinea maximă este de 2,5 mm (Fig. 3.37 și 3.38).

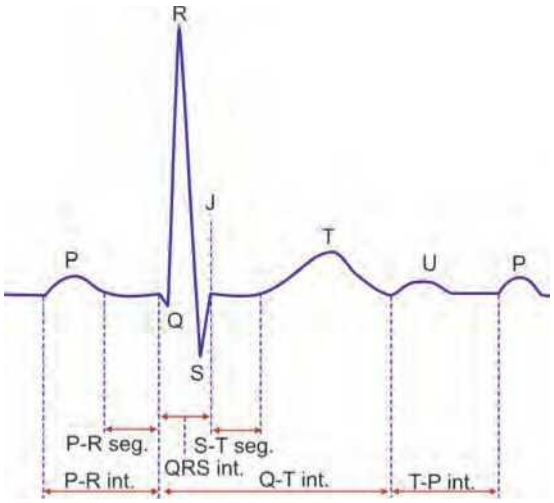

Fig. 3.37: Segmente ECG principale și intervale de timp

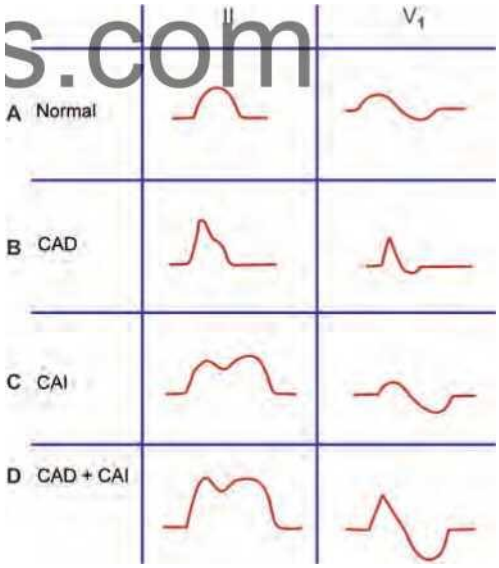

Fig. 3.38: Modificări ale morfologiei undelor P

Axă electrică

Axa electrică trebuie luată în considerare pentru interpretarea corectă a ECG-ului. Aceasta este determinată din derivațiile din planul frontal – I, II, III, aVR, aVL și aVF. Se cuantifică folosind sistemul de referință hexaxial (Fig. 3.39). Axa QRS normală prezintă o gamă largă de normalitate între -30° și +90°.

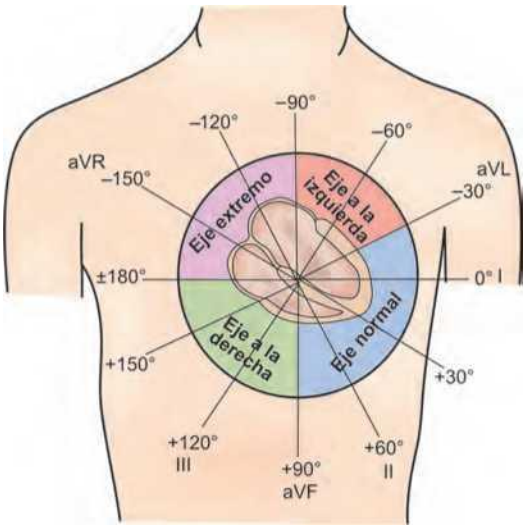

Fig. 3.39: Sistema de referencia hexaxial en el ECG

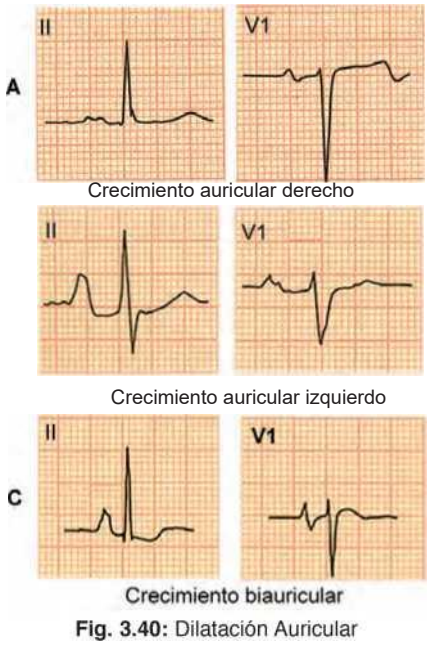

Fig. 3.40: Dilatación Auricular

Dacă un vector cardiac este paralel cu o anumită derivație, va face o impresie mai mare asupra acelei derivații, iar înregistrarea ECG va fi pozitivă. Același vector înregistrează un mic complex izoelectric în derivație, perpendicular pe prima. Prin urmare, pentru a determina inima, putem identifica

Mărirea biatrială

Hipertrofia ventriculară stângă (Fig. 3.41)

el eje se localiza el lugar en el plano frontal que muestra a. Suma de la onda S en V_1 y la onda R en V_6 no debe una pequeña deflexión isodifásica QRS (deflexión QRS*y** superar los 35 mm normalmente. Si lo hace, constituye positiva y negativa i

derivația care prezintă deviația QRS pozitivă maximă.

Este util să se memoreze perechile de derivații care sunt perpendiculare una pe cealaltă (derivația I la aVF, derivația II la aVL, derivația III la aVR). O metodă similară poate fi utilizată pentru a determina unda P și axa undei T.

Metode simple (nu exacte)

Derivațiile I și II prezintă predominant un complex QRS pozitiv - ax normal

Complex QRS predominant pozitiv în derivația I și negativ în derivația III - Deviație a axului stâng

QRS predominant pozitiv în derivație

III și negativ în derivația I - axa dreaptă

Abaterea axei stângi este mai negativă decât -30°

Abaterea axei drepte este mai pozitivă decât +90°.

Mărirea atriului stâng (Fig. 3.40B)

P mitrală - Unda P este largă și bifidă, fiind > 0,11 sec în derivația II sau unda P bifazică în v_1 .

Mărirea atriului drept (Fig. 3.40A)

Ondas P altas con una amplitud > 2.5 mm en la derivación II (P pulmonale).

Unda R are o înălțime de 20 mm sau mai mare în DI sau > 25 mm în v_6

Unda R din V6 este egală sau mai mare decât unda R din v_5

Tensiunea totală a complexului QRS în toate cele 12 derivații este mai mică de 175 mm. Valorile mai mari de 175 mm reprezintă un criteriu bun pentru hipertrofia ventriculară stângă (HVS) (Fig. 3.42)

Unda R în aVL > 13 mm

Orice R + orice S > 45 mm.

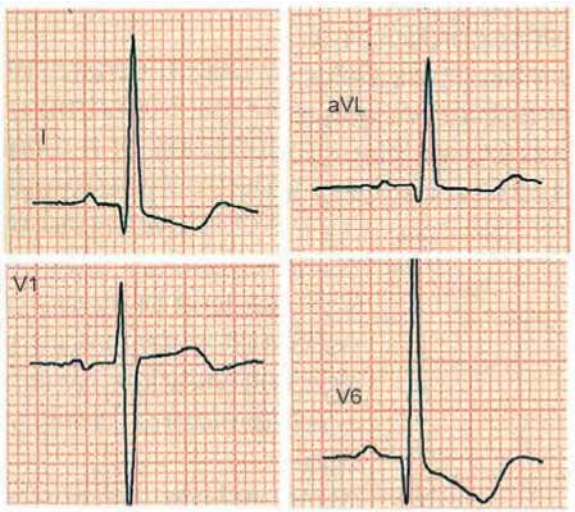

Fig. 3.41: Hipertrofia ventriculară stângă

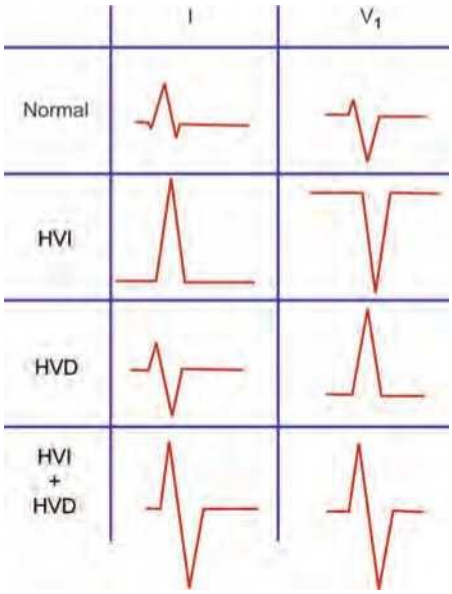

Fig. 3.42: Complexe QRS în creșterea ventriculară

În hipertrofia ventriculară stângă (HVS) cauzată de supraîncărcarea sistolică, există o atenuare sau dispariție a undei Q inițiale în derivațiile din stânga (I, aVL, V5 , V6) . Pot fi prezente și subdenivelarea segmentului ST și inversarea undei T.

HHHH

În hipertrofia ventriculară stângă (HVS) cauzată de supraîncărcarea diastolică, există unde Q profunde și înguste în derivațiile precordiale stângi. Undele T simetrice pot fi prezente în derivațiile precordiale stângi.

Hipertrofia ventriculara dreapta (Fig. 3.43)

Deviația axei drepte
Unde R dominante în derivațiile din partea dreaptă. Aceasta este adesea exprimată ca raport R:S. Dacă acest raport este mai mare de 1, se diagnostichează hipertrofie ventriculară dreaptă (HVD).
Unda R are o amplitudine > 5 mm în v_1 .

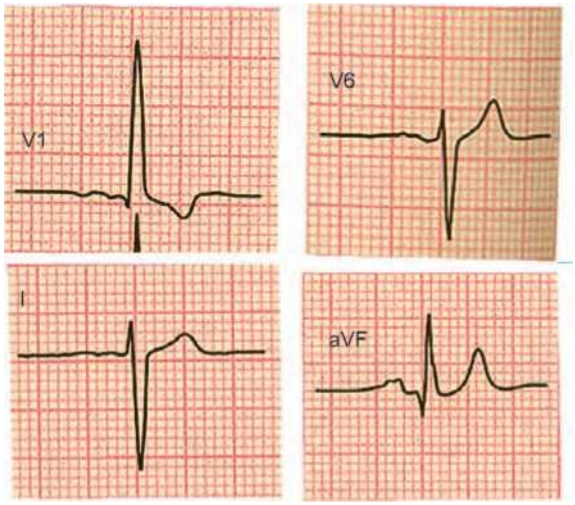

Fig. 3.43: Hipertrofie ventriculară dreaptă

Predominanța undei S în derivațiile precordiale stângi
Suma undei R în v_1 și unda S în v_6 Este mai mult de 10
Unde S terminale în toate derivațiile standard
- Sindromul SI, SII, SIII (apexul inimii înapoi) Unda R înaltă în v_1
HVD
BRDHH
WPW (Tip A)
Dextrocardie
infarctul miocardic al peretelui posterior
CMHO.

Hipertrofie biventriculară (Fig. 3.44)

ECG cu dovezi de HVS + deviație axă dreaptă
la . ECG cu dovezi de hipertrofie ventriculară stângă + rotație spre dreapta a axului electric
b. ECG cu dovezi ale raportului HVS + R:S > 1 în V1, complexe QRS izodifazice mari în derivațiile precordiale mediale (fenomenul Katz-Wachtel)
c .
d .

e. Raportul CAI + R:S în v_5 și v_6 < 1 sau unda S în v_5 și v_6 > 7 mm sau deviație a axei spre dreapta.

Blocul ramurii drepte (RBBB)

(Fig. 3.4

BRDHH C

a. Undă S largă în DI, V $_5$ și v_6
b . În V1, deflexie a undei R înaltă, largă și crestată.
c . Durata QRS > 0,12 secunde în V1 , V2 . Modificări
d . secundare ST-T.

BRDHH incomplet
Scăderea lui S în v_2 (primul semn de BRDHH)
Durata complexului QRS < 0,12 sec.

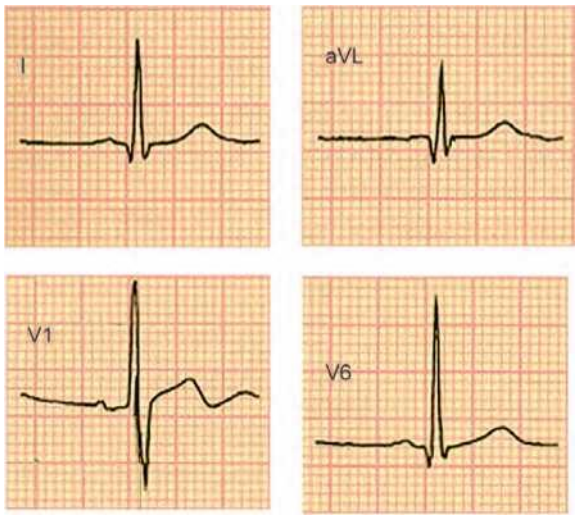

Fig. 3.44: Creștere biventriculară

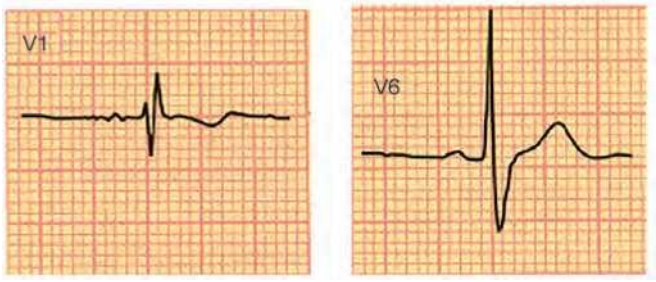

Fig. 3.45: Bloc de ramură dreaptă

Sens
BRDHH poate fi fiziologic.
Se poate întâmpla și cu
- Cardiopatia ischemică
- INC
- Anomalia Ebstein atipică
- Cardiomiopatie
- Embolie pulmonară masivă.

Blocul de ramură stângă (LBBB) (Fig. 3.46)

BRIHH Complet
Durată prelungită a complexului QRS > 0,12 sec; poate fi până [la 0,20] seg bolnav
Complexul RsR sau un complex larg, necrestat în aVL
DI, v_5, v_6 Acestea prezintă complexe RR sau structuri în formă de M
ST secundar, T se modifică în direcția opusă deformării QRS terminale.

BRIHH Incomplet
„Q" inițial în V $_5$ și v_6 dispare și dă naștere unei singure unde R înalte

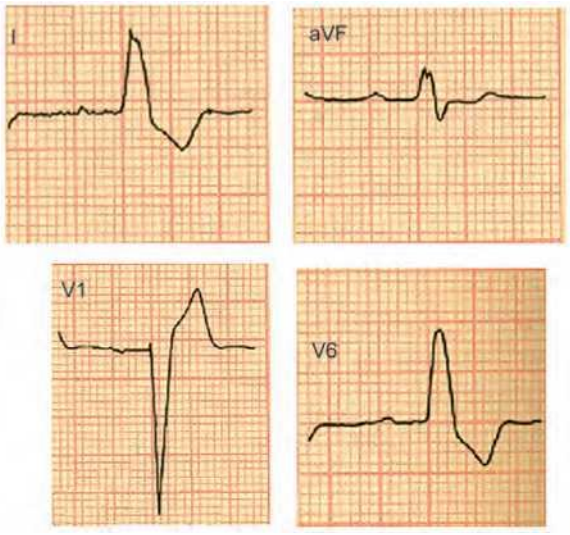

Fig. 3.46: Bloc de ramură stângă

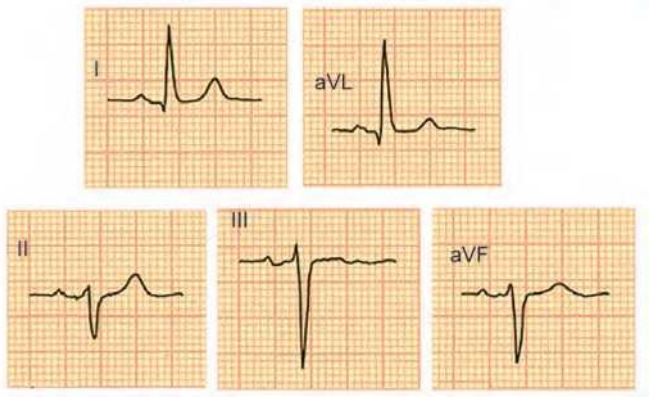

Fig. 3.47: Bloc fascicular anterior stâng

Unda „r" inițială mică a complexului rS în v_1 Dispare și dă naștere unui complex QS.

Sens
BRHHI indică o boală cardiacă organică. Se observă frecvent în cardiopatia ischemică sau cardiopatia hipertensivă.

Hemiblocuri stângi (blocuri fasciculare) ' ^ Q i ^ S

ue c ç stânga (LBHB)

Cardiopatie ischemică Cardiomiopatie
Hipertensiune arterială de lungă durată, insuficiență cardiacă congestivă de lungă durată
Poate fi cauzat de IMA (bloc divizionar peri-infarct).

Caracteristicile ECG (Fig. 3.47)
Deviația axei stângi
Complexul rS în derivația II; nu există undă R sau R terminală ca în infarctul miocardic (IM) al peretelui inferior
Derivațiile I și aVL pot reflecta o undă Q inițială proeminentă, urmată de o undă R ulterioară înaltă
aVR poate reflecta o undă R terminală tardivă
V. $_5$ și v_6 Acestea nu prezintă undele Q inițiale care se observă în mod normal. Există o atenuare a undelor R și unde S proeminente în aceste derivații.
Undele T sunt în direcția opusă deviației principale a QRS.

Atunci când apare în asociere cu blocul abdominal stâng (BRD), indica în general un prognostic rezervat și poate duce la bloc atrioventricular complet. Când apare în asociere cu BRD, prognosticul este mai rău.

Hemiblocul posterior stâng (LPHB)
Apariția HBPI este foarte rară.

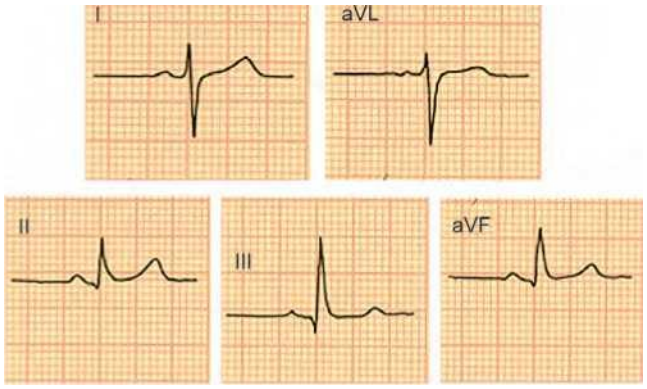

Fig. 3.48: Bloqueo fascicular posterior izquierdo

Características ECG (Fig. 3.48)

1. Desviación del eje a la derecha
Pequeñas ondas q iniciales prominentes en la derivación II, III y aVF; y una pequeña onda r inicial en la derivación I
La extremidad distal de la onda R alta en la derivación

III presenta muescas
4. Ondas T bajas o invertidas en las derivaciones II, III y aVF, y ondas T en posición vertical en. ,a de 'ivac ión I. HBPI con taquicaffiiXsi|i^**A^e^l denotar** una embolia pulmonar.

Bloqueo Bi-fascicular (Fig. 3.49)

Este combinația dintre BRD și blocul de ramură stângă (se manifestă ca o deviație a axului, de exemplu, axul deviat spre stânga în hemiblocul anterior).

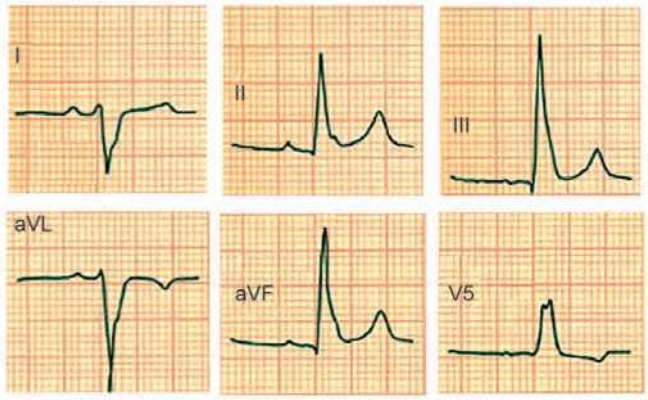

Fig. 3.49: Bloc bifascicular (BBD + BBD LB)

Bloc trifascicular (Fig. 3.50)

Este o combinație între blocul bifascicular și blocul de gradul întâi.

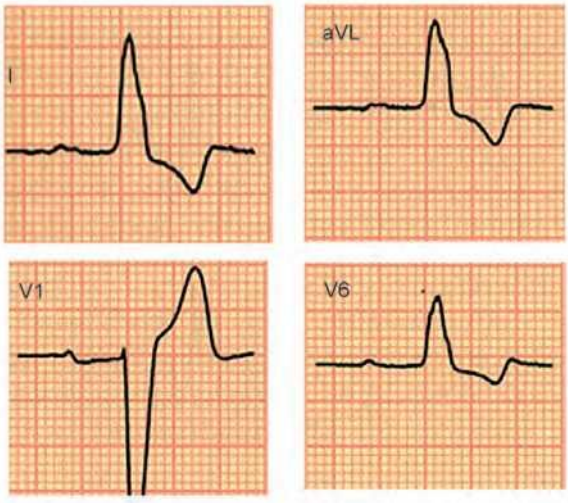

Fig. 3.50: Bloqueo tri-fascicular (bloqueo de primer grado + BRIHH)

Causas de la Elevación del Segmento ST

Vasoespasmo coronario (angina de Prinzmetal)
Estenosis orgánica de las arterias coronarias (IM)
Aneurisma VI

4. Pericar s (elevación cav a del segmento ST hacia arriba, asociación ndas T altas y en pico sin cambio recíprocos derivaciones opuestas)
5. Repolarización precoz.

Cauzele depresiei segmentului ST

În cardiopatia ischemică
Segment ST orizontal (primul semn)
Subdenivelarea segmentului ST cu pantă ascendentă (Aceasta poate fi, de asemenea, o modificare fiziologică. O parabolă ipotetică care unește capătul distal al undei P, segmentul PR, segmentul ST și capătul proximal al undei T va fi lină și continuă la joncțiunea fiziologică a segmentului ST, în timp ce parabola se întrerupe la joncțiunea anormală a subdenivelării segmentului ST)
Depresiune plată a segmentului ST
Subdenivelarea segmentului ST cu pantă descendentă - (Aceasta reflectă o formă severă de perturbare a fluxului coronarian).
Hipokaliemie
Hipotermie
Tahicardie
Hiperventilație
Anxietate
Băuturi reci postprandiale
PVM

EVC
Fumat
Feocromocitom
Terapia cu digoxină
BRDHH și BRIHH.

ECG în cardiopatia ischemică
(Fig. 3.51)

Necroza miocardică
Acest lucru se datorează apariției undelor Q patologice (adâncimea undei Q este mai mare de 25% din înălțimea undei R ulterioare, iar lățimea acesteia este mai mare de 0,04 secunde). Aceasta se poate manifesta și sub forma complexelor QS.

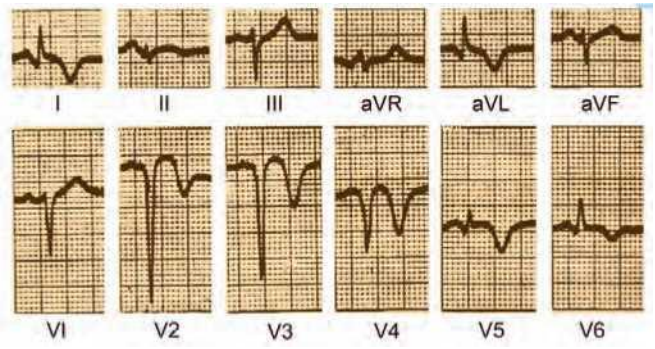

Fig. 3.52: IM extins al peretelui anterior

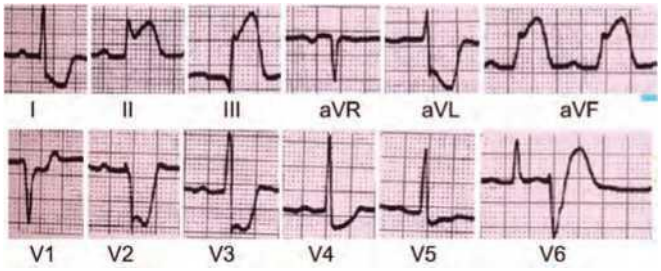

Fig. 3.53: IM hiperacut al peretelui inferior

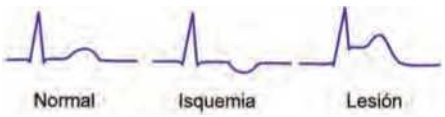

Fig. 3.51: Modificări

m . edilibroș ,
cQm

Leziuni miocardice
Se caracterizează prin supradenivelare a segmentului ST pe ECG. O supradenivelare [illegible]

i în ECG în boala coronariană ""S—= :

Ischemie miocardică
Se caracterizează prin unde T inversate, simetrice, vârfuri și uneori profunde.

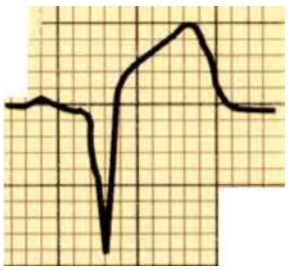

Supratul V4R patologic

Derivație V 4 R Normală

Fig. 3.54: IM al ventriculului drept

Locație IM

Infarctul ventricular stâng

Regurgitare mitrală extinsă la nivelul peretelui anterior (Fig. 3.52) - derivații DI, aVL și precordiale

IM anteroseptal - v_1 către v_4

IM - DI anterolateral, aVL, V_4, V_5, V_6

IM al peretelui apical - v_5, v_6

IM al peretelui inferior (Fig. 3.53) - DII, DIII și aVF

IM inferolateral - DII, DIII, aVF, V_5 și v_6.

Infarct ventricular drept (Fig. 3.54)

a. Acest lucru este suspectat în contextul unui infarct miocardic inferior acut. Există o supradenivelare a segmentului ST (de 1 mm) în derivațiile $v_{1\ din\ dreapta.}$ și V_4 R (până la V_6 R).

b. Nu există subdenivelare reciprocă a segmentului ST în derivațiile precordiale drepte în cazurile de infarct miocardic al peretelui inferior.

Infarct posterior adevărat (Fig. 3.55)

Derivațiile precordiale drepte v_1 Derivația v_3, în special derivația V2 , reflectă modificarea inversă sau imaginea în oglindă a unei regurgitări mitrale clasice a peretelui anterior, adică

Imaginea în oglindă a complexului QS este reflectată într-o undă R înaltă, ușor lată.

Imaginea în oglindă a segmentului ST cu supradenivelare concavă este reflectată într-un segment ST deprimat cu supradenivelare concavă. Această modificare nu este de obicei vizibilă.

Imaginea în oglindă a undei T inversate și simetrice este reflectată într-o undă T verticală, largă și de obicei înaltă. Nu trebuie luat în considerare diagnosticul de regurgitație mitrală reală a peretelui posterior fără această modificare.

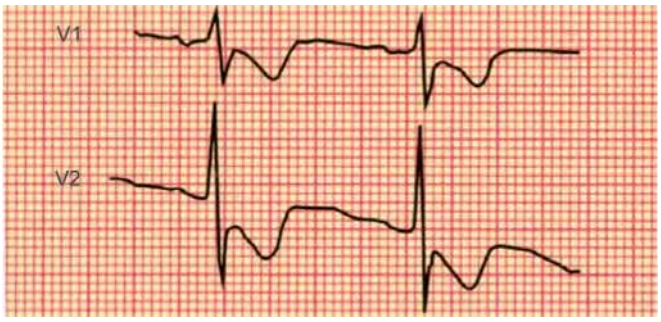

Fig. 3.55: IM al peretelui posterior

Infarct subendocardic

ECG-ul arată subdenivelarea segmentului ST și unde T profund inversate în derivațiile precordiale mediale și laterale, precum și în derivațiile I și II. Aceste modificări persistă timp de câteva zile (imaginea în oglindă a infarctului epicardic).

Diversele semne electrocardiografice propuse pentru

IM con BRIHH

Es muy difícil **detectar la presencia de** infarto **de mioœr-^^ ~** dio en presencia de BRIHH asociado (Fig. 3.56). I

diagnosticul infarctului miocardic acut în prezența blocului stâng (BBR) sunt următoarele:

Supradenivelare a segmentului ST > 1 mm și concordantă cu complexele QRS

Depresiune a segmentului ST > 1 mm în v_1 , v_2 (o) v_3

Supradenivelare a segmentului ST > 5 mm și discordantă cu complexul QRS

Prezența undelor Q în două derivații precordiale contigue sau în două derivații standard

Abaterea axei stângi > -30°

Regresia undei R a v_1 - v_4

Modelul QRS al v_1 - v_4

Unda S terminală în v_5 sau v_6

Unde T pozitive în v_5 sau v_6

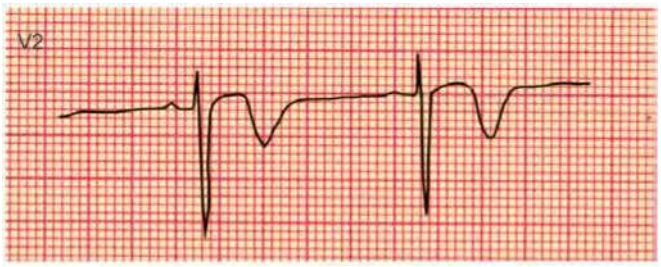

Fig. 3.56: IM fără undă Q (IM fără supradenivelare ST)

Crestături > 0,05 secunde pe ramura ascendentă a undei S în v_3 sau v_4 *(Semnul Cabrera)*

Crestături > 0,05 secunde pe ramura ascendentă a undei R în derivațiile I, aVL, v_5 (o) v_6 *(Semnul Chapman).*

* Modelul infarctului nu este mascat în DII, DIII, aVF și în bătăile premature.

IM cu BRDHH

Prezența RBBB nu interferează cu diagnosticul de infarct miocardic asociat.

Pericardită acută (Fig. 3.57)

ECG arată

Tahicardie sinusală

O supradenivelare concavă și ascendentă a segmentului ST

Unde T verticale, înalte și ascuțite (modificare anterioară)

Nu există schimbări reciproce în derivațiile opuse .

Revărsat pericardic (Fig. 3.58)

ECG arată

Unde T plate sau inversate în majoritatea derivațiilor

1 * < -

Fg<57: Pericarditis

Complexe de joasă tensiune (voltajul QRS este < 5 mm în derivațiile membrelor și < 10 mm în derivațiile precordiale)

Alternarea electrică.

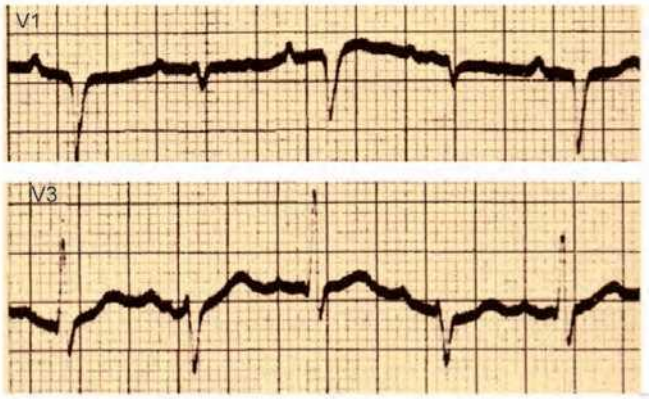

Fig. 3.58: Revărsat pericardic

Cauzele complexelor de joasă tensiune

Obesidad
Pared torácica gruesa
Hipotiroidismo
Hipopituitarismo
Hipotermia
Enfisema.

Ischemie globală
Cardiomiopatie
Cardiomiopatie amiloidă, revărsat pericardic, standardizare incorectă

Alternarea electrică

Alternanța electrică este o manifestare electrocardiografică caracterizată prin amplitudini alternante ale complexelor QRS și/sau undelor T. Este adesea însoțită de un ritm rapid. Când apare cu un ritm lent, indică insuficiență ventriculară stângă. Aceasta se observă ocazional în cazul revărsatului pericardic.

Când este prezent un impuls alternativ pe lângă alternanța electrică, se spune că aceasta este completă. Când alternanța electrică este izolată, se spune că este incompletă.

ECG în dezechilibrul electrolitic

Hiperkaliemie

1. Ausencia de onda P
2. Ensanchamiento del
3. Trastorno de conduc
4. Ondas T altas y acu
5. Desaparición del segmento ST.

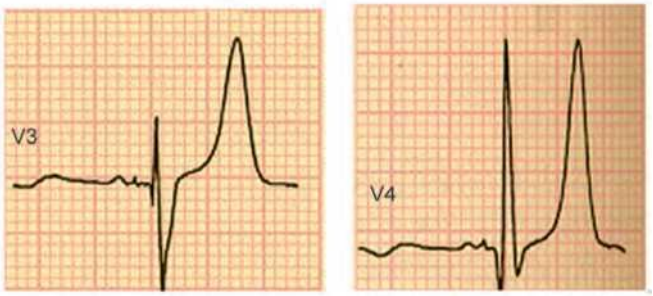

Fig. 3.59: Hiperkalemia (ondas T acuminadas)

Hipokaliemie (Fig. 3.60)
Dispariția undei T
Creșterea progresivă a amplitudinii undei U
Bloc AV de gradul I și II
Depresia segmentului ST.

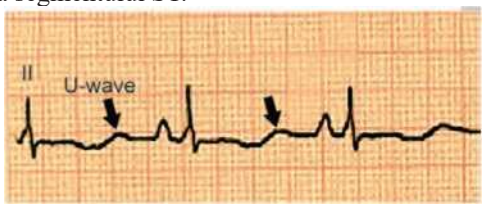

Fig. 3.60: Hipokaliemie

Hipermagneziemie

Constatările ECG sunt similare cu hiperkaliemia.

Hipomagneziemie

Constatările ECG sunt similare cu hiperkaliemia.

Hipocalcemie (Fig. 3.61)

Prelungirea intervalului QT (datorată creșterii duratei segmentului ST). Prelungirea intervalului QT este invers proporțională cu nivelul calciului seric. Undele T sunt normale.

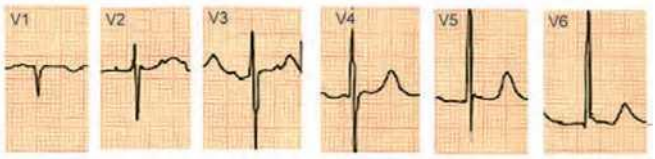

Fig. 3.61: Hipocalcemie (prelungirea intervalului QT cu 0,43 sec)

Hipercalcemie

Scurtarea intervalului QT (datorită scurtării segmentului ST). Undele T pot fi, de asemenea, plate sau inversate.

hipocalcemie și interval QT + unde T

înalt și ascuțit).

AK Cauzele undelor T înalte și simetrice

Ischemie, leziune sau infarct subendocardic acut

Recuperarea IM din peretele inferior
regurgitare mitrală hiperacută a peretelui anterior
Angina Prinzmetal
Sunt adevărat despre peretele din spate.
Hiperkaliemie.

Absența undelor P

Fibrilația atrială
Stopul sau blocajul sinusal
Ritmul nodal
Hiperkaliemie.

„P" inversat în DI

Ritmul nodal
Dextrocardie
Derivații inversate ale membrelor.

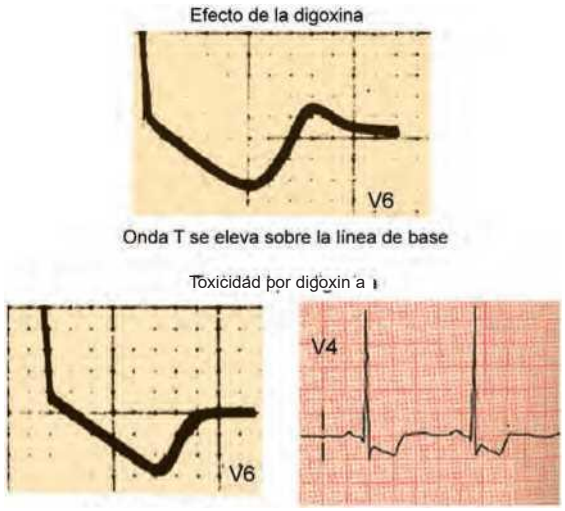

Fig. 3.62: Efecto y toxicidad de la digoxina

ECG en Intoxicación por Drogas

Efectul digoxinei (Fig. 3.62)

Subdenivelarea segmentului ST și inversarea undei T în V_5, V_6 („găleată digitală”)
Intervalul Q-Tc cori
Bradicardie, Tahicardie
ROBINET cu încuietoare, de ex.
nism, tahicardie ventriculară,
blocuri atrioventriculare de gradul 1, 2 (tip Wenkebach) și 3.

Blocurile de ramură și blocul auriculoventricular de gradul doi (Mobitz II) nu sunt niciodată o complicație a toxicității digoxinei (Fig. 3.62).

Efectul chinidinei (Fig. 3.63)

Prelungirea intervalului QT și a intervalului PR
Prelungirea complexului QRS (poate fi asociată cu blocajul stâng (BBR) sau blocajul stâng (BBR))
Subdenivelarea ocazională a segmentului ST
Torsada vârfurilor.

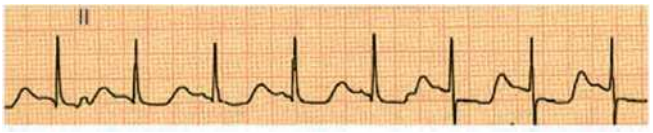

Fig. 3.63: Efectul chinidinei (prelungirea intervalului QT)

Cauzele prelungirii intervalului QT_c (În mod normal, intervalul QT este mai mic de 50% din intervalul RR)

În timpul somnului
Hipocalcemie
Miocardită acută, infarct miocardic acut, efectul chinidinei, efectul procainamidei, antidepresive triciclice și tetraciclice, fenotiazine, leziuni cerebrale
3. Hipotermie
4. CMHO
5. Bloc atrioventricular avansat sau complet, cu torsadă a
6. vârfurilor
7. Sindromul Jervell-Lange-Nielsen (surditate congenitală ,
8. atacuri de sincopă și moarte subită)
9. Sindromul Romano-Ward (fără surditate)
Hipotiroidism
PVM
Embolie pulmonară
Timp de contracție izovolumetrică (TIC) crescut.

Sindroamele QT lung sunt caracterizate printr-un interval QT prelungit pe electrocardiogramă , aritmii ventriculare și moarte subită, în special în sindroamele QT lung familiale. Intervalul QT_c În sindroamele familiale de QT lung, acesta variază între 0,40-0,60 secunde, ceea ce reprezintă 0,38-0,47 secunde.

Scurtarea intervalului QT_c

Efect digital
Hipercalcemie
Hipertermie
Stimularea vagală.

largo varia desde 0.40—0.60 seg.,

medtlibras.con

L ventricular, fibrilación ventricular, ÌJJ-, **Causas del Acortarmi**

ECG în embolia pulmonară acută (Fig. 3.64)

Pe lângă tahicardia sinusală
Deflexiuni de joasă tensiune
Model $S_1 Q_3 T_3$ (Undă S proeminentă în derivația I, undă Q în derivația III și undă T inversată în derivația III)
Deviația axei drepte
BRDHH

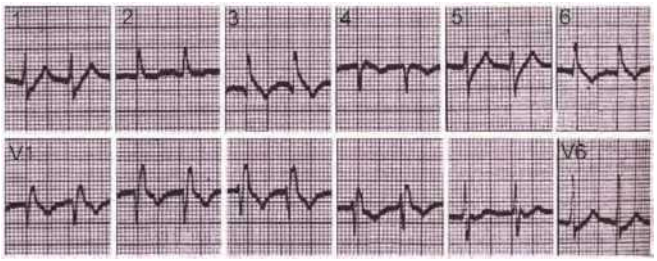

Fig. 3.64: Embolie pulmonară acută

Subdenivelarea segmentului ST sau supradenivelarea scării în derivațiile I și II
Supradenivelare ST sau subdenivelare segment ST în - derivațiile precordiale stângi
S proeminent în v_6
Inversia undei T în derivațiile precordiale drepte
P. pulmonale
Tahicardie sinusală unică.

Caracteristicile ECG ale BPOC (Fig. 3.65)

Complexe de joasă tensiune
HVD (deviație axului spre dreapta, RBBB și S proeminent în v_5 , v_6)
P. pulmonale
Unde S terminale proeminente în derivațiile I, II și III (sindrom SI, SII, SIII)
Unde R neprogresive în derivațiile precordiale .

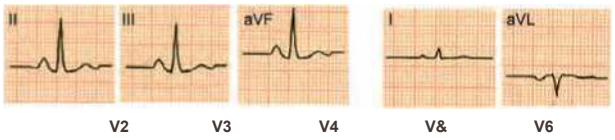

Fig. 3.65: 'P' pulmonale

m edilibrcs.com

VI-lea

Caracteristicile ECG ale hipotermiei (Fig. 3.66)

Se caracterizează printr-o undă J sau undă joncțională, o deviere asemănătoare unei cocoașe care apare la joncțiunea capătului distal al complexului QRS cu segmentul ST. Există o întârziere în înregistrarea devierii intrinseci (> 0,06 sec), ceea ce ar putea fi un semn precoce al iminentei fibrilații ventriculare (FV).

De asemenea, pot apărea bradicardie sinusală și - prelungirea intervalului QT .

Unda J este cunoscută și sub numele de unda „Osborne".

Fig. 3.66: Hipotermie (unde Osborne)

Cauzele undei Q patologice

1. IM transmural
CMHO
Sindromul WPW
Contuzie cardiacă și miocardită
Inimă amiloidă
Originea anormală a arterelor coronare
Rasial.

ECG în diverse aritmii

I. Tahiaritmii

Tahiaritmiile sunt definite ca un ritm cardiac cu o frecvență mai mare de 100 de bătăi pe minut. Aceste aritmii pot fi clasificate în tahicardie supraventriculară (cu originea deasupra bifurcației fasciculului His) și tahicardie ventriculară (Fig. 3.67).

Când originea impulsului nu este determinată, aceste aritmii pot fi clasificate morfologic în tahicardie complexă îngustă (durata QRS < 120 ms, adică trei pătrate mici) și - tahicardie complexă largă (durata QRS > 120 ms).

Analiza ECG

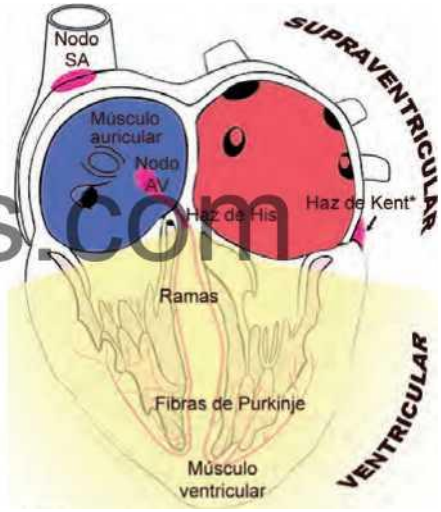

' Vías accesorias

Fig. 3.67: Clasificación de las arritmias (basada en el origen)

Frecvența, morfologia și regularitatea undelor „P"
Căutare undă sinusală „P" / deviere ectopică a undei P'2 / flutter / fibrilație
Relația dintre activitatea atrială și ventriculară
Morfologia complexului QRS în timpul ritmului sinusal / tahiaritmiei
Răspuns la masajul sinusului carotidian / manevrele vagale.

Regula „100" pentru tahicardie

Standardul se referă la frecvența atrială.
Tahicardie atrială - 200 ± 50

Tahicardie complexă îngustă (tahicardie supraventriculară SVT)

	Complexul QRS al undei P					
	Frecvenţă	*Contur*	*Ritm*	*Frecvenţă*	*Ritm*	*Contur*
Tahicardie sinusală	100-180	Normal/Vârf	Regulat	100-180	Regulat	Normal
Flutter auricular	250-350	Dinți de ferăstrău	Regulat	75-175	Regulat, cu excepția cazului în care se iau medicamente/se îmbolnăvesc	Normal
Fibrilația atrială	400-600	„P" absent cu undă „f"	Neregulat	100-160	Neregulat	Normal
Tahicardie atrială cu bloc	150-250	Undele „P" anormale	Regulat sau poate fi neregulat	75-200	Regulat, cu excepția cazului în care există medicamente pentru boală	Normal
Tahicardie prin reentrant la nivelul nodului AV	150-250	„P" retrograd/fuzionat	Regulat, cu excepția începutului/sfârșitului	150-250	Regulat, cu excepția începutului/sfârșitului	Normal
Tahicardie AV reentrantă	150-250	„P" retrograd / fuzionat	Regulat, cu excepția începutului/sfârșitului	150-250	Regulat, cu excepția începutului/sfârșitului	Normal
Tahicardie nu joncțiunea AV paroxistică	60-100	Normal	Regulat	70-130	Regulat	Normal

Flutter auricular - 300 ±50

Tahicardie paroxistică supraventriculară

Studiile electrofiziologice au arătat că reintrarea este responsabilă pentru majoritatea TVP-urilor. Locul anatomic a fost localizat la nivelul nodului sinoatrial, atriului, nodului AV sau unui circuit de macroinleu care implică nodul AV și căile derivațiilor AV. Mecanismul TVP-ului poate fi urmărit până la baza intervalului PR, intervalul de timp dintre vârful unei unde R și unda P ulterioară în timpul tahicardiei (Fig. 3.68).

Tahicardie cu PR scurtă

Au un interval RP mai mic de 50% din intervalul RR. Acestea includ:

Tahicardie de reintrare nodale AV (AVNT):

Această afecțiune apare la pacienții cu disociere funcțională a nodului AV în căi „lente" și „rapide". Conducerea are loc anterograd în jos de-a lungul căii lente și retrograd în sus de-a lungul căii rapide, rezultând o excitație atrială și ventriculară concomitentă. Undele P sunt ascunse în complexele QRS și se disting doar prin compararea morfologiei QRS în tahicardie și ritm sinusal.

Tahicadie de reintrare AV ortodromică (OR-TRAV):

Aceasta este o cale accesorie în care conducerea anterogradă către ventricul are loc prin nodul AV și conducerea retrogradă către atriu prin calea accesorie. Undele P se observă la scurt timp după complexele QRS (Fig. 3.69).

Tahicardie sinusală sau tahicardie atrială ectopică cu bloc atrioventricular de gradul I

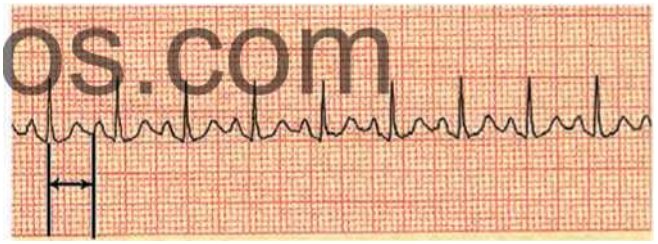

Taquicardia de R-P prolongado

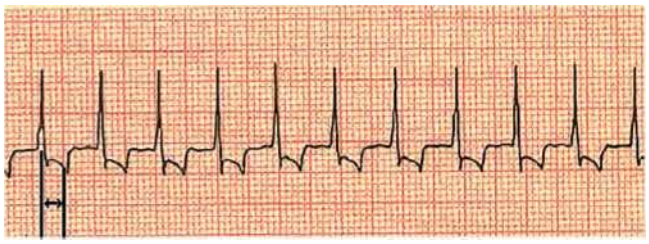

Taquicardia de R-P corto

Fig. 3.68: Intervalo RP

Tahicardie joncțională:

Aceasta este o tahicardie cu complex îngust care își are originea în joncțiunea AV. Impulsul este condus către

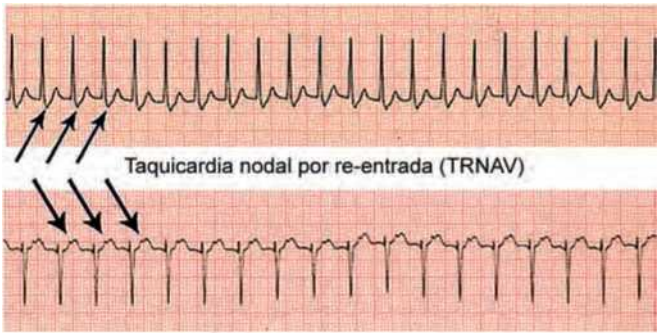

Tahicardie nodală reentrantă
(conducere ortodromică, AVRT)

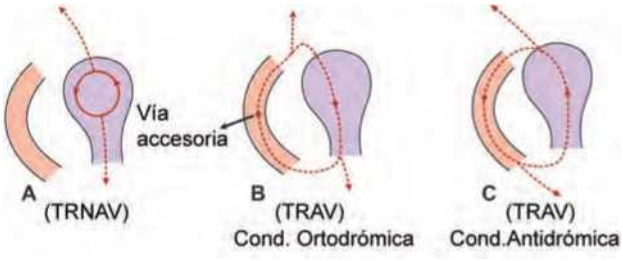

Fig. 3.69: Mecanisme în PSVT

Fig. 3.70: Taquicardia paroxística auricular con bloqueo AV 2:1

www.libros

Atriul și ventriculul sunt afectate simultan, iar unda P nu este ușor de discernut. Acest lucru se observă în infarctul miocardic acut, chirurgia valvei mitrale/aortice sau toxicitatea digitalicelor.

Tahicardie cu interval PR lung

Au un interval RP mai mare de 50% din intervalul RR.

Tahicardie sinusală sau tahicardie atrială ectopică cu intervale PR normale.

Tahicardie atipică de reintrare la nodul AV:

Conducerea anterogradă are loc prin calea nodului AV rapid, iar conducerea retrogradă prin calea nodului AV lentă la pacienții cu fiziologie dual a nodului AV. Datorită conducerii retrograde lente, unda P poate fi observată după complexul QRS (Fig. 3.70).

Tahicardie de reintrare ortodromică în nodul AV:

mediată de o cale accesorie cu proprietăți de conducere lentă sau redusă.

Sindromul WPW

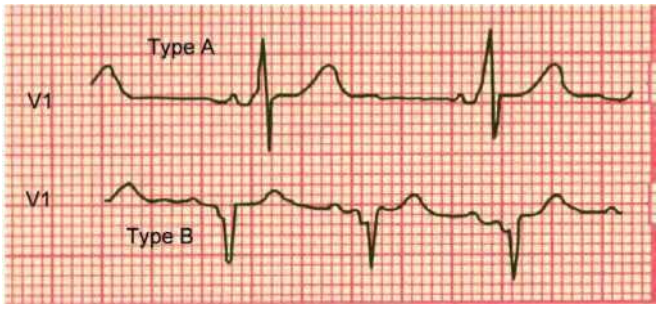

Fig. 3.71: Sindromul Wolff-Parkinson-White

indivizi la TSV (complex ortodromic ortodromic) îngust).

TRAV antidromică: (5% dintre pacienții cu WPW) Conducerea către ventricule coboară prin calea accesorie și conducerea retrogradă prin sistemul His-Purkinje și nodul AV către atrii.

Tibrulația auriculară:

Fibrilația atrială la pacienții cu sindrom WPW poate facilita răspunsul ventricular rapidă deoarece calea accesorie nu are proprietăți decrementale și, în cele din urmă, poate apărea fibrilație ventriculară (FV).

4. Ta

La taquica
o más dife

Multifocal (Fig. 3.72)

Multifocalitatea se manifestă prin 3 modele de unde „P" cu complexe Complexe QRS neregulate. Această tahicardie este frecvent întâlnită la pacienții cu BPOC, în special atunci când urmează terapie cu teofilină.

5. Tahicardie atrială cu bloc cardiac complet

Aceasta este adesea o manifestare a toxicității digoxinei, cu excepția cazului în care se dovedește contrariul.

Fig. 3.72: Taquicardia auricular multifocal

B. Flutter atrial (Fig. 3.73)

Rezultă dintr-un singur circuit de reintrare în jurul unei bariere de conducție funcționale sau structurale (datorată cicatricilor rezultate în urma unei intervenții chirurgicale cardiace anterioare) din interiorul atriilor. Undele de flutter sunt negative în

Fig. 3.73: Flutter auricular

Preexcitația rezultă din activarea anterogradă a ventriculului de către calea accesorie, precum și de către nodul AV, rezultând un interval PR scurt cu o undă delta ascendentă în complexul QRS (Fig. 3.71). Prezența căii accesorie predispune

Fibrilación auricular fina
Fig. 3.74: Fibrilación auricular

Derivații inferioare (II, III și aVF) pozitive în V1 cu aspect „zimțat". Frecvența atrială este de obicei de 300 bătăi/minut, iar blocul atrioventricular este de 2:1.

C. Fibrilación Auricular (Fig. 3.74)

Es la taquiarritmia sostenida más común vista en muchos pacientes.

Causas Comunes

10% de los ancianos > 75 años
FA aislada - < 65 años (normotensos con un corazón normal)
Valvulopatía
Cardiopatia hipertensiva
Cardiopatía isquémica coronaria
Miocarditis y cardiomiopatia ^^1 ill
Cirugía cardíaca | | | | | |
Hipotiroidismo
Hipertiroidismo

Feocromocitom
Pericardită

Frecvența atrială este de 400-600/minut cu un răspuns ventricular rapid și neregulat (>100 bătăi/minut).

ECG-ul este caracterizat printr-o linie de bază neregulată, fără unde P vizibile. Undele fibrilației atriale (FA) pot fi subțiri (FA nou apărută) sau groase (FA de lungă durată). Intervalul RR este neregulat și poate fi înșelător de normal și lent la pacienții cu bloc cardiac complet, fie din cauza unei boli a sistemului de conducere, fie a toxicității la digoxină.

Simptome de fibrilație atrială (datorită frecvenței ventriculare rapide):

Edem pulmonar acut
Sincopă
Angina pectorală
Palpitații
Evenimente tromboembolice (cerebrale, periferice, renale, coronariene).

Episoadele prelungite de frecvență ventriculară rapidă pot provoca cardiomiopatie mediată de tahicardie .

Managementul tahicardiei

Tratamentul inițial al episoadelor acute de tahicardie cu Complejo Estrecho (TSV)

complexe înguste include spitalizarea, administrarea de oxigen, stabilirea unei linii intravenoase, manevre vagale, cum ar fi manevra Valsalva, masaj carotidian cu prudență (a se evita în prezența suflurilor carotidiene, ischemiei acute și toxicității digoxinei) și, dacă nu funcționează, administrarea în bolus intravenos a unuia dintre medicamentele cu acțiune scurtă care întârzie sau blochează conducerea nodului AV.

Adenozină (medicament la alegere) 6 mg intravenos și repetați dacă este necesar la fiecare 2 minute cu 12 mg sau
Metoprolol 5 mg intravenos la fiecare 5 minute
Verapamil 5 mg intravenos (timp de 3 minute) și repetați după 15-30 de minute
Diltiazem 0,25 mg/kg timp de 3 minute și repetați bolusul după 30 de minute
Esmolol 40 mg intravenos pe parcursul unui minut, urmat de o perfuzie intravenoasă de 4 mg/minut și creșterea dozei până la 12 mg/minut
Doza maximă de digoxină intravenoasă de 0,5 mg în decurs de 3 minute încă o dată
sesiune de o oră

os.com

y repet i es necesario, una
• Amiod na IV 300 mg en inf
• M arcapas o con FC superior

Utilizați medicamentele menționate anterior în absența următoarelor simptome adverse:

Hipotensiune arterială - TA < 90 mm Hg
Durere toracică severă, ascuțită
Insuficiență cardiacă
Nivel de conștiință alterat
Ritm cardiac > 200 bpm

În prezența semnelor adverse menționate mai sus - administrați sedative și cardioversie sincronizată.

Cardioversie sincronizată

100 J - 200 J - 300 J

(Se utilizează dacă pacientul este refractar sau pentru menținerea ritmului sinusal)

Amiodaronă 150 mg intravenos timp de 10 minute și apoi
300 mg timp de o oră.

Terapia SVT cronică: (utilizați oricare dintre medicamente)

Diltiazem cu eliberare prelungită 120 până la 360 mg, administrat oral la fiecare 24 de ore
Verapamil cu eliberare prelungită 120 până la 480 mg, administrat oral la fiecare 24 de ore
Metoprolol 25-100 mg PO la fiecare 12 ore
Atenolol 25-100 mg PO la fiecare 24 de ore
Digoxină 0,25-0,5 mg PO la fiecare 24 de ore

Ablație prin radiofrecvență

Oferă un tratament definitiv pentru diferite tipuri de SVT:
TRNAV / TRAV
Tahicardie mediată de căile accesorii
Tahicardie atrială focală
Flutter atrial.

Complicații ale ablației prin radiofrecvență (mai puțin de 1%)
Vânătăi în zona inghinală
Hemoragii
Perforație cardiacă
Tamponadă cardiacă
Bloc cardiac complet
Eveniment cerebrovascular

Odată cu apariția cu succes a ablației prin radiofrecvență , agenții antiaritmici sunt rareori indicați pentru tratamentul TVP.

Management specific

Tahicardie sinusală: Trebuie identificată și tratată cauza.

Tahicardie multifocală: Aceasta se observă cel mai frecvent în BPOC. După corectarea hipoxiei și hipercapniei, dacă frecvența cardiacă rămâne > 110 bătăi/minut, trebuie utilizat verapamil.

Tahicardie joncțională: Dacă manevrele vagale eșuează, se poate utiliza adenozina. Dacă recidiva, trebuie utilizați beta-blocante și amiodaronă. Ablația prin radiofrecvență este tratamentul ideal.

Fibrilația atrială: Protocolul de tratament constă în administrarea de medicamente pentru reducerea frecvenței, corectarea ritmului și prevenirea bolii tromboembolice prin utilizarea de anticoagulante.

Fibrilație fibrilatorie acută (< 72 ore) - Tratamentul bolilor acute asociate, cum ar fi infarctul miocardic / pneumonia.
Controlul frecvenței ventriculare cu digoxină.
Pentru o frecvență ventriculară rapidă persistentă, se adaugă verapamil sau beta-blocante.
Medicație - Cardioversia poate fi utilizată fie cu amiodaronă, fie cu flecainidă.

Amiodaronă: 5 mg/kg timp de o oră - apoi încă 100 mg în două ore printr-o linie centrală - Maxim 1-2 grame în 24 de ore sau 200 mg PO la fiecare 8 ore în prima săptămână - 200 mg la fiecare 12 ore în a doua săptămână - 100-200 mg zilnic pentru întreținere.

Flecainidă: 2 mg/kg intravenos timp de 30 de minute (maxim 150 mg) sau 50-200 mg po la fiecare 12 ore.

Ibutilid: 1 mg intravenos pe parcursul a 10 minute - Repetați 1 mg dacă este necesar.

Dofetilidă: 125-500 mcg oral la fiecare 12 ore.

• CC (curent continuu sau electric) - Cardioversia este indicată după primul atac de fibrilație atrială (FA) cu cauză identificabilă și ca urgență dacă pacientul este în pericol (200 J - 360 J - 360 J).

Anticoagularea cu warfarină este esențială timp de 3 săptămâni înainte și 4 săptămâni după cardioversie pentru a preveni evenimentele tromboembolice.

Fibrilație paroxistică: Sotalol 80-320 mg la fiecare 12 ore poștal sau amiodaronă.

Fibrilația atrială cronică: Digoxina este medicamentul ideal pentru controlul frecvenței ventriculare. Amiodarona este cel mai eficient antiaritmic pentru menținerea ritmului sinusal.

warfarină. În plus, acestea sunt clasificate ca FA cu factori de risc ridicat și moderat.

Fibrilație fibrilatorie cu factori de risc crescut:
Vârsta peste 75 de ani
accident vascular cerebral anterior sau AIT (eveniment ischemic tranzitoriu)
Embolie sistemică
Boala cardiacă valvulară
Funcția sistolică a ventriculului stâng (VS) scăzută

Fibrilație fibrilatorie cu factori de risc moderați:
Vârsta cuprinsă între 65 și 75 de ani

Taquicardia auricular: Es rara y por lo general se debe *Anticoagulación:* La anticoagulación no es necesaria si la a la toxicidad por digoxina. Interrumpir la digoxna y FA es de reciente aparición con un corazón estructural- mantener el nivel de potasio en 4-5 mmol/L. Se deben mente normal en el eco, pero se puede dar aspirina. En utilizar los fragmento| Fab de^^c^erlol específicos| los demás casos de FA, se debe lar anticoagulación con
para digoxina.

Diabetul zaharat
Hipertensiune arterială
Boală coronariană cu funcție ventriculară stângă normală.

Se utilizează warfarină pentru a menține INR-ul la 2-3 la pacienții cu un factor de risc ridicat sau mai mult de doi factori de risc moderat. Warfarina nu este indicată la pacienții fără factori de risc; la acești pacienți, trebuie utilizată aspirină 325 mg zilnic.

Flutter atrial: Tratamentul este similar cu cel al fibrilației atriale, inclusiv anticoagularea. Dacă medicamentele sunt ineficiente, se ia în considerare ablația istmului cavotricuspidian. Acest flutter istmic apare în partea inferioară a atriului drept.

Extrasistole atriale (Fig. 3.75)
Aceasta se caracterizează prin prezența unei unde P neobișnuite , care poate fi vârfică, crestată, bifazică sau inversată și care apare înainte de următoarea undă P sinusală. Lățimea complexului QRS este normală. Pauza compensatorie este relativă.

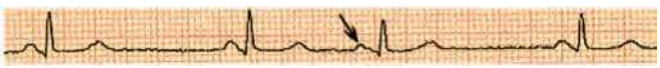

Fig. 3.75: Extrasistolă atrială

Nod AV
Extrasistole ale nodului AV (Fig. 3.76)

Aceasta este similară ca aspect cu o extrasistolă atrială pe ECG. Undele P pot preceda, se pot contopi cu sau pot urma complexul QRS, în funcție de originea bătăilor ectopice din partea superioară, medie sau inferioară a nodului AV.

H D Fig 3. 76 ; E.X tras ' o ' e s A H 111 K
Tahicardie Paro iiaica A V III II

Aceasta poate fi definită ca o succesiune de trei sau mai multe extrasistole nodale AV și are caracteristici similare cu cele ale tahicardiei atriale.

Aritmii ventriculare

Extrasistole ventriculare (VE)

Acestea se caracterizează prin apariția unui complex QRS prematur și neobișnuit (lat sau crestat), cu modificări ST-T asociate și secundare (când complexul QRS este predominant vertical, segmentul ST este deprimat, iar unda T este inversată. Când complexul QRS este predominant descendent, segmentul ST este supradenivelat, iar unda T este verticală). Extrasistola ventriculară este urmată de o pauză compensatorie absolută sau completă.

Vesela ectopică poate fi benignă, din cauza consumului excesiv de cafea, ceai, alcool, apă rece, fumat sau stres emoțional.

Inversia undei T, dacă este prezentă în complexul normal imediat după o VE ectopică, indică ischemie subiacentă *(test de stres economic).*

PVC-urile ectopice (Fig. 3.77) cu o deflexie QRS predominant negativă în derivațiile precordiale drepte (V1 , V2) indică faptul că bătăile ectopice își au originea în ventriculul drept și sunt în general benigne.

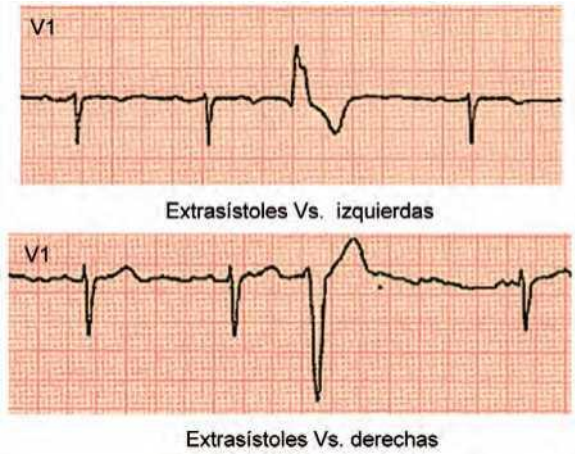

Fig. 3.77: Vehicule electrice ectopice

În mod similar, prezența bătăilor ectopice cu o deviație predominant negativă a QRS în derivațiile precordiale stângi (V4 , V5 , V6) indică faptul că bătăile ectopice își au originea în ventricul stâng și sunt de obicei patologice.

Tipuri de extrasistole ventriculare

Bigeminie extrasistolică ventriculară (Fig. 3.78): Extrasistolele ventriculare alternante , adică extrasistolele care apar după fiecare bătaie sinusală, sunt o cauză și o manifestare frecventă a toxicității digitalice.

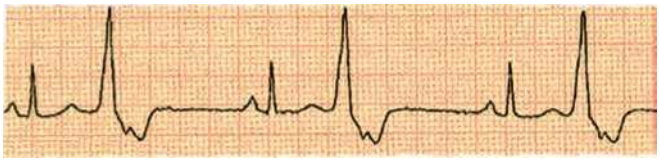

Fig. 3.78: Bigeminie ventriculară

Extrasistole ventriculare multifocale sau multiforme: Extrasistolele care apar din focare diferite și, în consecință, dau naștere la complexe QRS diferite se numesc extrasistole ventriculare multifocale sau multiforme.

Extrasistole pereche (Fig. 3.79): Când există o descărcare ventriculară prematură ectopică focală de două ori la rând, ritmul se va manifesta ca o pereche de extrasistole, adică o bătaie sinusală urmată de două extrasistole (VE pereche sau duble).

Fig. 3.79: Extrasistole pereche

Tahicardie ventriculară extrasistolică paroxistică: Trei sau mai multe extrasistole ventriculare succesive constituie o tahicardie ventriculară extrasistolică paroxistică - o tahicardie paroxistică.

Notă: Extrasistolele ventriculare sunt întotdeauna importante atunci când sunt asociate cu boli miocardice.

Extrasistolele ventriculare multifocale și extrasistolele ventriculare pereche sunt întotdeauna anormale și indică de obicei o boală miocardică severă.

Extrasistolele ventriculare unifocale sunt de obicei indicative ale unei boli cardiace dacă: (i) apar în „clustere" sau „pusuri" (ii) apar în ritm bigeminat (iii) apar în asociere cu boli cardiace (iv) apar la persoane cu vârsta peste 40 de ani sau (v) sunt declanșate de exerciții fizice.

Extrasistolele ventriculare frecvente, în special cele care apar în perechi, anunță adesea tahicardie ventriculară sau fibrilație ventriculară.

O extrasistolă ventriculară care apare prematur și se suprapune cu unda T a complexului anterior poate fi predispusă la precipitarea fibrilației ventriculare (fenomenul R-on-T).

Tahicardie cu complex larg

Ar trebui depuse toate eforturile posibile pentru a diferenția între tahicardia ventriculară și TVS cu conducere aberantă, datorită implicațiilor clinice, deoarece gestionarea acestor două aritmii este complet diferită. TVS-urile sunt tratabile cu adenozină, blocante ale canalelor de calciu și ablație prin radiofrecvență, în timp ce majoritatea TV sunt maligne și necesită agenți antiaritmici sau defibrilatoare cardioverter implantabile.

Funcții TV sugestive

Disociere AV
Bătăile inimii fuziunii
Capturați bătăile inimii
Morfologie BRIHH cu deviație a axului drept
Morfologia complexului QRS sugestivă pentru TV

BRIHH: În V_1 - V_2 ~ R > 30 ms sau R până la S > 60 ms sau undă S crestată în V_6 ~ QR sau QS

BRDHH: În V_1 - V_2 ~ R sau QR sau RS monofazic
În plumb V_6 ~ R/S < 1.

Televiziune monomorfă susținută

Trei sau mai multe complexe ventriculare premature succesive se numesc tahicardie ventriculară. Se numește susținută atunci când durează mai mult de 30 de secunde, cu o frecvență de 100 până la 250 de bătăi/minut, cu un singur tip de morfologie QRS pe tot parcursul aritmiei.

Televiziune polimorfă

Se caracterizează prin modificări ale morfologiei QRS de la o bătaie la alta și se datorează frecvent bolii coronariene. Torsada vârfurilor (TdP) este o tahicardie ventriculară polimorfă precedată de o prelungire a intervalului QT în ritm sinusal (Fig. 3.80).

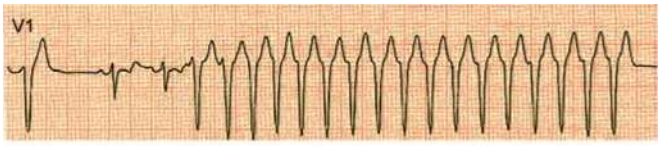

Fig. 3.80: Taquicardia ventricular

Flutter Ventricular (Fig. 3.81)

(Ritm cardiac - 150-300). Aceasta se caracterizează pe ECG printr-o descărcare ventriculară ectopică foarte rapidă și regulată. Deviațiile undelor QRS și T sunt foarte largi și neobișnuite, rezultând o formă de undă sinusoidală.

Fig. 3.81: Flutter ventricular

Notă: Flutterul ventricular diferă de fibrilația ventriculară prin uniformitatea, constanța, regularitatea și amplitudinea relativ mare a deflexiilor. Deflexiile fibrilației ventriculare sunt mici, complet haotice și neregulate.

Torsada vârfurilor (Fig. 3.82): Flutterul ventricular se poate prezenta cu complexe QRS multiforme, o manifestare care a fost denumită „torsada vârfurilor" (punct răsucit sau TV helicoidal).

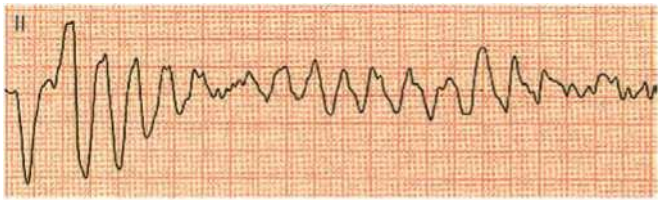

Fig. 3.82: Torsades de pointes

În această prezentare, complexele QRS tind să fie bizare și multiforme, cu vârfuri ascuțite. Această formă de flutter ventricular este probabil să evolueze spre bloc auriculoventricular de gradul trei și este frecvent asociată cu atacuri sincopale. Atacurile sincopale pot duce la prelungirea marcată a intervalului QTc și pot include o undă T gigantică inversată.

Aceasta poate fi o expresie a unei boli coronariene severe, hipokaliemiei, hipomagneziemiei sau terapiei cu chinidină.

Fibrilație ventriculară (Fig. 3.83)

Managementul tahicardiei complexe mari

Esta se caracteriza en el ECG por la presencia de deflexiones completamente irregulares, caóticas y deformadas de diversa altura, ancho y forma.

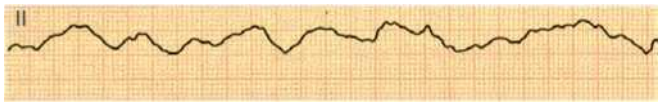

Fig. 3.83: Fibrilación ventricular

TV stabilă hemodinamic:
Corectarea hipokaliemiei și hipomagneziemiei
Amiodaronă 150 mg intravenos timp de 20 de minute și apoi 300 mg timp de 1 oră sau
Lidocaină 50 mg intravenos timp de 2 minute și repetați la fiecare 5 minute, până la o doză maximă de 200 mg.

Dacă medicamentele de mai sus eșuează sau pacientul este instabil hemodinamic:
Cardioversie CD - 200 J - 200 J - 360 J.
Rezistent la TV/FV:
Amiodaronă 300 mg intravenos urmată de o perfuzie de 1 mg/minut timp de 6 ore și apoi 0,5 mg/minut timp de 6 ore sau
Lidocaină 100 mg intravenos - se repetă încă o dată - urmată de o perfuzie de 2-4 mg/minut sau Procainamidă 30 mg/minut intravenos - doză maximă 15 mg/kg sau
Bretiliu 5 mg/kg și bolusuri repetate după cum este necesar, până la maximum 35 mg/kg sau Sotalol - a se utiliza cu precauție în prezența insuficienței cardiace congestive.
TdP asociată cu sindromul QT lung:
Cardioversie imediată cu CD
Bolusuri intravenoase de sulfat de magneziu 1-2 grame (maxim 4-6 grame).
Prevenirea teledetecțiilor recurente:
Ablația TV prin radiofrecvență pentru formele de TV hemodinamic stabile fără cardiopatie structurală

Izolarea chirurgicală a zonei aritmogene. Implantarea de defibrilatoare automate de mici dimensiuni .

Indicații pentru defibrilatoarele cardioverter implantabile (ICD):
TV spontană cu cardiopatie structurală
Cauze ireversibile ale TV/VF
TV/FV recurent
Lipsa agenților antiaritmici pentru controlul TV
Pacienți cu risc crescut de moarte subită cardiacă (SCD).

bradiaritmii

Sindromul sânului bolnav (Sindromul tahi-bradicardic)

Aceasta se datorează disfuncției nodului sinusal, iar ECG-ul arată bradicardie sinusală, uneori asociată cu bloc al nodului AV sau tahicardie ventriculară superioară (TSV), alternând cu bradicardie sau asistolă.

Bloc cardiac sau bloc atrioventricular

Bloqueo de Primer Grado (Fig. 3.84)
Se caracteriza por un intervalo PR constante prolongado (> 0.20 seg).

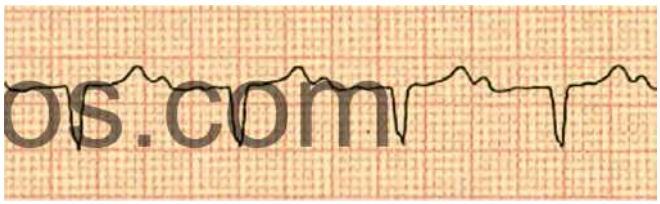

Fig. 3. 84: Bloqueo AV de primer grado

Bloc de gradul doi

Tipul Mobitz I (Fig. 3.85): Intervalul PR crește cu fiecare ciclu până când apare o undă P care nu este urmată de un complex QRS *(fenomenul Wenckebach).*

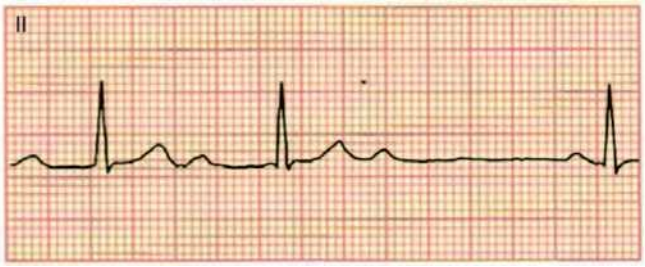

Fig. 3.85: Bloc de gradul doi (tip Mobitz I - tip Wenckebach)

Tipul II Mobitz (Fig. 3.86): Intervalul PR este constant. Unele unde P nu sunt urmate de un complex QRS, iar gradul de blocaj poate fi cuantificat ca 2:1, 3:1 etc.

Bloc AV complet sau de gradul trei (Fig. 3.87): Se caracterizează prin unde P și complexe QRS care apar complet independente unul de celălalt.

Administrarea intravenoasă a 1-2 mg de atropină nu crește

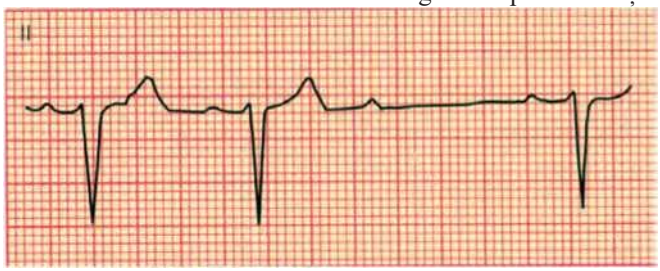

Fig. 3.86: Bloqueo de segundo grado (Mobitz tipo II)

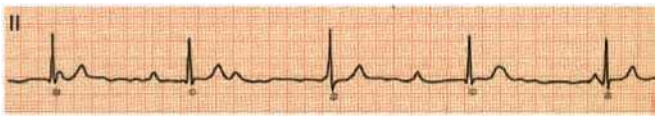

Fig. 3.87: Bloqueo AV cardiaco completo

frecvența cardiacă în sindromul de sinus bolnav și blocul cardiac complet, în timp ce frecvența cardiacă crește în bradicardia sinusală și blocurile de gradul I sau II.

Indicații pentru stimulatorul cardiac permanent

Bradicardie sinusală simptomatică sau bloc AV. Bloc AV progresiv.

Asistolă > 3 sec

Frecvența lui e;

Ablația cu cateter a nodului AV

i. Tulburări neuromusculare

Bloc AV postoperator (recuperare la distanță)

Bradicardie sinusală extremă din cauza terapiei medicamentoase esențiale

Blocare AV completă intermitentă

Bloc intermitent de gradul doi

Bloc de ramură alternant

Masajul sinusului carotidian induce sincopă, determinând asistolă > 3 secunde.

o AV
e lib
40 lat
nuto

ECG de efort (stres)

Prin efectuarea unui ECG în timpul exercițiilor fizice cu creștere progresivă (pe o bandă de alergare), este posibilă detectarea aritmiilor induse de stres sau a dovezilor de ischemie.

O depresiune orizontală sau descendentă a segmentului ST cu > 1 mm sugerează ischemie.

Incapacitatea de a obține o creștere a tensiunii arteriale sau apariția unei scăderi a tensiunii arteriale în timpul efortului este o dovadă a decompensării ventriculare și indică o ischemie extinsă.

Neatingerea ritmului cardiac prezis face ca testul să fie neconcludent (ritmul cardiac prezis este de 220 - vârsta pacientului).

După un infarct miocardic, este utilizat pentru a evalua riscul.

Contraindicat în

Angina instabilă

Insuficiență cardiacă decompensată

Hipertensiune arterială severă sau obstrucție a tractului de ejecție, de exemplu, stenoză aortică.

Holter sau ECG ambulatoriu

Pentru detectarea episoadelor tranzitorii de ischemie sau aritmii care apar rareori întâmplător în perioada scurtă de timp oferită de monitorizarea ECG de rutină cu 12 derivații.

Ecocardiogramă de stres

O ecocardiogramă de stres poate fi efectuată după administrarea de adenozină, dobutamină sau dipiridamol pentru a detecta ischemia.

Clasificarea cardiopatiilor congenitale

complet.

Leziuni fără scurtcircuite

Malformații ale inimii stângi

Obstrucția congenitală stângă

Stenoza venei pulmonare

Cor triatriatum

Stenoză mitrală.

Regurgitarea mitrală

Anomalías Usuales

Prolapsul valvei mitrale

valvă mitrală cu dublu orificiu

Perforație congenitală

Valvă divizată posterioară

Valva mitrală parașută

Șiruri anormale.

Stenoză aortică

Supravalvular

Valvulară

Subvalvulară.

Regurgitarea valvei aortice.

Coarctația aortei.

Malformații ale inimii drepte

Anomalia Ebstein acianotică

Stenoză pulmonară

Supravalvular

Valvulară

Infundibular
Subinfundibular.
Regurgitarea congenitală a valvei pulmonare
Dilatația idiopatică a trunchiului pulmonar
Stenoza ramurii arterei pulmonare.

Leziuni de scurtcircuit - de la stânga la dreapta (acianotice)

Scurtcircuit la nivelul urechii
Defectul septal atrial (DSA)
Ostium primum
Ostium secundum
Sinus venos.
ASD cu stenoză mitrală dobândită (sindromul Lutembacher).
iii. Conexiune venoasă pulmonară parțială anormală.
ii.

Defectul septal ventricular (DSV)

Defect

Cortocircuito a Nivel Ventricular

i.

perimembranos sau paramembranos

ii.
CIV con cortocircuito del ventrículo izquierdo a la

aurícula derecha (dfcodejG£rbFd|h| I ■ K* j 13. Varios

Cortocircuito de smi Ré AdiU

hasta Hemicardio Derecho

Ruptura de aneurisma del seno de Valsalva
Fístula arteriovenosa coronaria
Origen anómalo de la arteria coronaria izquierda de la arteria pulmonar (Síndrome de Bland-White-Garland).

Cortocircuito Aorto-Pulmonar

Defect muscular
VSD cu regurgitare aortică
Fereastra aortopulmonară
Ductus arteriosus patent (PDA).

Scurtcircuite pe mai multe niveluri

CIV cu CIA
CIV cu PCA.

Leziuni de scurtcircuit - de la dreapta la stânga (cianotice)

Cu flux sanguin pulmonar crescut

Transpoziția completă a marilor vase
Ventriculul drept cu dublă ieșire
Trunchiul arterial
Conexiune venoasă pulmonară anormală totală.

Cu flux sanguin pulmonar normal sau scăzut
Tetralogia Fallot
Atrezie tricuspidă
Anomalia Ebstein cu șunt atrial dreapta-stânga
Atrezie pulmonară cu sept ventricular intact
Fistulă arteriovenoasă pulmonară.

Cardiopatie congenitală cianotică cu apex proeminent VI - atrezie tricuspidă

Incidența cardiopatiilor congenitale

Procentaj de boli cardiace congenitale

Defectul septal ventricular	
Canalul arterial patent	
Stenoză aortică	30%
Stenoză pulmonară	10%
Tetralogia Fallot	10%
defectul septal atrial	10%
Prolapsul valvei mitrale	10%
Coarctația de aortă	7%
Transpoziția marilor artere	7%
Trunchiul arterial	5%
Conexiune venoasă pulmonară anormală totală 1% 1% 3%	5%
	1%

12. Atresia tricúspide*

La incidenc de la coa^m .

Stenoza aortică, transpoziția marilor artere și stenoza aortică sunt mai frecvente la bărbați.
Incidența ductului arterial permeabil și a defectului septal atrial este mai mare la femei.
Incidența altor boli de inimă este aproape egală la ambele sexe.
Figura 3.88 prezintă mai mulți markeri externi ai cardiopatiilor congenitale.

Malpoziție cardiacă (Fig. 3.89 până la 3.91)

O poziție anatomică anormală a întregii inimi sau a camerelor acesteia constituie o malpoziție cardiacă.

Apexul cardiac este de obicei situat pe partea stângă a toracelui - *levocardie.*

Când vârful cardiac este situat în centrul toracelui - *mezocardie* .

În descrierea unei anomalii cardiace, trebuie luate în considerare individual trei segmente.
Poziția atriilor
Poziția ventriculelor și conexiunile lor cu atriile
Poziția marilor vase și conexiunile lor cu ventriculele.

medilibros.com

Fig. 3.88: Markeri externi ai cardiopatiei congenitale

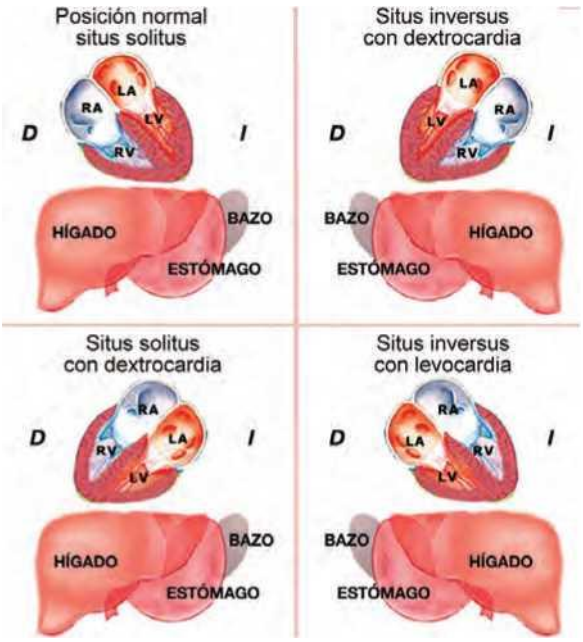

Fig. 3.89: Malpoziții cardiace

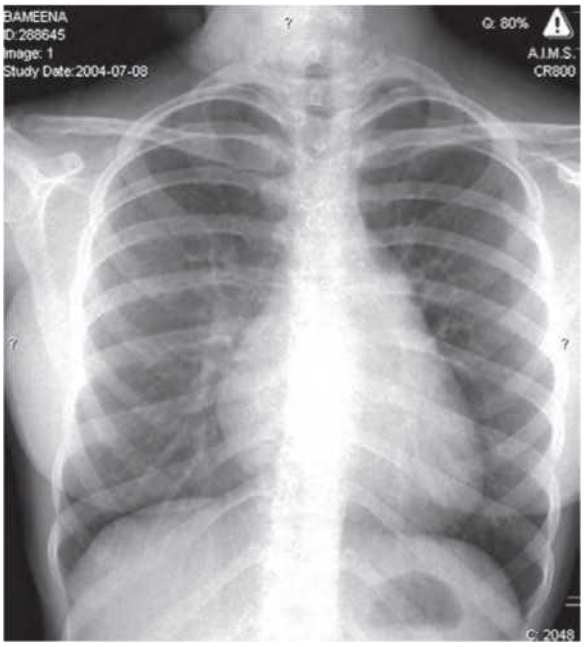

Fig. 3.90: Situs solitus

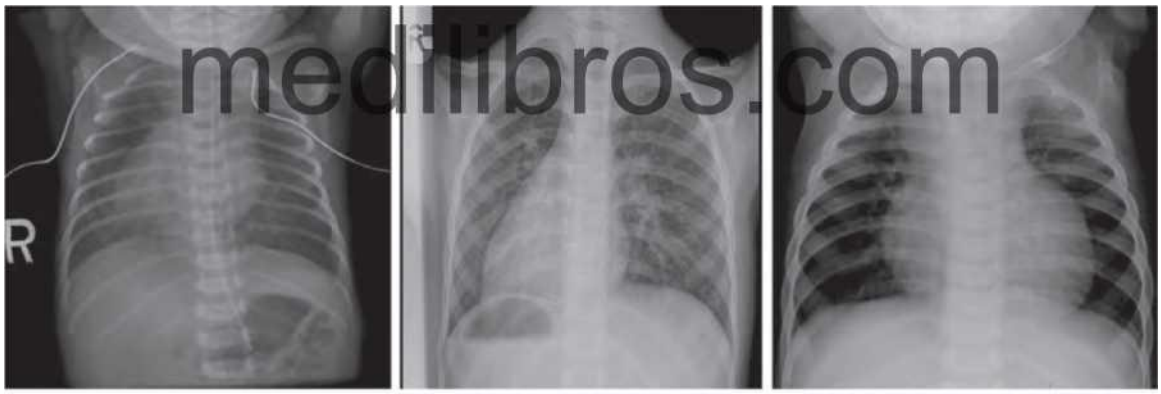

Dextrocardie Situs inversus totalSitus ambiguu

Fig. 3.91: Malpoziții cardiace

medilibros.com

În general, poziția auriculelor poate fi identificată prin situs corporal (configurația organelor viscerale).

Ficatul și atriul drept sunt situate pe aceeași parte a corpului.

Atriul stâng este de aceeași parte cu stomacul și splina.

Aranjamentul normal al viscerelor abdominale și al atriului se numește situs solitus.

Când viscerele abdominale (împreună cu atriul) sunt complet inversate, se numește situs inversus.

Situsul ambiguu este asociat cu asplenie sau polisplenie, când poziția cardiacă nu poate fi determinată.

După determinarea situsului visceroatrial, trebuie definită poziția ventriculelor și conexiunile acestora cu atriile. Ventriculele sunt distincte din punct de vedere morfologic și pot fi de obicei diferențiate pe baza angiografiei sau ecocardiografiei. Valvele atrioventriculare rămân întotdeauna cu ventriculele respective.

În dezvoltarea normală, tubul cardiac primitiv, drept, se îndoaie spre dreapta, formând ceea ce se numește o buclă dreaptă (d pentru dextro sau dreapta). Aceasta plasează ventriculul drept morfologic la dreapta ventriculului stâng morfologic . Invers, dacă tubul cardiac se îndoaie spre stânga, se formează o buclă stângă (l pentru levo sau stânga), iar ventriculul drept morfologic este situat la stânga ventriculului stâng.

Conform acestei clasificări, un asa-d este normal in situs solitus (ficatul și atriul drept, conectate la ventriculul drept, sunt situate pe partea dreaptă a pacientului. Ventriculul drept este situat la dreapta ventriculului stâng).

Un asa-l este normal in situs inversus (ficatul și atriul drept, conectate la ventriculul drept, sunt situate pe partea stângă a pacientului. Ventriculul drept este situat la stânga ventriculului stâng).

Anatomia marilor vase este determinată în funcție de
Relații poziționale
Anexele ventriculare.

Relațiile poziționale ale marilor vase sunt descrise ca d (dextro) atunci când aorta ascendentă este la dreapta arterei pulmonare. Sunt descrise ca l (levo) atunci când aorta este la stânga arterei pulmonare.

Exemple

|T n ^^

Q|ILb I

Inima normală este descrisă ca solitus / asa-d / d-normală
Situs inversus și dextrocardia sunt descrise ca inversus/asa-l/l-normal.

Dextrocardie

Dextrocardie cu Situs Inversus
(Situs Inversus Totalis)

Dextrocardia cu situs inversus este o afecțiune relativ frecventă, de obicei o constatare incidentală la radiografia toracică sau la examenul fizic și este, în general, benignă. Aproximativ 90% dintre pacienții cu această afecțiune au cord normal.

ECG-ul arată unde P negative în derivația I.

Dacă derivațiile brațului stâng și drept sunt inversate și derivațiile precordiale sunt plasate pe partea dreaptă a toracelui, ECG-ul apare normal.

Dextrocardie izolată

Pacienții cu dextrocardie izolată fără situs inversus au aproape întotdeauna mai multe malformații cardiace, cele mai frecvente fiind
Transpoziția corectată a marilor vase
Stenoză pulmonară
Defectul septal ventricular
Comunicarea interatrială.

Anomalii cardiace cu diverse tulburări genetice

Bolile cardiace genetice pot fi clasificate în trei categorii
Tulburări cromozomiale
Boli monogenice (autosomal dominante sau recesive; sau legate de cromozomul X)
Tulburări multifactoriale.

Pacienții cu anomalii cromozomiale sau monogenice reprezintă 5 până la 10% dintre persoanele cu cardiopatii congenitale și prezintă de obicei anomalii în mai multe organe și sisteme. Pacienții cu un model de moștenire multifactorială au o singură anomalie cardiacă (VSD, ASD, PDA) fără anomalii în alte organe.

Anomalii cromozomiale

i. Sindromul Down (trisomia 21)
Defect de pernă endocardică
CIV
Tetralogia Fallot
CIA (ostium primum)
PCA

SAU Transpoziția marilor vase
Coarctația aortei.
Sindromul

Turner (45 XO)

Coarctația aortei
valvă aortică bicuspidă
Stenoză aortică.

Tulburări monogenice

i. Sindromul Noonan (tulburare autosomal dominantă)
   a. Displazie valvulară pulmonară cu stenoză rezultată
   b. CIA
CMHO
ii. Sindromul Williams (tulburare autosomal dominantă)
   a. Stenoză aortică supravalvulară

b. Stenoză arterială pulmonară periferică.

Sindromul leopardului (tulburare autosomal dominantă)

a. Bloc AV complet

b. Stenoză de valvă pulmonară.

iv. Sindromul Holt-Oram (tulburare autosomal dominantă)

a. CIA (ostium secundum)

b. CIV

Stenoză aortică supravalvulară (tulburare autosomal dominantă)

Sindromul Kartagener (tulburare autosomal recesivă)

Dextrocardie cu situs inversus
Transpoziția marilor vase
Tulburări ereditare ale țesutului conjunctiv (sindromul Marfan, sindromul Ehlers-Danlos, homocistinurie)
Prolapsul valvei mitrale sau tricuspide
Boala coronariană prematură
Regurgitarea aortică
Regurgitarea mitrală.
Cardiomiopatie
CMHO
Cardiomiopatie dilatativă familială.

Defectul septal atrial (DSA)

Este cel mai frecvent defect cardiac congenital care se prezintă cu simptome la adulți. Există patru tipuri de TSA, dintre care primele trei sunt cele mai frecvente (Fig. 3.92):

CIA este mai frecventă la femei.

Ostium secundum (90%)
Ostium primum (5%)
Sinus venos (5%)
Sinus coronarian - foarte rar

Tip CIA ostium primum se asocia con el síndrome d
Jos sau cu d efectos de cojinetes endocárdico
cu regurgitare a mea tral o tricuspidea (RM, RT).

medlib

CIA de tip Ostium secundum poate fi sporadică sau transmisă ca o afecțiune autosomal dominantă.

În PFO (Patent Ovale) - există doar permeabilitate anatomică.

În ostium secundum al CIA există permeabilitate atât anatomică, cât și funcțională.

Sindroame cu TSA

1. Sindromul Holt-Oram (CIA ostium secundum) Degetul mare trifalangian, uneori abrahie sau focomelie, moștenire autosomal dominantă.
2. Trisomia 13 (sindromul Patau) Polidactilie, deformare în flexia degetelor pliu simian, microcefalie, holoprozencefalie, labioschizură, palatoschizură și urechi implantate jos - (ASD, VSD, PCA)

Trisomia 18 (sindromul Edward)

Occiput proeminent, urechi implantate jos și micrognație, împreună cu pumni închiși și picioare cu talpa balansată (CIA, CIV, PCA)

Altele: Ellis van Creveld (polidactilie, displazie unguială , nanism condrodistrofic), TRA (trombocitopenie și absența radiusului), trisomia 21 și rubeolă.

CIA ar putea fi asociată cu
PVM
Scleroză multiplă dobândită (sindromul Lutembacher).

tip sinus venos apare deasupra septului, în apropierea intrării în vena cavă superioară (VCS). Uneori este asociat cu o conexiune venoasă pulmonară parțială anormală.

• FA este frecventă în CIA.

• Endocardita infecțioasă este rară în ASD, cu excepția tipului ostium primum, din cauza asocierii-

cu RMN sau RT.

Caracteristici clinice

a. O treime dintre pacienții cu defect septal atrial (DSA) prezintă un thrill sistolic. Dacă thrill-ul este pronunțat, luați în considerare posibilitatea unui DSA.
b. Diviziunea extinsă și fixă a lui s_2 Este constatarea auscultatorie caracteristică a CIA
c. Divizarea lui s_2 Se îngustează odată cu dezvoltarea hipertensiunii pulmonare
d. Divizarea este variabilă odată cu dezvoltarea FA

Hiperfluxul sistolic de ejecție (SSE) prin valva pulmonară
Rumble mediodiastolic (MDR) prin valva tricuspidă.

Diagnostic diferențial

1. Conexiunea venoasă pulmonară parțială anormală poate imita ASD (cianotică).

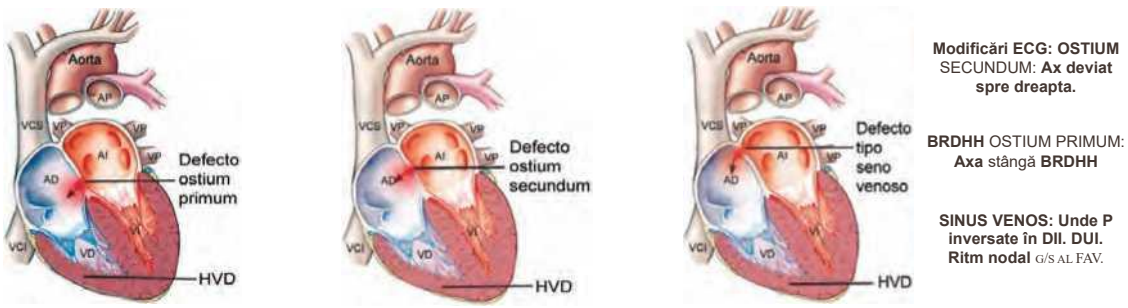

Ostium primum **Ostium secundum** **Tip sinus venos**

Fig. 3.92 Tipos de comunicación interauricular

Fig. 3.92: Tipos de comunicación interauricular

Conexiunea venoasă pulmonară anomală totală cu un defect septal atrial mare, fără hipertensiune pulmonară sau obstrucție venoasă pulmonară, poate, de asemenea, imita un defect septal atrial (cianotică).
Stenoză mitrală (SM) cu hipertensiune pulmonară.

ECG

Ostium secundum: Deviația spre dreapta a axei QRS , dominanța ventriculului drept și RBBB incomplet
Ostium primum: Deviația axială stângă a complexului QRS cu RBBB incomplet
Sinus venos: Undă P inversată în derivații
Inferior. Poate fi prezent ritmul joncțional. Rareori, defectele ostium primum pot fi asociate cu bloc atrioventricular complet.

Radiografie toracică

Dilatarea atriului drept, a arterelor pulmonare și a ventriculului drept, cu un buton aortic mai puțin proeminent, dând un aspect caracteristic de „buclă" (Fig. 3.93). Dilatarea SVC sugerează un defectu septal atrial sinus venos.
Câmpurile pulmonare sunt pletorice.

Fig. 3.93: Aspectul în mâner

S , Tratament

Închidere chirurgicală (vârsta ideală 3-6 ani). Indicație chirurgicală - șunt semnificativ cu flux pulmonar > 1,5:1 comparativ cu fluxul sistemic.

O nouă procedură chirurgicală neinvazivă este închiderea defectului cu un dispozitiv în formă de umbrelă (Fig. 3.94). Cu toate acestea, ASD-urile se pot închide spontan până la vârsta de 2 ani.

Închiderea protetică a ASD poate fi efectuată folosind o grefă pericardică.

Fig. 3.94: Dispozitiv de închidere CIA

Defectul septal ventricular (DSV)

Aceasta este cea mai frecventă boală cardiacă congenitală.

Clasificare (Fig. 3.95)

Tip perimembranos sau paramembranos (cel mai frecvent 80%).

Are o extensie variabilă în septul de ejecție, de intrare sau trabecular. Se mai numește și tip infracristalin, subaortic sau conoventricular.

Tipul muscular.

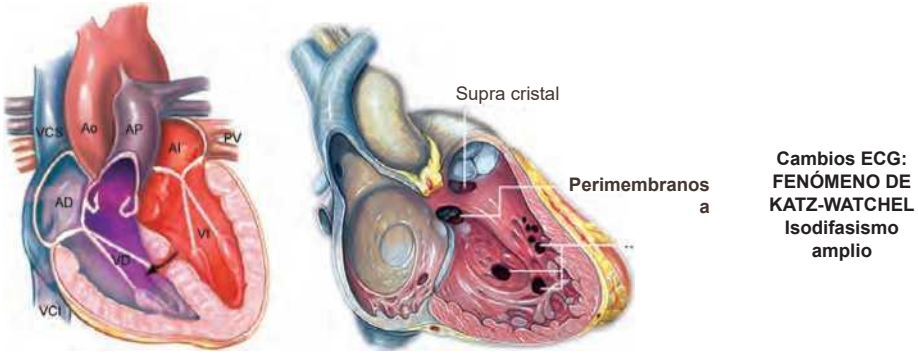

Fig. 3.95: Comunicación interventricular

Poate fi de 3 tipuri a. Intrare (8%)
Trabecular (central, apical sau marginal) (5-20%) (sau tip brânză elvețiană - perforații multiple)
Ejecție (5-7%). Numită și supracristal, subpulmonar, conoseptal, subarterial sau infundibular.

Sindroame cu VSD

Trisomiile 8, 13, 18 și 21.
Sindromul Cri-du-chat (țipătul pisicii, microcefalie , retard mintal, predispoziție antimongoloidă).
Sindromul Cornelia de Lange (micromelie, retard mintal și de creștere).

4. Síndrome de Klippel-Feil. Sindromul velocicardiofacial (palatoschizis, nas proeminent, mâini subțiri, probleme de învățare).
Sindromul alcoolic fetal (microcefalie, retard mintal și de creștere, buză superioară subțire, fisură palpebrală scurtă).
Sindromul Apert (craniosinostoză, hipoplazie mediofacială, sindactilie).
Sindromul Conradi-Hunermann (membre scurte asimetrice, pori cutanați dilatați, mineralizare punctată precoce).
Asociația VATER **larlpr% ewl r ^ d** l / a **t re s** i **bb** , fistulă traheoesofagiană, anomalii renale și radiale).

Defectele septale ventriculare pot varia în dimensiune, formă și număr.

Închiderea spontană a defectului poate apărea la 50% dintre cei cu un defect cu diametrul mai mic de 0,5 cm (doar în defectul de sept muscular) până la vârsta de 6 ani.

Mecanismul de închidere a defectelor

Septul muscular crește în jurul defectului.
Prolapsul valvei aortice sau tricuspide aderă

Localizarea anatomică a disfuncției valvulare subaortice predispune la prolapsul valvei aortice și la dezvoltarea regurgitării aortice.

CIV poate produce simptome la o vârstă foarte fragedă.

• Suflu pansistolic de gradul IV peste spațiul intercostal 3 sau 4 în regiunea parasternală stângă cu semne de mărire al defecto junto con el crecimiento de tejido fibroso. c. La presencia de endocarditis infecciosa o el desarro llo de aneurisma ventricular septal pueden cerrar el defecto.

biventriculară.

• Prin valva mitrală se poate auzi un suflu mediodiastolic.
• Endocardita infecțioasă este foarte frecventă.

Sindromul Maladie-de-Roger

Características Clínicas

Aceasta este o disfuncție venoasă interstițială (DVS) musculară de dimensiuni reduse, cu un thrill proeminent și un suflu pansistolic puternic, fără modificări hemodinamice. ECG-ul este normal. Poate apărea închiderea spontană a defectului.

ECG

Poate prezenta dovezi de creștere biventriculară cu sau fără bloc abdominal dereglat și ocazional cu bloc auriculoventricular complet.

Radiografie toracică / Ecografie

Mărirea ventriculului stâng cu pletoră pulmonară (Fig. 3.96).
VSD cu foramen ovale persistent (Fig. 3.97).

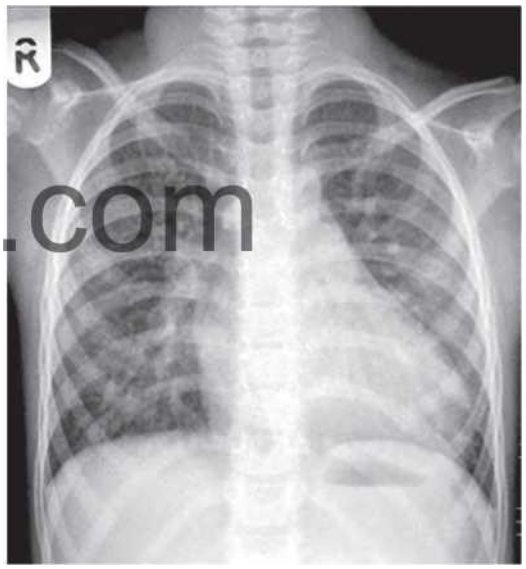

Fig. 3.96: Radiografie care prezintă pletora pulmonară

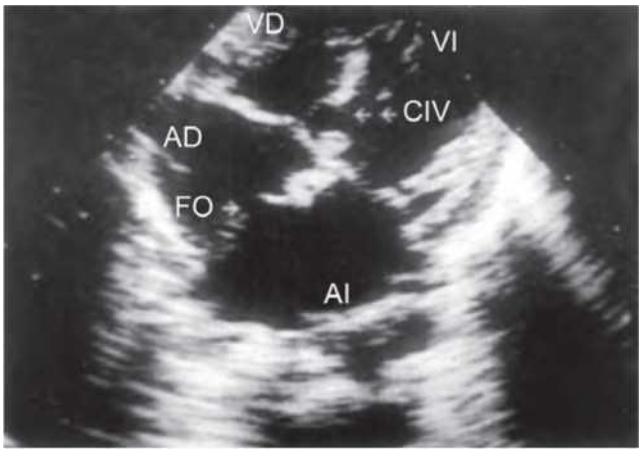

Fig. 3.97: Comunicación interventricular con foramen oval permeable

Tratamiento

El cierre quirúrgico es el tratamiento de elección.
Edad ideal para la cirugía < 2 años.
Indicación de cirugía es cuando el flujo sanguíneo pulmonar a sistémico es > 1.5:1.

Persistencia del Conducto Arterioso (PCA) (Fig. 3.98)

El conducto arterioso se conecta a la aorta descendente (distal al origen de la arteria subclavia izquierda) y la arteria pulmonar izquierda (justo después de la bifurcación de la arteria pulmonar).

El cierre funcional (fisiológico) se produce dentro de las 24-48 horas después del nacimiento, y el cierre anatómico se completa en 2-3 semanas después del nacimiento.

El cierre fisiológico, debido a la contracción muscular, es influenciada por el aumento abrupto de la P_aO_2 y la reducción la síntesis local de prostaglandina-E.

Los bebés nacidos a grandes altitudes y los bebés prematuros tienen una mayor incidencia de PCA. Su incidencia también es alta cuando la madre se ve afectada por rubéola en el pri

mer trimestre del embarazo.

En comparación co n CIA y CIV, alrededor del 85-90% de las PCAs se prod ucen como defectos aislados, sin anomalías asociadas.

medilib os

Síndromes con PCA

Sindromul rubeolei materne (cataractă, surditate, microcefalie).

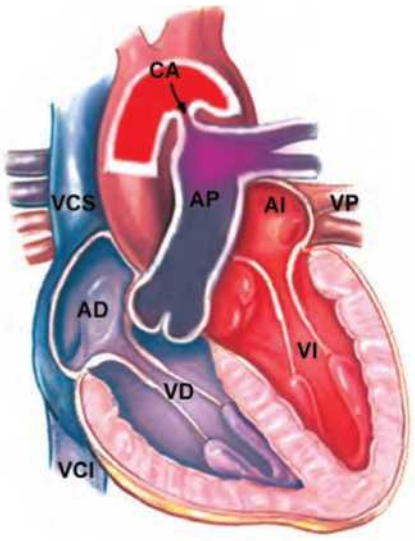

Fig. 3.98: Canalul arterial permeabil

Trisomía 18.
Síndrome de hidantoína fetal (hipertelorismo, retraso mental y del crecimiento, falanges cortas, labio superior arqueado).
Incontinencia pigmentaria (alopecia en parches, lesiones de piel irregulares pigmentadas, hipodoncia).
Síndrome de Crouzon (ptosis con órbita de poca profundidad, craneosinostosis, hipoplasia maxilar).
Síndrome de Rubinstein-Taybi (pulgares y dedos de los pies anchos, hipoplasia maxilar, hendidura palpebral oblicua).
Síndrome de Conradi-Hunermann.

Características Clínicas

Soplo continuo grado IV se oye mejor en el segundo espacio intercostal izquierdo en la línea media clavicular.

Diagnóstico Diferencial de los Soplos Continuos

Ubicación	*Entidad de la Enfermedad Subyacente*
Borde superior izquierdo del esternón y por debajo de la clavícula izquierda 2do. a 4to. espacio intercostal	PCA
A lo largo izquierdo	Defecto del septum aorto-pulmonar Ruptura del aneurisma del seno de Valsalva Fístula arteriovenosa coronaria Fístula arteriovenosa pulmonar
Sobre el borde inferior medio esternal o en todo el precordio Puede ser audible en cualquier parte del tórax	

ECG

Dilatarea atriului stâng este frecventă, precum și creșterea ventriculului stâng (supraîncărcare volumică) și dilatarea ventriculului drept (supraîncărcare prin presiune).

Radiografie toracică

Câmpurile pulmonare sunt pletorice (Fig. 3.100).

Unghiul dintre artera pulmonară și butonul aortic poate fi obliterat de prezența unui canal arterial.

Calcificarea la locul canalului indică un canal fibros sau calcificat.

PCA se poate închide spontan după copilăria timpurie.

Endarterita ductală este frecventă, fie în apropierea - orificiului ductal din artera pulmonară, fie la capătul pulmonar al canalului.

Pot apărea anevrisme sau rupturi (secundare dezvoltării unui anevrism sau calcificării) ale arterei cerebrale superioare .

Cea mai frecventă cauză de deces este insuficiența cardiacă congestivă.

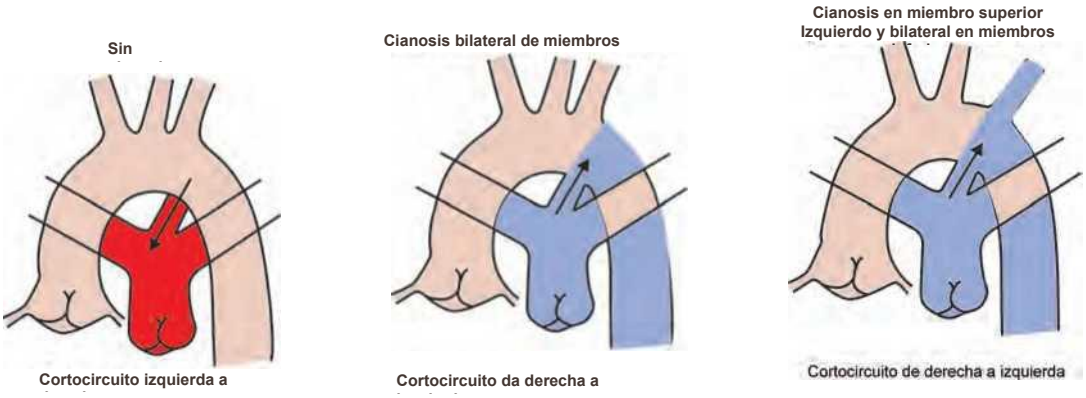

Fig. 3.99: Persistencia del conducto arterioso

medilibros.com

RX muestra hrperflujo pulmonar (Delusor espiral de PCA

Angiograms que muestra el oclusordePCA

Fig. 3.100: Persistencia del conducto arterioso

Tratamiento

Medic: Administrarea de indometacin în primele două până la șapte zile de la naștere.

Notă: Indometacinul promovează închiderea ductelor prin reducerea nivelului de prostaglandine, în special PG-E.

Chirurgicală: Ligatura și îndepărtarea oricărui canal persistent. Vârsta ideală pentru intervenția chirurgicală este sub doi ani.

Închiderea percutanată a canalului poate fi efectuată - folosind o varietate de abordări care utilizează spirale, butoane, conectori și umbrele (Fig. 3.101).

Condiții în care PCA este esențială pentru supraviețuire
Atrezie pulmonară
Sindromul inimii stângi hipoplazice
Coarctația aortei preductale
TGV completă fără defecte septale.

Fig. 3.101: CIV con síndrome de Eisenmenger

Sindromul Eisenmenger

Este condiția în care scurtcircuitul de la stânga la dreapta este inversat (de la dreapta la stânga) cu

dezvoltarea hipertensiunii pulmonare severe, rezultând în cianoză centrală (Fig. 3.99), hiatus și policitemie secundară (Fig. 3.101).

Incidența sa este aceeași atât la bărbați, cât și la femei.

Deoarece acest sindrom este rar la vârsta sub doi ani, închiderea chirurgicală a leziunilor de șunt stânga-dreapta se efectuează înainte de vârsta de doi ani.

Hemoptizia este rară, dar atunci când apare prognosticul este rezervat, deoarece este cauzată de ruptura pereților subțiri și fragili ai arterelor pulmonare sau a anevrismelor mici ale acestora.

Afecțiunile care provoacă vasodilatație sistemică (exercițiile fizice, febra, baia fierbinte, căldura) pot exagera șuntul dreapta-stânga ca urmare a desaturării sistemice și a toleranței slabe.

Târziu în PCA și foarte târziu la vârsta adultă în CIA. În CIA cu inversiune: divizare fixă și îngustă a S_2
În CIV cu investiție S $_2$ unic cu

Características Clínicas

La cianosis generalizada se produce en presencia de CIV y CIA
La cianosis diferencial involucrando los miembros inferiores se produce en presencia de PCA (Fig. 3.99).
P_2 es fuerte y palpable.
Hay un importantețlevan|am^ent|TiratstFrnai^\
Este síndrome ocurre a temprana edad en CIV, un poco más

(complexul Eisenmenger) murmur diminuat În PCA cu inversie Divizare a S2 **care** în mod normal variază în funcție de respirație.

Intervenția chirurgicală nu este contraindicată în faza incipientă a sindromului Eisenmenger; acesta se dezvoltă ca urmare a supraîncărcării de volum fără dovezi de creștere a rezistenței vasculare pulmonare (presiune capilară pulmonară normală).

Moartea este cauzată de
CPI
Infecție pulmonară
Tromboză pulmonară (infarct pulmonar)
Abcese cerebrale
Endocardită infecțioasă
Hemoptizie severă
Aritmii ventriculare.

Sarcina trebuie evitată sau dezvoltarea sindromului Eisenmenger trebuie oprită.

Singurul tratament curativ pentru sindromul Eisenmenger este transplantul de inimă și plămâni.

□

Diagnostic diferențial

Hipertensiune pulmonară primară
Embolie pulmonară recurentă
Dilatația idiopatică a arterei pulmonare.

Tetralogia Fallot (TDF) (Fig. 3.102)

Este cea mai frecventă cardiopatie congenitală cianotică la pacienții care supraviețuiesc copilăriei.

Este alcătuită din patru anomalii anatomice distincte
CIV nerestrictiv
Obstrucția tractului de ejecție al ventriculului drept ‡(stenoză pulmonară infundibulară)
Suprapunerea aortei
Hipertrofia ventriculară dreaptă.

Modificări ECG:
Undă R mare, monomorfă
în V1 și tranziție bruscă la undă rS în V2, V3; complexe Rs în V5-V6

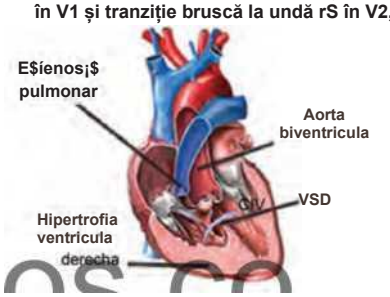

Embriologie

TDF apare ca urmare a - alinierii anterocefalice deficitare a septului infundibular, rezultând

de Fallot

un defect septal ventricular, obstrucție a tractului de ejecție al ventriculului drept (obstrucție subpulmonară) și suprapunere a aortei.

Fallot cianotic

Când rezistența arterei pulmonare este mai mare decât rezistența sistemică, apare un șunt dreapta-stânga prin VSD, rezultând cianoză centrală.

Fallot acianotic

Când rezistența arterei pulmonare este mai mică decât rezistența sistemică, are loc un șunt predominant stânga-dreapta prin VSD și există o absență a cianozei.

Inițial în TDF, cianoza este episodică, apare în timpul hrănirii, plânsului, febrei, exercițiilor fizice etc., când are loc vasodilatație sistemică, provocând un șunt dreapta-stânga crescut prin VSD.

‡infundibulară și valvulară se observă rar .

Este puțin probabil ca un copil născut cianotic să aibă TDF.

Cianoza devine mai pronunțată după 5-6 luni de viață din următoarele motive:

HbF este hemoglobina predominantă prezentă în primii ani de viață. Se leagă mai puțin avid de O_2. și este eliberat ușor atunci când este nevoie. Prin urmare, când un bebeluș are TDF, în primele 5-6 luni de viață, se dezvoltă crize hipoxice, așa că O_2 Se îndepărtează ușor din HbF și, prin urmare, cianoza este minimă.

După vârsta de 5-6 luni, HbF este înlocuită cu HbA2 . Se leagă mai ușor de O_2 și îl eliberează mai greu în momentele de nevoie, astfel încât copilul devine cianotic.

Pe măsură ce copilul crește, nevoia de O_2 crește. Aceasta crește și cianoza devine mai pronunțată.

Un precordiu silențios este adesea caracteristic.

TDF poate fi asociată cu alte anomalii cardiace.
zile ca:

1 . Foramen oval permeabil
2 . (PFO)
3 . Regurgitarea aortică
4 . Arcul aortic drept unilateral (este a anomalie plus frecvent, observat la 25 de pacienți), casos, obstrucția arcului T este din ce în ce mai la frecventă en particula pulmonar)

PCA

Originea anormală a arterelor coronare

Absența arterei pulmonare stângi.

Pentalogia Fallot

Prezența CIA alături de TDF se numește pentalogia Fallot.

Trilogia Fallot

Obstrucția tractului de ejecție al ventriculului drept cu hipertrofie a VD și șunt dreapta- stânga prin septul interatrial, în absența disfuncției vaginale intervenționale, se numește trilogia Fallot (EP, HVD și DSA).

Sindroame asociate cu TDF

TRA (trombocitopenie și absența radiusului)

Sindromul Down (hipotonie, retard mintal, facies mongoloid, articulații hiperextensibile).

Sindromul Di-George (hipoplazie a timusului, hipoplazie a paratiroidelor, anomalii ale urechii)

Asociere CHARGE (colobom, atrezie coanală, retard mental și de creștere, anomalii genitale și ale urechii)

Velocicardiofacial.

IA Características Clínicas

S_2 puternic și unic (ceea ce reprezintă închiderea valvei aortice) și un SSE se aude cel mai bine în al 3-lea și al 4-lea spațiu intercostal stâng.

Intensitatea și durata suflului sunt invers proporționale cu severitatea obstrucției tractului de ejecție al ventriculului drept.

Din cauza unui defectu septal ventricular mare, suflul VSD este subtil.

ECG

ECG-ul arată o deviație a axei spre dreapta. O undă R monofazică amplă este prezentă în V1 , cu o tranziție bruscă către un complex rS în V2 și V3 . deja R complexe în V_5 , V_6 .

Radiografie toracică

Aceasta prezintă o inimă de dimensiuni normale cu o aspect caracteristic numit „Inimă în „Sabot” sau „în formă de inimă ca o cizmă, un pantof suedez sau o crosă de golf” (vârful înclinat, vârful în sus). Există o ligoe Mia pulmonară. Inima în formă de cizmă (Fig. 3.103) se datorează proeminenței VD și concavității din VDOT și región se d artera. pulmonar p

Fig. 3.103: Inimă în formă de cizmă

Complicații

Policitemie secundară care poate duce la tromboză intravasculară, rezultând în accidente vasculare cerebrale și embolii paradoxale.

Abces cerebral (agent cauzal comun: streptococ) (Fig. 3.104).

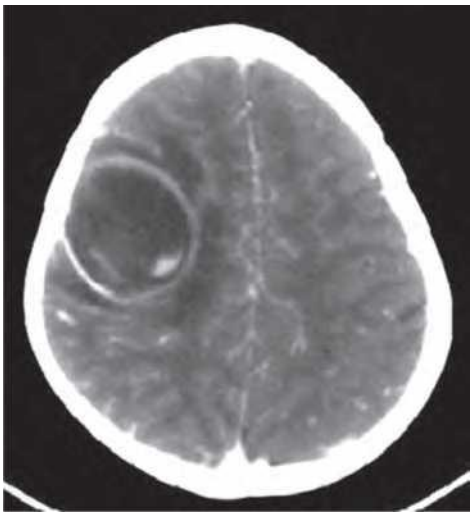

Fig. 3.104: Absceso cerebral con un paciente con TDF

Incidența tuberculozei pulmonare și a tuberculinei este ridicată.
Endocardită infecțioasă fecciosa
(agentul cauzal comun este streptococul).
ICC este o complicație rară, dar dacă este prezentă, poate fi secundară
Endocardită infecțioasă
Sarcină
Anemie
Hipertensiune arterială sistemică
Regurgitarea aortică

medilibrS SíW

Tratamiento

Stenoză calcificată dobândită a valvei aortice bicuspide
Atrezie pulmonară cu artere colaterale sistemice mari - Insuficiență ventriculară dreaptă
Auricula tricuspidă accesorie care oclude diafragma intervertebrală - insuficiență VD.
Doctor
Tratamentul crizelor hipoxice se realizează prin
Poziție ghemuită sau îngenuncheată pe piept
O2 nazal
Morfină
Ș -blocante (propranolol).

Morfina și beta-blocantele (propranololul) ajută la ameliorarea spasmului infundibular.

Propranololul este indicat inițial la o doză de 0,01 mg/kg intravenos, urmată de o doză orală de 3-5 mg/kg/zi. Sulfatul de morfină se administrează la o doză de 0,1 mg/kg intravenos.

Corectarea acidozei metabolice cu bicarbonat de sodiu - 1 mEq/kg intravenos.
Procedura Pott: De la aorta descendentă la artera pulmonară

Chirurgical

Corecția completă este tratamentul definitiv.

Dacă arterele pulmonare sunt excesiv de mici , corectarea definitivă a TDF nu este posibilă și se efectuează o procedură paliativă (șunt Blalock-Taussing) până când arterele pulmonare au crescut suficient.

Procedura Blalock-Taussig: În arcul aortic stâng - de la artera subclaviculară stângă la artera pulmonară stângă. În arcul aortic drept - de la artera subclaviculară dreaptă la artera pulmonară dreaptă.

Această procedură are ca rezultat absența pulsului radial pe partea anastomozei și un suflătură continuă la locul anastomozei.

Procedura Waterston: De la aorta ascendentă la artera pulmonară dreaptă.

stângă.

Stenoză pulmonară (EP)

Stenoza pulmonară se poate prezenta ca un defect izolat sau poate însoți alte anomalii, cum ar fi cele din plămâni. Poate apărea în

±ecLo ∧si∧o o puevie acompa___

Valvulară
Infundibular
Subinfundibular.

c. Stenoza valvulară congenitală se prezintă ca o diafragmă în formă de cupolă,
d. alcătuită din valve fuzionate, cu o mică deschidere centrală și o umflătură în artera pulmonară.

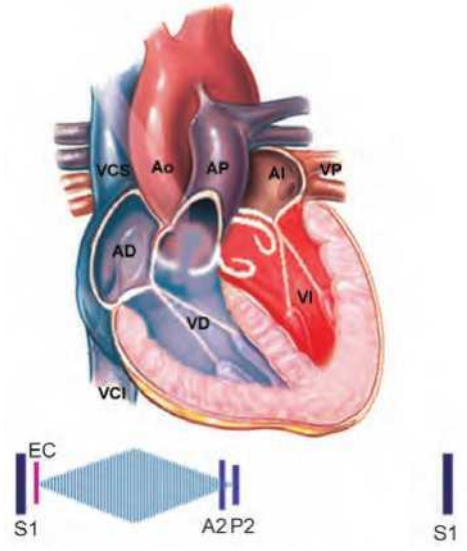

Fig. 3.105: Stenoză pulmonară

Evaluación de la Severidad de la Estenosis Pulmonar

Características	*Leve*	*Moderada*	*Severa*
1. Síntomas	Ausentes	Ausentes o mínimos	Disnea y fatiga
2. Cianosis central	Ausente	Ausente	Presente
3. Pulso	Volumen normal	Volumen normal	Volumen disminuido
4. PVY	Normal	Onda 'a' prominente	Onda 'a' gigante
5. Levantamiento paraesternal	Grado I	Grado II	Grado III
6. Frémito sistólico sobre el área pulmonar	Sin frémito	El frémito puede o no ser palpable	Soplo palpable (frémito)
7. P_2	Se oye	Débil y retrasado	Ausente
8. Click pulmonar eyectivo	Prominente	Poco prominente y ocurre temprano (cerca de S_1)	Muy débil o ausente
9. Duración y contorno del soplo sistólico eyectivo	Duración corta del soplo con intensidad máxima al inicio de la sístole	Duración media del soplo con intensidad máxima en la mesosístole	Duración larga del soplo con intensidad máxima al final de la sístole
10. Área del orificio valvular pulmonar (área normal de 3-4 cm^2)	> 1 cm^2	0.8-1 cm^2	< 0.8 cm^2
11. Presión sistólica del ventrículo derecho (presión normal de 25 mm Hg)	30-50 mm Hg	50-80 mm Hg	> 80 mm Hg
12. Tratamiento	Médico	Médico o quirúrgico	Quirúrgico

În stenoza infundibulară, impedanța infundibulară poate consta în stenoză fibroasă localizată sau hipertrofie infundibulară obstructivă difuză.

Stenoza supravalvulară pulmonară apare la nivelul trunchiului pulmonar și al ramurilor periferice. Aceasta este asociată cu sindromul rubeoleier una mani congenitale.

Apare hipertrofia concentrică a ventriculului drept.

Scăderea complianței ventriculare drepte poate crește presiunea atrială dreaptă suficient pentru a forța deschiderea foramenului oval, rezultând un șunt dreapta-stânga.

Stenoza pulmonară marcată provoacă dispnee și oboseală , iar cianoză centrală (secundară șuntării dreapta-stânga prin foramen ovale).

Sindroame asociate cu EP

Rubeola maternă.

Sindromul Noonan (gât palmat, pectus exca vatum, criptorhidie).

Sindromul Williams (trăsături elfice, retard mintal, personalitate vorbăreață, voce gravă).

Sindrom hidantoinic fetal (gât scurt, implantare scăzută a părului, urechi malformate, pliuri epicantale, hipertelozitate, nas mic cu punte largă, gură mare, falange hipoplazice, afectare neurologică).

Cutis laxa (alterarea generalizată a fibrelor elastice , scăderea rezistenței pielii, hernii).

Sindromul Alagille (hipoplazie biliară, anomalii vertebrale, frunte proeminentă, urechi adâncite).

Sindromul LEOPARD (față lată, nevus bazocelular, anomalii costale și surditate).

Caracteristici clinice

PVY crescut cu undă „A" proeminentă.

Ridicarea parasternală inferioară stângă.

Suflu sistolic palpabil în zona pulmonară.

Divizarea extensivă a S_2 (EP ușoară).

P2 Este lină și întârziată în EP valvulară (în alte tipuri, P_2 (E normal).

Un clic de ejecție pulmonară poate fi auzit în cazul ejecției pulmonare valvulare (alte tipuri nu se aud).

Suflu sistolic de ejecție aspru, puternic, auzit în zona plămânilor, a cărui intensitate crește odată cu inspirația.

ECG

ECG-ul arată hipertrofie ventriculară dreaptă. Se poate observa RBBB.

Radiografie toracică

Mărirea atriului drept și a ventriculului drept. Arteră pulmonară proeminentă (dilatație post-stenotică).

Complicații

Insuficiența ventriculară dreaptă

Endocardită infecțioasă

Moarte subită.

Da

Tratament

Pacienții cu stenoză moderată sunt tratați cu medicamente, care constă în acoperire cu antibiotice pentru evenimentele de bacteriemie și examinări periodice.

Pacienților cu stenoză severă li se recomandă intervenții chirurgicale corective. Valvuloplastia pulmonară cu balon este opțiunea preferată. Alte intervenții chirurgicale corective includ:

Valvulotomie pulmonară

Repararea valvei pulmonare

Înlocuirea valvei pulmonare.

Diferențierea severității stenozei pulmonare în stenoza pulmonară izolată și tetralogia Fallot

În stenoza pulmonară izolată, intensitatea suflului (SSE) prin stenoza valvei pulmonare este direct proporțională cu severitatea stenozei. Prin urmare, cu cât stenoza este mai severă, cu atât suflul este mai puternic și cu atât intensitatea maximă apare mai târziu.

În cazul fibrozei pulmonare diastolice (TDF), intensitatea suflului (SSE) prin stenoza infundibulară este invers proporțională cu severitatea stenozei. Acest lucru se întâmplă deoarece, pe măsură ce stenoza infundibulară devine **mai severă , sângele este deviat către suprapunerea aortică ,** reducând fluxul sanguin pulmonar și, prin urmare, și intensitatea suflului.

Stenoză aortică congenitală

Este unul dintre cele mai frecvente defecte congenitale la copii și adulți.

Băieți

Supravalvular
Valvulară
Subvalvulară.

Atât stenoza aortică valvulară, cât și cea subvalvulară pot fi asociate cu:
PCA
CIV
Coarctația aortei.

Stenoza aortică supravalvulară
(Sindromul Williams)

Caracteristici

a. Stenoză aortică supravalvulară (constricție localizată - imediat deasupra sinusurilor Valsalva sau îngustare difuză a aortei ascendente)
   dente)
b. Facies asemănător unui goblin (frunte proeminentă, ochi foarte distanțați, nas proeminent răsucit, maxilar subdezvoltat, hipoplazie și malocluzie dentară, gură mare și buze proeminente)

Retardare mintală
Hipercalcemie (datorată excesului de vitamina D sau intoleranței).

Stenoza aortică valvulară

De obicei, constă dintr-o diafragmă în formă de cupolă , cu o deschidere excentrică și comisuri fuzionate. Dilatarea post-stenotică a aortei ascendente este frecventă.

Stenoza aortică subvalvulară

Se compune dintr-o platformă fibroasă sau fibromusculară care înconjoară tractul de ieșire de sub valvă.

Sindroame asociate cu boala Alzheimer congenitală

Sindromul Williams și sindromul hidantoinic fetal.

Caracteristici clinice

Stenoza valvulară congenitală provoacă manifestări fizice similare cu cele ale stenozei valvulare dobândite. Valva congenitală rămâne flexibilă, spre deosebire de valva stenotică îngroșată și calcificată din stenoza aortică dobândită. Prin urmare, în stenoza valvulară congenitală **se aud de obicei** sunete normale de închidere aortică (A2) . Se auscultă un suflu sistolic de ejecție aspru.

Stenoza aortică subvalvulară congenitală provoacă manifestări clinice similare cu cele ale stenozei valvulare. Regurgitarea aortică este mai frecventă, iar sunetele de ejecție nu se aud. Suflul sistolic de ejecție este uneori cel mai puternic de-a lungul marginii sternale medii sau inferioare stângi.

Stenoza aortică supravalvulară congenitală provoacă un suflu sistolic de ejecție aortică sever, care este ocazional cel mai puternic în primul spațiu intercostal drept. Nu se aud sunete de ejecție. Poate fi prezentă regurgitare aortică. Tensiunea arterială sistolică este de obicei mai mare în brațul drept decât în cel stâng, cu aproximativ 30 mmHg. Tabloul clinic include sincopă, angină pectorală și dispnee de efort.

ECG

ECG-ul arată hipertrofie ventriculară stângă; ocazional, stenoza valvulară congenitală este asociată cu bloc atrioventricular parțial sau complet.

Radiografie toracică

Radiografia toracică arată o mărire

a ventriculului stâng. Dilatarea post-stenotică a aortei ascendente poate fi observată în stenoza valvulară.

Tratamiento

Tratamentul constă în repararea chirurgicală a leziunii stenotice care obstrucționează tractul de ejecție al ventriculului stâng.

În cazul stenozei subvalvulare, defectul trebuie corectat imediat după detectare, deoarece poate duce la obstrucție progresivă, deformare valvulară și dezvoltarea regurgitării aortice (RA) dacă nu este tratată. RA se poate dezvolta și ca urmare a endocarditei infecțioase.

În sindromul aortic supravalvular (SA) se recomandă intervenția chirurgicală atunci când arcul aortic hipoplazic este mai mic și când obstrucția este discretă și semnificativă (gradient > 50 mm Hg).

În cazul stenozei aortice valvulare, intervenția chirurgicală corectivă poate fi efectuată numai după ce pacientul prezintă simptome (dezvoltarea anginei, sincopei sau insuficienței ventriculare stângi) sau când pacientul prezintă disfuncție ventriculară stângă, demonstrată prin ecocardiografie, indiferent de valva nativă - naturală -.

se presente primero. La cirugía es la forma de sustitución de la válvula y este pr cuando se desarrollan prótesis valvular (end

Coarctația aortei (Fig. 3.106 și 3.107)

La adulți, coarctația de aortă constă de obicei dintr-o creastă discretă, asemănătoare unei diafragme, care se extinde în lumenul aortei în regiunea ligamentului arterial.

Coarctație postductală: Îngustarea aortei toracice imediat distală de originea ductului arterial și a arterei subclaviculare stângi.

Coarctație preductală: Coarctație difuză a aortei ascendente și a arcului aortic transvers, adesea
în asociere cu hipoplazia ventriculului stâng, a valvei aortice sau mitrale.
artera pulmonară printr-un canal arterial permeabil. Aceasta

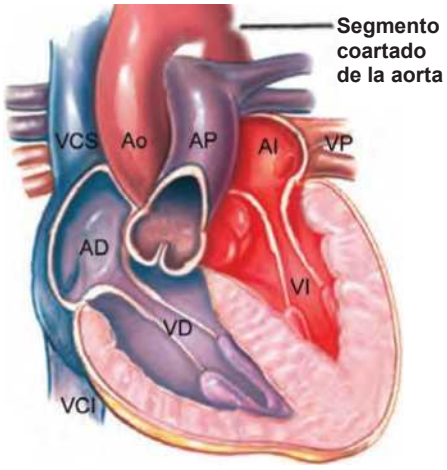

Fig. 3.106: Coartación de la Aorta

duce la „cianoză diferențială", în care va exista

En esta condición, la mitad superior del cuerpo es perfundido a través de la circulación sistémica, mientras que el flujo de la mitad inferior del cuerpo proviene de

cianoză la nivelul

extremităților inferioare.

Pseudocoarctație: Anatomic, există o flambaj sau răsucire a aortei în vecinătatea ligamentului arterial, dar nu există niciun gradient sau dezvoltare a hipertensiunii arteriale sistemice sau a colateralelor.

Anomalii cardiace asociate

PCA
valvă aortică bicuspidă
CIV.

85% dintre pacienții cu CoA au o valvă aortică bicuspidă.
15% dintre pacienții cu valvă aortică bicuspidă au CoA.

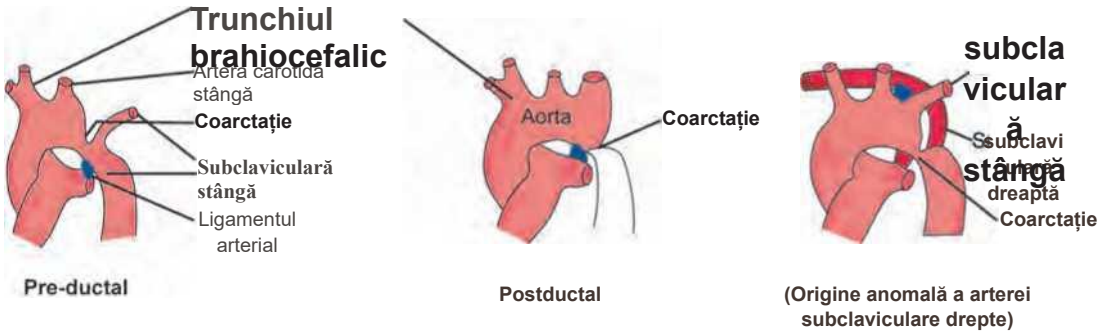

Fig. 3.107: Coartación de la Aorta

Fig. 3.107: Coartación de la Aorta

Sindroame de coarctație aortică

Sindromul Turner, sindromul hidantoinei fecale , sindromul Crouzon.

Caracteristici clinice

Tensiunea arterială sistolică este mai mare în brațe decât în picioare, dar presiunea diastolică este de obicei similară.
Spre deosebire de pulsul radial sau brahial, pulsurile femurale sunt slabe și întârziate.
Thrill-ul sistolic poate fi palpabil la nivelul incizurii sternale și poate fi prezentă mărirea ventriculului stâng.
Se aude adesea un clic de ejecție sistolic (de la o valvă aortică bicuspidă).

Un suflu sistolic de ejecție aspru, caracteristic, este auscultat de-a lungul marginii sternale stângi și în spate.
Un murmur continuu poate fi auzit în zonele interscapulare sau infrascapulare, indicând fluxul sanguin prin colaterale.
Coarctația aortei abdominale poate fi asociată cu stenoza arterei renale.

ECG efrofie ventriculară **stângă**
Există dovezi de șold

Radiografie toracică
Se observă mărirea ventriculului stâng.

Pe coaste se dezvoltă crestături (semnul Roesler), datorită creșterii fluxului colateral prin arterele intercostale, de-a lungul feței inferioare și posterioare a coastelor a 3-a până la a 8-a, bilateral.

Fig. 3.109: Angiografie cu rezonanță magnetică care prezintă segmentul coarctat și colateralele

„Semnul E inversat sau semnul 3" (datorită dilatării aortei pre- și poststenotice și dilatării arterei subclaviculare) (Fig. 3.108).

Examinarea fundului de ochi - Aspectul în tirbușon al arterelor retiniene.

Complicații

1. Endoca locul coarctației
la valv sau arterele colaterale
asociate) (Fig. 3.109).

Disecția de aortă și ruptura aortei ascendente proximale pot apărea, uneori în timpul sarcinii.
Scăparea sau ruptura anevrismului sacular (acești pacienți au o incidență mai mare a anevrismelor saculare în cercul lui Willis).

Tratament

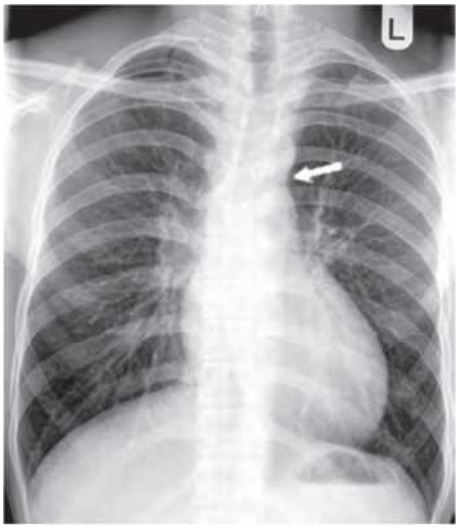

Fig. 3.108: Signo de 'E' invertida o signo del 3

Tratamentul medical constă în controlul hipertensiunii arteriale . Tratamentul chirurgical constă în rezecția coarctației și reanastomoză sau aortoplastie. Intervenția chirurgicală electivă trebuie efectuată între vârsta de 4 și 5 ani, deoarece tratamentul chirurgical precoce este probabil să ducă la restenoza lumenului aortic, iar repararea ulterioară poate fi asociată cu hipertensiune arterială persistentă.

Conexiune venoasă pulmonară anormală

Termenul de conexiune venoasă pulmonară anomală este utilizat atunci când există un drenaj parțial (CAPVP) sau total (CATVP) către orice alt loc decât atriul stâng.

CATVP

La pacienții cu CVPAT, venele pulmonare se pot conecta la o vână sistemică din interiorul

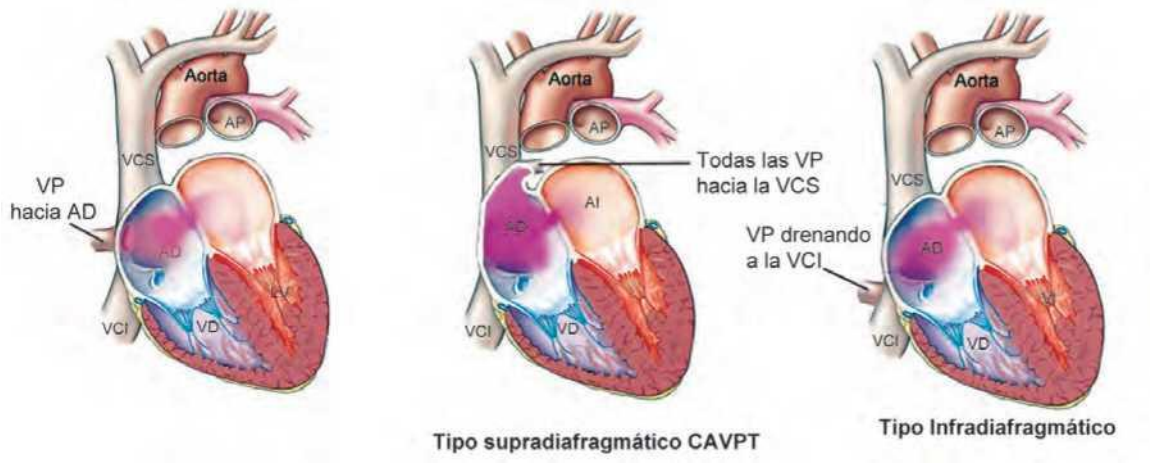

Fig. 3.110: Tipuri de conexiuni anormale venoase pulmonare totale (TPVC-uri)

torace (supradiafragmatic) sau în vena portă abdominală (subdiafragmatic) (Fig. 3.110).

Malformații cardiace asociate

Aurícula común
Ventrículo único
PCA
Estenosis de la válvula pulmonar
Tronco arterioso.

1 .
2 .
3 .
4 .
5 .

Caracteristici clinice

Aproape toți pacienții sunt cianotici.

Unii pacienți pot prezenta un suflu continuu de-a lungul marginii sternale stângi din cauza fluxului prin conexiunile venoase pulmonare anormale.

Componenta pulmonară a S_2 Devine mai pronunțat odată cu dezvoltarea hipertensiunii pulmonare, iar suflul devine mai puțin marcat sau chiar absent.

Pacienții cu CVPAT, cu un șunt stânga-dreapta mare, fără hipertensiune pulmonară sau obstrucție a venelor pulmonare, prezintă constatări clinice asemănătoare cu cele ale ASD ostium secundum necomplicat (cu excepția prezenței cianozei).

Radiografie toracică

Fig. 3.111: Apariciencia de hombre de nieve

Aspectul unui om de zăpadă sau al unei figuri în formă de opt (Fig. 3.111).

CAVPP: Conexiune parțială anormală a
Venele pulmonare

Aceasta implică faptul că una sau mai multe (dar nu toate) venele pulmonare se conectează la atriul drept sau la afluenții săi venoși.

Plămânul drept este implicat de 10 ori mai mult decât cel stâng.

CLA însoțește de obicei CAVPP în 80 până la 90% din cazuri și este de obicei de tip sinusal venos.

Poate fi însoțită de hipoplazie a plămânului drept sau dextropoziție a inimii.

Constatările fizice la pacienții cu CAVPP sunt similare cu cele ale TSA.

Tratamentul pentru CAVPT și CAVPP este corecția chirurgicală totală.

Anomalia lui Ebstein

Anomalia Ebstein este o malformație congenitală care afectează valva tricuspidă, atriul drept și ventriculul drept. Auriculele inferioare și septale ale valvei tricuspide sunt în general rudimentare și displazice, deplasate apical și frecvent aderente la ventriculul drept, în timp ce

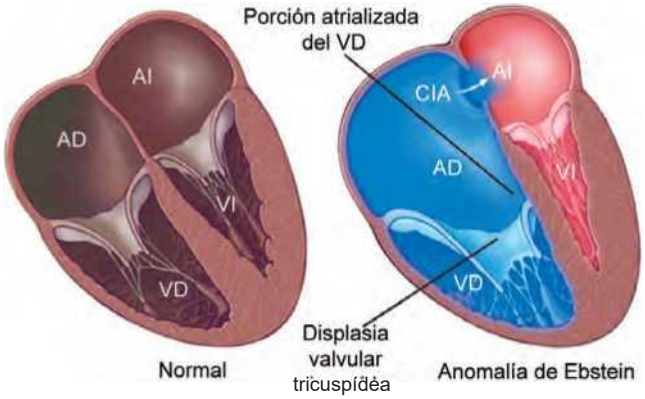

Fig. 3.112: Anomalía de Ebstein

orejuela anterior es por lo general grande, redundante y en posición inferior. Funcionalmente, la válvula tricúspide es regurgitante.

El desplazamiento del aparato valvular provoca que una parte del ventrículo derecho (la mitad del anillo auriculoventricular y el origen de la válvula) se "atrialice".

La aurícula derecha está dilatada, ya que consta de un atrio derecho normal más la parte atrializada del ventrículo derecho (Fig. 3.112).

Anomalías Cardíacas

CIA o foramen oval permeable (visto en un 50-75% de los pacientes cortocircuito de derecha a izquierda).
Estenosis Pulmonar (EP)
Atresia pulmonar
CIV
Prolapso de la válvula mitral.

La anomalía de Ebstein del lado izquierdo es común en la transposición c vasos (el ventrículo derecho anatómico está del lado izquierdo y es sisté tricúspide anormal).

Características Clínicas

Mulți pacienți sunt asimptomatici până la a treia sau a patra decadă de viață. De obicei, aceștia dezvoltă cianoză, de obicei la efort (cianoză intermitentă).

În prezența cianozei centrale, absența impulsului ventricular drept sugerează anomalia Ebstein sau atrezia pulmonară.

S- ul 1 În general este puternică și foarte extinsă (valva tricuspidă malformată se închide relativ târziu).

S2 Prezintă o divizare largă (datorită prezenței BRB și închiderii tardive a valvei pulmonare).

ECG

Se pot observa unde „P" Himalaya (unde „P" gigantice, Es característico el Ritmo de 4 tiempos por desdoblamiento del S_1 y del S_2 (BRDHH)

Se oyen a menudo múltiples clicks sistólicos debido a las vibraciones de la orejuela tricuspídea anterior. Se pueden oír el S_3 o S_4 del lado derecho.

Se oye un soplo de regurgitación tricuspídea y suele ir acompañado de un soplo diastólico (retumbo) de estenosis tricuspídea funcional.

Diagnóstico

El diagnóstico de la anomalía de Ebstein se lleva a cabo mediante el registro de la presión intracardíaca y electrograma simultáneamente con un catéter electrodo. Cuando este catéter se saca desde el ventrículo derecho a la aurícula derecha, el potencial eléctrico del ventrículo derecho se sigue registrando después de que el contorno de la presión ha cambiado de forma del ventrículo derecho a la aurícula derecha. lice".

Radiografia de Tórax

Se ve un corazón globoso (agrandamiento de la aurícula derecha), con el pedículo estrecho, imitando un derrame

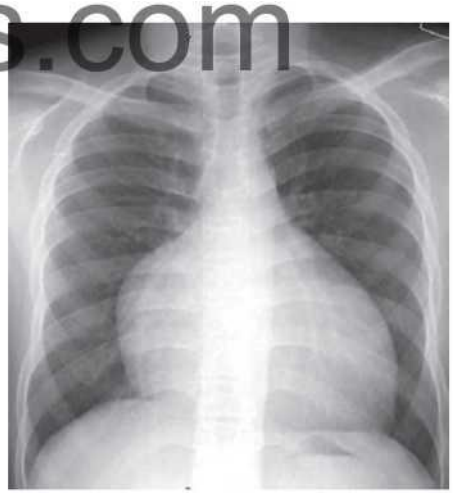

Fig. 3.113: Corazón globoso

apicale), prelungirea intervalului PR, RBBB incomplet sau complet, complex QRS larg sau sindromul WPW-B (interval PR scurt și QRS larg similar cu RBBB).

Tratament

Corecție chirurgicală.

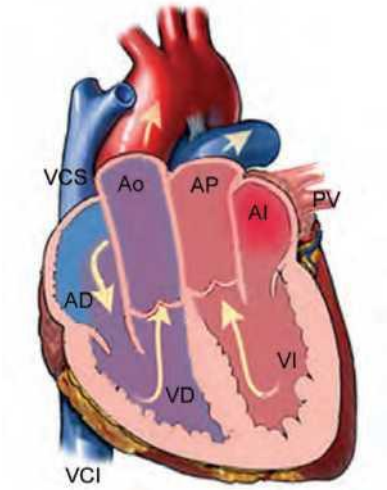

Fig. 3.114: Transposición de grandes vasos

Fig. 3.115: Corazón en forma de huevo

Transpoziția completă a vaselor mari (Transpoziția-D)

Transpoziția marilor artere este cea mai frecventă cauză a cardiopatiei congenitale cianotice la nou-născuți, după TDF. Este o afecțiune care poate pune viața în pericol.

En la transposición complete de los grandes vasos la aorta nace del ventrículo derecho morfológico y se la arteria pulmonar, que se origina desde el ventrículo anatómicamente izquierdo (Fig. 3.114).

Anomalías Cardíacas Asociadas

Prácticamente todos los pacientes tienen una comunicación interauricular (un foramen oval permeable o una CIA)
PCA (en dos tercios de los pacientes)
CIV (en un tercio de los pacientes).

Los bebés con transposición-D de grandes vasos suelen ser varones, con peso al nacer aumentado y con más probabilidades de tener una madre diabética.

Caracteristici clinice

S1 normal și S2 puternică deoarece aorta este situată - anterior, mascand P2 .
Sufluri asociate de VSD, PDA sau stenoză pulmonară.
ECG
Prezintă dovezi de hipertrofie ventriculară dreaptă.
Radiografie toracică
Prezintă un aspect „ovoid” (inima în formă de ou cu un pedicul vascular îngust) (Fig. 3.115).
În perioada neonatală incipientă
Perfuzie de prostaglandină E1 pentru dilatarea canalului arterial
Mărirea de urgență a comunicării interatriale prin septostomie atrială cu balon (septostomie Rashkind). Măsuri anti-insuficiență cardiacă.
Tratamentul definitiv este chirurgical (operație de „comutare”

L QTratamanto

En el período neonatal precoz vasos.

La presencia de plétora pulmonar (hiperflujo) en un niño con cianosis sugiere un diagnóstico de transposi- ción-D de grandes encuentra por delante de

c.

sau inversare arterială).
Operație de comutare arterială - procedura Jatene.
Pentru sugarii mai mari - Operație de comutare atrială - procedura Mustard sau Senning.

Transpoziția corectată a vaselor mari

La pacienții cu transpoziție corectată a marilor vase, există discordanță atrioventriculară (atriile - sunt conectate la ventriculii opuși) și discordanță ventriculoarterială (ventriculii sunt conectați la marii vase opuși).

Este cunoscută și sub denumirea de transpoziție-L a marilor vase, deoarece defectul se formează atunci când tubul cardiac primitiv se răsucește spre stânga (levo ventriculară sau bucla L) în timpul embriogenezei, în loc de rotația sa normală spre dreapta.

Anomalii cardiace asociate

CIV
Ventricul unic
Anomalia lui Ebstein stânga
Stenoză pulmonară sau subpulmonară
Sistem anormal de conducere AV (observat la toți pacienții).

Caracteristici clinice

S1 Este posibil să fie redusă în intensitate.
S2 În general este unică și puternică deoarece aorta este situată anterior, mascand P2 .

ECG

Tulburări de conducere AV, inclusiv prelungirea intervalului PR, bloc AV de gradul doi și bloc AV complet.

Transpoziția corectată trebuie suspectată la orice persoană tânără cu bloc atrioventricular.

Trunchiul arterial

Trunchiul arterial este o anomalie congenitală rară în care un singur vas comun constituie calea de ieșire a ambilor ventriculi, din care provin circulațiile arteriale sistemică, pulmonară și coronariană.

Tratamiento

Se deben corregir las anomalías asociadas

Tratamiento de la insuficiencm c^ardiaca I I J I VsJi^Sos T^q^OoșJI) m sentes de la arteria pulmo- Prevención de la endocarditis infecciosa

nar

En presencia de bloqueo AV sintomático, está indicada la implantación de marcapasos.

Este rezultatul unui eșec în formarea septului aorticopulmonar în timpul embriogenezei.

Este întotdeauna asociat cu un VSD supracristalin mare.

O arteră pulmonară scurtă pornește din trunchi și apoi se ramifică în arterele pulmonare dreaptă și stângă (cele mai frecvente). Arterele pulmonare dreaptă și stângă pot porni direct din peretele posterior al trunchiului.

Tres Tipos

Tipo I — Tipul III Arterele pulmonare dreaptă și stângă pot proveni direct din peretele lateral al trunchiului.

Trunchiul arterial poate fi asociat cu
Flux sanguin pulmonar crescut și cianoză minimă

Tipo II — Scăderea fluxului sanguin pulmonar și cianoză marcată

Flux sanguin pulmonar aproape normal și cianoză moderată.

Sindromul Di-George este asociat cu trunchiul arterial.

Caracteristici clinice

S1 Este normal, urmat de un clic sistolic de ejecție (de la un trunchi solitar dilatat).
S2 Este puternică și nu se divizează (valva trunchiului este în general tricuspidă, iar în 1/3 din cazuri este cvadricuspidă. Rareori este bicuspidă).
Se aud sufluri sistolice de ejecție.

ECG

Indică supraîncărcare volumică a ventriculului stâng și supraîncărcare presiune a ventriculului drept.

Radiografie toracică

Combinația dintre pletora pulmonară și prezența cianozei este un indiciu important pentru recunoașterea clinică a trunchiului arterial.

Tratament

Corecție chirurgicală înainte de vârsta de 3 până la 6 luni.

Atrezie tricuspidă (Fig. 3.116)

În această afecțiune, valva tricuspidă este absentă, podeaua atriului drept este intactă, iar sângele venos sistemic trece din atriul drept, printr-un sept interatrial, în atriul stâng. Un defect septal ventricular este aproape întotdeauna prezent.

Această malformație are două atrii, un ventricul stâng normal sau mărit și un ventricul drept minuscul.

Două tipuri

Atrezie tricuspidă cu artere mari asociată în mod normal
cu stenoză pulmonară (comună)

■ ■ ■ ■ ■ clínico de tronco arterioso.

Existe cardiomegalia (agrandamiento bi-ventricular)

fără stenoză pulmonară.

Atrezie tricuspidă cu transpoziție a marilor artere
cu stenoză pulmonară
fără stenoză pulmonară.

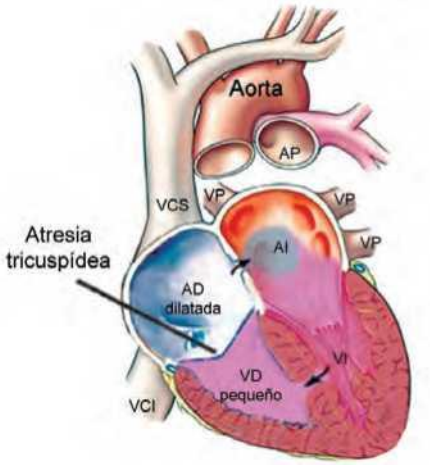

Fig. 3.116: Atresia tricuspídea

Absența completă a nodului AV
Degenerarea nodului AV și fibroză
Întreruperea conexiunii dintre nodul AV și fasciculul His
Întreruperea fasciculului His.

Etiologie

Uneori, blocul AV congenital complet este asociat cu:
o infecție in uter
tulburare inflamatorie maternă, cum ar fi boala țesutului conjunctiv (lupus discoid, LES sau artrită reumatoidă).

Anomalii cardiace asociate

Transpoziția corectată a marilor vase
2 .
3 .

Majoritatea pacienților sunt relativ asimptomatici timp de ani de zile, deoarece ritmul de evadare joncțional este sub control autonom și, prin urmare, frecvența cardiacă poate crește odată cu exercițiile fizice sau stresul.

Características Clínicas
Cianosis central (desde el nacimiento).
PVY muestra onda 'a' prominente
Impulso apical prominente y zona paraesternal izquierda silenciosa.
El primer y segundo sanile del corazón paedia s^r
únicos.
Soplo sistólico expulsivo pulmonar
ECG
Desviación del eje a la izquierda (ya que este eje es raro en otras condiciones cianóticas de la infancia, constituye una pista valiosa para el diagnóstico de atresia tricuspídea).

Radiografie toracică
Inima prezintă un aspect „înclinat" (concavitatea marginii cardiace superioare stângi din cauza proeminenței scăzute a arterei pulmonare și convexitatea proeminentă a colțului inferior stâng din cauza măririi ventriculului stâng).

Se poate observa oligoemie pulmonară.

Corecție chirurgicală.

Bloc AV complet congenital

Blocul cardiac congenital complet este caracterizat prin bradicardie severă cauzată de blocul atrioventricular (AV) care apare la naștere sau în copilăria timpurie.

Următoarele defecte pot fi observate anatomic:
Lipsa comunicării dintre sistemul de conducere atrială și nodul AV

Risc ridicat
Ritm cardiac de repaus persistent scăzut
Anomalii cardiace asociate

Bradicardie
Criza Stokes-Adams (sincopă)
CPI
Moarte subită.

Identificarea factorilor care afectează pacientul
Prelungirea intervalului QT
Complex QRS larg
Aritmii ventriculare.

Da. Tratament

Bradicardia severă, care provoacă simptome, necesită inserarea unui stimulator cardiac permanent.

Dilatarea idiopatică a arterei pulmonare

Dilatarea idiopatică a arterei pulmonare este un defect congenital rar, caracterizat prin dilatarea congenitală a trunchiului pulmonar.

Aceasta poate fi asociată cu regurgitare pulmonară sau dilatare progresivă și formare de anevrisme. De obicei, este asimptomatică, iar importanța sa clinică constă în recunoașterea și diferențierea sa de alte afecțiuni.

Diferențierea dintre blocul atrioventricular complet congenital și cel dobândit

Bloc cardiac congenital	*Bloqueo cardiaco adquirido*
Apare la naștere sau în copilărie	Visto en adultos
Discontinuitatea anatomică poate exista la diferite niveluri ale sistemului de conducere, secundară unei infecții *in utero* sau unei afecțiuni a țesutului conjunctiv matern.	Existe discontinuidad a nivel del nodo AV
Poate fi asociat cu alte anomalii cardiace	Secundario a cardiopatía isquémica o degenerativa
Relativ asimptomatic timp de ani de zile	Usualmente no se asocia a otras anomalías cardiacas Síntomas tempranos
Ritmul cardiac al 40-60 pe minut	Frecuencia cardiaca menos de 40 por minuto
Ritmul cardiac poate crește odată cu exercițiile fizice sau stresul (deoarece ritmul de evadare joncțional este sub control autonom)	La frecuencia cardiaca no aumenta con el ejercicio o el estrés (debido a que el ritmo de escape de la unión no se encuentra bajo control autónomo)
Crizele Stokes-Adams sunt rare	Son comunes las crisis de Stokes-Adams

El resultado es un cortocircuito de izquierda a derecha afecciones, como la CIA, EP e hipertensión arterial pula (HAP) severa

d'IIJb

I I I ^^1 III I^Z I

Características Clínicas

Precordul prezintă frecvent un impuls sistolic vizibil și palpabil în al doilea spațiu intercostal stâng, mai ales când respirația este reținută în timpul expirului.
Nu există dovezi ale unei impulsuri ventriculare drepte. *Prezența unui impuls ventricular drept este incompatibilă cu diagnosticul de dilatare idiopatică a arterei pulmonare, deoarece această afecțiune nu provoacă presiune sau supraîncărcare volumică în ventriculul drept.* S 1 Este normal, urmat de un clic de ejecție pulmonară .
Pot fi prezente un suflu sistolic scurt de ejecție și un suflu diastolic decrescendo de regurgitare pulmonară.
Componenta pulmonară a S2 Este adesea accentuată.
La unii pacienți, divizarea S2 Poate fi foarte mare, sugerând un diagnostic de ASD (datorită reculului elastic al trunchiului pulmonar dilatat).

ECG

Suele ser normal.

Radiografie toracică

Prezintă dilatarea arterei pulmonare.

Tratamiento

Nu este indicată nicio terapie specifică.

Anomalii congenitale ale arterelor coronare

Acestea sunt observate la 1 până la 1,5% dintre pacienți și pot fi de următoarele tipuri:
Fistule
Originea arterei coronare din artera pulmonară
Origine aberantă a uneia sau ambelor artere coronare ale aortei.

Fistula arteriovenoasă coronariană

Aceasta este o conexiune între o arteră coronară și o cameră a inimii. Fistula apare cel mai frecvent în artera coronară dreaptă sau în ramurile acesteia și, de obicei, se drenează în atriul drept, ventriculul drept sau sinusul coronarian.

Los pac n eralmente asintomáticos.

Un soplo continuo (simulando una PCA) se escucha en el borde inferior o medioesternal, o en todo el precordio.

Complicații

Endocardită infecțioasă
Hipertensiune pulmonară (în cazul unui șunt mare)
Ruptura sau tromboza fistulei
Ischemie miocardică.

Diagnostic

Diagnosticul se pune prin arteriografie coronariană.

Tratament

Închiderea chirurgicală a fistulei.

Originea anomală a arterei coronare din artera pulmonară

Esto puede implicar la arteria coronaria derecha principal o la izquierda o sus ramas. La arteria coronaria izquierda principal está comúnmente involucrada.

Arterele coronare implicate, în ordinea descrescătoare a frecvenței, sunt:
Artera coronară principală stângă
Artera coronară dreaptă
Artera coronară descendentă anterioară stângă
Artera coronară circumflexă.
Simptomele pot include
Ischemie miocardică
CPI
Insuficiență mitrală (leziune ischemică a mușchiului papilar).
Poate apărea moartea subită.

Caracteristici clinice

Suflu puternic continuu de-a lungul marginii sternale sau la bază.
aude un suflu de regurgitare mitrală și un S3 .

ECG
Prezintă o leziune ischemică cu evoluție slabă a undei R în regiunea precordială anterioară. Diagnosticul definitiv se pune prin ecografie coronariană.

Tratament
Corecție chirurgicală. con arteriografía Bftciva Be la ven en < 50% de los pacientes y se

médilibrasuco n

Febra reumatică

O boală inflamatorie acută, recurentă, care afectează în principal copiii (5-15 ani), care apare de obicei la 1-5 săptămâni după infecția cu streptococ de grup A.

Fiziopatologie

Reactivitatea încrucișată a anticorpilor antistreptococici la antigenele cardiace
Reactivitate autoimună inițiată de bacterii.

Criteriile Jones pentru diagnosticul febrei reumatice

Criterii majore

Cardită

Pancardita, observată la 50-60% dintre pacienți, se dezvoltă în primele două săptămâni de febră reumatică. Pericardita este evidențiată prin prezența unei frecări pericardice; miocardita este caracterizată prin tahicardie . moale, prezența s3 și ICC, și endocardită, din cauza prezenței suflului Carey-Coombs (suflu mitral diastolic).

Artrită (60-75%)
Poliartrita trecătoare și migratoare care afectează articulațiile mari, fără deformare reziduală, întâlnită la 60-75% dintre pacienți și care apare la începutul febrei reumatice.

Artrita Jaccod: Deviația ulnară a degetelor a IV-a și a V-a cu flexia articulațiilor metacarpofalangiene este singura deformare reziduală observată în poliartrita reumatică.

Noduli subcutanați
Nodulii nedureroși se observă pe proeminențe osoase, cum ar fi coatele, tibia, occipitul și coloana vertebrală, la 3-5% dintre pacienți și apar la 3-6 săptămâni după debutul febrei reumatice. Pacienții cu noduli subcutanați au aproape întotdeauna cardită.

Eritem marginat (< 5% și evanescent)
Leziunile maculare cu margine eritematoasă și o clarificare centrală într-o distribuție de tip costum de baie sunt observate la < 5% dintre pacienți și apar precoce.

(-30%)
O tulburare neurologică cu mișcări rapide, involuntare, nerepetitive și lipsite de sens, cu o evoluție autolimitativă de 2-6 săptămâni, mai frecventă la femei și o manifestare tardivă a febrei reumatice.

Criterii minore

Clinică
Febră
Artralgie
Istoric de febră reumatică sau cardiopatie reumatică.

Laborator
Reactanți de fază acută (leucocitoză, VSH crescut, proteină C reactivă).
Prelungirea intervalului PR pe ECG (> 0,20 sec).

Criteriile OMS
Criteriile majore și unele dintre criteriile Jones minore, cu excepția antecedentelor de febră reumatică/cardiopatie reumatică și proteină C reactivă.

Criterii esențiale
Dovezi ale infecției streptococice recente, demonstrate prin:
Creșterea titrului de antistreptolizină O
> 333 unități Todd (la copii)
> 250 unități Todd (la adulți).
Cultura gâtului pozitivă pentru infecție streptococică .
Istoricul recent al scarlatinei.

Două criterii majore (sau) un criteriu major și două criterii minore, în prezența criteriilor esențiale, sunt necesare pentru a diagnostica febra reumatică acută.

Un istoric pozitiv de febră reumatică se întâlnește la doar 50% dintre pacienții cu cardiopatie reumatică.

Implicarea valvulară în cardiopatia reumatică Valva mitrală singură 50%

Valvă aortică singură	15-20%
Valve mitrale și aortice	35-40%

Valvele mitrală, aortică și tricuspidă 2-3%. Valva pulmonară nu este aproape niciodată implicată.

În cardiopatia reumatică inactivă (RHD), valva mitrală este frecvent implicată, urmată de afectarea valvei aortice ,

deoarece gradientul

de presiune la nivelul valvei mitrale este mai mare decât cel la nivelul valvei aortice. Prin urmare, valva mitrală este mai susceptibilă la dezvoltarea modificărilor patologice decât valva aortică

Tratament

Comprimate de aspirină 75-100 mg/kg/zi în 4-5 doze divizate , până când activitatea bolii scade (VSH-ul devine normal).
Steroizi în doză de 1-2 mg/kg/zi dacă simptomele de FR și/sau cardită persistă în ciuda terapiei adecvate cu aspirină.
Profilaxia continuă împotriva febrei reumatice recurente cu injecții intramusculare cu penicilină benzatinică 1,2 milioane de unități la fiecare 3-4 săptămâni. La pacienții alergici la penicilină, se pot administra comprimate de sulfadiazină 1 g zilnic sau comprimate de eritromicină 250 mg de două ori pe zi. Profilaxia trebuie continuată până la vârsta de 25 de ani sau la 5 ani de la ultimul episod, oricare dintre acestea este mai mare.

Prevenirea febrei reumatice

Prevenție primară:

Penicilină benzatinică - Doar o singură dată
< 27 kg 600.000 de unități
> 27 kg 1.200.000 unități
Penicilina V
Copii - 250 mg la fiecare 8 ore timp de 10 zile
Adolescenți/Adulți - 500 mg la fiecare 8 ore timp de 10 zile.

Pentru pacienții alergici la penicilină:
Eritromicină 40 mg/kg/zi - de trei până la patru ori pe zi, timp de 10 zile.

Prevenție secundară:

Penicilina benzatinică
1.200.000 unități IM la fiecare 3-4 săptămâni Penicilină V - 250 mg de două ori pe zi Sulfadiazină < 27 kg - 0,5 g; > 27 kg - 1 g o dată pe zi.

Durata tratamentului:

Febră reumatică fără cardită - 5 ani sau până la vârsta de 18 ani (oricare dintre acestea este mai veche).

Febră reumatică cu cardită fără leziuni valvulare - 10 ani sau până la vârsta de 25 de ani (oricare dintre acestea este mai veche).

Febră reumatică cu cardită și leziuni valvulare - pe tot parcursul vieții

Boala cardiacă valvulară

Stenoză mitrală (SM) (Fig. 3.117)

Cauze

Cardiopatie reumatică
Valvă mitrală congenitală - parașută
Sindromul Hunter ...
Sindromul Hurler
Medicamente - metisergidă
Sindromul carcinoid
Amiloidoză
Calcificarea inelului mitral
Artrita reumatoidă
Lupus eritematos sistemic
Endocardită infecțioasă cu vegetații mari.

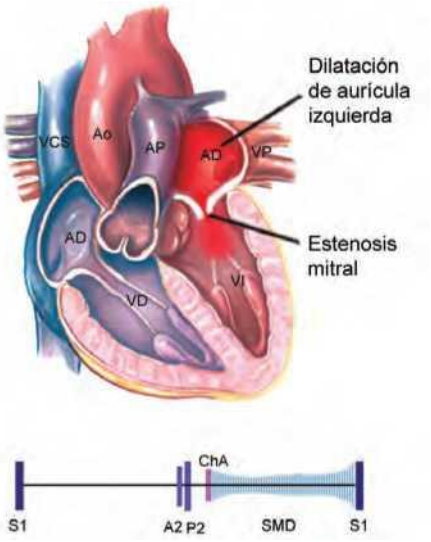

Simptome

Dispnee, palpitații, oboseală, hemoptizie, bronșită recurentă.

Semne

facies mitral (eritem malar)
Eritem malar: Obraz cianotic cu ușoare telangiectazii. (Alte cauze - PE, ASD, carcinoid)
Impuls de volum mic
Ridicarea parasternală stângă
Impuls apical viguros (sı palpabil)
P2 palpabil
Frânt diastolic în zona mitrală
S1 Clic puternic la deschidere (indică flexibilitatea supapei)
Mormăit mediodiastolic jos, aspru, cu accentuare presistolică, se aude cel mai bine la apex cu clopotul stetoscopului în poziție laterală stângă la expirație.
Suflul MS este accentuat la exerciții ușoare.
Suflul dispare în scleroza multiplă severă din cauza scăderii debitului cardiac.
Odată cu dezvoltarea hipertensiunii pulmonare, se poate auzi un sunet SSE în zona pulmonară și un suflu pansistolic care se intensifică la inspir - Manevra Rivero-Carvallo - **de-a lungul marginii sternale** stângi **(** TR funcțional).

Scleroză multiplă asimptomatică

Semnele fizice ale sclerozei multiple sunt adesea descoperite înainte de apariția simptomelor, iar recunoașterea lor este deosebit de importantă în timpul sarcinii.

Gravitație

În funcție de zona valvei și de simptome.

Aria normală a valvei mitrale este de 4-6 cm^2

Zona valvulară	*Simptome*
	Nici unul
> 2,5 cm^2	Dificultăți de respirație la efort intens
1,5-2-5 cm^2 (EM ușoară)	
1-1,5 cm^2 (SM moderată)	DPN ± Edem pulmonar
< 1 cm^2 (SM severă/critică)	Ortopnee (clasa IV)

Conform intervalului A2 . ChA

În cazurile acute de scleroză multiplă (SM), intervalul A2 - momentul deschiderii este scurtat. În SM severă, acesta este de 0,05–0,07 secunde, iar în SM ușoară este de 0,10–0,12 secunde.

Conform gradientului de-a lungul

Valva mitrală stenotică

Gradientul valvular normal este de 0 mm Hg.

Gradient de stenoză

SM ușoară < 5 mm Hg (2,5-1,5 cm^2)

EM moderată 5 până la 15 mm Hg (1,5-1 cm^2)

Scleroză multiplă severă > 15 mm Hg (< 1 cm^2)

Durata suflului diastolic este direct proporțională cu severitatea acestuia.

Complicaciones

Hemoptizie

Embolie pulmonară cauzată de ruptura pereților subțiri și dilatarea venelor bronhopulmonare, de obicei ca o consecință a creșterii bruște a presiunii atriale stângi.

Expectorație cu striuri de sânge asociată cu episoade de SPN, din cauza congestiei pulmonare.

Spută roz și spumoasă de edem pulmonar.

Spută cu tentă sanguină ca urmare a bronșitei și bronșiectaziei recurente.

Infarctul pulmonar, o complicație tardivă a stenozei mitrale asociată cu insuficiența cardiacă.

Utilizarea anticoagulantelor.

Pneumonia lobară și bronhopneumonia.

o ís x om

Două treimi dintre pacienții cu scleroză multiplă au fibrilație atrială (FA).

Fibrilația fibrilatorie este mai frecventă în scleroza multiplă decât în RMN.

În cazul fibrilației atriale, pulsul devine neregulat.

Nu există unde „a” în PVY, iar intensitatea lui sı Este variabilă.

Fibrilația atrială poate precipita insuficiența cardiacă și evenimentele tromboembolice. Embolii pot ajunge la vasele cerebrale, periferice, renale și coronariene.

Episoadele tromboembolice sunt mai frecvente la vârstnici și în scleroza multiplă severă cu debit cardiac scăzut.

Edem pulmonar

Aceasta se întâmplă atunci când există o creștere bruscă a fluxului sanguin printr-o valvă mitrală semnificativ îngustată, când presiunea din atriul drept depășește 25 mm Hg (în stadiile incipiente ale sclerozei multiple). Edemul pulmonar este mai puțin frecvent în scleroza multiplă de lungă durată din cauza îngroșării membranei capilare alveolare.

Endocardită infecțioasă

Acest lucru apare mai rar la pacienții cu scleroză multiplă izolată decât la pacienții cu scleroză multiplă asociată. SM izolată este mai frecventă în scleroza multiplă ușoară cu valve flexibile și mai puțin frecventă în scleroza multiplă severă cu valve rigide, calcificate și îngroșate.

Durere în piept

Durerea anginoasă poate fi cauzată de ateroscleroza coronariană sau secundară embolizării coronariene. Durerea toracică similară anginei pectorale apare în hipertensiunea pulmonară severă din cauza hipoxiei, hipotensiunii arteriale și a scăderii debitului cardiac.

Simptome de compresie

Compresia nervului laringian recurent stâng de către atriul stâng mărit, ganglionii limfatici traheobronșici și dilatarea arterei pulmonare duce la răgușeală (sindromul Ortner).

Presiunea asupra bronhiei principale stângi poate duce la bronșiectazie sau colaps pulmonar.

Compresia esofagului provoacă disfagie.

Eroziunea spinală poate apărea rar și poate provoca paraplegie.

Hemosideroza și osificarea pulmonară

Poate apărea în hipertensiunea pulmonară de lungă durată.

Condiții care simulează scleroza multiplă

Mixom atrial stâng

Cor triatriatum

bolnav |Tf|

Tromb valvular în bila atriului stâng |

Sufluri diastolice printr-o valvă mitrală normală |

cum ar fi în CIV, PCA, RM severă etc.

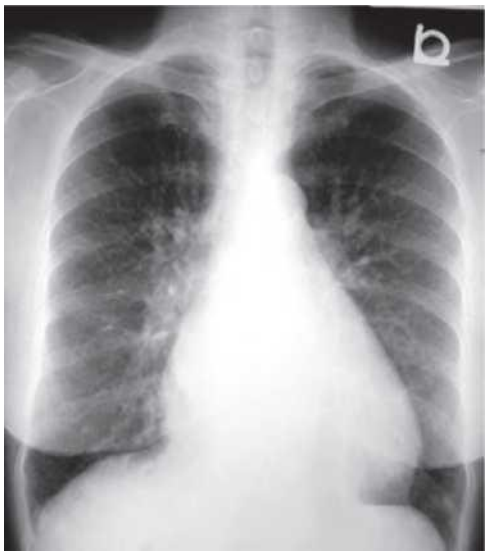

Fig. 3.118: Rayos X mostrando rectificación del borde cardiaco izquierdo

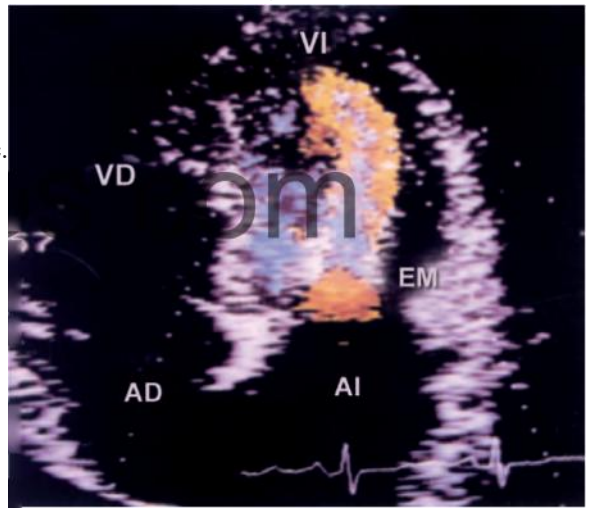

Fig. 3.119: Estenosis mitral - jet en flama

,

Suflu Carey-Coombs în boala valvei mitrale .

ET (ascunde și caracteristicile sclerozei multiple)

Respirația lui Austin-Flint.

Mixom *auricular*

i

Se poate manifesta cu febră, anemie, pierdere în greutate, embolie sistemică și creșterea nivelurilor de IgG și IL- 6.1

ECG

'P' mitral (dilatația atriului stâng) și HVD.
Constatări de fibrilație atrială (absența undelor „P” și intervale RR variabile).

Radiografie toracică

Mărirea atriului stâng (umbră dublă pe marginea dreaptă a inimii, în spatele inimii - umbră în umbră).
Carina deschisă.
Marginea stângă a inimii îndreptată (Fig. 3.118) (datorită arterei pulmonare proeminente și a apendicelui stâng).
Calcificare tardivă a valvei mitrale (Fig. 3.119 și 3.120).

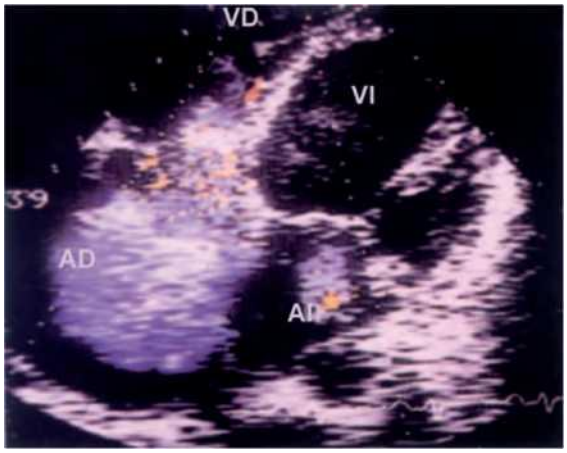

Fig. 3.120: Mixoma auricular derecho con regurgitación mitral y tricúspide leve

Liniile Kerley B (linii dense, orizontale, scurte , frecvent observate la unghiurile costofrenice când presiunea venoasă pulmonară este între 20-30 mm Hg).
Linii Kerley A (linii drepte, dense, de până la 4 cm lungime, care se îndreaptă spre hil atunci când presiunea venoasă pulmonară este mai mare de 30 mm Hg).
Hemosideroza pulmonară și osificarea parenchimatoasă sunt rareori întâlnite .
Ingestia de bariu în proiecția OAD poate demonstra deformarea esofagiană umplută cu bariu din cauza compresiei cauzate de mărirea axilei stângi.

Ecocardiogramă

Valve îngroșate și imobile; frecvență redusă de umplere diastolică; suprafață valvulară scăzută.

Cateterizare cardiacă

Gradientul de presiune dintre axila stângă (sau pana pulmonară) și axila stângă; util în evaluarea coexistenței RMN-ului și a bolii coronariene.

Angiografia coronariană este indicată la toți bărbații cu vârsta > 45 de ani și femeile cu vârsta > 55 de ani sau mai tineri cu dovezi de boală coronariană înainte de intervenția chirurgicală la nivelul valvei mitrale, pentru a exclude această boală.

TRATAMENT

mediibrQS j Çpm

Doctor

Măsuri anti-insuficiență cardiacă
Anticoagularea în fibrilația atrială și tratamentul fibrilației atriale:

Utilizați digoxină, verapamil sau beta-blocante în fibrilația atrială pentru a reduce frecvența ventriculară.

3. Profilaxia febrei reumatice
4. Profilaxia endocarditei infecțioase.

Chirurgical

Sunt disponibile patru opțiuni:

1. Valvulotomie/comisurotomie mitrală închisă (fără circulație extracorporală).
2. Valvulotomie/comisurotomie mitrală deschisă (cu ajutorul circulației extracorporale).

Valvuloplastie percutanată cu balon.
Înlocuirea valvei mitrale.

Valvulotomie mitrală închisă / comisurotomie

Se utilizează la pacienții cu valve flexibile și atunci când nu există RMN asociat. Aceasta se realizează cu ajutorul unui tub dilatator transventricular sau digital prin abord transatrial.

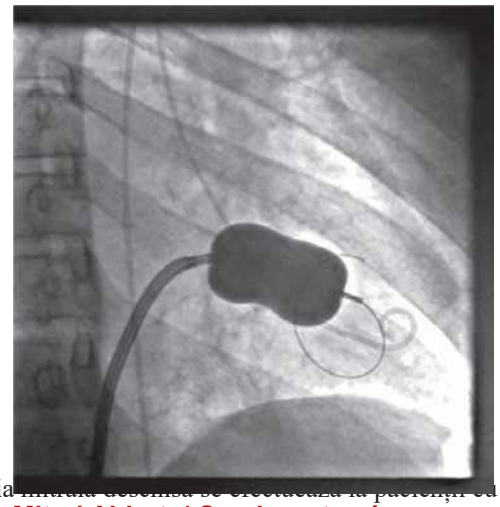

Fig. 3.121: Valvuloplastia mitral

Valvulotomia mitrală deschisă se efectuează la pacienții cu regurgitare mitrală care nu au suferit intervenții chirurgicale anterioare. Pe lângă deschiderea comisurilor valvulare, se slăbește orice fuziune subvalvulară a mușchilor papilari și a corzilor tendinoase, iar depozitele de calciu sunt, de asemenea, îndepărtate. Trombii, dacă sunt prezenți, sunt îndepărtați din atriul stâng și din anexa sa, care este adesea o sursă potențială de emboli.

Valvulotomia Mitral Abierta/ Comisurotomía

coronariană... sunt îndepărtate din atriul stâng și apendicele său

În urma acestei proceduri, pacienții pot supraviețui între 5 și 15 ani. Aceasta este preferabilă înlocuirii valvulare la pacienții mai tineri cu scleroză multiplă.

Valvuloplastie percutanată cu balon

Este utilă la femeile însărcinate cu scleroză multiplă, precum și la pacienții vârstnici cu deformități valvulare severe și alte boli extracardiace, care nu sunt candidați potriviți pentru intervenția chirurgicală (Fig. 3.121).

Această procedură este similară valvulotomiei mitrale închise, cu excepția faptului că reduce durata spitalizării și nu lasă cicatrici.

Criterii pentru valvuloplastie

Simptome semnificative
SM izolată
RM absent (sau trivial)

Aparat valvular/subvalvular mobil, necalcificat

Atriul stâng fără trombi.

Complicațiile valvuloplastiei

Evenimente embolitice
Perforație cardiacă (0-4%)
Dezvoltare RM
ASD iatrogenă sau reziduală care ulterior se închide sau scade în dimensiune.

Înlocuirea supapelor

Când este prezentă regurgitarea mitrală (RM) sau când valva este rigidă și calcificată , este indicată înlocuirea valvei. Înlocuirea valvei se efectuează prin:

Proteză mecanică
Valvă cu bilă încastrată (proteză Starr-Edwards)
Robinet cu disc înclinat (robine St. Jude, Bjork-Shiley).

Bioproteză
Bioproteză porcină
Proteză pericardică cu xenografă
Homografe - Autografă de valvă pulmonară în cazurile de endometrioză a valvei aortice sau alografe de valve de cadavru.

Printre protezele mecanice, valva cu disc înclinat este preferată valvei cu bilă în colivie deoarece:
Ocupă mai puțin spațiu și, prin urmare, este util la pacienții cu ventricul stâng mic.
Incidența hemolizei este mai puțin frecventă
Incidența fracturilor de lonjeroane protetice este mai puțin frecventă.
de evenimente tromboembolice. Valvele bioprotetice nu sunt utilizate în general la pacienții tineri (<65 ani) din cauza deteriorării lor rapide. Cu toate acestea, sunt utile în sarcină,

anticoagulación de larga duración está indicada en
recibieron prótesis mecánicas.

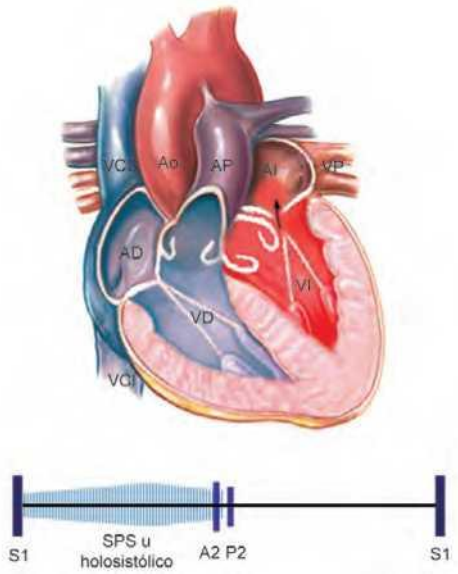

Fig. 3 .122: Regurgitación mitral

Dispnee, oboseală, palpitații (în FA).

Semne

Presiune puls largă
Impuls apical hiperdinamic care se mișcă în jos și în exterior

10. Extensa calcificacion del anillo mitral (enfermedad La renal, mujer en edad avanzada, DM, HAS) pacientes que

[B T] ?- j i • **11** i i wll I IJSX I 11. Válvula mitral hendida contlA ostium primum.

La ventaja de bioprótesis valvular es la baja incidencia

când există o contraindicație pentru utilizarea anticoagulantelor, precum și la pacienții cu vârsta peste 65 de ani.

Regurgitarea mitrală (RM) (Fig. 3.122) Cauze

Cardiopatie reumatică
Regurgitare mitrală congenitală (valvă mitrală parașută, defecte ale pernei endocardice, sindrom de prolaps al valvei mitrale)
Endocardita infecțioasă a coardelor sau valvulelor
Cardiopatie ischemică (disfuncție a mușchilor papilari , infarct, ruptură)
Cardiomiopatie (dilatație ventriculară stângă)
Leziuni, intervenții chirurgicale
Tulburări ale țesutului conjunctiv
- Spondilita anchilozantă
- Artrita reumatoidă
- Lupus eritematos sistemic
- Sindromul Marfan
- Sindromul Ehlers-Danlos

Amiloidoză
Sarcoidoză

Simptome

Elevație parasternală
S 1 moale
S3 la vârf
P2 desfășurare puternică și largă a lui S 2 în hipertensiunea pulmonară (scindarea largă a S2 se datorează închiderii premature a valvei aortice).
Suflul RM (nu se datorează PVM) crește în timpul unei strângeri de mână și scade în timpul fazei de efort Valsalva.
S4 Se aude doar la RMN-ul acut
Frânt sistolic în zona mitrală
Suflu pansistolic la apex care iradiază la axilă și înapoi dacă este valva anterioară sau la bază dacă este valva posterioară.
Semne de fibrilație atrială (FA) - FA este mai bine tolerată și mai puțin frecventă în RMN decât în scleroza multiplă; un suflu sistolic auzit deasupra apexului poate fi datorat RMN-ului sau scalei ossee (SA). Odată cu dezvoltarea FA, suflul sistolic al SA se modifică.

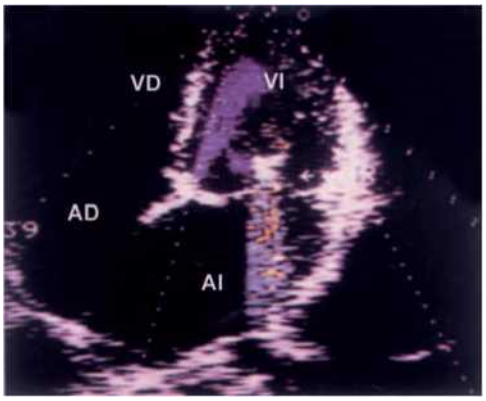

Fig. 3.123: Regurgitación mitral

de la o bătaie la alta, în timp ce suflul RMN rămâne neschimbat (Fig. 3.123).

RMN diastolic

În regurgitarea aortică acută, presiunea din ventriculul stâng poate crește rapid în timpul diastolei până la niveluri ridicate, rezultând regurgitarea sângelui în atriul stâng.

Gravitaţie

Următoarele indică severitatea RMN-ului: Prezența fremitusului

VI mare indică

Prezența s_3

a. Fluxul SMD prin
b. valva mitrală în
c. absența stenozei
d. indică un RMN sever.

dica la gravedad de la RM:

xxra⁰ en dd

Complicații

Fibrila fibrilatorie poate provoca tromboembolism

Endocardită infecțioasă (mai frecventă decât în scleroza multiplă).

ECG

Mitral 'P'; mărire a ventriculului stâng; ocazional fibrilație atrială.

Radiografie toracică

Cardiomegalie (datorită măririi atriului stâng, ventriculului stâng și apoi a ventriculului drept)

Calcificarea inelului sau auriculelor

Semne de hipertensiune venoasă pulmonară și edem pulmonar.

Ecocardiogramă

Dilatație a stângii (atriu stâng gigantic sau anevrismal) și a VS; VS dinamic (cu excepția cazului în care predomină insuficiența cardiacă stângă); regurgitare detectabilă.

Cateterizare cardiacă

Dilatarea atriului stâng și a ventriculului stâng; se demonstrează regurgitare mitrală; poate fi prezentă hipertensiune pulmonară.

Doctor

La fel ca în cazul sclerozei multiple.

Inhibitorii ECA sunt utili în tratamentul fluxului regurgitant cronic. Nitroprusiatul sau nitroglicerina administrate

Manejo

intravenos reduc postsarcina și volumul fluxului regurgitant și, prin urmare, sunt utile în stabilizarea pacienților cu infecție acută și/sau flux regurgitant sever.

Diureticele și pompa intraaortică cu balon sunt utile în RMN-ul acut.

Chirurgical

- *Indicație pentru intervenție chirurgicală* - dimensiunea telesistolică a VS > 45 mm sau FEVS < 60% indică disfuncție severă a VS.

Intervenția chirurgicală este indicată atunci când există o deteriorare progresivă a funcției ventriculare stângi, în ciuda măsurilor de detectare a insuficienței cardiace.

Repararea valvei mitrale (la pacienții tineri)

Înlocuirea valvelor la pacienții vârstnici .

Endocardită infecțioasă

Traumă

Febra reumatică acută

Infarct miocardic (ruptura mușchiului papilar, în special în infarctul miocardic al peretelui inferior)

Abces miocardic

Endocardita valvulară protetică

Mixom atrial stâng

Tulburări ale țesutului conjunctiv

Degenerarea mixomatoasă a valvei.

Chirurgie pentru RMN acut

Eșecul tratamentului medical de a stabiliza pacientul în RMN-ul acut

Intervenția chirurgicală la pacienții stabili cu RMN și endocardită infecțioasă este amânată până la finalizarea terapiei cu antibiotice (dacă este instabilă, se va efectua intervenția chirurgicală imediată sub acoperire antibiotică).

FA a apărut recent

Hipertensiune pulmonară > 50 mm Hg

Dimensiunea telesistolică a ventriculului stâng > 40 mm

FEVS < 60%

Chirurgia de urgență este indicată în caz de ruptură a mușchiului papilar.

Diferența dintre RMN-ul acut și RMN-ul cronic

Caracteristici	*RMN acut*	*RM cronică*
Simptome	Apariție bruscă dispnee, SNP, ortopnee	Începerea treptată a simptomele
Semne:		

Pulsul apical	Nesemnificativ	Deplasat și dinamic
Primul sunet	Blând	Normal / Moale
Suflare	Prematur / Holosistolic	Holosistolic
Al patrulea sunet se aude în principal în RMN-urile recente aspect.		
ECG	Normal, cu excepția cazului în ischemie miocardică acut	Mărire atriului stânga (P-mitral), fibrilație ureche, HVI
Radiologie și Fluoroscopie	Mărimea inimii - Normal	Cardiomegalie (HVI); extinderea atriul stâng; în fluoroscopie,
Ecou	Cauza poate fi dovedită RM acută (valvă slăbită, ruperea frânghiilor sau a vegetației)	Se poate demonstra cauza RM cronică

mec hfl

Sindromul de prolaps al valvei mitrale (MVPS) (Fig. 3.124)

SPVM este cunoscut și sub denumirea de sindrom sistolic clic-murmur, sindrom de valvă flexibilă și sindrom de valvă flotantă.

Există țesut excesiv sau redundant în valvele valvei mitrale, cu degenerare mixomatoasă și, frecvent, concentrații crescute de mucopolisaharide. Afectarea izolată a valvei anterioare este foarte rară.

Afecțiuni care cauzează sau sunt asociate cu PVM

Idiopatic / Necunoscut (în mare parte)
Tulburare genetică a colagenului
Sindromul Marfan
Febra reumatică acută
Cardiopatia reumatică cronică

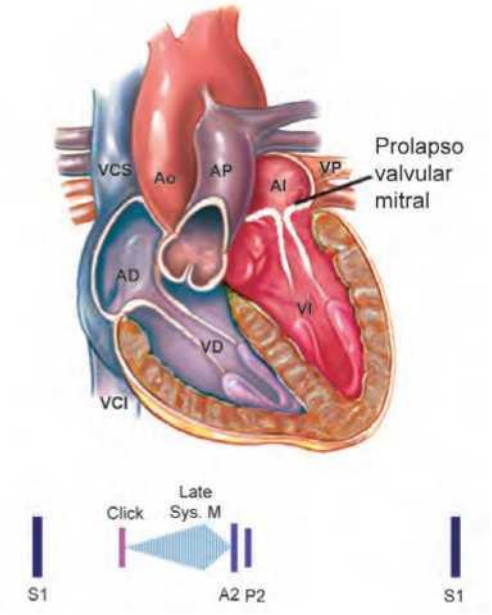

Fig. 3.124: Prolapsul valvei mitrale

Valvulotomie post-mitrală
Cardiopatia ischemică

SAU M fdQ miojpatla^^V
A o A i . r c g ^ ^ dum

• Traumă
• Anevrism al ventriculului stâng
• Afecțiuni ale țesutului conjunctiv
• Sindromul Ehlers-Danlos
• Osteogeneză imperfectă.

PVM este mai frecventă la femei; se poate prezenta doar cu un clic și un suflu sistolic cu prolaps valvular posterior ușor sau cu RMN sever.

PVM este cea mai frecventă cauză a RMN-ului sever izolat.

Simptome

a. Palpitații (datorate tahiaritmiilor)
b. Durere în piept.

Semne

Un clic sistolic mediu sau tardiv (aproximativ 0,14 secunde după S1) se datorează tensiunii bruște și alungite a corzilor tendinoase sau prolapsului valvei mitrale, care atinge excursia maximă. Pot apărea clicuri multiple din cauza unui margini redundant al valvei mitrale.

Un suflu sistolic înalt, în crescendo-decrescendo tardiv, se aude cel mai bine la apex.

Clicurile și suflurile apar devreme în picioare (volum scăzut al ventriculului stâng); ghemuirea, precum și exercițiile izometrice (

volum telediastolic crescut al ventriculului stâng), întârzie clicul și suflurile și chiar le pot face să dispară.

Complicaciones

Atacuri ischemice tranzitorii (datorate emboliilor în valva mitrală)
Endocardită infecțioasă când PVM este asociată cu RMN.

ECG

Unde T bifazice sau inversate în derivațiile II, III și aVF și, ocazional, extrasistole supraventriculare sau ventriculare.

Ecocardiogramă

Util în identificarea poziției anormale și a prolapsului valvei mitrale. Prolapsul valvei mitrale este diagnosticat atunci când deplasarea sistolică a fanerelor atriale mitrale este > 2 mm în atriul stâng cu coaptație superioară a planului inelului mitral (Fig. 3.125).

Doctor

Repaus
Prevenirea endocarditei infecțioase atunci când este prezent RMN-ul

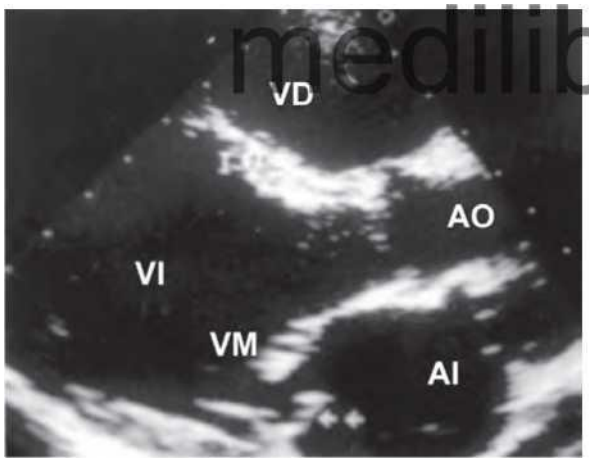

Fig. 3.125: Prolapso de la válvula mitral - valva posterior mitral suelta que apunta hacia la aurícula izquierda

Manejo

Beta-blocante pentru dureri toracice și tahiaritmii
Antiaritmice pentru extrasistole ventriculare și

Aspirină pentru AIT (atac ischemic tranzitoriu)
Terapie anticoagulantă - Warfarină.

Chirurgical

Când RMN-ul devine sever, se poate efectua înlocuirea sau reconstrucția valvei.

taquiarritmias Cea mai frecventă cauză a combinării stenozei mitrale cu regurgitarea este cardiopatia reumatică.

Stenoză aortică (SA) (Fig. 3.126)

DA. Cele mai frecvente cauze

Stenoză aortică congenitală (stenoză aortică supravalvulară, stenoză aortică valvulară, stenoză aortică subvalvulară)
Stenoză aortică reumatică
Stenoză aortică degenerativă calcificată (senilă)
Stenoză aortică aterosclerotică (frecventă după vârsta de 65 de ani).

Pacienții cu stenoză aortică reumatică au aproape întotdeauna afectare concomitentă a valvei mitrale.

sau tahiaritmie atrială).

Boala valvulară aortică poate rămâne asimptomatică timp de 10 până la 15 ani.

medilibros.co

Síntomas

Angina de pecho, disnea, mareos, muerte súbita (como resultado de intol un bloqueo AV com-

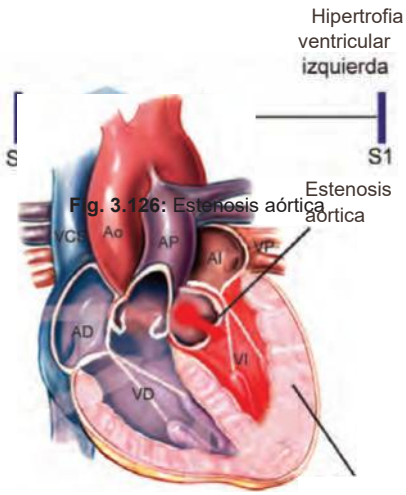

Fig. 3.126: Estenosis aórtica

Semne

Reducerea volumului și presiunii pulsului
Impuls apical energetic
Se aude un S_4
Clic de ejecție (indică SA valvulară și exclude SA supra- și subvalvulară; dispare în calcificarea valvei aortice)
Un suflu carotidian este palpabil (fremitus sau tremor)
Suflu sistolic de ejecție dur, cel mai puternic în zona aortei, care iradiază către arterele gâtului și apex
Respirație EA - ton jos și aspru.

Gravitaţie

1. *Conform* S_2
   Stenoză ușoară
   Stenoză moderată
   Stenoză severă

   A 2 urmat de P_2A_2 Este întârziată, rezultând o singură divizare paradoxală a lui S2 (P2 - A2) .

2. *În funcție de zona valvei*

Cercetare

ECG

HVS cu model de supraîncărcare sistolică
BBR stâng și bloc cardiac complet dacă calcificarea valvei se extinde în sistemul de conducere .

Radiografie toracică

Dilatație post-stenotică a aortei ascendente în AS valvulară; calcificarea valvei aortice la fluoroscopie sau vedere laterală.

Ecocardiogramă

Valvă calcificată, hipertrofie ventriculară stângă, estimare gradient Doppler.

Cateterizare cardiacă

Gradient sistolic între ventricul stâng și aortă; dilatare post-stenotică a aortei; poate fi prezentă regurgitare a valvei aortice.

• Aria normală a valvei aortice este de 3 cm² - 4 cm² .

În stenoza aortică severă, zona valvei este 0,75 cm² / m² de

3.
4. bolnav

În stenoza aortică critică e ^ a r£d< a l

v Mr r Este J

0,5 cm² / m² de suprafață corporală.
Un suflu lung și un vârf tardiv indică AS severă.
Conform gradientului de-a lungul valvei aortice
Gradient normal 0 mm Hg
Gradient de stenoză

Indicație:

• Leziuni multivalvulare
• Leziune supravalvulară * subvalvulară

l • Leziune valvulară sau alcificată la tineri ■

Angiografie coronariană

Pentru a exclude boala coronariană doar la pacienții cu EA care dezvoltă simptome de angină pectorală.

Este indicat la pacienții cu vârsta > 45 de ani cu AS severă.

EA ușoară	< 25 mm Hg
EA moderată	25-40 mm Hg
EA severă	> 40 mm Hg

Prezența S4 și absența A2 indică EA severă.
Prezența S3 în EA semnifică disfuncție sistolică severă și presiune de umplere crescută.

EA silențios

Stenoză aortică severă cu ICC (debit cardiac scăzut).

În această situație, suflul EA nu se aude, dar reapare la tratarea insuficienței.

Când scleroza multiplă este asociată cu boala Alzheimer, scleroza multiplă maschează de obicei semnele bolii.

Complicații

Insuficiența ventriculară stângă
Aritmii, inclusiv moarte subită. Bloc atrioventricular complet.
Endocardită infecțioasă
Sângerare gastrointestinală cauzată de angiodisplazia colonului și corectată prin înlocuirea valvei aortice (AV).

Prognoză

Pacienții care dezvoltă angină pectorală au o speranță de viață de aproximativ 4 ani. Pacienții care dezvoltă sincopă au o speranță de viață de aproximativ 3 ani. Pacienții care dezvoltă insuficiență ventriculară stângă au o speranță de viață de aproximativ 2 ani.

Management

Doctor

Tratamentul insuficienței cardiace
Profilaxia febrei reumatice
Profilaxia endocarditei infecțioase.

Utilizați diureticele cu precauție pentru a evita depleția volemică în tratamentul insuficienței cardiace. În mod similar, digitalicele și vasodilatatoarele - inhibitorii ECA - trebuie evitate în stenoza aortică moderată sau severă.

Nitroglicerina este utilă pentru ameliorarea anginei pectorale. Statinele sunt utile în gestionarea stenozei aortice degenerative calcificate.

Chirurgical

Pacienții sunt predispuși la crize Stoke-Adams și moarte subită, prin urmare, înlocuirea valvei este necesară.

Înlocuirea valvei atunci când gradientul sistolic de-a lungul valvei este > 40 mm Hg și când există disfuncție ventriculară stângă progresivă.

se poate încerca *valvuloplastia aortică transluminală percutanată* . De asemenea, este utilă la copii și adulți tineri cu stenoză aortică congenitală și ca o punte către intervenția chirurgicală la pacienții cu disfuncție ventriculară stângă severă.

Incizia simplă a comisurii sub vedere directă se efectuează la copii și adolescenți cu afecțiune aortică aortică congenitală necalcificată; este indicată la pacienții simptomatici, precum și la pacienții asimptomatici cu un gradient de presiune peste 50 mm Hg, adică orificiul valvei aortice este < 0,75 ^{cm2} .

Regurgitarea aortică (RA) (Fig. 3.127)

AR pură este mai frecventă la bărbați.

Tulburarea valvei mitrale cu artrită reumatoidă este mai frecventă

en las mujeres.

edilibr

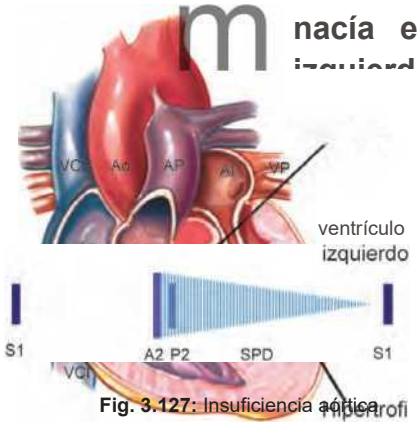

Fig. 3.127: Insuficiencia aórtica

Causas

Implicarea valvei aortice

Cardiopatie reumatică

Endocardită infecțioasă

Valvă aortică bicuspidă congenitală (Fig. 3.128)

Fenestrație congenitală a valvei aortice

Fig. 3.128: Válvula aórtica bicúspide congénita

Prolapso de válvula aórtica asociado con CIV

RA secundaria en estenosis subaórtica membranosa.

Implicarea peretelui aortic

Artrita reumatoidă

Spondilita anchilozantă Sindromul Marfan

Sindromul Ehlers-Danlos, arterita Takayasu

Disecția aortică

Hipertensiune arterială sistemică Osteogeneză imperfectă

Dilatație idiopatică a aortei Ectazie anuloaortică.

Simptome

Dispnee, palpitații, angină pectorală (artrite reumatoidă severă).

Semne ale presiunii pulsului extinse

Semnul Farului: Alternarea roșeții și a palidității pe frunte.

Semnul Landolfi: Modificarea dimensiunii pupilei

acuerdo con el ciclo cardiaco y no relacionado con

lumina.

Semnul lui Becker: Pulsații ale arterei retiniene.

Semnul lui Musset: Balansarea capului la fiecare bătaie a inimii din cauza efectului balistic al artritei reumatoide severe.

Semnul lui Muller: Pulsații sistolice ale uvulei.

Semnul lui Quincke: Pulsații capilare care pot fi detectate prin apăsarea unei lame de sticlă pe buza sau patul unghial al pacientului.

7. *Semnul lui Corrigan:* Puls carotidian cu o expansiune sau o creștere rapidă, urmat de un colaps brusc.
8. Pulsație proeminentă (dans) a arterei brahiale. Puls în formă
9. de ciocan pneumatic sau colaps (presiune sistolică Î și presiune diastolică |); de obicei, presiunea pulsului este mai mare decât presiunea diastolică.

Puls cu două vârfuri palpabile.
Semnul lui Traube: Zgomot de împușcătură în artera femurală auzit în artrita reumatoidă severă.
Semnul Duroziez: Un murmur sistolic auzit peste artera femurală atunci când este comprimată proximal și un murmur diastolic atunci când este comprimată distal cu clopotul stetoscopului.
Murmur Duroziez: Un murmur diastolic auzit cu diafragma stetoscopului atunci când se aplică presiune distal.
Semnul lui Hill: Presiune sistolică popliteală care depășește presiunea brahială > 20 mm Hg.

AR ușoară	20-40 mm Hg
AR moderată	40-60 mm Hg
RA severă	> 60 mm Hg.

Semnul lui Rosenbach: Pulsații hepatice.
Semnul Gerhardt: Py*B^ ^gș^n, splină mărită. **Ghid radiografic toracic**
Man i ° bra of Lymi: Creșterea **pulsului** , **ritmului cardiac** și **diareei** (

brațul. 1 1 1

Gravedad

La presencia de los siguientes indican RA severa:
Duración del soplo (> 2/3 de la diástole) es directamente proporcional a la gravedad. En RA moderada a severa, se convierte en soplo holodiastólico y pueden tener una calidad áspera.
Pulso bisferiens
Signo de Hill > 60 mm Hg
Impulso apical (abajo y hacia fuera). Choque en cúpula de Bard.
Soplo de Austin-Flint (mesodiastólico)
Signos periféricos marcados

Están ausentes en la función miocàrdica deprimida.

En presencia de insuficiencia cardiaca, debido a la vasoconstricción periférica, puede haber un aumento de la presión arterial diastólica. Esto puede causar un juicio erróneo en cuanto a la gravedad de la RA. Se puede realizar una evaluación adecuada sólo después de corregir la insuficiencia.

ECG

Agrandamiento del VI (sobrecarga volumen) - Ondas

z/ v V
q în 5/6.

, corazón de bovino)

En RA sifilítica, puede haber calcificación de la aorta ascendente
En la válvula aórtica bicúspide o en RA reumática, puede haber calcificación de la válvula aórtica.

Ecocardiograma

VI dilatado, ventrículo hiperdinámico, flutter o aleteo de la valva mitral anterior; El Doppler detecta reflujo (Fig. 3.129).

Cor Bovmum)
sau ' ■ ■ ■

Alte semne

Impulsul apical se mișcă în jos și în exterior și are o natură hiperdinamică (șocul cupolei Bard).
S1 moale (doar în AR ridicat)
Se aude un S_3 la vârf

Un suflu diastolic precoce de înaltă frecvență, în descreștere, după A_2 care se aude cel mai bine în al 3-lea sau al 4-lea spațiu stâng cu diafragma otoscopului și cu pacientul aplecat înainte, în timpul expirului.

SSE prin valva aortică care se aude la baza inimii și radiază spre arterele carotide.
SMD prin valva mitrală *(murmur Austin-Flint).* În scleroza multiplă, există S_1 tare și se aude un clic de deschidere.
Suflu RA în zona aortică - Dilatarea rădăcinii aortice
murmurul RA în a 2-a. zona aortică – leziune valvulară

Suflul RA se intensifică odată cu manevra de strângere a pumnului.

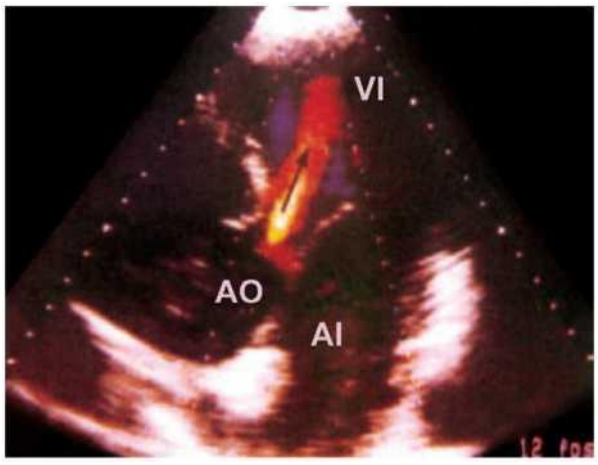

Fig. 3.129: Flujo de regurgitación aórtica en Doppler a Color

Cateterizare cardiacă
Ventru stâng dilatat, regurgitare aortică. Dilatarea rădăcinii aortice.

Manejo

Doctor
Măsuri anti-insuficiență cardiacă. Profilaxia febrei reumatice. Profilaxia endocarditei infecțioase.

Vasodilatatoarele, cum ar fi inhibitorii ECA, sunt foarte utile în tratamentul poliartritei reumatoide.

AR acută
Diuretice
Nitroprusiat IV
Chirurgie

Beta - blocantele și pompa intraaortică cu balon sunt contraindicate.

Cronica RA
Alte vasodilatatoare, cum ar fi hidralazina și blocantele canalelor de calciu dihidropiridinice, sunt de asemenea utile.
Profilaxia cu penicilină este esențială în artrita sifilitică .
Beta - blocantele sunt utile în dilatarea rădăcinii aortice cu sau fără artrită reumatoidă.
Scopul este de a reduce tensiunea arterială sistolică la 140 mm Hg.

Chirurgical
Disfuncția sistolică ventriculară stângă precoce, chiar și în absența simptomelor, este o indicație pentru intervenție chirurgicală.
Înlocuirea supapelor
Reparare chirurgicală în caz de perforație valvulară cauzată de endocardită infecțioasă sau în caz de ruptură valvulară.
Îngustarea inelului aortic sau excizia unei părți a rădăcinii aortice fără a fi necesară înlocuirea valvei.
Ecocardiografia trebuie efectuată anual, iar înlocuirea valvei aortice este indicată la pacienții cu o dimensiune telesistolică > 55 mm sau volum telesistolic > 55 ml/m2 sau fracție de ejecție < 55% (Regula lui 55) sau cu o dimensiune telediastolică > 75 mm.

Disecția aortică
Traumă
Endocardită infecțioasă
Tulburări vasculare ale colagenului
Disfuncția valvei protetice.

Austin-Flint Breath

Din cauza absenței măririi ventriculului stâng (VS), în artrita reumatoidă acută, o creștere precoce a presiunii VS mai mare decât a presiunii axilei stângi determină închiderea prematură a valvei mitrale, rezultând absența unui suflu presistolic.

Causas de la RA Aguda

Caracteristici diferențiale între RA acută și cronică

Caracteristici	*AR acută*	*Cronica RA*
Început	Prematur, brusc	Târziu, insidios
Presiunea pulsului	Aproape normal	Larg
Presiunea sistolică	Normal sau redus	Augmentat
Presiunea diastolică	Normal sau diminuat	În special diminuat
Impulsul VI	Poate fi normal și nu hiperdinamic	Hiperdinamic
Ascultare		
a. S1	Blândește-i pe absenți	Normal
b. P2	Normală sau crescută	Normal
c. S3	Comun	În comun
d. "'./lo de LOPATĂ și. Suflu aortic v, J <piejó li	Ton scurt, mediu C'ad' 3 sau mai puțin	Ton larg, înalt Gradul 3 sau superior
om V >> V trunchi		
f. Respirație de Austin-Flint	JB 1 sistolică	Poți auzi o suflu presistolic
Semne arteriale periferice	Lipsește	Prezent
ECG	VI Normal	VI Mărită
Radiografie toracică	normal sau moderat mărit; model venos pulmonar redistribuit în lobii superiori	VI în special mărit; rădăcina aortică proeminent, model venos pulmonar normal

BOLNAV Cauzele combinării EA și RA

Valvă aortică bicuspidă congenitală
Cardiopatie reumatică (de obicei asociată cu boala valvei mitrale)
Lupus eritematos sistemic
EA subvalvulară atunci când este complicată de endocardită infecțioasă.

Stenoza tricuspidă (ST)
Aceasta este o leziune valvulară frecventă, de obicei asociată cu boala valvei mitrale. Tetralogia Fallot (TE) este mai frecventă la femei.

phi . Cauze

Cardiopatie reumatică.

Caracteristici diferențiale între artrita reumatică reumatică și artrita sifilitică

Caracteristici	*AR reumatică*	*AR sifilitică*
Istorie	Febra reumatică	Sifilis
Angina pectorală	Rar	Comun
A _	Normală sau ușoară	Puternic, ca tambur
Locul loviturii diastolică	Al treilea spațiu rămas (în stânga sternului)	Al doilea spațiu dreapta (spre dreptul de stern)
Semne peri-Sferică AR	Nu foarte pronunțat	Foarte marcat
Alte leziuni valvulară	Comun	Niciodată prezent
VDRL	Negativ	Pozitiv
Radiografie	Calcificarea poate fi observată a valvei atunci când există EA asociată; Niciuna neregularitate în umbră aortică	Calcifiere limitat la aorta ascendentă; Ar putea exista neregularitatea umbra aortică

Diferența dintre ^oplo^e A^tin-F

Caracteristici		*e Auítln-Flint*
Închidere de la deschidere	Prezent	Absent
S1 Puternic	Prezent	Absent
S3	Absent	Prezent
HVI	Absent	Prezent
HVD	Prezent	Absent
Schimbare în	Intensitatea	Intensitatea
Suflu cu nitriți, amil	suflul nu scade, suflul scade	
FA	Poate fi prezent	De obicei absent

Când se ia în considerare un diagnostic de TE

Când dispare congestia pulmonară la pacienții cu stenoză mitrală ?

Când constatările sclerozei multiple sunt mascate

Când nu există nicio ameliorare după operația de scleroză multiplă.

Simptome

Dispnee (relativ mai puțin frecventă în funcție de gradul de hepatomegalie, ascită și edem), oboseală.

Semne

Unde gigantice de tip „a” în PVY

Pulsații presistolice proeminente ale ficatului (reprezintă un echivalent al undei „a”)

P2 ventriculul drept nepalpabil sau mărit

al valvei tricuspide se poate auzi din când în când.

Suflu diastolic peste zona tricuspidă care crește în timpul inspirului (manevra sau semnul Rivero-Carvallo) și scade în timpul expirului sau manevra Valsalva

Semne de insuficiență cardiacă dreaptă - ascită, edem etc.

ECG

Absența dovezilor de HVD la pacienții cu insuficiență ventriculară dreaptă.

Radiografie toracică

În cazul combinației dintre MS și ET, există o proeminență a atriului drept și a vasculare vertebrale inferioare, fără o mărire la fel de semnificativă a arterei pulmonare.

Ecocardiogramă

Valvă tricuspidă îngroșată și fuzionată; RA dilatată, caracteristici ale eterotronctului (TE) la Doppler.

Tratament g

Măsuri anti-insuficiență cardiacă

În cazul TE ușor, intervenția chirurgicală nu este de obicei indicată. În cazul TE moderat până la sever, este indicat tratamentul chirurgical definitiv (adică, gradienții de presiune diastolică depășesc 4 până la 5 mm Hg, iar orificiul tricuspidian este < 1,5 până la 2 cm^2).

TE este însoțită în majoritatea cazurilor de radioterapie, iar în astfel de cazuri poate fi indicată înlocuirea valvulară. Incidența evenimentelor tromboembolice este mai frecventă după înlocuirea mecanică a valvei.

În prezența ET, RT este în mare parte organică. În absența ET, RT este în mare parte funcțională.

Regurgitarea tricuspidă (TR)

Cauze

Primar

Reumatologic

Endocardită infecțioasă (la consumatorii de droguri administrate intravenos)

Anomalia lui Ebstein

Traumatismele sindromului carcinoid.

Secundar

Dilatația ventriculară dreaptă (radioterapia funcțională observată în scleroza multiplă sau RMN cu HAP, sindrom Eisenmenger, embolie pulmonară și hipertensiune pulmonară primară).

Infarctul ventricular drept

Cardiomiopatie dilatativă

Stimulator cardiac la vârful RV.

Simptome și semne

Slăbiciune, oboseală

Pletor jugular (PVY crescut)

Cianoză (șunt dreapta-stânga prin foramen ovale permeabil)

Icter

Edem masiv

Puls neregulat (datorită fibrilației atriale)

Distensia venei jugulare (undă sistolică mare „CV” sau undă „S”)

Poate exista un frâu sistolic venos și un suflătură cervicală.

Acționare apicală hiperdinamică a VD

S3 de la VD

P2 puternică când RT este asociată cu HAP

Un suflu holosistolic puternic în al 4-lea spațiu intercostal din regiunea parasternală, amplificat în timpul inspirului (semnul Rivero-Carvallo §)
Pulsul sistolic hepatic
Reflux hepatojugular pozitiv
Ascita
Hepatomegalie congestivă dureroasă. III | 1
Gravitație
Suflul este scurt în RT moderată și lung în RT severă.
ECG
Nespecific; RBBB incomplet; unde 'Q' în V1 și caracteristicile AF.
Radiografie toracică
Cardiomegalie marcată (AR și VD proeminente).
Ecocardiogramă
Dilatație ventriculară dreaptă; valva tricuspidă poate fi - anormală din punct de vedere structural.

Management
Radioterapia de rutină izolată fără HAP (ca o consecință a unui traumatism sau a endocarditei infecțioase) este în general bine tolerată.

Corectarea eficientă a bolii valvei mitrale și măsurile anti-insuficiență cardiacă au ca rezultat o îmbunătățire remarcabilă.

În cazuri rare, se efectuează anuloplastie tricuspidiană sau înlocuire valvulară.

Stenoză pulmonară (EP)

Cauze

Congenital
Izolat
Asociat cu VSD (Tetralogia Fallot)
Sindromul carcinoid
Cardiopatie reumatică.

Boala arterială pulmonară (BAP) este de obicei de origine congenitală; inflamația reumatică a valvei pulmonare este mai puțin frecventă și este, în general, asociată cu afectarea altor valve și rareori duce la deformări severe.

Epifiza congenitală este discutată în detaliu în secțiunea despre cardiopatiile congenitale.

Regurgitarea pulmonară (RP)

IX Cauze

Dilatație pulmonară	idiopatică
	Sindromul Marfan
Hipertensiune pulmonară	primară
	Secundar
Sindromul de	
[j	ill Eisenmenger
Stenoza mitrală	
Endocardită infecțioasă	, consumatori de droguri
intravenoase	
Traumă	

Semne

Suflu Graham-Steell - un suflu ascuțit, în decrescendo, de-a lungul marginii sternale stângi, asemănător unui suflu RA.

RP trivială este o constatare ecocardiografică frecventă la indivizii normali (nu are semnificație clinică).

Diferența dintre RAo și RP

Caracteristici	*Regurgi. Ao*	*Regurgitarea pulmonară*
Semne de presiune din puls larg	prezent	Lipsește
Șoc	hiperdinamic al	Normal
degetelor de la picior		Crește în inspirație
Relația dintre respirație și lipsa respirației		HVD
Mărirea ventriculară (HVS)		

Endocardita infecțioasă (EI)
Aceasta este colonizarea valvelor cardiace cu organisme microbiologice, ceea ce duce la formarea de vegetații friabile și infectate și, frecvent, la leziuni valvulare.

§Auscultația crescută a unui murmur tricuspidian în timpul inspirului se numește semnul Rivero-Carvallo.

Băieți

Endocardită infecțioasă acută: cauzată de organisme extrem de virulente, în principal S. aureus (20-30%), care infectează o valvă anterior normală.

Endocardită infecțioasă subacută: cauzată de organisme cu virulență moderată sau scăzută, în principal Streptococcus (60-70%), prin inocularea unei valve anormale sau afectate anterior.

Endocardita care apare la consumatorii de droguri intravenoase: Este cauzată în principal de organisme găsite pe piele (S. aureus, Candida) care afectează valvele din partea dreaptă a inimii.

Endocardita valvulară protetică: Aceasta poate fi precoce (simptome care apar în decurs de 60 de zile de la inserarea valvei), din cauza infecției intraoperatorii a valvei sau a inserării unei valve infectate, sau tardivă (simptome care apar după 60 de zile de la inserarea valvei), din cauza bacteriemiei tardive sau a infecției precoce cu microorganisme care au o perioadă lungă de incubație.

Protezele de valvă aortică sunt mai predispuse la endocardită infecțioasă decât protezele de valvă mitrală. Endocardita endocardică (EI) pe partea dreaptă are un prognostic mai favorabil decât EI pe partea stângă. Cu toate acestea, dacă dimensiunea vegetației din EI pe partea stângă depășește 2 cm, mortalitatea crește.

Factorii care predispun la dezvoltarea endocarditei infecțioase

Defecte cardiace congenitale (tenoză de șunt sau curent jet)
Cardiopatie reumatică
Prolapsul valvei mitrale
Stenoză calcificată degenerativă
valvă aortică bicuspidă
Proteze valvulare
Catetere intravenoase

Manifestări clinice

Simptome

Febră (de grad scăzut în endocardita infecțioasă subacută și de grad înalt în endocardita infecțioasă acută).
Disconfort
Oboseală
Anorexie.

Semne (Fig. 3.130)

Degete hipocratice sau degete în formă de clubbing (după 6 săptămâni la 10-20% dintre pacienți)

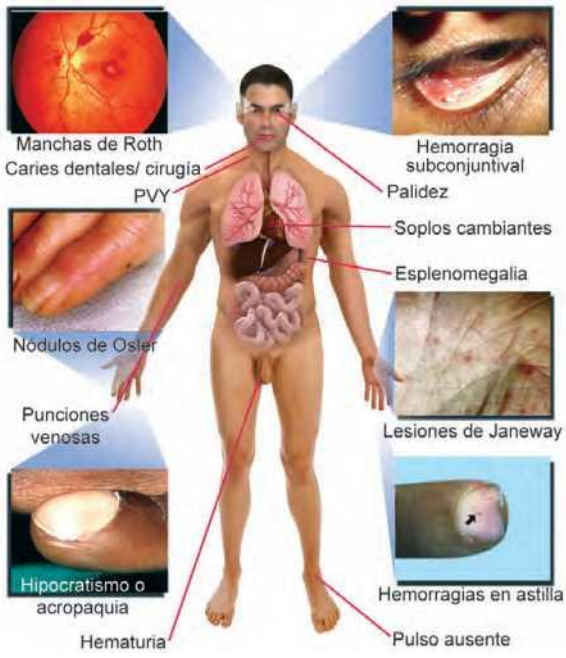

Fig. 3.130: Endocarditis infecciosa

Esp .
pacienții)
Paloare (anemie) semanas en el 30% de
Sufluri cardiace (sufluri noi, în special regurgitante sau schimbătoare)
Peteșii (pe conjunctivă, palat, mucoasă bucală și piele deasupra claviculei, după 6 săptămâni)
Hemoragii prin așchii în zona subunguală
Noduli Osler (noduli mici, dureroși, cu diametrul de 1-10 mm, pe vârfurile degetelor sau de la picioare, rezultați din embolii septice și depuneri de complexe imune)
Leziuni Janeway (macule eritematoase nedureroase de 1-4 mm pe palme și tălpi, datorate emboliilor septice)
Pete Roth (hemoragii retiniene ovale cu centru palid)
Artralgie sau artrită.

Consecințe clinice ale endocarditei infecțioase (Fig. 3.131 și 3.132)

Leziuni ale valvelor sau miocardului (formarea abcesului sau perforația).
Embolie (creier, splină, rinichi și embolie pulmonară).
Anevrism micotic.
Abces cerebral.
Glomerulonefrită difuză sau focală sau sindrom nefrotic.

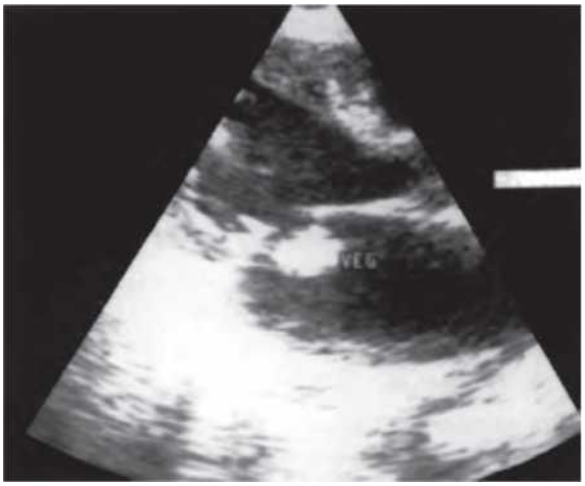

Fig. 3.131: Vegetación de la válvula mitral

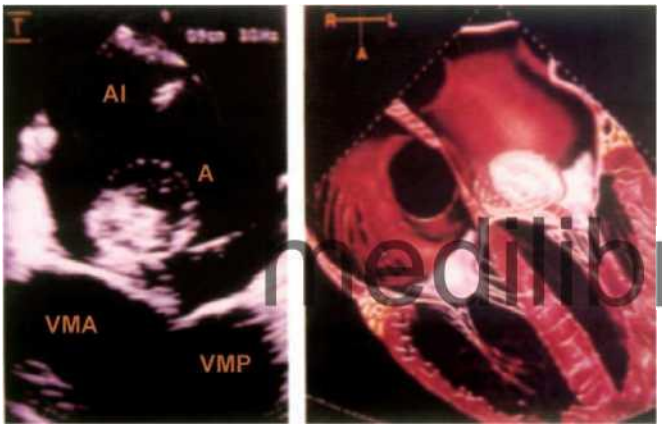

Fig. 3.132: Eco transesofágico - absceso valvular mitral

Diagnóstico de Laboratorio

Hemocultură

Trebuie prelevate cel puțin trei probe de hemocultură și maximum șase.

Fiecare probă trebuie colectată din locuri diferite de venopunctură și la intervale de 30 de minute până la 1 oră (pentru a demonstra bacteriemia continuă).

Se recoltează cel puțin 10 ml de sânge pentru cultură și se diluează de 10 ori în mediul de cultură (100 ml de mediu de cultură).

Culturile trebuie făcute atât pentru organisme aerobe, cât și pentru cele anaerobe.

Producerea unei culturi pozitive crește atunci când este observată mai mult de 3 săptămâni și prin efectuarea de subculturi periodice.

Se începe cu antibiotice prezumtive imediat după obținerea probelor de cultură.

Diagnostic: Diagnosticul este confirmat prin 2 criterii majore / 1 criteriu major + 3 criterii minore / 5 criterii minore.

Indicații pentru profilaxia endocarditei

Proceduri stomatologice

Proceduri ale căilor respiratorii Bronhoscopie rigidă (nu în cazul bronhoscopiei flexibile)

Proceduri TGI

Scleroterapia pentru varice

Dilatație stenotică

ERCP, chirurgie a tractului biliar

Chirurgie care implică mucoasa

Proceduri genitourinare

Cistoscopie

Dilatarea uretrei

Chirurgie a prostatei / transuretrală

Hemocultură negativă în endocardita infecțioasă

Infecția cu microorganisme persistente *(H. para-influenzae, Brucella)*

Infecție anaerobă

cu Candida, Aspergillus, Histoplasma, *Coxiella burnetii, Chlamydia psittacocci*

Cantitate insuficientă de probă de sânge pentru cultură sau cantitate insuficientă de mediu de cultură

tratament antibiotic anterior

Endocardită pe partea dreaptă.

Ecocardiografie 2D

Cea mai mică dimensiune a vegetației care poate fi captată de ecou este de 2 mm.

Ecocardiografia transesofagiană este mai sensibilă în detectarea vegetațiilor valvei aortice (90%) și mitrale (100%) decât ecocardiografia transtoracică.

Criteriile Duke

Criterii majore

Hemocultură pozitivă. Organisme tipice în două culturi separate sau hemoculturi persistent pozitive. Implicare endocardică. Diagnostic bazat pe dovezi, bazat pe ecocardiografie, dehiscență a abcesului perivalvular sau regurgitare valvulară.

nou.

2. Pa
Ve
so

Criterii minore

Predispoziție (leziuni cardiace, abuz de droguri intravenos)

Febră > 38°C

Semne vasculare sau imunologice

Hemocultură pozitivă care nu îndeplinește criteriile majore

Ecografie pozitivă care nu îndeplinește criteriile majore.

medilibro

Tulburări cardiace
Risc ridicat
Proteze valvulare
Endocardită infecțioasă anterioară
Cardiopatie congenitală cianotică complexă
PCA / Coarctația aortei
Șunturi pulmonare sistemice dobândite. *Risc moderat.*
VSD, valvă aortică bicuspidă
Dobândite - EA, RA, RM, SPVM (RM / valve îngroșate), malformații cardiace congenitale.
Sindromul PVM necomplicat
Revascularizare coronariană anterioară

La profilaxis NO es necesaria en:
CIA tipo ostium secundum aislada
Corrección quirúrgica de CIA, CIV, PCA (mayor de 6 meses después de la reparación)

Implantarea defibrilatoarelor / stimulatoarelor cardiace
Sufluri fiziologice/funcționale
Febră reumatică acută fără disfuncție valvulară.

Tratament

Rx Injecție de benzil 4 ore timp de 4 zile

cilina 20-40 unidades IV cada

nas.

ledilibros.cc

Aminoglicozidele parenterale (streptomicină, gentamicină, amikacină) trebuie administrate în doze divizate corespunzător în primele 2 săptămâni. Schimbările corespunzătoare ale antibioticelor se pot face după primirea rezultatelor hemoculturii.

Profilaxia în EI

Capsule de amoxicilină 3 g administrate oral, cu 1 oră înainte de procedură și 1,5 g administrate oral la 6 ore după prima doză.

Indicații pentru tratamentul chirurgical

Eșecul tratamentului medical indicat de hemoculturi pozitive persistente sau insuficiență refractară
Abces miocardic
sau a inelului supapei
Dezvoltarea blocului cardiac din cauza endocarditei valvei aortice
Endocardita valvulară protetică
Prezența vegetației mari cu probabilă embolie
Endocardită fungică.

Endocardită neinfecțioasă

Endocardită trombotică non-bacteriană (endocardită marantică): Vegetații trombotice non-bacteriene observate în afecțiuni maligne sau debilitante care sunt predispuse la inocularea bacteriană.

Endocardita asociată cu LES (endocardita Libman-Sachs): Vegetația are o dimensiune de 3-4 mm, fiind compusă din țesut valvular degenerativ; disfuncția este minimă; suprafața ventriculară a valvei mitrale este frecvent afectată; afectarea valvei aortice este mai puțin frecventă; întregul aparat valvular poate fi implicat.

Insuficienţă cardiacă

Insuficiența cardiacă apare atunci când inima nu mai funcționează pentru a menține o circulație suficientă pentru a asigura oxigenarea adecvată a țesuturilor în prezența unor presiuni de umplere normale.

Preîncărcare

Preîncărcarea este presiunea telediastolică ventriculară și depinde de complianța ventriculară stângă și de returul venos.

Post-încărcare

Postsarcina este tensiunea peretelui ventricular stâng în timpul sistolei ventriculare și rezistența valvei aortice, a valvei periferice și elasticitatea vaselor de sânge majore.

Clasificarea insuficienței cardiace: debit cardiac ridicat și debit cardiac scăzut

Insuficiență cardiacă cu debit cardiac crescut: Inima nu este capabilă să mențină un debit cardiac normal sau crescut pentru a satisface cerințele metabolismului celular, ca în anemia, hipertiroidismul, boala Paget, malformația auriculoventriculară sau sarcina. Inițial predomină caracteristicile insuficienței cardiace diabetice, dar ulterior insuficiența cardiacă devine evidentă. Este dificil de stabilit dacă un pacient cu debit cardiac crescut a dezvoltat insuficiență cardiacă. Singurul indiciu al dezvoltării insuficienței cardiace congestive la acești pacienți poate fi prezența unui timp circulator redus.

quierdo que se desarro

está determinada por l

la resistencia vascular

Insuficiență cardiacă cu debit scăzut: Inima nu mai generează un debit adecvat sau poate face acest lucru doar la presiuni de umplere mari, ca în
Boli musculare cardiace intrinseci (cardiomiopatie, cardiopatie ischemică, miocardită, boala Chagas).
Postsarcină excesivă cronică (stenoză aortică, hipertensiune arterială sistemică).
Preîncărcare excesivă cronică (insuficiență mitrală).
Medicamente inotrope negative (antiaritmice).

Umplere restrictivă (pericardită sau tamponadă constrictivă, cardiomiopatie restrictivă).
Bradicardie extremă (beta-blocante, bloc cardiac complet).

Insuficiența cardiacă dreaptă și stângă

Insuficiență cardiacă dreaptă: Aceasta provoacă edem periferic , dureri abdominale (hepatomegalie congestivă), valori crescute ale PVY și hipotensiune arterială. Nu există dovezi de edem pulmonar.
Insuficiență cardiacă stângă: Cel mai important simptom este prezența edemului pulmonar. Alte semne includ tahipnee, tahicardie, un al treilea zgomot cardiac, alternanță de puls și cardiomegalie.
Insuficiență cardiacă congestivă: Pacientul prezintă - caracteristici atât de insuficiență cardiacă dreaptă, cât și de insuficiență cardiacă stângă.

Vene proeminente ale lobului superior (presiune venocapilară pulmonară PCVP = 15 mm Hg).

Investigaciones

Radiografia de Tórax i.

Liniile Kerley B - vase limfatice periferice gestionate în lobul inferior (PVCP = 20 *mmHg).*

ii. Lichid în fisurile interlobulare , cunoscut *sub numele de „* tumoară fantomă", deoarece dispare odată cu tratamentul insuficienței pe partea stângă.

Marcaje bronhovasculare crescute (semnul „aripi de liliac sau fluture" sau „mustață inversată") - caracteristice edemului pulmonar (PVC = 25 mm Hg).
Revărsatul pleural poate fi bilateral și simetric, dar dacă este unilateral, este de obicei pe partea dreaptă.
Cardiomegalie.

Insuficiența cardiacă anterogradă și retrogradă

Insuficiența cardiacă anterogradă: Aceasta rezultă din aportul inadecvat de sânge către sistemul arterial, ceea ce duce la o perfuzie tisulară deficitară; perfuzia renală deficitară are ca rezultat o reabsorbție tubulară proximală excesivă de Na+ prin activarea sistemului renină-angiotensină-aldosteron.
Insuficiența cardiacă retrogradă: Aceasta rezultă din incapacitatea unuia sau ambelor ventricule de a se umple normal și de a-și evacua conținutul, provocând o creștere a presiunii atriale și a presiunii venoase în spatele ventriculului afectat.

Insuficiență sistolică și diastolică (Fig. 3.133)

Insuficiența sistolică: Aceasta apare atunci când există un debit cardiac (IC) inadecvat și este, în general, asociată cu cardiomegalie. Se administrează prin utilizarea de

b. *Insuficiența diastolică:* Aceasta apare atunci când există o creștere a rezistenței la fluxul ventricular și o reducere a capacității diastolice ventriculare (pericardită constrictivă, cardiomiopatie restrictivă, cardiopatie ischemică) și este, în general, asociată cu cardiomegalie. Se administrează cu terapie vasodilatatoare, de exemplu, inhibitori ai ECA și blocante ale canalelor de calciu.

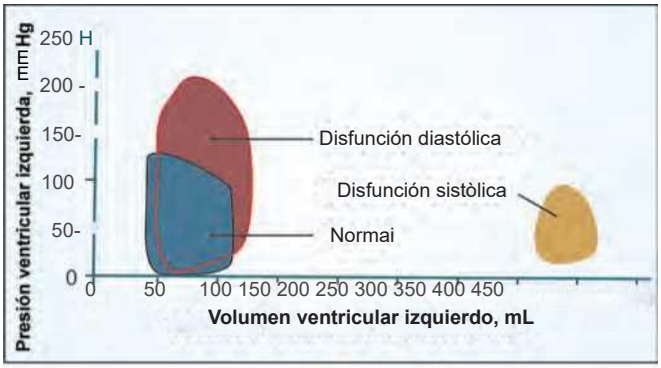

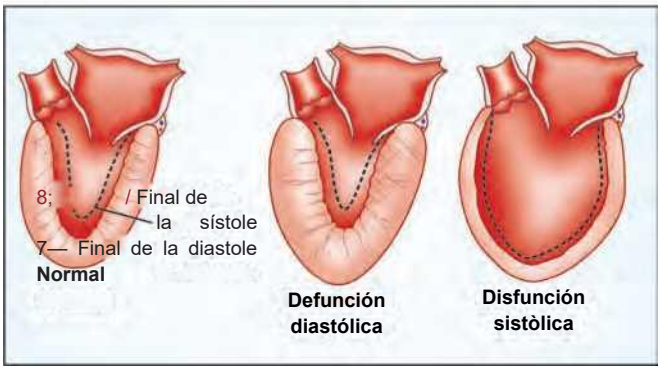

insuficiencia cardíaca

re todo, digoxina, dopamina

Criteriile Framingham pentru diagnosticul ICC

Criterii majore:

Dispneea paroxistică nocturnă
Distensia venelor de la nivelul gâtului
Crepituri în câmpurile pulmonare. Cardiomegalie.
Edem pulmonar acut
Al treilea zgomot cardiac - galop ventricular. Presiune venoasă crescută (> 16 cm H2O). Reflex hepatojugular pozitiv.

Criterii minore:

Edem la nivelul extremităților
Tuse nocturnă
dispnee de efort
Hepatomegalie
Revărsat pleural
Tahicardie (> 120 bpm)
Scăderea capacității vitale cu 1/3

Caracteristicile insuficienței cardiace sistolice și diastolice

Caracteristici	*Insuficiența cardiacă diastolică*	*Insuficiența cardiacă sistolică*
Vârstă	Persoană în vârstă	Orice grupă de vârstă
Sex	Mai frecvent la femei	Mai frecvent la bărbați
Fracția de ejecție VS	Adesea Conservat > 40%	Scăzut < 40%
Dimensiunea celei de-a 6-a cavități	HVS normală sau concentrică	Dilatat
Radiografie al toracelui	Congestie cu sau fără cardiomegalie	Cardiomegalie cu congestionare
Ritm de galop	Al patrulea sunet al inimii	Al treilea sunet al inimii
Tulburări asociate		
• Obezitate	+++	+
• Hipertensiune arterială	+++	++
• DM	+++	++
• Mesagerie instant	+	+++
• BPOC	++	0
• Dializă prelungită	++	0
• Apnee în somn	++	++
• FA	+	+

Criterii majore / minore:

Pierdere în greutate > tratament 4,5 kg.

Pentru diagnostic: 1 Major + 2 Minore.

AK Cauzele insuficienței cardiace refractare

Infarct miocardic silențios
Embolie pulmonară
Tireotoxicoză
Anevrism ventricular stâng
Infección
Embarazo
Arritmias

Presiunea de umplere a VS este normală
Debit cardiac normal

Endocardită infecțioasă
Tamponadă cardiacă, pericardită constrictivă
Dezechilibru electrolitic iatrogen cauzat de excesul de diuretice, aritmii induse de digoxină
Hidrotorax masiv
Aderență slabă la tratament
Alte boli fără legătură, cum ar fi hepatita virală, ciroza
Restricție inadecvată a aportului de sare și apă
Disfuncție a nodului SA sau AV
Doză suboptimă de glicozide cardiace.

Stenoză valvulară silențioasă
Beriberi
Anemie
Miocardită

Peptida natriuretică de tip B (BNP)

Acest hormon este sintetizat de miocitele ventriculelor drept și stâng și este eliberat ca răspuns la întindere, supraîncărcare volumică și presiuni de umplere crescute. Nivelul seric al acestui hormon este foarte specific și sensibil pentru identificarea sau excluderea insuficienței cardiace. Naproxenul (NP) este foarte util în diagnostic, prognostic și monitorizarea terapiei. Nivelurile serice de NP sunt crescute în insuficiența cardiacă, precum și în disfuncția ventriculară stângă asimptomatică. Un nivel de NP < 100 pg/ml exclude insuficiența cardiacă.

Acidul uric, CRP, troponina I și T, receptorii TNF sunt alți markeri biologici ai insuficienței cardiace.

Tratamentul insuficienței cardiace

Principiile generale de manipulare sunt următoarele:

Eliminarea cauzelor declanșatoare, de exemplu anemia, aritmiile, infecțiile, sarcina, tulburările tiroidiene, fumatul, alcoolul; medicamente precum beta-blocantele, blocantele canalelor de calciu, AINS; endocardita infecțioasă,

C. hipertensiune arterială, infarct miocardic, embolie pulmonară , nerespectarea dietei și a medicamentelor.

Corectarea **cauzelor subiacente , de exemplu,** cardiopatie **congenitală** , reumatică, ischemică

Controlul fluidelor și retenția de sodiu
Îmbunătățirea contractilității miocardice
Reducerea congestiei venoase pulmonare și a stării sistemice

témica

6. Minimización del trabajo cardiaco.

Sí Tratamiento de la Insuficiencia Cardiaca Aguda

Perfil hemodinámico en pacientes con insuficiencia cardiaca aguda:

Profil A: (cald și uscat)

• Rezistență vasculară sistemică normală
Pacientul este cald și uscat.

Profil B: (cald și umed)

Presiune crescută de umplere a VS
Debit cardiac normal
Rezistență vasculară sistemică normală
Pacientul este cald și umed.
Utilizarea diureticelor și vasodilatatoarelor

Profil C: (rece și umed)

Presiune crescută de umplere a VS

Scăderea debitului cardiac
Rezistență vasculară sistemică crescută
Pacientul este rece și umed.
Folosesc agenți inotropi cu proprietăți vasodilatatoare

Profil în L: (rece și uscat)
Presiunea de umplere a VS este normală
Scăderea debitului cardiac
Rezistență vasculară sistemică crescută
Pacientul este rece și uscat.
Precauție la înlocuirea fluidelor (dacă presiunea capilară pulmonară < 12 mm Hg evaluată prin cateterism cardiac drept).

Scopul final este de a trata profilurile B, C și L pentru a obține profilul hemodinamic normal (profilul A).

Umed – presiune crescută de umplere a ventriculului stâng cu semne de retenție de lichide, evidențiată prin vene cervicale ridicate, crepituri pulmonare și edem periferic. Uscat – fără congestie sau edem. Cald indică o perfuzie tisulară bună. Rece indică o perfuzie tisulară slabă.

Medicație și doze - Tratamentul insuficienței cardiace acute

vasodilatatoare		
Nitroglicerină	20 mcg/min	40-200 mcg/min
Nitroprusiat	10 mcg/min	30-300 mcg/min
Nesiritidă Bolus	12 mcg/kg	0,1-0,2 mcg/kg/min
Inotropice		
Dobutamină	1-2 mcg/kg/min	2-10 mcg/kg/min
Milrinonă Dopamină	50 mcg/kg	0,375-0,75 mcg/kg/min
Bolo	1-2 mcg/kg/min	2-4 mcg/kg/min
Era		
Levosimendan	12 mcg/kg	0,1-0,2 mcg/kg/min
Vasoconstrictoare		
Dopamină	5 mcg/kg/min	5-15 mcg/kg/min
Epinefrină	0,5 mcg/kg/min	50 mcg/kg/min
Fenilefrină	0,3 mcg/kg/min	3 mcg/kg/min
Vasopresină	0,05 unități/min	0,1-0,4 unități/min

m e dilib
ros.co

Edemul pulmonar cardiogen (EPC)

Caracteristici clinice

Respirație scurtă, anxietate, neliniște. Sputăă rozalie și spumoasă.
Congestie pulmonară - respirație șuierătoare și crepitații.
Scăderea perfuziei periferice.
Utilizarea mușchilor respiratori accesorii. Radiografie toracică - cardiomegalie, linii Kerley B , congestie vasculară perihilară, edem pulmonar, revărsat pleural.

Management

Statul pe spate / repausul cardiac îmbunătățește funcția pulmonară
Oxigen pentru creșterea tensiunii oxigenului > 60 mm Hg
Dacă oxigenarea este inadecvată - ventilație mecanică
Repaus strict la pat, gestionarea durerii și ameliorarea anxietății
Tratamentul tulburărilor precipitante - hipertensiune arterială, dezechilibre de volum, aritmii

mg intravenos (ameliorarea anxietății, efecte pulmonare și sistemice) - se repetă la fiecare 15 minute, dacă este necesar. Furosemid 40-80 mg intravenos și se poate repeta până la o doză maximă de 200 mg

7. Nitroglicerină - un venodilatator puternic, administrat în perfuzie intravenoasă
8. Nitroprusiat - dacă există edem pulmonar cronic (EPC), acesta se datorează regurgitării valvulare sau
9. hipertensiunii arteriale

În caz de hipotensiune arterială sau șoc, se utilizează agenți inotropi precum dopamina, dobutamina, milrinona
Bolus intravenos de PNB recombinant (nesiritid) urmat de perfuzie intravenoasă - reduce presiunile de umplere intracardiacă prin producerea de vasodilatație.

Ghidurile Asociației Americane a Inimii - Tratamentul insuficienței cardiace cronice

Stadion	*Natura leziunii cardiace*	*Tratament*
LA	Fără boală cardiacă structurală și fără simptome Factori de risc pentru insuficiență cardiacă - diabet zaharat, HAS, EAC, dislipidemie, cardiomiopatie familială, cardiotoxine	Modificarea stilului de viață (dietă, exerciții fizice, renunțarea la fumat) și tratamentul factorilor de risc - Hipertensiune arterială cu inhibitori ai ECA
B.	Cardiopatie structurală cu funcție sistolică anormală a ventriculului stâng - IM, cardiopatie valvulară, dar fără simptome de insuficiență cardiacă	Modificarea stilului de viață, inhibitori ai ECA și blocante p
C.	Boală cardiacă structurală cu simptome de insuficiență cardiacă	Adăugați diuretice și digoxină împreună cu terapia în stadiile A și B
D.	Simptomele insuficienței cardiace refractare	Tratament conform indicațiilor din stadiile A, B și C, dispozitive de asistență mecanică, perfuzie intravenoasă cu substanțe inotrope, transplant cardiac

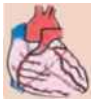

Măsuri non-farmacologice

Odihnă fizică

În faza acută, se recomandă repaus absolut la pat. Se recomandă deplasarea timpurie pentru a preveni tromboza venoasă profundă.

Heparina profilactică poate fi administrată într-o doză mică de 5000 U SC/IV de două ori pe zi. Nivelul de activitate poate fi determinat în funcție de starea cardiacă a pacientului.

Odihnă mentală

Diazepamul se administrează în proporție de 2 până la 5 mg de două sau trei ori pe zi, timp de câteva zile.

Oxigen

Îmbunătățește aportul de oxigen și ameliorează dificultățile de respirație.

Dietă

cantități optime în loc de cantități mari, în funcție de starea

Alimentación frecuente en pequeñas cantidades y calo-

nutrițională a pacientului.

Restricție de sodiu: În cazuri severe, sodiul este limitat la 500 mg/zi și ulterior poate fi crescut la 2 până la 3 g/zi, prin utilizarea de diuretice puternice.

Restricție de apă: 1,5 litri/zi.

Restricția constă în lichid ^^ B impo Wa n t e

Când sodiul seric este mai mic de 130 mEq/L, pentru prevenirea aritmiilor și a tulburărilor neurologice.

Această procedură este indicată în insuficiența cardiacă severă cu disfuncție renală. Paracenteza terapeutică, flebotomia și

ingesta de agua puede añadirse a voluntad, salvo en las formas más graves de ICC.

Diálisis y Ultrafiltración

garoul rotativ sunt alte metode mecanice de îndepărtare a fluidelor utile în tratamentul insuficienței cardiace refractare.

B. Tratament farmacologic

Diuretice

Diuretice de ansă cu potență mare (furosemid, bumetanid, acid etacrinic): Aceste medicamente sunt cele mai utile în insuficiența cardiacă severă și, de asemenea, în prezența insuficienței renale. Furosemidul provoacă venodilatație directă și reduce preîncărcarea. De asemenea, previne reabsorbția Na + și Cl- în ramura ascendentă groasă a ansei Henle și în tubulul proximal. În insuficiența cardiacă severă, se preferă administrarea intravenoasă, deoarece congestia mucoasei tractului gastrointestinal poate interfera cu absorbția medicamentelor administrate oral.

Doza:

Furosemidă - 40 până la 200 mg/zi

Bumetanidă - 0,50 până la 2 mg - maxim 10 mg/zi Acid etacrinic - 25 până la 100 mg/zi

Torsemidă - 5 mg i.v. / 10 mg o dată sau de două ori pe zi.

Reacții adverse: Hipokaliemie, hipomagneziemie, hipocalcemie, hiperglicemie, hiperuricemie, ototoxicitate, erupții cutanate, vasculită și hipotensiune arterială posturală. Reacțiile alergice sunt mai puțin frecvente cu alte diuretice de ansă și tiazide din cauza absenței grupării sulfhidril.

Diuretice tiazidice cu potență medie: Acestea sunt utile în insuficiența cardiacă ușoară și în prezența funcției renale normale. Acționează asupra tubului distal, cu excepția metolazonei, care acționează atât asupra tubului proximal, cât și asupra celui distal. Indapamida este un medicament cu acțiune îndelungată și are mai puține efecte secundare asupra profilului lipidic.

Clorotiazidă - 250 până la 500 mg/zi Hidroclorotiazidă - 25 până la 100 mg/zi Clortalidonă - 25 până la 100 mg/zi Metolazonă - 2,5 până la 20 mg/zi Indapamidă - 5 până la 10 mg/zi.

versus: Hipokaliemie, hiponatremie, hipomagneziemie,

$D_{os}i_{s:}$

hiperglicemie, hipercalcemie, hiperuricemie, ern

ia, alcaloză, pancreatită, vasculită, erupție

esemi iperli

Diuretice cu potență scăzută care economisesc potasiu: Acestea sunt diuretice slabe care acționează asupra tubului distal și a canalului

ción cutánea.

colector. Sunt contraindicate în prezența insuficienței renale. Utilizarea concomitentă a inhibitorilor

Inhibitorii ECA, AINS și prezența diabetului zaharat cresc riscul de hiperkaliemie.

Doza:

Spironolactonă - 50 până la 200 mg/zi Triamtiren - 100 până la 200 mg/zi Amilorid - 5 până la 10 mg/zi.

Reacții adverse: Hiperkaliemie și acidoză, cu spironolactonă, ginecomastie și cu calculi renali și IRA cu triamteren în combinație cu indometacin.

Eplerenonă: Este un antagonist selectiv al receptorilor de aldosteron, fără efectele secundare hormonale ale spironolactonei. Reduce mortalitatea în insuficiența cardiacă. Blocarea aldosteronului cu eplerenonă 25 mg zilnic la pacienții cu funcție renală rezonabilă (creatinină serică < 2 mg/dl și potasiu seric < 5 mEq/l) ameliorează insuficiența cardiacă.

Terapia vasodilatatoare

Vasodilatatoarele sunt utilizate pentru a minimiza volumul de muncă al inimii. Vasodilatatoarele arteriale reduc postsarcina, iar venodilatatoarele reduc presarcina. În prezența depleției de volum cu hipotensiune arterială, vasodilatatoarele trebuie utilizate cu precauție, deoarece nu sunt benefice în insuficiența cardiacă cu obstrucție a tractului de ejecție și disfuncție diastolică predominantă (cardiomiopatie restrictivă sau hipertrofică sau tamponadă).

Vasodilatatoare orale

Inhibitori ai ECA: Aceștia inhibă formarea angiotensinei II (un vasoconstrictor puternic) prin blocarea enzimei de conversie a angiotensinei, rezultând un blocaj în reducerea presarcinarii și postsarcinii.

Doza:

Dinitrat de izosorbid - 5 până la 20 mg de două ori pe zi. Mononitrat de izosorbid - 10 până la 20 mg de trei ori pe zi.

Dosis:

Captopril - 6.5 a 25 mg tid (tres veces/día)
Enalapril - 2.5 a 20 mg bid (dos veces/día)
Lisinopril - 2.5 a 10 mg od (una vez / día)
Quinapril - 10 a 40 mg od Ramipril - 1.25 a 5 mg bid Fosinopril - 5 a 10 mg od y se Benazepril - 5 a 10 mg oc y se Moexipril - 7.5 a 15 mg od y se Trandolapril - 1 a 2 mg od Espirapril - 12.5 a 50 mg bid Cilazapril - 2.5 a 5 mg bid Perindopril - 1 a 16 mg bid.

Efectos adversos: Hipotensión de la primera dosis, (suspender los diuréticos durante 24 horas antes de comenzar con inhibidores de la ECA), tos seca, alteración del gusto, erupción cutánea, hiperkalemia.

No se debe administrar cuando la creatinina sérica es más de 3 mg/dl y en pacientes con estenosis bilateral de la arteria renal. La agranulocitosis y el angioedema son comunes con captopril debido a la presencia de grupo sulfhidrilo.

El inhibidor de la ECA es muy útil en la insuficiencia post-infarto con fracción de eyección reducida por debajo del 40%. La reducción de la carga de trabajo permite que el ventrículo se remodele y reduzca la incidencia de desarrollo de insuficiencia cardiaca grave.

En los pacientes con intolerancia a los inhibidores de la ECA se pueden utilizar los antagonistas de receptores de angiotensina con igual eficacia.

ii. Nitratos: Son predominantemente venodilatadores y son útiles en enfermedades del corazón con insuficiencia cardiaca. Alivia la congestión venosa y pulmonar.

Nitroglicerină cu eliberare prelungită - 2,5 până la 9 mg de două ori pe zi. Plasturi transdermici cu nitroglicerină - 5 până la 15 mg de două ori pe zi.

Cefaleea este principalul efect advers și poate dispărea cu terapie susținută; toleranța la nitrați poate fi prevenită cu intervale de administrare a nitraților de cel puțin 10 până la 12 ore/zi.

iii. Hidralazină: Acesta este un vasodilatator arterial și reduce postsarcina. Este util în prezența leziunilor valvulare regurgitante cu supraîncărcare de volum. În combinație cu nitrați, se poate obține un echilibru în reducerea precarniciei și postsarcinii.

Doză: Hidralazină - 25 până la 100 mg de trei ori pe zi.

Efectos adversos: Taquicardia refleja (usar con precaución en cardiopatía isquémica), cefalea, enrojecimiento facial, náuseas, vómitos, retención de líquidos y síndrome similar a LES.

Bloqueadores Adrenérgicos

a. Alfa-bloqueadores: Son vasodilatadores potentes que reducen la remstÉnfiaV|sc|íai sistémica y con ello, la postcarga. Sin embargo, los Afectos adversos como hipotensión ortostática y taquicardia refleja, limitan su papel en el manejo de la insuficiencia cardiaca.

Beta-bloqueadores: Los efectos adversos de las cateco- laminas endógenas en el corazón insuficiente pueden ser antagonizados por los beta-bloqueadores. Los beta- bloqueantes con actividad simpaticomimética intrínseca (ASI) como pindolol, xamoterol, han sido utilizados. Se requiere un mínimo de dos meses de tratamiento para demostrar mejoría en la fracción de eyección y la tolerancia al ejercicio. Se debe tener precaución en el uso de los beta-bloqueadores en la insuficiencia cardIaca con fracción de eyección baja. Son útiles en la cardiomiopatía hipertrófica, la obstrucción dinámica del tracto de salida y las personas con disfunción diastólica.

Los medicamentos aprobados para uso en la insuficiencia cardiaca son metoprolol, carvedilol y bisoprolol.

Bloqueadores de los canales de calcio: A pesar de que dilatan el músculo liso vascular, su efecto inotrópico negativo limita su uso en la IC. El amlodipino y felodi- pino son preferibles que el verapamilo y el diltiazem en el manejo de la insuficiencia cardiaca, especialmente en presencia de disfunción diastólica. Estos mejoran la relajación diastólica del ventrículo (efecto lusitrópico) pero están absolutamente contraindicados en la insuficiencia cardiaca con fracción de eyección baja (inferior al 40%).

Vasodilatatoare parenterale

Sunt utile în insuficiența cardiacă severă. Monitorizarea hemodinamică centrală și ajustarea treptată a dozei până la doza optimă sunt esențiale.

Nitroglicerină: Acesta este un venodilatator puternic care ameliorează congestia venoasă pulmonară și sistemică. Este util în infarctul miocardic cu insuficiență cardiacă și, de asemenea, în angina instabilă. Doza este de 10 până la 200 pg/minut. Reacțiile adverse includ hipotensiune arterială și toleranță la nitrați.

Nitroprusiat de sodiu: Este un vasodilatator arterial puternic și este foarte util în insuficiența cardiacă hipertensivă severă și în leziunile valvulare regurgitante cu supraîncărcare de volum.

conducere (aritmii atriale și ventriculare sub doze toxice, datorită unui efect bathotrop pozitiv).

Viteza de conducere și perioada refractară efectivă cresc în La *dosis* es de 10 a 300 pg/minuto.

En la CI, puede causar robo coronario. Se debe monitorizar el nivel de tiocianato sérico. Los niveles superiores a 10 mg / dl se manifiesta como dolor abdominal, náusea, convulsiones, cambios en el nivel de conciencia y acidosis metabólica, especialmente en presencia de insuficiencia renal.

Enalaprilato: Puede ser utilizado en dosis de 1.25 a 5 mg 2

IV cada seis horas. Las indicaciones y efectos adversos son similares a la forma oral de enalapril.

PNB Recombinante - Nesiritida: Puede ser utilizado como vasodilatador parenteral en una dosis de 2 pg/kg IV en bolo seguida de infusión intravenosa continua de 0.01-0.03 pg/kg/minuto. La hipotensión es el efecto secundario más común de la nesiritida. Se necesita evitar su uso en estado de choque cardiogénico y en pacientes con presión arterial sistólica < 90 mm de Hg. Los episodios de hipotensión pueden tratarse con fármacos vasopresores expansores de volumen.

3. Digitálicos

La digoxina es el fármaco más eficaz en el tratamiento de la insuficiencia cardiaca, especialmente en presencia de:

Taquicardia supraventricular

Dilatación del ventrículo izquierdo (aumento del índice cardiotorácico, 3er. sonido cardiaco)

Deterioro de la función sistólica (fracción de eyección baja).

Provoca la inhibición reversible del trifosfato de adenosina en la bomba sodio-potasio del sarcolema. Esto mejora la contractilidad miocárdica (efecto inotrópico positivo), retrasa la conducción y prolonga el período refractario en el nodo AV y las fibras de Purkinje (efecto dromotrópico negativo), y por lo tanto, reduce la frecuencia ventricular (conotropismo negativo). Sin embargo, acorta el período refractario y aumenta la excitabilidad en las aurículas, los ventrículos y las vías accesorias de

atriu și ventricul. Debitul cardiac se îmbunătățește, iar fracția de ejecție crește . Are o valoare redusă în cardiomiopatia hipertrofică, miocardită, pericardită constrictivă, stenoză mitrală în ritm sinusal fără afectarea ventriculului drept și cor pulmonale cronic. Nu are efect în insuficiența cardiacă cu disfuncție diastolică, funcție sistolică prezervată și o fracție de ejecție bună. Raportul terapeutic/toxicitate este apropiat. Hipokaliemia, hipoxemia, hipomagneziemia și hipercalcemia potențează toxicitatea digoxinei. Digoxina trebuie administrată cu precauție la pacienții vârstnici cu hipotiroidism și cu insuficiență renală. Bradicardia trebuie corectată cu atropină 0,6 mg intravenos sau cu un stimulator cardiac temporar. Aritmiile atriale sau ventriculare se tratează cu fenitoină, beta-blocante sau lidocaină (nu se tratează niciodată cu chinidină sau verapamil). Cardioversia este în general contraindicată în aritmiile induse de digitalică. Totuși, ca ultimă soluție, poate fi utilizat cu jouli mici după întreruperea

Dosis:

Dosis de digitalización: Adultos - 1 a 1.5 mg. Iniciar con 0.5 mg y continuar con 0.25 mg qid. Este programa se lleva a cabo en pacientes que no han recibido con anterioridad tratamiento con digitálicos.

Dosis de mantenimiento: Digoxina - 0.25 mg od o bid. Mantener la concentración sérica de digoxina entre 1 a

2 ng/ml.

fotemœíOTœ *c°níwdiamwtoíí:* Aí[ácidos, colestiramina, bismuto, sa] lvado, neomicina, sulfasalazina y el PAS pueden alterar la absorción de la digoxina. Los niveles de digoxina se incrementan con eritromicina y tetraciclina vía oral, quinidina, verapamilo, flecainida y amiodarona.

Efectos adversos:

Síntomas TGI: La anorexia, náuseas, vómitos, diarrea son señales de digitoxicidad (si se presentan los síntomas anteriores sólo después del inicio del tratamiento digi- tálico y no están presentes antes, debido a la congestión de la mucosa TGI).

Síntomas neurológicos: Cefalea, fatiga, malestar, desorientación, delirio, confusión, convulsiones, síntomas visuales como escotomas, halos parpadeantes, alteración de la visión a color (xantopsia).

Toxicidad cardíaca: Bradicardia, extrasístoles ventriculares múltiples, bigeminismo ventricular (sello de digitoxici- dad), TAP, TV, FV y cualquier tipo de arritmia cardiaca, salvo taquicardia sinusal, bloqueo de rama y bloqueo Mobitz tipo II.

Otras manifestaciones: Ginecomastia, erupción cutánea y disfunción sexual

Manejo de la digitoxicidad: Detener el uso de digoxina y corregir las anormalidades de electrolitos, valorar la

tratamentului cu digitalină, sub perfuzie de lidocaină.

Fragment de anticorp Fab specific digoxinei: Fragmentele de anticorpi Fab sunt luate în considerare atunci când alte modalități terapeutice eșuează. Fiecare flacon de 40 mg (se adaugă 4 ml de apă sterilă) se administrează în perfuzie în 100 ml de soluție salină normală timp de 30 de minute (80 picături/min). Neutralizează 0,6 mg de digoxină. Doza poate fi calculată după cum urmează: Număr de flacoane = Nivel seric (ng/ml) x

Greutate în kg/100.

Amine simpatomimetice

Norepinefrină, epinefrină, izoprenalină, dopamină și dobutamină. Aceste medicamente îmbunătățesc debitul cardiac și perfuzia tisulară în detrimentul necesarului de oxigen.

Dopamina: Crește fluxul sanguin renal, rata de filtrare glomerulară și excreția de sodiu prin stimularea receptorilor dopaminergici specifici la doze de 1 până la 3 pg/kg/minut. Prin stimularea receptorilor beta-adrenergici la doze de 3 până la 5 pg/kg/minut, crește contractilitatea miocardică (efect inotrop) și frecvența cardiacă. La doze mai mari de 5 până la 10 pg/kg/minut, apare vasoconstricție din cauza stimulării alfa-adrenergice, rezultând creșterea tensiunii arteriale. Dopamina este utilizată în principal pentru stabilizarea pacienților hipotensivi. Atunci când sunt necesare doze mari de dopamină pentru a obține un efect inotrop, se pot administra simultan nitroprusiat sau nitroglicerină pentru a contracara acțiunea vasoconstrictoare. Aceasta este utilizată pe scară largă în tratamentul insuficienței cardiace acute.

Dobutamină: Este o catecolamină sintetică cu activitate marcată la nivelul receptorilor beta 1 , activitate beta 2 slabă și activitatea receptorilor alfa. Spre deosebire de dopamină, dobutamina nu este un vasodilatator renal. O perfuzie cu doză mică de dopamină poate fi adăugată la dobutamină pentru a obține echilibrul vasodilatator renal și un efect inotrop. Doza este de 2,5 până la 10 pg/kg/minut.

Reacții adverse: Precipitarea ischemiei miocardice, aritmii ventriculare; dopamina poate provoca vasoconstricție periferică severă, rezultând gangrenă

Mecanismul de acțiune al agenților inotropi vasopresori

Mod de acțiune	*Mina Dobuta*	*Doză mică*	*Dopamină Dozajul frină*	*de norepină înaltă*
agonist al receptorului p	+	+	+++	++++
agonist al receptorilor ^	++++	+	++	+
agonist al receptorilor p2	++	0	0	0
Dopaminergic	0	+++	++	0
Rezistență vasculară sistemic	II. înclinar	Eu t	tt tt	tttt t
Debitul cardiac				
Creșterea tensiunii arteriale sistemic	t	0	ttt	tttt
Presiunea de umplere ventriculară	II.	0	0 - tt	0 - tt
Cronotrop	0 - tt	0	0 - ttt	0 - t
Necesarul miocardic de O2 |		0	0 - tt	0 - tt

Digitală și necroză tisulară locală la locul extravazării . Se injectează 5 mg de fentolamină amestecată cu soluție salină la locul extravazării pentru a preveni necroza tisulară.

Inhibitori ai fosfodiesterazei

(Amrinonă, Milrinonă, Enoximonă, Pimobendan) Efect atoxifiant și vasodilatator pozitiv

Prin inhibarea fosfodiesterazei III, o enzimă legată de membrană responsabilă de degradarea AMP ciclic, aceste medicamente sunt indicate pentru tratamentul pe termen scurt al insuficienței cardiace refractare. Acestea reduc rezistența vasculară pulmonară și sistemică și au un efect favorabil asupra consumului miocardic de oxigen. Administrarea pe termen lung crește mortalitatea în insuficiența cardiacă cronică.

Doza:

Amrinonă - bolus de 750 pg/kg, urmat de 2,5 până la 10 pg/kg/minut.

Milrinonă - bolus 50 pg/kg, urmat de 0,5 până la 0,75 pg/kg/minut.

Reacții adverse: Aritmii cardiace și trombocitopenie.

Asistență circulatorie mecanică

Acest lucru trebuie luat în considerare atunci când măsurile medicale eșuează, fie în cazurile de disfuncție miocardică tranzitorie, fie când au fost planificate proceduri alternative, cum ar fi bypass-ul coronarian sau transplantul de inimă.

Pompă cu balon intra-aortic

Dispozitive de asistență ventriculară (Fig. 3.134)

Balon de contrapulsație externă

Terapie/stimulare de resincronizare biventriculară (Fig. 3.135).

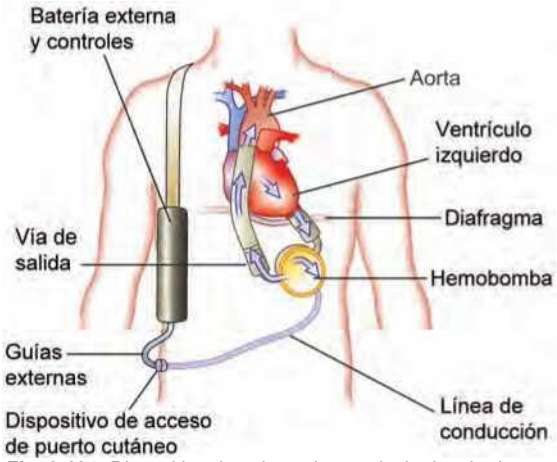

Fig. 3.134: Dispositivo de asistencia ventricular izquierda

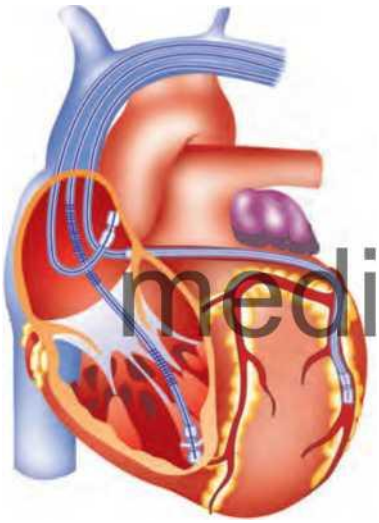

Fig. 3.135: Terapia de resincronización cardiaca por marcapaso

Terapia de resincronizare cardiacă sau stimularea biventriculară pot fi benefice în cazurile de insuficiență cardiacă refractară cu anomalii de conducere, cum ar fi blocul stâng (BBR).

Tratamentul edemului pulmonar cardiogen:
Repaus strict la pat pentru reducerea efortului cardiac .
Poziția așezată pentru îmbunătățirea funcției pulmonare prin ameliorarea congestiei pulmonare.
Oxigen prin canulă nazală sau mască pentru a crește PaO2 la peste 60 mm Hg.
Sulfatul de morfină (2 până la 5 mg intravenos) este utilizat pentru ameliorarea anxietății, iar rezultatul este dilatarea venoasă pulmonară și sistemică.
Furosemid - Un venodilatator puternic; 40 până la 80 mg intravenos ameliorează congestia pulmonară, chiar înainte de instalarea diurezei.
Nitroglicerina (5 mcg/minut) potențează efectul furosemidului. Evitați hipotensiunea arterială și mențineți tensiunea arterială sistolică peste 90 mm Hg.

Nitroprusiatul este cel mai util în edemul pulmonar ca urmare a leziunilor valvulare regurgitante sau a hipertensiunii arteriale sistemice.
Inhibitorii de dobutamina, dopamină și fosfodiesterază sunt utilizați în prezența șocului cardiogen.
Aminofilină - în unele cazuri se administrează lent 250 până la 500 mg intravenos pentru ameliorarea bronhoconstricției și creșterea contractilității miocardice.
Mijloace mecanice ajutătoare: a) Rotația garourilor, b) Flebotomie.
Tratați cauza declanșatoare.

Hipertensiune arterială sistemică (Fig. 3.136)

Al șaptelea raport al
Comitetului Național Mixt: (JNC 7)

Categoría	*Presión sistólica (mm Hg)*	*Presiunea diastolică (mm Hg)*
Normal	< 120	80
Pre-hipertensión	120-139	80-89
Hipertensión sistólica aislada	> 140	90

medilibrQ§.co

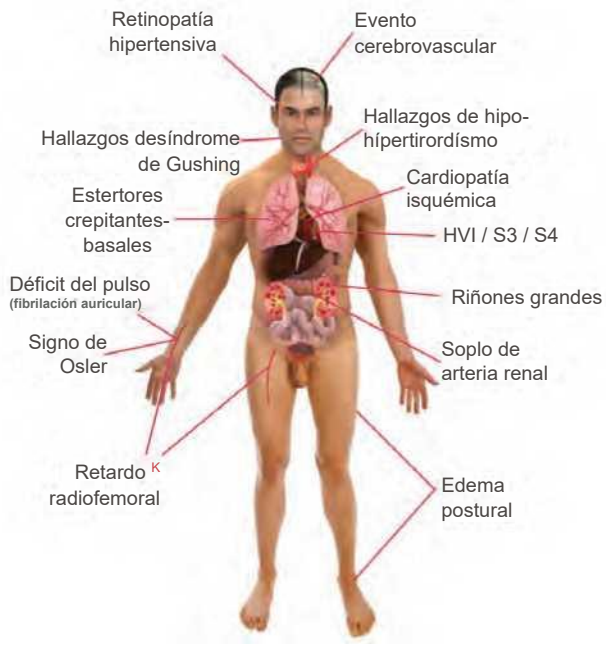

Fig. 3.136: Hipertensión arterial sistémica

Primar (Esențial) - 94%
Secundar - 6%

Renal (4%)
Stenoza arterei renale vasculare
parenchimatoasă (acută/cronică)
Pielonefrită cronică
Rinichi polichistici
Amiloidoză

Diabet

Endocrin (1%)
Acromegalie
Hipertiroidism Hipotiroidism Hiperparatiroidism
Sindromul Cushing Sindromul Conn Feocromocitom.

Diverse (1%)
Medicamente
Steroizi
Steroizi anabolizanți
Corticosteroizi
Contraceptive orale
Ciclosporină
Receptori beta-agoniști III
Simpatomimetice (medicamente pentru răceală și gripă/picături nazale)
AINS
Coarctația de aortă.

Cauzele hipertensiunii sistolice izolate

Ateroscleroză (vârsta înaintată)
Coarctația de aortă
AR severă
Tirotoxicoză.

Factorii care influențează prognoza

Utilizat pentru stratificarea riscurilor
Tensiunea arterială sistolică și diastolică (gradul I-III)
Bărbați > 55 ani
Femei > 65 ani
Fumat
Colesterol total 250 mg%
Diabetul zaharat
boli cardiovasculare premature

Alți factori care influențează negativ prognosticul
Scăderea colesterolului HDL
Colesterol LDL crescut

Afectarea organelor țintă (TOD)
HVI
Proteinurie sau o ușoară creștere a creatininei plasmatice (1,2-2 mg%)
Dovezi radiologice ale plăcii aterosclerotice (carotidă, femurală, iliacă, aortică)
Îngustare generalizată sau focală a arteriolelor retiniene

Afecțiuni clinice asociate (ACC)
Boli cerebrovasculare (accidente vasculare cerebrale, hemoragii, encefalopatie traumatică traumatică)
Microalbuminuria în diabet/hipertensiune arterială
Intoleranță la glucoză
Obezitatea
Stil de viață sedentar
fibrinogen crescut
Grup socio-economic cu risc ridicat
Grup etnic cu risc ridicat
Regiune geografică cu risc ridicat
Boli de inimă (IM, angină pectorală, ICC, revascularizare coronariană)
Boală renală (nefropatie, insuficiență renală - ulară r L om)
Retinopatie hipertensivă avansată (gradul III și IV).

Stratificarea riscului pentru cuantificarea prognozei

a.

b.

c.

Creatinina > 2 mg%)

d. Enfermedad vasc... isma disecante, enfermedad arterial sint

OS.CC

e.

Alți factori de risc și istoricul bolii	*TENSIUNE ARTERIALĂ (mm Hg)*		
	Gradul I	*Gradul II*	*Gradul III*
I. Niciun alt factor de risc	Risc scăzut	Risc mediu	Risc ridicat
II. 1 până la 2 factori de risc	Risc mediu	Risc ridicat	Risc foarte ridicat
III. 3 sau > factori de risc sau DOD sau diabet	Risc ridicat	Risc ridicat	Risc foarte ridicat
IV. CCA	Risc foarte ridicat	Risc foarte ridicat	Risc foarte ridicat

Cercetare

Screening pentru hipertensiune arterială (toți pacienții)
Analiza urinei: proteine, glucoză, hematurie
Uree plasmatică/Creatinină
Radiografie toracică (cardiomegalie, insuficiență cardiacă, crestături ale marginilor costale - Roesler)
ECG (hipertrofie ventriculară stângă, ischemie)
Electroliți (alcaloza hipokaliemică, în absența tratamentului diuretic, poate indica hiperaldosteronism primar sau secundar)
Colesterol / Trigliceride.

Investigarea hipertensiunii arteriale (pacienți cu suspiciune de hipertensiune arterială secundară)

Urografie intravenoasă, ecografie (dacă se suspectează o boală renală)

Renografie radionuclidică sau arteriografie renală (dacă există dovezi de stenoză a arterei renale)

Catecolamine în urina de 24 de ore (acid vanililmandelic - VMA)

Activitatea plasmatică a reninei și aldosteronului (în cazurile de suspiciune a sindromului Conn)

Test de supresie a cortizolului urinar și a dexametazonei (dacă sunt prezente semne de sindrom Cushing)

Angiografie / RMN (dacă se suspectează coarctația de aortă).

Când ar trebui suspectată hipertensiunea arterială secundară?

Pacienți tineri cu hipertensiune arterială (20-40 de ani)

Fără antecedente familiale de hipertensiune arterială

Hipotensiune posturală

Hipertensiune arterială malignă

Hipertensiune arterială rezistentă sau refractară la tratament.

Dovezi ale cauzei secundare subiacente (semne sau simptome)

Semne și simptome <the. Eficiența celulelor sanguine renale

HU U I IIMI

Obezitatea trunchiară și membrele subțiri (sindromul Cushing)

Hipertensiune paroxistică, transpirații, palpitații, teamă de moarte iminentă (feocromocitom)

Disparitatea pulsurilor între extremitățile superioare și inferioare (coarctația aortei)

Suflu al arterei renale (stenoză a arterei renale): Această afecțiune este diagnosticată prin efectuarea unei pielografii intravenoase secvențiale rapide (IVP). Există un debut tardiv și o întârziere a eliminării substanței de contrast pe partea afectată.

Hipertensiunea malignă: Aceasta se prezintă cu manifestări de encefalopatie hipertensivă (durere de cap severă, vărsături, tulburări de vedere, paralizie tranzitorie cu convulsii, comă), care sunt atribuite spasmului vaselor cerebrale și edemului cerebral. Alte manifestări includ decompensarea cardiacă bruscă și declinul rapid al funcției renale.

Leziunea vasculară caracteristică este necroza fibrinoidă a pereților arterelor mici și arteriolelor, care poate fi reversibilă prin tratament antihipertensiv eficient.

Aproximativ 1% dintre pacienții hipertensivi dezvoltă hipertensiune arterială malignă, iar bărbații sunt mai afectați decât femeile.

În absența unui tratament antihipertensiv eficient, speranța de viață după diagnosticarea hipertensiunii maligne este de doi ani, iar cu un tratament antihipertensiv eficient, cel puțin jumătate dintre pacienți supraviețuiesc mai mult de cinci ani. Majoritatea deceselor se datorează insuficienței cardiace congestive, insuficienței renale sau hemoragiei cerebrale.

Principii generale

Modificarea stilului de viață - Gestionarea hipertensiunii arteriale

Manejo

Modificare	*Recomandare*	*Reducere aproximativă - Tensiunea arterială sistolică*
Reducerea în greutate	IMC 19-25 kg/ m²	5-20 mm Hg/10 kg
Dietă	Conținut scăzut de grăsimi, legume și	8-12 mm Hg
Restricție de sodiu	< 6 g de clorură de sodiu	4-8 mm Hg
Activitatea fizică	Mergeți pe jos rapid 40 de minute/zi	4-8 mm Hg
Restricția alcool	Evitați sau limitați consum	2-4 mm Hg

În prezența unor reacții adverse ușoare, trebuie făcută o încercare.

intervenție non-farmacologică (dietă , reducerea greutății, exerciții fizice și relaxare), pentru o perioadă de 3-6 luni.

Terapia medicamentoasă trebuie indicată atunci când există o creștere persistentă a tensiunii arteriale diastolice de peste 95 mm Hg la bărbați și de peste 100 mm Hg la femei sau când tensiunea arterială diastolică este mai mare de 90 mm Hg la o persoană cu factori de risc precum fumatul, diabetul zaharat, antecedente familiale de hipertensiune arterială, hiperlipidemie sau cu un risc crescut de complicații secundare hipertensiunii arteriale sau cu dovezi de afectare a organelor țintă.

Terapia medicamentoasă trebuie instituită cu cât mai puține medicamente posibil, la cea mai mică doză optimă, pentru a evita interacțiunile medicamentoase, a minimiza efectele adverse și a îmbunătăți calitatea vieții pacientului.

Tratament non-farmacologic

1. *Dietă*

Reducerea în greutate la pacienții obezi și supraponderali - (Țintă: IMC < 25 kg/ m2)

Evitați consumul excesiv de sare (se recomandă limitarea aportului de sare la 3-4 g/zi; consumul zilnic normal de sare este de aproximativ 10 g/zi)

Evitați alcoolul

Restricție a grăsimilor (acizi grași saturați, mono- și polinesaturați, fiecare la 10%, colesterol la mai puțin de 300 mg/zi)

Suplimente de calciu, magneziu și potasiu

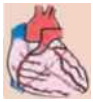

Alimentele proaspete sunt preferate alimentelor procesate (deoarece alimentele procesate au un conținut ridicat de sare și un conținut scăzut de potasiu).

Exerciții fizice și relaxare

Program regulat de exerciții fizice (exerciții izotonice)

Evitați exercițiile izometrice

Meditație.

Fumat

Ar trebui suspendată, deoarece constituie cea mai importantă și eficientă metodă de reducere a riscurilor.

Tratament farmacologic

Strategia tratamentului farmacologic în hipertensiunea arterială

Abordarea pas cu pas nu mai este recomandată

Confirmați prezența hipertensiunii arteriale în măsurători repetate

Determinați dacă terapia medicamentoasă este necesară

Diureticul cu tiamină poate fi inițiat ca tratament de primă linie, în special la vârstnici (în special la cei cu hipertensiune sistolică izolată)

p - adrenergici pot fi utilizați în combinație cu un diuretic tiazidic, în special dacă este prezentă angina pectorală.

Antagoniștii de calciu și alfa -blocantele pot fi utilizați atunci când antagoniștii p2 -adrenergici sunt contraindicați sau nu sunt tolerați.

Tinerii hipertensivi - (Renină f) utilizează beta-blocante și inhibitori ai ECA

Pacienți vârstnici hipertensivi - (Renină |) Utilizarea diureticelor și a blocantelor canalelor de calciu

Inhibitorii ECA pot fi utilizați atunci când tratamentul de primă linie eșuează sau pot fi utilizați ca alternativă la antagoniștii p-adrenergici sau blocanții canalelor de calciu.

p - blocantele, antagoniștii calciului și inhibitorii ECA pot fi utilizați individual ca medicamente de primă linie

Există o abordare individualizată a terapiei medicamentoase.

Alegeți întotdeauna un singur medicament potrivit.

Începeți cu doza minimă și apoi evaluați pentru a ajunge la doza optimă.

Dacă medicamentul administrat în doza optimă nu produce - rezultatul dorit, pentru a evita efectele adverse ale acestui medicament ca urmare a creșterii dozei, se poate adăuga un alt medicament adecvat pentru a obține efectul dorit.

Tratamentul este pe toată durata vieții.

Pe parcursul tratamentului, 25% dintre pacienții cu hipertensiune arterială ușoară pot atinge normotensiune arterială fără medicație timp de până la un an. Este necesară monitorizarea frecventă în această perioadă, deoarece tensiunea arterială poate crește din nou ulterior, necesitând reluarea medicației antihipertensive.

Tratamentul farmacologic al hipertensiunii arteriale

Clasificarea PA	*Recomandare farmacologică*
Pre-hipertensiune arterială	Modificarea stilului de viață fără medicamente
HAS - Stadionul 1	Tiazide, inhibitori ai ECA, ARA, beta - blocante, blocante ale canalelor de calciu.
HAS - Stadionul 2	Utilizarea combinației medicamentelor - menționate mai sus

Diuretice

Tiazidele pot fi utilizate numai atunci când funcția renală este intactă.

Diureticele de ansă pot fi utilizate în prezența insuficienței renale.

Diureticele cu acțiune prelungită (clortalidonă, indapamidă, metolazonă) sunt preferate pentru controlul tensiunii arteriale pe 24 de ore.

Metolazona este utilă la pacienții cu funcție renală normală.

Diureticele care economisesc potasiul pot fi utilizate în hipertensiunea arterială limită (acestea trebuie evitate în insuficiența renală și în combinație cu inhibitori ai ECA).

Efectele adverse ale tiazidelor

Hiperglicemie (datorată scăderii secreției de insulină ca o consecință a hipokaliemiei induse de diuretice, rezistenței crescute la insulină din cauza creșterii catecolaminelor și glicogenolizei hepatice crescute)

Hiperlipidemie

Hiperuricemie

Hipercalcemie

Hipokaliemie

Hiponatremie

Hipomagneziemie.

p-blocante

p - blocantele pot fi cardioselective sau necardioselective.

Blocantele p- necardioselective sunt:

Fără activitate simpatomimetică intrinsecă (propranolol , nadolol, timolol, sotalol, tertalol).

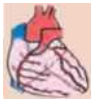

Cu activitate simpatomimetică intrinsecă (pindolol , cartelol, alprenolol, oxprenolol, dilevalol, penbutolol).

Următoarele sunt blocantele p cardioselective :
Fără activitate simpatomimetică intrinsecă -ASI- (atenolol, metoprolol, bevantolol, bisoprolol, betaxolol).
Cu activitate simpatomimetică intrinsecă -ASI- (acebutolol, celiprolol, pindolol).

P - blocantele cu activitate alfa-blocantă sunt:
Labetalol (utilizat în doze de 200 până la 1200 mg/zi; util în feocromocitom, criză hipertensivă și disecție aortică acută; trebuie utilizat cu precauție în timpul sarcinii; poate provoca hipotensiune posturală, parestezii, tremor, icter colestatic, anticorpi antinucleari pozitivi).
Bucindolol.
Carvedilol.

P-blocantele cu acțiune ultra-scurtă sunt :
Esmolol
Festolol
și sunt utile pentru controlul intraoperator al hipertensiunii arteriale, deoarece doza, datorită timpului de înjumătățire scurt

Blocantul p
și visele sunt frecvente (propranolol, metoprolol, oxprenolol, labetalol).

Blocantele psis puede ser ajustada : ácilmente Inhibidores Adrenérgicos de Acción Central
hidrofile au o acțiune[a media].
prelungită, iar visele4 li|oleenetran b el SNC |aotildopa (500000 rng) ■
sunt rare (atenolol,
sotalol, nadolol,
practolol).

Calea de eliminare pentru p -blocante este următoarea:
Din cauza ficatului (propranolol, metoprolol, labetalol)
Prin rinichi (atenolol, sotalol, nadolol).

Următoarele sunt instrucțiunile pentru utilizarea blocantelor p :
Tinerii hipertensivi și hiperkinetici
Pacienți hipertensivi cu cardiopatie ischemică
Anxietate marcată, stres perioperator
Tulburare tiroidiană cu hipertensiune arterială.

Blocantele p cu ASI pot fi utilizate la pacienții hipertensivi cu:
Hiperlipidemie
Boala vasculară periferică
În prezența bradicardiei.

Următoarele sunt contraindicații pentru utilizarea en pa-blocantelor p :
Bloc AV cardiac complet
Astmul bronșic

Hiperlipidemie
Boala vasculară periferică
Diabet zaharat (utilizați cu precauție).

Dozele de p -blocante utilizate frecvent sunt:
Metoprolol (100 până la 200 mg/zi)
Atenolol (50 până la 100 mg/zi)
Pindolol (15 până la 30 mg/zi)
Oxprenolol (160 până la 320 mg/zi)
Nebivolol (5 până la 10 mg/zi)

Este un blocant p1 Acțiune selectivă asupra oxidului nitric endotelial, sporind vasodilatația. Alte indicații pentru blocantele p sunt:

Hei .
eu eu.
eu ii.
eu v.
v .
v i.
v . ii.

viii.
Migraña
Temblores
Síndrome de Prolapso de V. Mitral (SPVM)
T. de Fallot (TF)
Para evitar reinfarto
En pacientes con historia familiar de muerte súbita
Insuficiencia cardiaca congestiva (Clase II y Clase III - carvedilol)

Tireotoxicoză.

Los medicamentos que pertenecen a esta categoría son:

Clonidină (0,2-2 mg)
Guanabenz (4-16 mg).
Aceste medicamente (byc) au un efect favorabil asupra metabolismului lipidic și nu au niciun efect asupra metabolismului carbohidraților și acidului uric.
Răspunsul cardiovascular la exercitii fizice este păstrat.
Hipertrofia ventriculară stângă este redusă.
Hipertensiunea arterială de rebound poate apărea la - întreruperea bruscă a medicamentelor.
Acestea pot provoca hipotensiune posturală.
Tahifilaxia poate apărea în cazul utilizării prelungite, în special în cazul metildopei.
Utilizarea prelungită poate duce la retenție de sodiu (cu excepția guanabenzului).

Următoarele sunt efectele adverse observate:
Gură uscată, somnolență, disfuncție sexuală (comună tuturor medicamentelor).
Depresie, febră medicamentoasă, galactoree, anemie hemolitică, anticorpi antinucleari pozitivi (datorate metildopei).

Următoarele sunt instrucțiunile pentru utilizarea acestor medicamente:
Hipertensiune arterială cu hiperlipidemie (clonidină, guanabenz)

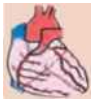

Sarcină (metildopa)
Hipertensiune arterială cu hipertrofie ventriculară stângă
Clonidina poate fi utilizată în diagnosticarea feocromocitomului și pentru testarea hormonului de creștere (GH).

Inhibitori adrenergici cu acțiune periferică

Medicamentele care aparțin acestei categorii sunt:
Rezerpină (0,01-0,5 mg/zi): Un medicament eficient și ieftin, util în hipertensiunea arterială ușoară; hipotensiunea posturală este frecventă; apare retenția de sodiu și trebuie utilizată împreună cu diuretice; efectele secundare includ ulcer peptic, depresie, somnolență, tendințe suicidare, congestie nazală, creștere în greutate, impotență, bronhospasm, aritmii și simptome extrapiramidale.
Guanetidină (10-300 mg/zi): Se utilizează în hipertensiunea arterială severă atunci când alte medicamente nu funcționează; hipotensiunea posturală este frecventă; poate apărea retenție de sodiu și trebuie utilizată împreună cu un diuretic; efectele secundare includ impotență, ejaculare retrogradă, diaree, slăbiciune, congestie nazală, bradicardie și azotemie.

Inhibitori alfa-Adr

Medicamentele care
Prazosin (6-15 mg)
Terazosin (5-20 mg)
Doxazosin (1-16 mg).
Acestea sunt vasodilatatoare puternice
Acestea provoacă hipotensiune posturală
Acestea reduc colesterolul, LDL, VLDL și cresc HDL
Modificarea dozei este necesară în insuficiența hepatică.
Util în insuficiența renală
Fentolamina și fenoxibenzamina sunt utilizate în controlul hipertensiunii arteriale în feocromocitom și sunt utilizate în perioada perioperatorie în chirurgia feocromocitomului.

Acestea sunt indicații pentru utilizarea acestor medicamente:
Hipertensiune arterială cu hiperlipidemie
ICC / Șoc
Angina pectorală cu hipertensiune arterială
Hipertensiune arterială cu aritmii cardiace
Criza hipertensivă
Feocromocitom
Hipertensiune arterială cu fenomen Raynaud. Hipertensiune arterială cu hiperplazie benignă de prostată.
Hipertensiune arterială cu BPOC / hipertensiune pulmonară .

h.

i.

Blocante ale canalelor de calciu

Medicamentele care aparțin acestei categorii sunt:
Verapamil (120-480 mg/zi)
Diltiazem (90-360 mg/zi)
Nifedipină (10-180 mg/zi)
Amlodipină (5-10 mg/zi)
Nicardipină (20-40 mg/zi)
Isradipină (2,5 până la 10 mg/zi)
Felodipină (5-20 mg/zi)
Nitrandipină (5-20 mg/zi).

Indicațiile pentru blocantele canalelor de calciu sunt următoarele:
Hipertensiune arterială cu disfuncție renală
Hipertensiune arterială cu BPOC
Hipertensiune arterială cu boală vasculară periferică
Hipertensiune arterială cu angină pectorală
Hipertensiune arterială cu aritmii cardiace.

Efectele farmacologice ale acestor medicamente sunt următoarele:
Reacțiile adverse ale blocantelor canalelor de calciu sunt următoarele:

Diltiazem Verapamil Nifedipină Nicardipină

D = Scăzut A = Crescut

Características

	A	A
DD	D	-
DD	-	-
A	AA	AA

Durere de cap

Hipotensiune

a. Roşeaţă
b. Bradicardie
c. Ameţeală
d. Aritmii
e. Palpitaţii
f. Constipaţie
g. Disfuncţie sexuală şi depresie (incidenţă scăzută) Edem
h. la gleznă
i. Toate blocantele canalelor de calciu Acestea sunt
j. metabolizate în ficat şi, prin urmare, doza trebuie modificată în ciroza hepatică.

Inhibitori ai ECA

Medicamentele care aparțin acestei categorii sunt:
Captopril (25-75 mg/zi)
Enalapril (5-40 mg/zi)
Lisinopril (5-40 mg/zi)
Bendopril (5-40 mg/zi)
Fosinopril (10-40 mg/zi)

medil.ilbroS

Quinapril (2,5-10 mg/zi)
Ramipril (1,25-10 mg/zi)
Imidapril (5-10 mg/zi).
Moexipril (7,5-15 mg/zi)
Perindopril (2-4 mg/zi)

Avantajele inhibitorilor ECA sunt următoarele :
Îmbunătățesc bunăstarea generală
Absența depresiei mintale, a tulburărilor de somn
Absența oboselii, a disfuncției sexuale
Acestea nu precipită ICC, bronhospasm, congestie nazală, bradicardie, boală vasculară periferică sau înroșirea feței .
Nu provoacă hiperglicemie, hiperuricemie, hiperlipidemie, hipokaliemie, retenție de lichide, tahifilaxie, tahicardie reflexă, hipertensiune arterială de rebound.

Inhibitorii ECA pot fi utilizați în următoarele situații:
CPI
Insuficiență renală (creatinină sub 3 mg)
Nefropatie diabetică (poate inversa microalbuminuria precoce a nefropatiei diabetice)
Hipertensiune arterială cu HVS
Hipertensiune arterială cu
Hipertensiune arterială renală

Reacțiile adverse ale inhibitorilor ECA sunt: ra con
Angioedem
Tuse
Pierderea gustului
Retenție de potasiu
erupții cutanate
Proteinurie
Neutropenie.

ffladltbrassffi»

Blocante ale receptorilor AT2

Acestea inhibă sistemul renină-angiotensină prin blocarea specifică a receptorilor AT2. Spre deosebire de inhibitorii ECA, acestea nu cresc nivelurile de bradicinină, care pot fi responsabile pentru efecte adverse precum tusea.

Drogurile sunt
Candesartan - 8 până la 16 mg zilnic
Irbesartan - 150 până la 300 mg o dată pe zi
Losartan - 50 până la 100 mg o dată pe zi, poate fi utilizat de două ori pe zi
Valsartan - 80, 160, 320 mg o dată
Eprosartan - 300 până la 600 mg o dată pe zi sau de două ori pe zi
Telmisartan - 40 până la 80 mg sau mai mult
Olmesartan - 20 până la 40 mg.

Vasodilatatoare cu acțiune directă

Medicamentele utilizate în această categorie sunt:
Hidralazină (25-300 mg/zi)
Minoxidil (10-100 mg/zi)
Nitroprusid de sodiu (0,3 până la 1 microgram/kg/min intravenos)
Diazoxid (50 până la 150 mg administrat intravenos în bolus rapid).

Aceste medicamente induc retenție de sodiu și apă și tahicardie reflexă. Sunt eficiente atunci când sunt combinate cu beta -blocante și diuretice. Pot fi utilizate în următoarele situații:
Hipertensiune arterială ușoară și moderată
CPI
Hipertensiune renală
Sarcină (hidralazină)
Hipertensiune refractară
Insuficiență renală
Diazoxidul și nitroprusiatul de sodiu sunt utile în crizele hipertensive.

Hipertensiune arterială refractară: Hipertensiunea arterială refractară sau rezistentă este definită ca incapacitatea de a atinge o tensiune arterială <140/90 mm Hg în ciuda utilizării raționale a terapiei triple cu următoarele medicamente: 25 mg clorhidrat, 0 mg furosemidă sau

Blocante ale canalelor de calciu (verapamil 480 mg/zi sau

más

2. Inhibidor simpático (propranolol 320 mg/día o atenolol 100 mg/día o clonidina 0.6 mg/día o prazosina 20 mg/día o metildopa 2 g/día)

u

Otros agentes (inhibidores de la ECA como captopril 200 mg/día o benazepril 40 mg/día)

o

Bloqueador de los receptores de angiotensina II (losartan potásico 100 mg/día)

o

nifedipină 120 mg/zi sau diltiazem 360 mg/zi)

mai departe

Vasodilatatoare directe (hidralazină 100 mg/zi sau minoxidil 20 mg/zi).

Majoritatea cauzelor hipertensiunii arteriale rezistente se datorează nerespectării de către pacient a unei diete stricte și a unui program medicamentos sau utilizării altor medicamente și substanțe care pot interfera cu controlul tensiunii arteriale (AINS, decongestionante nazale, contraceptive orale, steroizi, carbenoxolonă) sau prezenței stenozei arterei renale subiacente sau altor cauze de hipertensiune arterială secundară (hipertensiune endocrină).

În general, o abordare sistematică a problemei, ținând cont de factorii menționați anterior, dezvăluie cauza hipertensiunii arteriale rezistente. Corectarea acestor factori duce de obicei la un control adecvat al tensiunii arteriale.

Efectele adverse ale acestor medicamente sunt:

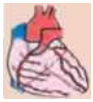

Hidralazină (cefalee, greață, vărsături, tahicardie, hipotensiune ortostatică, anticorpi antinucleari pozitivi , LES)
Minoxidil (creștere în greutate, hipertricoză, hirsutism, revărsat pericardic).

Vasodilatatoarele acționează asupra arterelor și venelor. Acțiunile relative ale vasodilatatoarelor asupra arterelor și venelor sunt următoarele:

Nitroprusiat de sodiu	A = V
Alfa-blocante	A = V
Diazoxid	A > V
Inhibitori ECA	A > V
Hidralazină	A >> V
Minoxidil	A >> V
Antagoniști ai calciului	A >> V
Nitroglicerină	V > A

A = Arteră; V = Venă

Agoniști ai receptorilor S
Medicamentele sunt diazoxid, minoxidil, pinacidil, nicorandil, cromakalim și lomakalim. Aceste medicamente deschid canalele de potasiu din mușchiul neted vascular, provocând relaxare și vasodilatație.

Vasodilatația arterială periferică scade rezistența vasculară periferică, ceea ce scade tensiunea arterială. Aceasta provoacă tahicardie reflexă.

Doza:
Pinacidil (12,5 mg de două ori pe zi, până la maximum 75 mg/zi)
Nicorandil (20 mg o dată pe zi).

Modificări ale metabolismului medicamentelor antihipertensive, acidului uric, glucozei și electroliților

Medicamente	*Acid uric*	*Glucoză*	*Electroliți*	
			K.	*Mg*
Diuretice	LA	LA	D.	D.
p -blocante	LA	LA	-	-
Labetalol	LA	LA	-	-
Inhibitori ai ECA	-	-	LA	D.
Antagoniști ai canalelor de calciu	-	LA	-	-

D = Scăzut A = Crescut

Inhibitorii adrenergici centrali nu au niciun efect asupra parametrilor de mai sus.

Antihipertensive și metabolismul lipidelor

Medicamente	*Colesterol total*	*VLDL*	*Trigliceruri*	*LDL*	*HDL*
Diuretice	t	t	t	t	1
p -blocante (fără ASI)	t	t	t	t	1
p -blocante (cu ASI)	-	-	1	-	t
Metildopa	-	t	t	-	1
Rezerpină	t	-	t	t	1
Clonidină		1	1	1	t
a -blocante		1	1	1	t
Guanabenz	1	1	1	1	t

Inhibitorii ECA și blocantele canalelor de calciu au un efect favorabil asupra metabolismului lipidic.

Efectele medicamentelor antihipertensive asupra masei ventriculare stângi, disfuncției sexuale și hipotensiunii posturale

Medicamente	*Liturghia a VI-a*	*Disfuncție sexual*	*Hipotensiune posturală*
Diuretice	LA	-	-
p -blocante	Inconsistent	LA	-
Labetalol	D.	LA	LA
Clonidină	D.	LA	-
M e'ild r n a	r. D	LA	LA
Respina ,	D.	LA	-
a -blocante		-	LA
Inhibitori ai Curtea de Conturi	D.	-	-
Antagoniști ai canalele de calciu	D.	Scăzut	+ /-

D = A scăzut = Crescut

Considerații speciale în tratamentul antihipertensiv

Sarcină
Medicamentele sigure sunt hidralazina, metildopa, clonidina, metoprololul și prazosina.
Medicamentele care pot necesita precauție includ labetalol, propranolol*, diazoxid, nifedipină și nitroprusiat.
Medicamentele care trebuie evitate sunt tiazidele, inhibitorii ECA.

Notă: * Acestea pot provoca întârziere a creșterii intrauterine dacă sunt administrate la începutul sarcinii.

Senior
Medicamentele preferate sunt diureticele și blocantele canalelor de calciu.
Inhibitorii adrenergici trebuie utilizați cu precauție.

Anestezie
sunt preferate p -blocantele cu acțiune scurtă, cum ar fi esmololul .

perioperator; medicamentele alternative sunt nitroprusiatul de sodiu și trimetafanul.

4. *Insuficiență renală*
   Medicațiile preferate sunt diureticele (furosemid), antagoniștii calciului, inhibitorii ECA, blocantele p- (propranolol, metoprolol), α- blocantele.
   Cardiopatia ischemică
5. Se preferă antagoniștii calciului și blocantele p .
   În prezența ICC, se utilizează inhibitori ai ECA, α- blocante. Dacă fracția de ejecție este < 30%, blocantele p pot fi utilizate cu precauție, dar antagoniștii calciului sunt contraindicați.
   Diabetul zaharat
   Medicația preferată sunt inhibitorii ECA, blocantele canalelor de calciu și alfa- blocantele. *Aritmii*
6. Bradicardie sinusală: Nifedipină, alfa- blocante. Tahicardie sinusală: beta- blocante.
   TSV: Verapamil, blocante p
7. Bloc AV: Nifedipină
   BPOC
   Antagoniști de calciu, inhibitori ai ECA, alfa- blocante. **I IIJ lililí** *Boală vasculară periferică*
   Antagoniști ai calciului, alfa -blocante.
8. *Hemoragie subarahnoidiană*
   Nimodipină.
   Disecția aortică
9. Acut (nitroprusiat, esmolol, propranolol, labetalol, nifedipină).

Cronice (antagoniști ai calciului, p -blocante, metildopa, clonidină, rezerpină).

Hiperlipoproteinemie

Clonidina, guanabenzul și alfa -blocantele au un efect favorabil asupra metabolismului lipidic.

Alte medicamente care pot fi utilizate includ inhibitori ai ECA, antagoniști ai calciului și blocante p cu ASI.

13. *Hipertrofia ventriculară stângă*

• *S-a demonstrat că* medicamente precum alfa- blocantele, rezerpina, clonidina, metildopa și inhibitorii ECA reduc hipertrofia ventriculară stângă.

Indicaciones Obligatorias de los Fármacos Antihipertensivos

Trastorno Diuréticos	*p-B*	*IECA*	*ARA II*	*Antag del caj*	*conistas Icio*	*Aldo Ant*
Insuficiencia cardiaca *	*	*	*	-		*
Post IM -	*	*	-	-		*
Card.Isquémica de alto riesgo *	*	*	-	*		-
Diabetes *	*	*		*		-
ER crónica -	-	*	*	-		-
EVC recurrente *	-	*	-	-		-

Managementul crizelor hipertensive

Nu este potrivită scăderea rapidă a tensiunii arteriale. O scădere prea rapidă poate provoca leziuni cerebrale, inclusiv orbire, și uneori poate precipita insuficiență coronariană sau renală. Chiar și în prezența insuficienței cardiace sau a encefalopatiei hipertensive, este adecvată o reducere controlată pe o perioadă de 30-60 de minute până la un nivel de aproximativ 160/100-110 mmHg. Medicamentele antihipertensive intravenoase sunt preferate în encefalopatia hipertensivă, în timp ce medicamentele antihipertensive orale sunt preferate pentru insuficiența cardiacă. Medicamentele utilizate în gestionarea crizelor hipertensive includ:

Nitroprusid de sodiu (0,3 până la 1 pg/kg/min până la maximum 6 pg/kg/min prin perfuzie intravenoasă)

Labetalol (2 mg/min până la maximum 200 mg intramuscular)

t , care se repetă la fiecare 300 mg)

Doza de încărcare orală cu clonidină – Doza inițială este de 0,2 mg, urmată de 0,1 mg la fiecare oră, până la o doză totală de 0,7 mg. Verificați tensiunea arterială la fiecare 15 minute. Se poate administra un diuretic după 6 ore. Această metodă poate realiza o reducere a tensiunii arteriale diastolice de până la 20 mmHg.

o IV)

c. Hidralazina (5 a 10 mg alícuo media hora hasta un máximo

os.com

Diazoxid (50 până la 150 mg în bolus intravenos rapid, deoarece are o afinitate mare pentru legarea de albumină, până la maximum 600 mg/zi)

Nicardipină perfuzie intravenoasă 5-15 mg/oră

Enalaprilat intravenos în bolus 1,25-2,5 mg la fiecare 6 ore

Perfuzia intravenoasă de nitroglicerină este utilă în gestionarea crizelor hipertensive asociate cu ischemie.

Nu utilizați nifedipină sublinguală, deoarece ar putea provoca o scădere excesivă a tensiunii arteriale, ducând la reacții adverse precum accident vascular cerebral sau infarct miocardic.

Complicațiile hipertensiunii arteriale

Efectele adverse ale hipertensiunii arteriale implică în principal sistemul nervos central, retina, inima și rinichii.

Sistemul nervos central

Complicațiile sistemului nervos central induse de hipertensiune arterială sunt următoarele:

Aterom carotidian și atacuri ischemice tranzitorii

Accident vascular cerebral

Hemoragie cerebrală

Hemoragie subarahnoidiană

Encefalopatie hipertensivă (caracterizată prin tensiune arterială foarte mare și simptome neurologice, cum ar fi tulburări tranzitorii de vorbire sau de vedere, parestezii, dezorientare, convulsii și pierderea conștienței. Edemul papilar este frecvent. Afectarea neurologică este de obicei reversibilă dacă hipertensiunea arterială este controlată adecvat)

Deficiențe cognitive și demență.

Retină

Fundusul de ochi prezintă modificări progresive legate de severitatea hipertensiunii arteriale. Acestea oferă un indiciu despre afectarea arteriolară care apare în altă parte. Există patru grade de retinopatie hipertensivă, în funcție de severitatea și durata hipertensiunii arteriale (Clasificarea retinopatiei Keith-Wagener-Barker).

Sistemul cardiovascular III I

Complicațiile hipertensiunii arteriale induse de sistemul cardiovascular sunt:

Hipertrofia ventriculară stângă (HVS) ca urmare a suprasolicitării presiunii. HVS este reversibilă cu anumiți agenți antihipertensivi.

Insuficiența ventriculară stângă

Boala coronariană

Anevrismul aortic

Disecție aortică.

Rinichi

Hipertensiunea arterială poate duce la afectarea vaselor renale . Hipertensiunea arterială pe termen lung poate provoca proteinurie și insuficiență renală progresivă.

Microalbuminuria este un marker precoce al nefropatiei hipertensive.

Modificarea patologică observată în hipertensiunea arterială cronică este nefroscleroza benignă. Necroza fibrinoidă se observă în hipertensiunea arterială malignă.

Sindroame coronariene acute (SCA)

Aceste sindroame includ angina instabilă și infarctul miocardic fără supradenivelare de segment ST (NSTEMI). SCA este un spectru de boli caracterizate prin unul sau mai multe dintre următoarele:

Angina pectorală nou apărută

Angina pectorală în repaus

Progresia anginei pectorale cu creșterea frecvenței sau severității

Angina pectorală ca răspuns la cele mai mici niveluri de efort.

Majoritatea sindroamelor coronariene acute (SCA) reprezintă ruptura unei plăci aterosclerotice acute cu expunerea matricei subendoteliale trombogene. Formarea de trombi, care poate fi ocazională, este mecanismul prin care fluxul sanguin coronarian este interferat (Fig. 3.137).

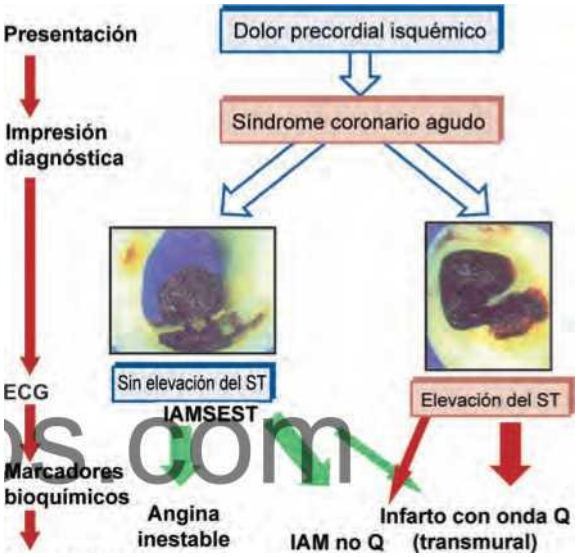

Fig. 3.137: Sindroame coronariene acute

Angina instabilă

Se datorează obstrucției dinamice a arterei coronare - spasm și/sau ruptură de placă.

Se definește ca angină pectorală sau disconfort ischemic, cu una dintre următoarele manifestări:

Apare în repaus sau cu efort minim și durează de obicei > 10 minute.

Este gravă și apare de nouă dată în decurs de 4-6 săptămâni.

Are un model de durere în crescendo - evident severă, prelungită și mai frecventă decât înainte.

Angina instabilă diferă de infarctul miocardic fără supradenivelare de segment ST (NSTEMI) prin absența markerilor serologici crescuți ai necrozei miocardice. De asemenea, se distinge de infarctul miocardic cu supradenivelare de segment ST (STEMI) prin absența supradenivelării persistente a segmentului ST.

Patogeneză

Ruptură sau eroziune a plăcii cu suprapunerea unui tromb neocluziv (cea mai frecventă)

Obstrucție mecanică progresivă - fie progresia rapidă a aterosclerozei coronariene, fie restenoză după intervenția coronariană percutanată.
Dezechilibru între cererea și oferta de oxigen în miocard.

Manipulare (Fig. 3.138)
Evaluați imediat următoarele:
Evaluare clinică - istoric și examen fizic
ECG cu 12 derivații
Măsurarea markerilor cardiaci specifici - troponina și CK-MB.

Toți pacienții cu SCA trebuie tratați imediat cu aspirină, beta -blocante, nitrați și clopidogrel .

Pacienți cu risc scăzut – Sub observație, dacă pacientul rămâne fără durere cu un ECG normal și niveluri normale ale markerilor cardiaci, acesta este supus unui ECG de efort. Dacă testul de efort este negativ, se ia în considerare un diagnostic alternativ. Dacă testul de efort este pozitiv, se continuă tratamentul și testarea invazivă atunci când este necesar.

Pacienți cu risc moderat și ridicat – Pacientul trebuie internat în unitatea de terapie intensivă și tratat cu o combinație de medicamente antiischemice, antiplachetare și anticoagulante. Între timp, este planificată o angiografie coronariană.

Terapia antiplachetară

utilizar cualquiera de las moléculas. Si la estrategia
medilibros.com

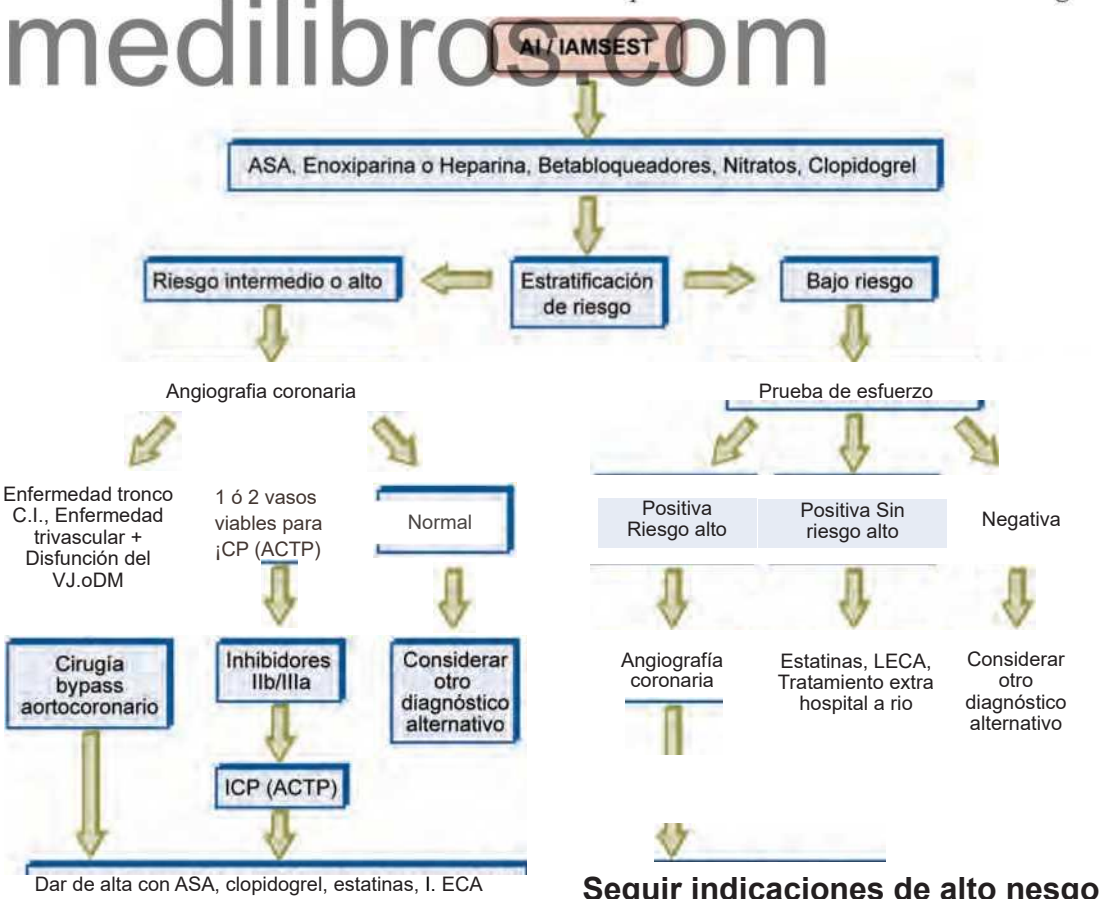

Fig. 3.138: Tratamiento agudo de angina inestable o infarto de miocardio sin elevación del ST

după prânz) reduce infarctul miocardic și decesul cardiac ulterioare.
Clopidogrel (doză de încărcare de 300 mg urmată de 75 mg/zi) la pacienții cu intoleranță la aspirină.

Beneficiul suplimentar în reducerea mortalității se obține prin combinarea atât a aspirinei, cât și a clopidogrelului și poate fi utilizat timp de minimum o lună dacă PTCA (angioplastie coronariană transluminală percutanată) este planificată pentru maximum 9 luni.

Antagoniștii glicoproteinei IIb/IIIa - abciximab (ReoPro), epifibatidă (Intergrilin) sau tirofiban (Agrastat) - trebuie luați în considerare la pacienții cu risc crescut și utilizați împreună cu heparina. Dacă se planifică o strategie invazivă timpurie

Aspirina (doză de încărcare de 325 mg urmată de 75-150 mg/zi

, se poate utiliza una dintre moleculele mici, fie epifibatidă, fie tirofiban.

Terapia anticoagulantă

Dalteparină - (Fragmin) 120 UI/kg s.c. 12 ore (maxim 10.000 UI de două ori pe zi)

Enoxaparină - (Lovenox, Clexane) 30 mg bolus intravenos urmat de 1 mg/kg s.c. de două ori pe zi

Heparină (heparină nefracționată - HNF) 60-70 U/kg (maxim 5.000 U) urmată de perfuzie intravenoasă de 12-15 U/kg/oră (valoare inițială maximă de 1000 U/oră) până când se obține un PTT de 1,5-2,5 ori mai mare decât controlul.

Comparativ cu heparina nefracționată (HNF), heparina cu greutate moleculară mică (HGMM) produce un răspuns anticoagulant mai previzibil datorită biodisponibilității sale mai bune, timpului de înjumătățire plasmatică mai lung și clearance-ului independent de doză. Enoxaparina 1 mg/kg de două ori pe zi, prin injecție subcutanată, este singura HGMM care oferă un beneficiu cardiac mai mare.

Angiografie coronariană

Angiografia coronariană se efectuează la pacienții cu risc crescut/moderat (Fig. 3.139).

CBAC (intervenție chirurgicală de bypass coronarian): Boală a trunchiului principal al arterei coronare stângi , boală coronariană cu trei vase, disfuncție ventriculară stângă sau diabet zaharat.

Stratificarea riscurilor SICA

Características	*Riesgo alto*	*Riesgo moderado*	*Riesgo bajo*
Historia clínica	Se acelera el ritmo de los síntomas isquémicos en las 48 horas anteriores	IM previo, enfermedad vascular periférica o cerebrovascular, cirugía coronaria o uso previo de aspirina	
Dolor clásico	Curso prolongado > 30 min Dolor en reposo	Prolongación > 20 min de angina de reposo, resuelto, con alta probabilidad de EAC, angina de reposo < 20 min que se alivia con NTG/SL	Angina de nueva aparición o progresiva en las últimas 2 semanas, con probabilidad moderada o alta de EAC
Hallazgos clínicos	Edema de la R] bradicardia, edad > 75 años		
ECG	Cambios transitorios del ST > 0.05 mV, nuevo bloqueo de rama o TV	Inversión de la onda T > 0.2 mV, ondas Q patológicas	ECG Normal o sin cambios
Marcadores bioquímicos cardíacos	Elevación de la troponina o CK-MB (TnT o TnI > 0.1 ng/mL)	Elevación limítrofe (Tnt > 0.01 pero < 0.1 ng/mL)	Normal

modino

Nivelurile de PCR (proteină C reactivă) > 3 mg/L reprezintă un grup cu risc crescut. Terapia trombolitică nu este indicată la pacienții cu sindrom coronarian acut (SCA).

Inhibitorii receptorilor GP IIb/IIIa în ACS-IV

Caracteristici	*Abciximab*	*Epifibidă*	*Tirofiban*
Tipul de medicament	Anticorp monoclonal	Heptapeptidă ciclică	Fără peptide
Doza	Bolus intravenos de 0,25 mg după 0,125 mg/kg/min (maxim 10 µg/min) x 12h - Planul SICA pentru ACTP	Bolus de 180 Ug/kg după 2 ug/kg/min x 24-48 ore	0,4 µg/kg/min pe 30 min, apoi 0,1 ug/kg/min x 24-48 ore
Metabolism	Catabolism celular	Renal - ajustarea dozei în insuficiența renală	Renal - ajustarea dozei în insuficiența renală
Recuperarea după inhibarea plachetară	48-96 ore	4-6 ore	4-6 ore
Reversibilitate	Transfuzie de trombocite	Nici unul	Nici unul

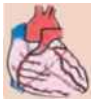

PCI (Angioplastie coronariană transluminală percutanată: afecțiune a 1 sau 2 vase - inhibitori GP IIb/IIIa urmată de PCI.

Dacă angiografia coronariană este normală, se ia în considerare un diagnostic alternativ.

Infarct miocardic (IM)

Necroză ireversibilă a unei părți a mușchiului cardiac, aproape întotdeauna ca urmare a aterosclerozei coronariene.

Incidență

5/1000 pe an. Cincizeci la sută din decesele cauzate de infarct miocardic (IM) apar în decurs de 1-2 ore de la debutul simptomelor.

Factori de risc

Categoria I (Intervențiile au demonstrat că reduc riscurile de boli cardiovasculare)

Colesterol LDL crescut
Reducerea colesterolului HDL
Dieta aterogenă
Fumatul țigărilor
Hipertensiune arterială
HVI
Factori trombogenici

Categoria II (Intervențiile sunt susceptibile de a reduce riscurile cardiovasculare)

Diabetul zaharat
Inactivitate fizică
Trigliceride crescute
LDL mic și dens
Obezitatea

Categoria III (Asociată cu un risc crescut de boli cardiovasculare care, dacă este modificată, ar putea reduce riscul)

Factori psihosociali
Creșterea lipoproteinei a (normal - 0-3 mg/dl)
Hiperhomocisteinemie
Fără consum de alcool
Stresul oxidativ
Starea postmenopauză

Categoria IV (Asociată cu un risc crescut de boli cardiovasculare care nu poate fi modificat)

Vârstă
Bărbat
Nivel socio-economic scăzut
Istoric familial de boli cardiovasculare precoce

Simptome

Durerea anginoasă este mai severă și este asociată cu greață, vărsături, transpirații și disconfort extrem.

Atacurile de cord nedureroase sunt frecvente la diabetici și vârstnici din cauza neuropatiei autonome.

Semne

Tahicardie, bradicardie, șocuri electrice, galop
Pot fi prezente hipertensiune arterială sau hipotensiune arterială.
Extremități reci și umede
Cianoza poate fi prezentă
Hipertermie ușoară (< 38,5°C)
Constatările complicațiilor (insuficiență ventriculară stângă, edem pulmonar, aritmii).

Sindromul X

Durere toracică ischemică în prezența arterelor coronare normale
Probabil se datorează unei boli microvasculare a inimii.
Prognosticul este bun în comparație cu pacienții cu CAD clasică.

ECG

medilibrós.com

La început poate fi normal și, prin urmare, trebuie efectuate ECG-uri seriale.
De obicei, supradenivelare de segment ST și inversie a undei T cu unde Q se observă în derivațiile adiacente segmentului miocardic infarctat.
Reciprocitatea subdenivelării segmentului ST sau a inversării undei T în derivațiile opuse (imagine în oglindă)
Poate apărea un infarct miocardic fără undă Q, care prezintă un risc ridicat de mortalitate (sunt predispuși la dezvoltarea de aritmii periculoase și angină pectorală recurentă).

Radiografie toracică

Semne de insuficiență cardiacă sau edem pulmonar.

Enzime cardiace

CPK-MB: Această izoenzimă cardiacă începe să crească în decurs de 4-6 ore de la debutul infarctului miocardic (IM), crește de patru ori în a doua zi și dispare în decurs de 2-3 zile.
Alte cauze ale creșterii nivelului total de CK includ:
Boli scheletice - polimiozită, distrofie musculară, miopatii.
Cardioversie electrică
Leziuni ale mușchilor scheletici - Traumatisme, convulsii , imobilizare.

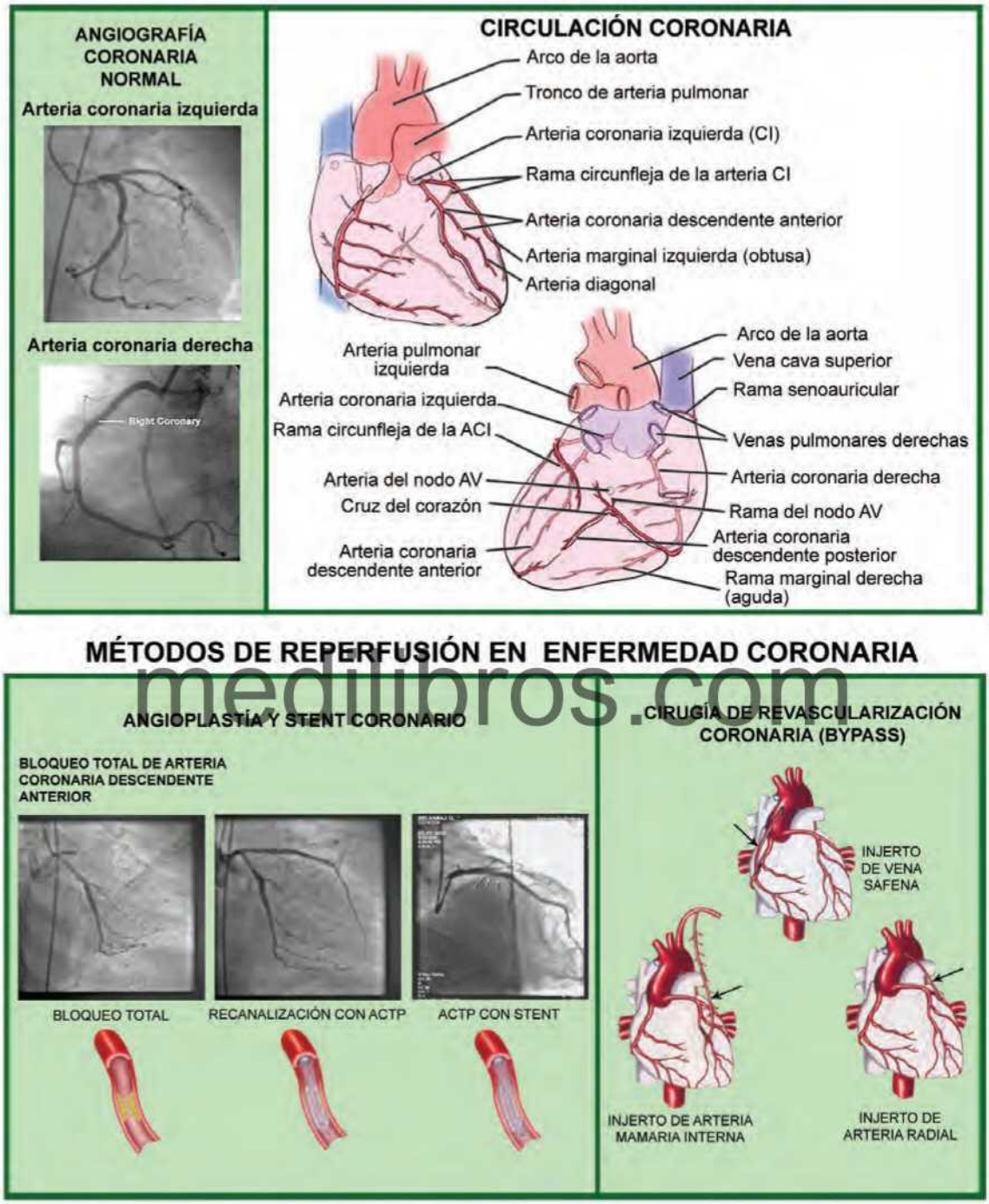

medilibros.com

Fig. 3.139: Métodos de recanalización en la enfermedad arterial coronaria

Hipotiroidism
Eveniment cerebrovascular
Chirurgie

AST-TGO: Începe să crească în prima zi, crește în 2-3 zile (de 3 ori) și dispare în a treia zi.

LDH ₁ : Începe să crească în a 2-a zi, crește timp de aproximativ 3-4 zile (de trei ori) și dispare în 10 zile.

Troponina T: Troponina T cardiacă este o proteină care reglează contracția și care nu se găsește în mod normal în sânge. Detectarea sa în circulație s-a dovedit a fi un marker sensibil și specific pentru deteriorarea celulelor miocardice. Troponina T și I ating un nivel diagnostic fiabil în plasmă în 12-16 ore, activitatea maximă la 24-32 de ore și revin la normal în 10-12 zile.

Troponina I: 0-0,4 ng/ml

Troponină T: 0-0,1 ng/ml

Troponinele cardiace sunt detectate în ser folosind anticorpi monoclonali. Acești anticorpi au o reactivitate încrucișată neglijabilă în mușchii scheletici. Troponinele cardiace I și T încep să crească la 3-4 ore după un infarct miocardic și rămân crescute timp de 4-10 zile (Fig. 3.140).

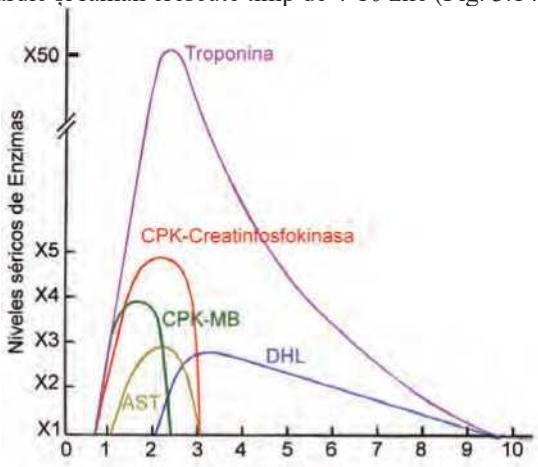

Fig. 3.140: Nivelurile enzimelor în i

Alte cauze ale ibuprofenului crescut

Cauze cardiace:
Contuzie cardiacă / intervenție chirurgicală
Miocardită
Cardiomiopatie
Insuficiență cardiacă
Cardioversie
Intervenție coronariană percutanată
Amiloidoză cardiacă
Ablație prin radiofrecvență
Tahicardie supraventriculară
Post-transplant de inimă

Cauze non-cardiace:
Hipertensiune pulmonară primară
Embolie pulmonară
Eveniment cerebrovascular
Doze mari de chimioterapie
Sepsis și șoc septic
Insuficiență renală
Pacienți în stare critică
Intoxicație cu scorpioni
Exerciții de ultra-rezistență (maraton)

Mioglobină

Aceasta crește în decurs de 2 ore de la debutul simptomelor și rămâne ridicată timp de minimum 7-12 ore.

Nivelul normal este de 20-100 pg/l.

Complicaciones

Șoc cardiogen

Șocul cardiogen apare atunci când >40% din ventriculul stâng este infarctat și își pierde funcționalitatea; este asociat cu o rată ridicată a mortalității (80-90%). Criteriile pentru diagnosticul șocului cardiogen sunt:
Semne de insuficiență cardiacă, cum ar fi pulsul filamentos , extremitățile reci și umede și paloare
Tensiune arterială sistolică < 80 mm Hg
Indice cardiac < 1,8 l/min/ m^2
Presiunea de umplere a ventriculului stâng > 18 mm Hg
Producție de urină mai mică de 20-30 ml/oră
a ritmului de galop s_3 și s_4
Constatarea edemului pulmonar.

Tratamentul șocului cardiogen cu medicamente precum dopamina, dobutamina, norepinefrina, amrinona sau diverse combinații ale acestor medicamente, sau cu contrapulsație intra-aortică (sau externă) cu balon și utilizarea anticoagulantelor ajută la reducerea mortalității. Intervenția coronariană percutanată de urgență (ICP) sau bypass-ul cardiopulmonar (BCP) pot reduce mortalitatea la jumătate.

Prognosticul în prezența insuficienței cardiace netratate este evaluat folosind clasificarea

Clasamentul lui Killip și Kimball:

Stadion	*Caracteristici*	*Incidență*	*Mortalitate*
Yo	Fără insuficiență cardiacă	40%	0,5%
II.	Insuficiență cardiacă ușoară până la moderată (s_3)	40%	10-20%
al III-lea	Insuficiență cardiacă severă 10% (edem pulmonar)		30-40%
IV.	Șoc cardiogen	10%	80-90%

ACTP primar

Este o alternativă la terapia trombolitică în infarctul miocardic acut cu supradenivelare de segment ST sau în blocul stâng recent al corpului stâng cu infarct miocardic acut.
Ideal în cazurile de infarct miocardic acut dacă timpul de la ușă la balon este < 90 de minute.
Tratamentul este optim dacă angioplastia se efectuează în primele 12 ore de la apariția simptomelor sau dacă simptomele persistă.
PCI este preferat trombolizei la pacienții:
Vârstă < 75 de ani
Șoc cardiogen în primele 36 de ore după infarctul miocardic
Efectuați ACTP în decurs de 18 ore de la șoc
Risc crescut de deces sau de dezvoltare a insuficienței cardiace congestive (ICC)

Contraindicații pentru tratamentul fibrinolitic
După CBAC sau ACTP recent.

CBAC de urgență
Aceasta este o procedură cu risc ridicat și este indicată în:
Anatomie coronariană nepotrivită pentru PTCA
ACTP eșuat
Prezența șocului cardiogen
Dacă pacientul prezintă ischemie refractară.

Chirurgie de urgență
Este esențial în următoarele situații:
Ruptura mușchiului papilar
Defectul septal ventricular
Anevrismul ventricular
Ruptura peretelui ventricular liber
Defecțiune insolubilă a pompei
Aritmii ventriculare intratabile.

Aritmii
Aproape toți pacienții cu infarct miocardic acut prezintă aritmii. În multe cazuri, acestea sunt ușoare și fără consecințe hemodinamice.
Cele mai frecvente aritmii observate în infarctul miocardic acut sunt:
Fibrilația ventriculară este o cauză a decesului cauzat de dezvoltarea IMA.

Tahicardie ventriculară
a. Ritm idioventricular *lar:* Esta es una de las principales
accelerat dentro de la primera hora de de
Extrasistole ventriculare
b. e. *Fibrilație atrială:* Frecventă și adesea tranzitorie . Poate
c. provoca o frecvență ventriculară rapidă și hipotensiune
d. arterială.

Tahicardie atrială
Bradicardia sinusală: Trebuie tratată dacă este asociată cu hipotensiune arterială.
f. *Bloc atrioventricular:* După un infarct miocardic al
g. peretelui inferior, este adesea temporar și se rezolvă fără tratament, dar este mai grav atunci când apare după un
h. infarct miocardic al peretelui anterior, deoarece poate duce la asistolă.

Tratamentul aritmiilor
Bradicardie sinusală: Nu există tratament dacă pacientul este stabil. Dacă frecvența cardiacă este sub 50 bpm și pacientul prezintă simptomatică, se poate administra atropină intravenoasă (0,6-1,0 mg).
Tahicardie sinusală: Etiologia subiacentă a tahicardiei (infecție, anxietate, pericardită, hipovolemie, insuficiență ventriculară stângă, durere) este detectată și tratată corespunzător.
3. *Fibrilația atrială:* Aceasta poate fi tratată cu digoxină, blocante ale canalelor de calciu sau beta-blocante care reduc frecvența ventriculară. Se poate încerca cardioversia dacă fibrilația atrială este rezistentă la aceste medicamente și pacientul prezintă simptome.

Digoxina este indicată în fibrilația atrială (FA) cu insuficiență cardiacă, iar antagoniștii calciului (verapamil) și blocantele p sunt indicați în FA fără insuficiență cardiacă.
Flutter atrial: Cardioversia este tratamentul preferat.
Tahicardia supraventriculară: Tahicardia supraventriculară susținută trebuie tratată cu verapamil sau adenozină intravenoasă. Dacă ritmul sinusal nu revine, se poate încerca cardioversia în prezența insuficienței cardiace concomitente.
Tahicardie joncțională: Tahicardia joncțională sau nodală rapidă și susținută trebuie tratată într-un mod similar cu TSV.
Extrasistole ventriculare și tahicardie ventriculară: Acestea pot fi tratate prin administrarea unei injecții intravenoase cu lidocaină în bolus de 1-4 mg/kg greutate corporală, urmată de o perfuzie de 2-4 mg/min. Alte medicamente care

Sunt utilizate procainamida, amiodarona, glucololul, tocainida, chinidina sau mexiletina. Dacă frecvența cardiacă ventriculară nu este controlată prin aceste metode
Dacă sunt prezente medicamente, atunci trebuie administrat un șoc sincronizat cu curent continuu (CC).

Dacă K 4,5 mEq și Mg 2,5 mEq - este indicat un p-blocant.

Criteriile pentru tratamentul contracțiilor ventriculare premature au fost discutate în capitolul despre ECG, la tema extrasistolelor ventriculare semnificative.
Fibrilația ventriculară: Cardioversia sincronizată imediată este tratamentul de elecție. Printre medicamentele care pot fi pu utilizate se numără lidocaina sau bretiliul.
m *Tratament non-farmacologic pentru TV/VF:*
ta Include ICD automat (defibrilator cardiac implantabil) și ablație prin cateter.
ICD-urile asigură recunoașterea și tratamentul automat al aritmiilor ventriculare.
DCI este foarte util în prevenția primară a morții subite cardiace (SCD).

Moartea subită cardiacă este frecventă în cardiomiopatia hipertrofică, sindromul QT lung congenital, antecedentele familiale de morbilitate cardiacă subită și boala coronariană cu FE scăzută.

DCI este util la majoritatea pacienților cu FEVS < 35% timp de mai mult de 3 luni.

• Implantarea unui ICD este esențială pentru protejarea SCM înainte de transplantul de inimă (Fig. 3.141).

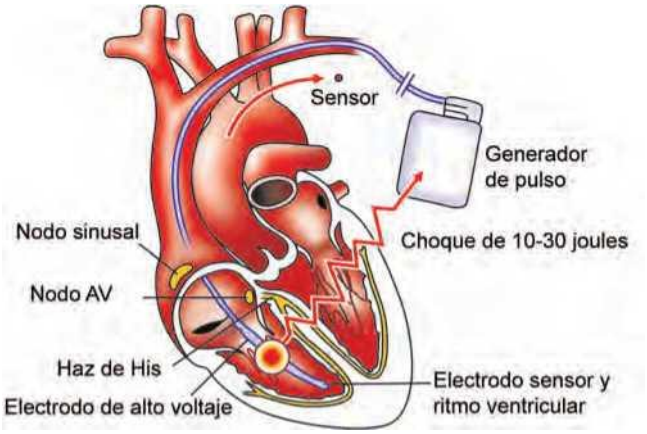

Fig. 3.141: Defibrilator cardiac implantabil

Costaricanii nu au nevoie de tratament.

9. *Bloqueos cardiacos:* Bloqueo cardiaco de primer grado, bloqueo Mobitz tipo I y bloqueo completo asintomá-

Blocul Mobitz de tip II și blocul auriculoventricular complet simptomatic necesită un stimulator cardiac.

m~e'be

ipasos generan impulsos eléctricos

Stimulatoare cardiace: Stimulatoare cardiace pentru a iniția o contracție. Acestea sunt benefice în mod dramatic pentru - pacienții vârstnici. Se plasează subcutanat și pot fi programate prin piele în funcție de nevoile pacientului, de exemplu, prin frecvențe diferite. Acestea durează 7-15 ani.

Indicații pentru stimulatorul cardiac temporar

Bradicardie simptomatică necontrolată medicamentos camente.

Supresia VT și TSV rezistente la medicamente.

Tulburări acute de conducere:

În urma unui IMA anterior, stimularea profilactică este necesară în:

Bloc AV de gradul doi sau trei;

Bloc bi- sau trifascicular.

După un infarct miocardic inferior, dacă pacientul prezintă simptomatic.

Indicații pentru stimulatorul cardiac permanent

Al 2-lea (tipul Mobitz II) și al 3-lea bloc AV.

Bradicardie simptomatică (de exemplu, sindromul sinusului bolnav).

Ocazional util în suprimarea tahiaritmiilor rezistente.

Bloc bifascicular persistent după un infarct miocardic (acest lucru rămâne controversat).

Angina post-infarct miocardic

Aceasta poate apărea la 50% dintre pacienții cu stenoză reziduală în vasul asociat infarctului. Se tratează prin controlul insuficienței concomitente sau cu nitroglicerină intravenoasă, dacă nu există contraindicații pentru utilizarea acesteia.

Se poate efectua angiografie coronariană și revascularizare mecanică.

Asomarea miocardică

Aceasta este o disfuncție ventriculară ischemică sistolică și/sau diastolică tranzitorie și reversibilă, în care miocardul rămâne viabil. Această afecțiune poate fi inversată prin terapie trombolitică, angiografie transcranio-pulmonară transcranio-pulmonară (PTCA) sau angiografie cardio-pulmonară externă (CBAC).

Pericardită

Acest lucru poate apărea în stadiul incipient sau avansat al unui IMA. Stadiul incipient este deosebit de frecvent în a doua sau a treia zi după un IMA.

Stadiul avansat, care apare la săptămâni sau chiar luni după un infarct miocardic, se datorează probabil unei reacții autoimune a miocardului necrotic. Este cunoscut sub numele

p.-s.

·txrntadnrtcados.

La pericarditis que ocurre inmediatamente después del IAM se trata mediante el uso de AINE's. Los este- roides están contraindicados, ya que puede ocurrir la formación de un aneurisma o la ruptura cardiaca debido a la mala cicatrización de la zona infartada.

El síndrome de Dressler es tratado con AINE's inicialmente, y si no hay respuesta, entonces pueden utilizarse los esteroides.

Complicaciones Mecánicas

de „sindrom post-infarct" sau sindrom Dressler și este caracterizat prin febră persistentă, pericardită și

Se poate auzi un suflu sistolic puternic și s3 .

Ruptura septului interventricular duce la un șunt stânga-dreapta printr-o VSD. Se poate auzi un suflu sistolic puternic, regurgitant. Spre deosebire de RMN, VSD-ul dobândit provoacă insuficiență cardiacă dreaptă mai degrabă decât edem pulmonar acut.

Ruptura ventriculului duce la tamponadă cardiacă .

Ruptura cardiacă este frecventă la femei, în prima săptămână după un infarct miocardic, în timpul primului infarct, la adulții în vârstă, în absența hipertrofiei ventriculare stângi (HVS), când

este asociată cu hipertensiune arterială și la pacienții care primesc AINS și steroizi.

Nu există disociere electromecanică (activitatea electrică persistă și cu defectarea pompei, dar fără impuls și fără PA).

Tromboembolism

Tromboza se formează pe suprafața endocardică a unui infarct miocardic recent și poate duce la embolie sistemică.

Tromboza venoasă profundă poate duce la embolie pulmonară.

Tratament: Prevenirea formării trombilor se realizează prin utilizarea anticoagulantelor.

Anevrismul ventricular

Factori predispozanți

Anomalie a mișcării regionale a peretelui. Un anevrism al ventriculului stâng (Fig. 3.142) poate provoca insuficiență cardiacă, tromb mural și embolie sistemică. Este frecvent întâlnit atunci când există o ocluzie periferică.

Disminución de la fracción de eyección del ventrículo izquierdo
Infarto de miocardio de la pared anterior
Insuficiencia cardiaca congestiva

Un anevrism adevărat al ventriculului stâng trebuie diferențiat de

Un anevrism VS adevărat poate fi diferențiat de un anevrism VS fals prin

de desarrollar ventriculares, rticularmente tente del vaso

relacionado con el infarto y se debe sospechar cuando hay una elevación persistente del ST en el ECG.

aneurisma VI falso, que se produce debido a la ruptura cardiaca y la posterior formación de un hematoma organizado cubierto por el pericardio. El aneurisma VI falso ocurre debido a la ruptura cardiaca después de un IAM, debido a una lesión o debido a una cirugía cardiaca previa.

utilizarea ecocardiografiei 2D, unde anevrismul VS fals are o deschidere îngustă, iar anevrismul VS adevărat are o deschidere largă care se conectează la inimă.

Un anevrism fals al ventriculului stâng trebuie corectat chirurgical , chiar și în absența simptomelor sau semnelor. Un anevrism adevărat al ventriculului stâng poate fi corectat chirurgical dacă nu este asociat cu insuficiență cardiacă refractară sau embolizare sistemică, în ciuda unei anticoagulări adecvate.

Infarctul ventricular drept

Aproximativ 30% dintre pacienții cu infarct miocardic (IM) al peretelui inferior cu unde Q prezintă și un infarct ventricular drept asociat. Rareori, acest lucru poate apărea în cazul IM al peretelui anterior.

S3 și S_4 în VD
Suflu de regurgitare tricuspidiană. Hepatomegalie dureroasă.

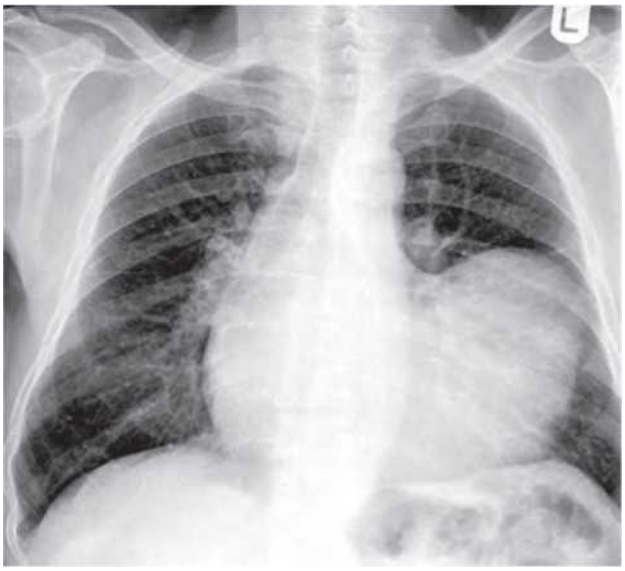

Fig. 3.142: Aneurisma VI

Características Clínicas

Hipotensión Pulso paradójico
PVY aumentado
Signo de Kussmaul
Pulmones limpios

Tratament

Diureticele sunt contraindicate.

Fluide intravenoase pentru contracararea hipotensiunii arteriale .

Management

Repaus la pat
O2 nazal

Morfină administrată intravenos (< 1 mg pe minut) în doză maximă de 10-15 mg. Acționează ca venodilatator pulmonar și, de asemenea, ca analgezic pentru ameliorarea anxietății.

Nitrații pot fi administrați sublingual pentru ameliorarea rapidă a durerii prin vasodilatație coronariană. De asemenea, aceștia ajută la reducerea precarniciei cardiace, acționând ca un venodilatator predominant. Dacă durerea persistă după administrarea sublinguală de nitrați, se poate administra o perfuzie intravenoasă de nitroglicerină, cu condiția ca tensiunea arterială sistolică să fie menținută la [introduceți valoarea aici].

encima de 100 mmHg.

libros.com

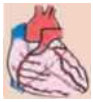

Compararea infarctului miocardic al peretelui anterior și inferior

	Caracteristici	*Mesajul instant anterior*	*IM inferior*
1.	Extinderea necrozei	Mare	Mic
2.	Extinderea aterosclerozei coronariene	Mic	Mare
3.	Complicații		
	a. Ruptura septului ventricular	Apical, ușor de reparat	Bazal, dificil de reparat
	b. Anevrism	Nu este comun	Comun
	c. Ruptura peretelui liber	Nu este comun	Queer
	d. Tromb mural	Comun	Nu este comun
	e. Blocuri cardiace	Nu este comun	Comun
	f. Blocaje ale ramurilor	Comun	Nu este comun
4.	Prognoză	Mai rău decât cel al unui IMA inferior	Mai bun decât precedentul IAM
5.	Diagnostic		
	a. Simptome	Simptome gastrointestinale neobișnuite	Simptome gastrointestinale (greață, Vărsături, sughiț) frecvente. Bradicardie; hipotensiunea arterială este frecventă.
	b. Examinare fizică	Tahicardie; hipotensiunea arterială nu este frecventă. Distensia venoasă jugulară este mai puțin frecventă decât în infarctul miocardic inferior. 50% au $_{s3}$	Distensia venoasă jugulară este frecventă. 20% au $_{s3}$
	c. ECG	Caracteristici ale IM-ului anterior	Caracteristicile IM inferioare
	d. Ecocardiogramă	Mișcarea anormală a Peretele anterior al ventriculului stâng. Nicio anomalie a mișcării peretelui ventricular drept.	Mișcare anormală a peretelui inferior ventricular stâng. Anomalii de mișcare a peretelui ventricular drept apar la aproximativ o treime dintre pacienți

Aspirina se administrează oral în doze de 100 mg până la 300 mg pentru sângerări active.

Tratament trombolitic (streptochină)

al plasminogenului), Procedurile chirurgicale < 10 zile sunt deosebit de eficiente dacă sunt administrate în decurs de 6 ore de la debutul simptomelor. Procedurile invazive < 10

zile pot fi administrate până la 12 ore de la

debutul simptomelor .

Ideal - timp de coacere a acului/balonului la ușă: 30 min.

Agenți trombolitici în infarctul miocardic

Medicamente cu specificitate pentru fibrină:

Alteplază (rt-PA) 15 mg bolus intravenos, urmată de o perfuzie intravenoasă de 0,75 mg/kg (până la 50 mg) pe parcursul a 30 de minute și 0,5 mg/kg (până la 35 mg) prin perfuzie intravenoasă pe parcursul a 60 de minute (doza maximă 100 mg intravenos pe parcursul a 90 de minute).

Hemostasia defectuosa Trauma mayor reciente
Procedimientos quirúrgicos < 10 días
as
: 2 meses Hemorragia
GI / genito-urinario < 6 meses EVC / ICT < 12 meses
RCP prolongado > 10 minutos
Hipertensión intracraneal, tumor de SNC, aneurisma, malformación AV
Úlcera péptica activa
Disección aórtica
Pericarditis aguda Enfermedad inflamatoria intestinal activa
Enfermedad pulmonar cavitaria activa Embarazo.

Reteplază (r-PA) 10 mg bolus intravenos timp de 2 minute , urmată de un alt bolus intravenos de 10 mg după 30 de minute. Tenecteplază (TNK-tPA) 0,5 mg/kg bolus intravenos (< 60 kg - 30 mg, 61-70 kg - 35 mg, 71-80 kg - 40 mg, 81-90 kg - 45 mg, > 90 kg - 50 mg).

Medicamente fără specificitate pentru fibrină:
Streptokinază - 1,5 milioane de unități în perfuzie intravenoasă, timp de 60 de minute.
Urokinază.

Din cauza dezvoltării de anticorpi, pacienților care au fost tratați anterior cu streptokinază trebuie să li se administreze un agent trombolitic alternativ.

Contraindicații pentru terapia trombolitică
Contraindicații absolute:

Contraindicaciones relativas:
PA sistólica > 180 mm Hg PA diastólica > 110 mm Hg Endocarditis bacteriana Retinopatía diabética hemorrágica Hemorragia intraocular
Tratamiento crónico con warfarina Enfermedad renal grave o hepática Sangrado menstrual grave

Los bloqueadores beta pueden ser utilizados en la disfunción VI con fracción de eyección baja, mientras que los antagonistas del calcio no deben utilizarse. Los inhibidores de la ECA es la elección ideal en la presencia de disfunción VI e insuficiencia cardíaca con función renal normal.

Medicație frecvent utilizată în CAD - SICA / AMI

Medicamente	*Stare clinică*	*Contraindicații*	*Doza*
Nitrați	Angina pectorală / echivalente	Hipotensiune	Perfuzie - 5-10 pg/min. Poate fi crescută la 75-100 pg/min sau administrată topic/oral/bucal.
Beta-blocante	Angină instabilă, sindrom coronarian acut/infarct miocardic/prevenție secundară, angină în ciuda tratamentului cu nitrați	Ritm cardiac < 60/min, bloc atrioventricular, șoc datorat tensiunii arteriale < 90 mm Hg, BPOC, ICC	Metoprolol 5 mg intravenos Repetați la fiecare 5 minute până la 15 mg, apoi 25-50 mg oral de două ori pe zi. Esmolol 0,1 mg/kg/min intravenos
Sulfat de morfină	Durere persistentă	Hipotensiune arterială, depresie respiratorie/confuzie	2-5 mg intravenos Repetați 5-30 de minute, după cum este necesar
Inhibitori ai ECA	Disfuncție ventriculară stângă, FE < 40%, insuficiență cardiacă	Hipotensiune Insuficiență renală	Captopril/Enalapril Ramipril (evitați administrarea intravenoasă)
Warfarină	Fibrilație atrială Disfuncție ventriculară stângă Tromb/embolie	Manifestări hemoragice	5-10 mg pentru a menține un INR de 2-3
Blocante de canale calciu	Varianta anginei pectorale: Ischemie recurentă	Edem pulmonar Disfuncția VI	Evitați nifedipina cu acțiune scurtă

Medicamente antiischemice - Mecanisme de acțiune

	Nitrați	*^- blocanți*	*Ca- blocanți*
Acción	Reduceți cererea pentru krd B la ^^J	II 1|	*i* + a ++
	Crește alimentarea cu sânge	+++ III ^^X	■ ^^X ^^XI 1+ până la +++
	Previene espasmo coronario o vasoconstricción	++	endoteliale
	Función ventricular izquierda	Îmbunătățire	(*) Nebivolol ** ++ a +++
	Otras acciones	Acțiune antiplachetară și normalizare a funcției	0 0 Stabilizare electrică, antiaritmic și antihipertensiv Antihipertensivo

Heparina poate fi administrată în doză de 5000 U, la fiecare 12 ore, subcutanat, ca profilaxie împotriva dezvoltării trombozei venoase profunde și 12.500 U, la fiecare 12 ore, subcutanat , ca profilaxie împotriva formării trombilor murali sau a extinderii trombilor coronarieni, pe o perioadă de 7-10 zile.

cu blocante P se inițiază imediat sau după două săptămâni și trebuie continuat timp de minimum doi ani, cu condiția să nu existe contraindicații , deoarece aceste medicamente (atenolol, metoprolol, propranolol) reduc semnificativ morbiditatea și mortalitatea. Blocantele P pot fi utilizate dacă fracția de ejecție determinată prin ecocardiografie este <40%, dar blocantele canalelor de calciu trebuie evitate.

(*) Nebivolol: provoacă vasodilatație prin eliberarea de oxid nitric.

Inhibitorii ECA ajută la remodelarea cardiacă și reduc morbiditatea și mortalitatea.

Tratați orice complicații asociate atunci când apar .

Sfatuiți pacientul să renunțe la fumat.

Controlul factorilor de risc asociați (hipertensiune arterială sistemică, diabet zaharat, hiperlipidemie).

Reabilitare

Dacă pacientul este stabil și fără complicații: Stați așezați pe un scaun - Ziua 2

Mersul la baie - Ziua 3

Întoarcerea acasă - Ziua 7

Revenirea la muncă - săptămâna 6

Conducere (camioane) - 6 săptămâni Relații sexuale - 8 săptămâni

Călătorie cu avionul - 8 săptămâni.

Intervenție chirurgicală (angioplastie coronariană, revascularizare coronariană) dacă tratamentul medical eșuează sau dacă există o compromitere severă a circulației coronariene.

Stenturile cu eliberare de medicamente – Numeroase medicamente au fost luate în considerare pentru stenturile cu eliberare de medicamente

. Principalele medicamente utilizate sunt paclitaxelul (Taxol), sirolimusul și derivații săi (tacrolimus , everolimus). Aceste stenturi au rate mai mici de restenoză. Acestea acționează prin inhibarea hiperplaziei neointimale (acțiune antiproliferativă).
Evaluarea încărcării ischemice: Un test de efort submaximal se efectuează la sfârșitul primei săptămâni și un test de efort maximal la sfârșitul celei de-a șasea săptămâni. Testele de efort evaluează încărcătura ischemică a pacientului și oferă informații pentru planificarea ulterioară a tratamentului.
Terapii alternative:
Tehnica de revascularizare transmiocardică percutanată cu laser
Îmbunătățiți contrapulsația externă pentru a reduce frecvența anginei pectorale
Stimularea măduvei spinării (C7-T1 - cu electrod în spațiul epidural) pentru ameliorarea simptomelor de angină pectorală.

Miocardită

Miocardita este inflamația miocardului.

Cauze

Infecțios
Bacterian
Difteria
Endocardită cu Staphylococcus aureus
Boala Lyme (spirochetă transmisă de căpușe) Salmonella
Tuberculoză
Streptococi beta- hemolitici
Meningococi
Leptospiroză
Virusul Coxsackie B
HIV
Gripă
Poliomielită
Hepatita C și adenovirusul
Citomegalovirus
Virusul Epstein-Barr
Ciuperca Candida
Criptococi
Blastomyces
Aspergillus
Rickettsia *R. typhi* (tifos)
R. tsutsugamushi (tifos de mărunțiș)
Chlamydia *C. psittaci* Protozoare Tripanosomiaza
Toxoplasmoză

medibr

Stări de febră reumatică acută *și hipersensibilitate*
Agenți fizici: Radiații, insolație
Substanțe chimice: cobalt, antimoniu, arsenic
Medicamente: Fenotiazine, antidepresive triciclice, emetină, penicilină, metildopa
Miocardită cu celule gigante Fiedler *necunoscută* .
Miocardita poate evolua spre cardiomiopatie dilatativă.

Características Clínicas

Oboseală, angină pectorală, dispnee, tahicardie inadecvată sau disproporționată, insuficiență cardiacă.

Examen fizic

S1 surd, S_3, suflu RMN, frecare pericardică.

ECG

Tahicardie disproporționată; modificări tranzitorii ale segmentelor ST-T; pot apărea diverse defecte de conducere, inclusiv extrasistole atriale sau ventriculare .

RM de Contraste

Se observă o îmbunătățire a contrastului.

es.com

Diagnóstico y Manejo

Pe baza caracteristicilor clinice și a identificării microorganismelor cauzatoare.
Evitați activitățile intense (pentru a preveni aritmiile ventriculare fatale)
Managementul aritmiilor
Tratament antimicrobian specific sau antitoxină
Evitați AINS, deoarece acestea agravează afectarea miocardică.
Eficacitatea terapiei cu steroizi este controversată.

Cardiomiopatii

Cardiomiopatiile sunt afecțiuni primare ale mușchiului cardiac atunci când cauza nu este identificată. Sunt de trei tipuri:

Cardiomiopatie dilatativă (congestivă) (Fig. 3.143)

Contracția ventriculară progresivă care duce la insuficiență ventriculară stângă și ulterioară dreaptă nu este modificată. Pot fi prezente RMN-uri funcționale sau tomografii computerizate.

[7F]

Caracteristici clinice

ECG: Nespecifică; pot fi observate anomalii ale undelor ST-T.
Ecografie: Hipokinezie globală; cord dilatat (dilatația ventriculului stâng).

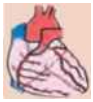

Fig. 3.143: Cardiomiopatía dilatada

Cateterizare cardiacă: dilatație și disfuncție a ventriculului stâng (VS); creșterea presiunilor de umplere la dreapta și la stânga; scăderea debitului cardiac.
Studii radionuclidice: dilatarea și disfuncția ventriculului stâng.

IQT

Diagnostic diferențial Boli de inimă

Cardiopatie ischemică -----
Boala alcoolică

Management

Măsuri anti-insuficiență cardiacă
Luați în considerare transplantul de inimă.
Anticoagulante.
Evitați AINS, alcoolul și blocantele canalelor de calciu.

Cardiomiopatie restrictivă (obliterativă)

Există o umplere ventriculară afectată din cauza rigidității. Aceasta duce la presiune atrială crescută, hipertrofie și dilatare atrială și fibrilație atrială.

Diagnostic diferențial

Fibroza endomiocardică (Apare cel mai frecvent la copii și adulți tineri. Se caracterizează prin leziuni endocardice fibroase ale orificiului de intrare al ambilor ventriculi, care implică adesea valvele AV, provocând regurgitare. Apexul poate fi distrus de o masă de tromb și țesut fibros. Fibroza endomiocardică provoacă de obicei insuficiență cardiacă congestivă (ICC). Tratamentul constă în excizia chirurgicală a endocardului fibrotic și înlocuirea valvelor AV).
Pericardită constrictivă
Miocardită eozinofilică
Amiloidoză.

Caracteristicas Clínicas

Radiografii: Cardiomegalie ușoară.

ECG: Tensiune scăzută; tulburări de conducere.

Eco-Doppler: funcție diastolică anormală; îngroșare simetrică a pereților ventriculului stâng și funcție sistolică normală sau ușor redusă.

Cateterizare cardiacă: Aceleași rezultate ca la precedent, plus creșterea presiunilor de umplere stânga și dreapta.

Studii radionuclidice: funcție sistolică normală sau ușor scăzută.

CT și RMN: Depistarea îngroșării pericardice în pericardita constrictivă.

Biopsie endomiocardică: infiltrație interstițială sau fibroză.

Cardiomiopatie obstructivă hipertrofică (HOCM) (Fig. 3.144)

Poate fi familială (autosomal dominantă) sau sporadică. În cazurile familiale se constată o alterare a inimii .

Lanțul greu al genei beta pe cromozomul 14.

Există o hipertrofie ventriculară asimetrică a septului sau apexului cu aliniere greșită a fibrelor miocardice. Rigiditatea ventriculară împiedică umplerea diastolică.

Hipertrofia septală asimetrică (ASH) poate provoca, de asemenea, obstrucție dinamică a fluxului de ejecție al ventriculului stâng (VS) și RMN, din cauza mișcării sistolice a valvei mitrale anterioare (SAM).

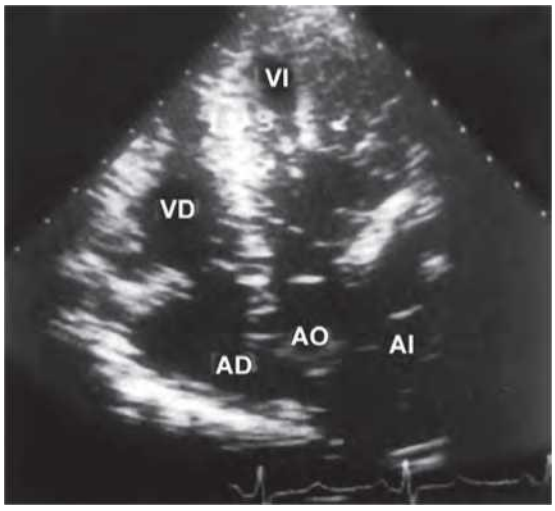

Fig. 3.144: Cardiomiopatie hipertrofică obstructivă de tip ventricular

Simptome

Dispnee, angină pectorală, sincopă, palpitații, moarte subită.

Semne

Puls bisferic, apex dublu sau triplu, S3 , S4 , suflu sistolic tardiv (obstrucție a fluxului + RMN), fibrilația atrială (FA) este frecventă când este asociată cu malformații pelvine.

ECG: Arată HVS și BRB; unde Q profunde și aritmii (TAS, FA, TV).

Radiografie: Mărire cardiacă ușoară până la moderată. *Ecocardiogramă:* Hipertrofie septală asimetrică (sept: peretele posterior al ventriculului stâng este de 1,3 sau mai mult) și SAM. *Cateterizare cardiacă:* Cameră VS mică, în formă de banană sau lopă; îngroșare a mușchiului papilar și a trabeculului; obliterare a camerei sistolice; obstrucție dinamică a tractului de ejecție al VS.

Studii radionuclidice: funcție sistolică viguroasă și hipertrofie septală asimetrică.

RMN cu substanță de contrast: Este superi sau se observă o pre-măsurare a fibrozei.

l ecocardiograma en pro-
la hipertrofia regional y
edilibros
Enfermed
sctivo

Manejo

Beta-blocante pentru angina pectorală
Amiodaronă pentru aritmie
Miectomie sau miotomie septală
În fibrilația atrială cronică, anticoagularea
Evitați diureticele, digitalicele, β-agoniștii, nitrații, vasodilatatoarele precum nifedipina
Profilaxia EI atunci când este asociată cu RMN-ul
Tratamentul de ablație cu alcool
Introducerea unui defibrilator cardioverter implantabil la pacienții cu risc crescut
Verapamilul, diltiazemul și disopiramida ameliorează simptomele CHC prin creșterea umplerii ventriculare diastolice.
Profilaxia pentru EI atunci când există antecedente de EI.

Moartea subită este frecventă la cei care au

Tahicardie ventriculară (nesusținută)
Istoric familial de moarte subită
Istoricul sincopei
Istoricul resuscitării anterioare
Hipertrofie ventriculară marcată
Răspuns anormal al tensiunii arteriale la exerciții fizice
Mutații genetice în pericol.

Cardiomiopatii primare

Idiopatică
Familiar
Boala endomiocardică eozinofilică
Fibroză endomiocardică.

Cardiomiopatii secundare

.15. Cauze

Miocardită

Bacterii, ciuperci, virusuri, protozoare, metazoare, rickettsii.

Metabolic

Hipertiroidismul și hipotiroidismul
Hiper- și hipokaliemie
Deficiență nutrițională - tiamină, proteine
Hemocromatoză.

Boli de depozitare familială

Boala de stocare a glicogenului Mucopolizaharidoză.

Artrita reumatoidă
Scleroză sistemică progresivă
Dermatomiozită.

Infiltrații și granuloame

- LES
- Poliarteritis nodosa

Amiloidoză
Sarcoidoză
Tumori maligne (leucemii, limfoame, melanom malign, carcinom pulmonar sau mamar).

Neuromuscular

Distrofie musculară
Distrofie miotonică
Ataxia lui Friedreich
Boala Refsum.

Sensibilitate și reacții toxice

Alcool
Radiații
Medicamente (litiu, ciclofosfamidă, doxorubicină, daunorubicină).

Cardiomiopatie peripartum

Etiologia este neclară. Simptomele și semnele sunt similare cu alte forme de cardiomiopatie dilatativă. Este frecventă la femeile multipare cu vârsta peste 30 de ani.

Criterii de diagnostic

Dezvoltarea insuficienței cardiace în ultimul trimestru de sarcină sau în primele 6 luni de la naștere.
Absența unei cauze determinabile a insuficienței cardiace
Afectare demonstrabilă a funcției sistolice VI.

Tratamentul este similar cu cel al altor forme de CMD; utilizarea selectivă a vasodilatatoarelor, cum ar fi hidralazina , și evitarea inhibitorilor ECA în timpul sarcinii.

Este necesară anticoagularea.

Evitați sarcinile viitoare, deoarece boala poate recidiva.

Fibroelastoza endocardică

Această afecțiune este caracterizată prin îngroșarea elastică și fibroasă a endocardului. De obicei, afectează ventriculul stâng (VS) și atriul stâng (AI). Ventriculul drept (VD) și atriul drept (AD) sunt mai rar implicate. Este una dintre afecțiunile cardiace care cauzează insuficiența cardiacă congestivă (ICC) în copilărie. Endocardul are o suprafață netedă și lucioasă, formată din straturi dense de fibre elastice.

Poate fi prezentă insuficiență miocardică (dispnee, ortopnee și tuse); poate fi prezent un suflu holosistolic, împreună cu cardiomegalie și dilatație. Decesul survine, în general, în primul an de viață. Pacienții pot fi tratați simptomatic pentru insuficiența cardiacă congestivă, iar înlocuirea valvulară poate fi efectuată pentru reabilitare cardiacă.

Pericardită

Acut < 6 săptămâni
Subacut 6 săptămâni-6 luni
Cronică > 6 luni

Clasificare etiologică (Fig. 3.145 până la 3.148)

Pericardita infecțioasă
Viral
Piogenic
Tuberculos
Fungică
Sifilitic.

Pericardita neinfecțioasă
Infarct miocardic acut
Uremia
Neoplasme (primare și secundare)
Mixedem
Chilopericard

Caracteristicile diferențiale ale pericarditei constrictive, cardiomiopatiei restrictive și infarctului miocardic ventricular drept

Los pacientes tienen características que sugieren in- 6. Trauma
co de RM. La
ia; el ECG m
l VI con pobr
7. Post-irradiación
8. Mononucleosis infecciosa
9. Aneurisma de la aorta con ruptura hacia pericardio
10. Pericarditis familiar

me ros.com

Sarcoidosis
Idiopática
Fiebre mediterránea familiar.

Caracteristici	*Pericardită Constrictiv*	*Cardiomiopatie Restrictiv*	*Atac de cord TU*	*Tamponadă Cardiac*
1. Simptome	A bolii subiacente	A bolii subiacente	Din IMA acut	Dificultăți de respirație și senzație de apăsare în piept
2. PVY				
(a) Descendență proeminentă în „y”	Prezent	Absent	Absent	Absent
(b) Descendență proeminentă în formă de	Absent	Prezent	Absent	Prezent
(c) Semnul Kussmaul	Prezent	Prezent sau absent	Absent	Absent
3. S3	Absent	Absent	Poate fi prezent	Absent
4. Bufnitură pericardică	Prezent	Absent	Absent	Absent
5. ECG cu complexe de joasă tensiune	Poate fi prezent	Poate fi prezent	Absent	Poate fi prezent
6. Ecocardiografie				
(a) Pericard îngroșat	Prezent	Absent	Absent	Absent
(b) Dimensiunea DV-ului	De obicei normal	De obicei normal	Mărită	De obicei mic
(c) Îngroșarea miocardică	Normal	De obicei crescut	Normal	Normal
7. Cateterizare cardiacă				
(a) Presiune AD / AI	Egal	IA > RECLAMĂ	AD > A1	Egal
(b) Variația presiunii AD cu respirație	Absent	Prezent	Prezent	
(c) Presiuni ventriculare diastolice	La fel și în VD și VI	VI > VD cu mai mult de 5 mm Hg.	VD > V1	
(d) PCP	< 18 mm Hg.	> 18 mm Hg.	Scăzut	
(e) Presiunea arterială pulmonară	< 50 mm Hg.	> 50 mm Hg.	Scăzut	
8. Biopsie miocardică	Nu este util	Ar putea fi de la utilitate	Nu este util	Nu

Pericardita legată de hipersensibilitate sau autoimunitate
Febra reumatică
Tulburări vasculare ale colagenului
EI
Artrita reumatoidă
Sclerodermie
Indus de medicamente
Procainamidă
Hidralazină
Izoniazidă
Cromoglicat
Minoxidil
Leziuni post-cardiace

a. După un IMA (sindromul Dressler)
b. Post-pericardiotomie.

Management

Aspirina sau indometacina sunt utile; când răspunsul nu este satisfăcător, se pot utiliza steroizi.

Anticoagulantele sunt contraindicate (pot apărea hemopericard sau tamponadă).

Cel mai bine este să se evite administrarea de steroizi în pericardita secundară IMA din cauza degenerescenței intimale și rupturii miocardice.

În pericardita cronică, trebuie luată în considerare pericardiectomia.

Tamponadă cardiacă

Acumularea de lichid în pericard, suficientă pentru a provoca o obstrucție serioasă a umplerii ventriculare, duce la tamponadă cardiacă.

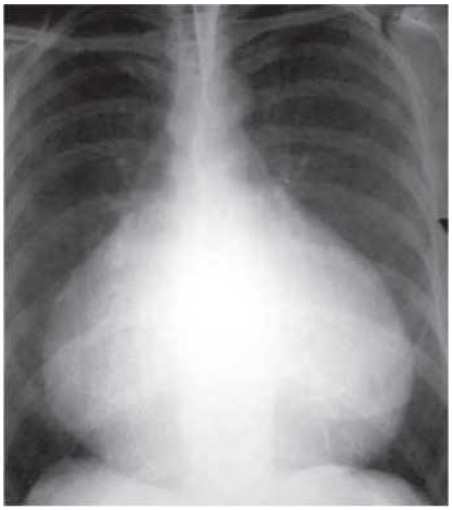

Fig. 3.145: Revărsat pericardic

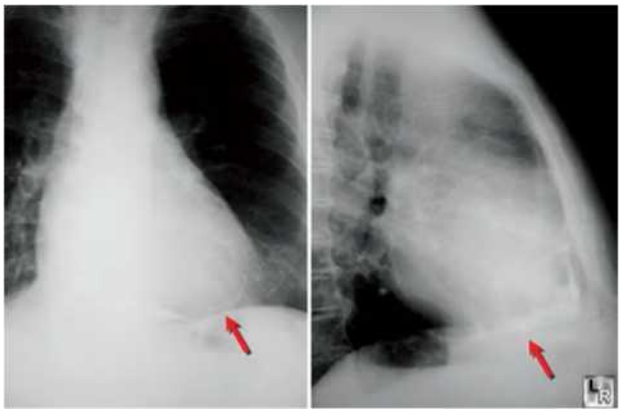

Fig. 3.146: Pericardio engrosado y calcificado

Fig. 3.147: Pericardită constrictivă. Pericard calcificat (6 mm) care duce la dilatarea semnificativă a atriului drept și la o dilatare ușoară.

a IA cu compresia VD și VS

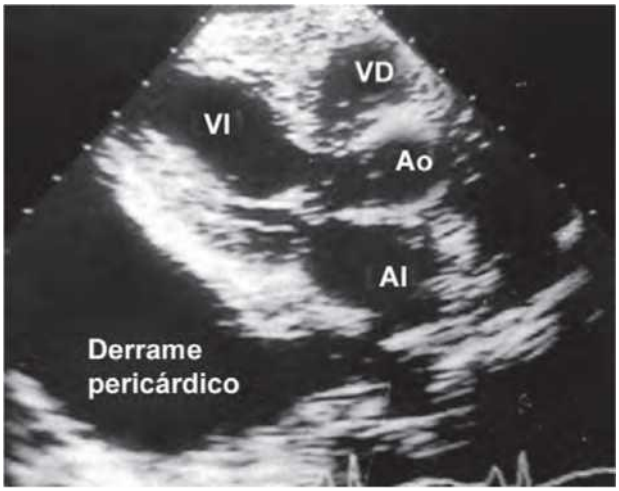

Fig. 3.148: Revărsat pericardic

Cauze

Boală neoplazică
Pericardita idiopatică
Uremia
Tuberculoză
Chirurgie cardiacă
Traumă
Hemopericard.

Caracteristici clinice

Simptomele depind de rata de acumulare a lichidului. Doar 200 ml pot produce o stare critică în care lichidul crește rapid la 2 litri sau mai mult, dezvoltându-se în efuziuni lente. Pacientul prezintă dificultăți severe de respirație, senzație de apăsare în piept și amețeli.

Spre deosebire de presiunea venoasă crescută (coborâre pronunțată în „x"), hipotensiunea arterială și pulsul paradoxal , pulsația cardiacă este adesea impalpabilă (triada lui Beck). Semnul lui Kussmaul, bătăile pericardice și S3 (galopul ventricular) sunt rare.

Triada lui Beck

Hipotensiune arterială
crescută JVP
Zgomote cardiace
înăbușite sau absente.

ECG

Complexe de joasă tensiune, cu sau fără alternanță electrică.

Ecocardiogramă

Colapul diastolic al peretelui ventricular drept și al atriului drept este o caracteristică a tamponadei cardiace.

Management

Dacă apar semne de tamponadă, trebuie efectuată pericardiocenteza, o procedură care salvează vieți. Un mic cateter se deplasează peste un ac care este introdus în cavitatea pericardică și poate fi lăsat pe loc pentru a permite drenajul spațiului pericardic dacă se reacumulează lichid. Drenajul chirurgical printr-o toracotomie limitată poate fi necesar în cazurile de tamponadă recurentă sau când este necesar diagnosticul biopsic.

Dacă drenajul pericardic este întârziat, se administrează soluție salină intravenoasă pentru a menține o umplere ventriculară adecvată, împreună cu suport inotrop parenteral pentru stabilizarea pacientului. Nu trebuie utilizate diuretice, nitrați sau alte medicamente care reduc presarcinarea.

Stop cardiac - Cauze

Anatomic / Mecanic

Boală arterială coronariană — Ateroscleroză ; cardiopatie ischemică

Anomalie de la artera coronară stângă la artera pulmonară (LCAAPA, sindromul White-Bland-Garland).

Boala Kawasaki

Tulburări miocardice
- *Primario* Cardiomiopatia hipertrófica obstructiva
- *Secundario*
  - Cardiomiopatia dilatada
  - Cardiommiopatia infiltrativa
- Miocarditis

Valvulopatia
- Estenosis aórtica
- Estenosis pulmonar
- Síndrome de prolapso de la válvula mitral

Insuficienţă cardiacă

Choque cardiaco.

medilibros,

L-Alb
Sindromul Romano-Ward (QTc prelungit)
Sindromul Jervell-Lange-Nielsen (QTc prelungit) Șoc electric.

Fiziologic

Hipoxia metabolică
- Hipercapnie Hipocalcemie
- Hipomagneziemie Hipokaliemie
- Hiperkaliemie.

Toxine
- antiaritmice
- Digital
- Cocaină Adrenalină.

Resuscitare cardiopulmonară (suport vital de bază)

Resuscitarea cardiopulmonară (RCP) a fost dezvoltată pentru a salva pacienții cu probleme circulatorii sau insuficiență respiratorie acută sau ambele.

ABC **-ul** suportului vital de bază este următorul:
Deschiderea căilor respiratorii
Ventilație asistată
Circulația

și sunt esențiale pentru succesul eforturilor de resuscitare .

Când se găsește un pacient inconștient, procedurile recomandate sunt următoarele:

Determinați reactivitatea prin mișcarea ușoară a pacientului. *Nu scuturați capul sau gâtul decât dacă a fost exclusă o traumă a acestei zone.*

Așezați pacientul pe o suprafață plană și fermă.

Evaluați permeabilitatea căilor respiratorii și prezența respirației. Plasați palma unei mâini pe fruntea pacientului și aplicați o presiune fermă pentru a înclina capul pe spate. Simultan, plasați degetele arătător și mijlociu ale celeilalte mâini sub bărbie și deplasați maxilarul anterior. Aceasta va deplasa limba din faringele posterior. Dacă se suspectează o leziune a gâtului, evitați înclinarea gâtului și modificați tracțiunea maxilarului prinzând unghiurile maxilarului cu degetele ambelor mâini și mișcând maxilarul înainte. Cu căile respiratorii...

Între respirații trebuie introdusă o pauză de două secunde. Alternativ, se poate utiliza o balonă Ambu pentru ventilație.

4. Indicatorii *unei ventilații adecvate* includ ridicarea și coborârea toracelui, precum și detectarea aerului care scapă în timpul expirației.

aérea despejada, se busca la respiración espontánea. La *ventilación asistida* se inicia cuando no hay respiración espontánea. Pellizcar suavemente la nariz cerrada con los dedos índice y pulgar lelafnSA que se encuentra en la fr en! e. Ha *er u n sell o he: m ét co e n la boca del paciente y ventilar dos veces con respiraciones lentas y completas (1-1.5 segundos cada uno).

asistida debe continuar a un ritmo de 12 respiraciones por minuto. Si el pulso carotídeo no es palpable, se comenzará con la reanimación cardiaca.

Palpați pulsul carotidian timp de cel puțin 5 secunde. Dacă pulsul carotidian este palpabil, ventilați.

Resuscitarea cardiacă începe cu plasarea

5. Pacientul este plasat pe o suprafață fermă. Se execută o compresie toracică inițială peste stern. Compresiile toracice se efectuează prin plasarea palmei unei mâini peste cealaltă, la 2,5 cm deasupra procesului xifoid, cu umerii direct peste mâini și coatele într-o poziție închisă. Sternul este comprimat cu palma cu 3-5 cm.

Suportul vital de bază trebuie suspendat timp de 5 secunde la sfârșitul primului minut și la fiecare 2-3 minute după aceea pentru a determina dacă pacientul respiră spontan sau dacă există circulație. Această procedură trebuie continuată până când este disponibil suportul vital cardiac avansat pentru resuscitare.

RCP trebuie continuată timp de minimum 30 de minute. Cu toate acestea, dacă pupilele se dilată și se fixează, iar pacientul nu își recapătă cunoștința, RCP poate fi întreruptă.

RCP nu trebuie efectuată în cazurile de insuficiență organică în stadiu terminal sau insuficiență multiplă de organe.

Cardioversie (Descărcare CD)

Cardioversia sau șocul DC este o metodă sigură de a termina diferite tahiaritmii și de a restabili ritmul sinusal.

Cardioversia este eficientă doar pentru aritmiile prin reentrant, inclusiv fibrilația atrială și ventriculară , dar nu și pentru cele cauzate de automatism anormal.

Instrucțiuni pentru descărcarea CD-ului

Fibrilația atrială este una dintre cele mai frecvente indicații pentru cardioversie. Este necesar un minim de 100 jouli. Este puțin probabil ca pacienții să mențină ritmul sinusal dacă fibrilația atrială este de lungă durată sau dacă ecocardiograma arată o dimensiune atrială stângă mai mare de 4,5 cm. Cardioversia este mai probabil să fie complicată de embolie sistemică la pacienții cu fibrilație atrială de mai mult de 3 zile; prin urmare, anticoagulantele trebuie administrate cu până la 3-6 săptămâni înainte de procedură și timp de 1 săptămână după aceea.

Flutterul atrial este unul dintre cele mai ușor de convertit în ritm sinusal. Cardioversia necesită adesea mai puțin de 50 de jouli.

Tacurile SVT reentrante necesită 25-100 jouli pentru cardioversie.

Tahicardia ventriculară necesită cardioversie necronizată de 20-50 jouli. Totuși, dacă pulsul și tensiunea arterială nu sunt detectate, trebuie administrați 200 jouli, urmați de 360 jouli (dacă nu există răspuns).

Fibrilația ventriculară necesită cardioversie nesincronizată repetată, începând de la 200 jouli, urmată de 3-4 aplicări a câte 360 jouli.

Dacă nu există niciun răspuns, se pot efectua următoarele manevre:

RCP - Stabilirea accesului intravenos - Epinefrină 1:10.000, 0,5-1 mg IV static - Intubație - Șoc CD 360 jouli - Lidocaină 1 mg/kg IV static - Șoc CD 360 jouli - Bretiliu 5 mg/kg IV static - Șoc CD 360 jouli - Bretiliu 10 mg/kg IV static - Șoc CD 360 Jouli - Repetați descărcarea CD-ului cu Lidocaină și Bretiliu - 360 Jouli.

Bicarbonatul de sodiu poate fi administrat în doză de 0,5 mEq/kg greutate corporală, intermitent la fiecare 10-15 minute, pentru a contracara dezvoltarea acidozei.

Cardioversia imediată este obligatorie dacă aritmia provoacă angină pectorală, hipotensiune arterială sau insuficiență cardiacă.

Contraindicații pentru cardioversie

Toxicitate digitalică: Cardioversia electivă nu trebuie efectuată în prezența unor niveluri potențial toxice de digoxină. Dacă este necesară cardioversia, trebuie administrat tratament profilactic cu lidocaină, iar cardioversia trebuie inițiată cu niveluri scăzute de energie.

Tahicardii repetitive de scurtă durată.

Tahicardie atrială multifocală sau alte aritmii automate.

Pacienți cu sindrom de sinus bolnav, bloc atrio-ventricular complet sau tratați cu blocante șurub (deoarece cardioversia - poate potența bradicardia severă).

Pacienții cu aritmii supraventriculare în hipertiroidism trebuie să fie eutiroidieni înainte de cardioversia electivă.

Transplant de inimă

Transplantul de inimă este tratamentul de elecție pentru bolile cardiace în stadiu terminal, unde supraviețuirea în următoarele

Los pacientes con estenosis mitral secundaria a FA la inervación del sistema nervioso autónomo y mantiene
deben corregir el ndo (EM) antes de una frecuencia cardiaca constante de 100-110 latidos por
intentar revertir la
Pacientes con marcapas rcapasos pueden estar dañados).
Taquiarritmias que se desarrollan inmediatamente después de la cirugía cardiaca (ya que no logran mantener el ritmo sinusal).
FA de larga evolución (> 1 año de duración).

6-12 luni este puțin probabilă, evidențiată de o scădere a fracției de ejecție la mai puțin de 20% sau de prezența aritmiilor ventriculare severe.

Candidații optimi pentru transplant sunt cei care nu prezintă dovezi de afectare a organelor în insuficiența cardiacă în stadiu terminal și nu suferă de alte boli sistemice, cum ar fi boala vasculară de colagen sau HIV. Hipertensiunea pulmonară cronică, embolia pulmonară recurentă sau infarctul pulmonar prezintă un risc ridicat de deces intraoperator.

Pacienții care depind de dopamină/dobutamină pentru a menține un debit cardiac adecvat sunt cei care primesc cea mai mare prioritate pentru un donator de inimă.

Inima donatorului este îndepărtată, cu excepția peretelui posterior al atriului drept, a venei cave superioare și a venei cave inferioare. Atriul stâng, împreună cu venele pulmonare, sunt, de asemenea, lăsate la locul lor. Inima donatorului este suturată de peretele posterior al celor două atrii ale receptorului, iar zona este închisă.

Rejetul transplantului de inimă este caracterizat prin infiltrarea perivasculară a limfocitelor T killer, care pot migra

Un donante adecuado se obtiene por compatibilidad del grupo sanguíneo ABO y por una prueba cruzada de linfocitos. De igual manera, él debe ser negativo para la infección por citomegalovirus.

ulterior în miocard. Acest lucru poate fi evaluat prin biopsii endomiocardice percutanate transvenoase repetate ale ventriculului drept prin vena jugulară internă dreaptă la fiecare 3 luni. Timpul prelungit de relaxare izovolumică la ecocardiografie poate oferi, de asemenea, indicii ale rejecției.

Se administrează terapie imunosupresoare cu ciclosporină, azatioprină și prednisolon. Ca urmare, există un risc crescut de a dezvolta tumori maligne.

Nodul sinoatrial al donatorului controlează rata inimii transplantate. Nodul sinoatrial nu controlează

ECG-ul efectuat după un transplant arată două unde P (una de la nodul sinusal al primitorului și cealaltă de la nodul SA al donatorului). Unda P de la nodul sinusal al primitorului este disociată de complexele QRS deoarece impulsul nu traversează linia de sutură, în timp ce unda P care provine de la nodul SA al donatorului precede complexul QRS.

Rejetul cronic poate apărea ca ateroscleroză accelerată a arterelor coronare, afectând atât vasele proximale, cât și pe cele distale, și este principala cauză de deces. Angina pectorală este rară, deoarece inima transplantată nu are inervație autonomă.

Contraindicații pentru transplantul de inimă

Vârsta peste 65 de ani
Infecție activă
Diabet zaharat cu boală a organelor
Funcție pulmonară < 60% din valoare sau BPOC
Creatinină serică > 2 mg/dl sau
Clearance-ul creatininei < 40 ml/minut
Bilirubina serică > 2 mg/dl
Creșterea transaminazelor > 2 x valoarea normală
Presiunea sistolică a arterei pulmonare > 60 mm Hg
Gradient transpulmonar > 15 mm Hg
(GTP = presiunea arterială pulmonară medie minus presiunea capilară).

SIMPTOME

Capitolul 4
Sistemul respirator

SEMNE

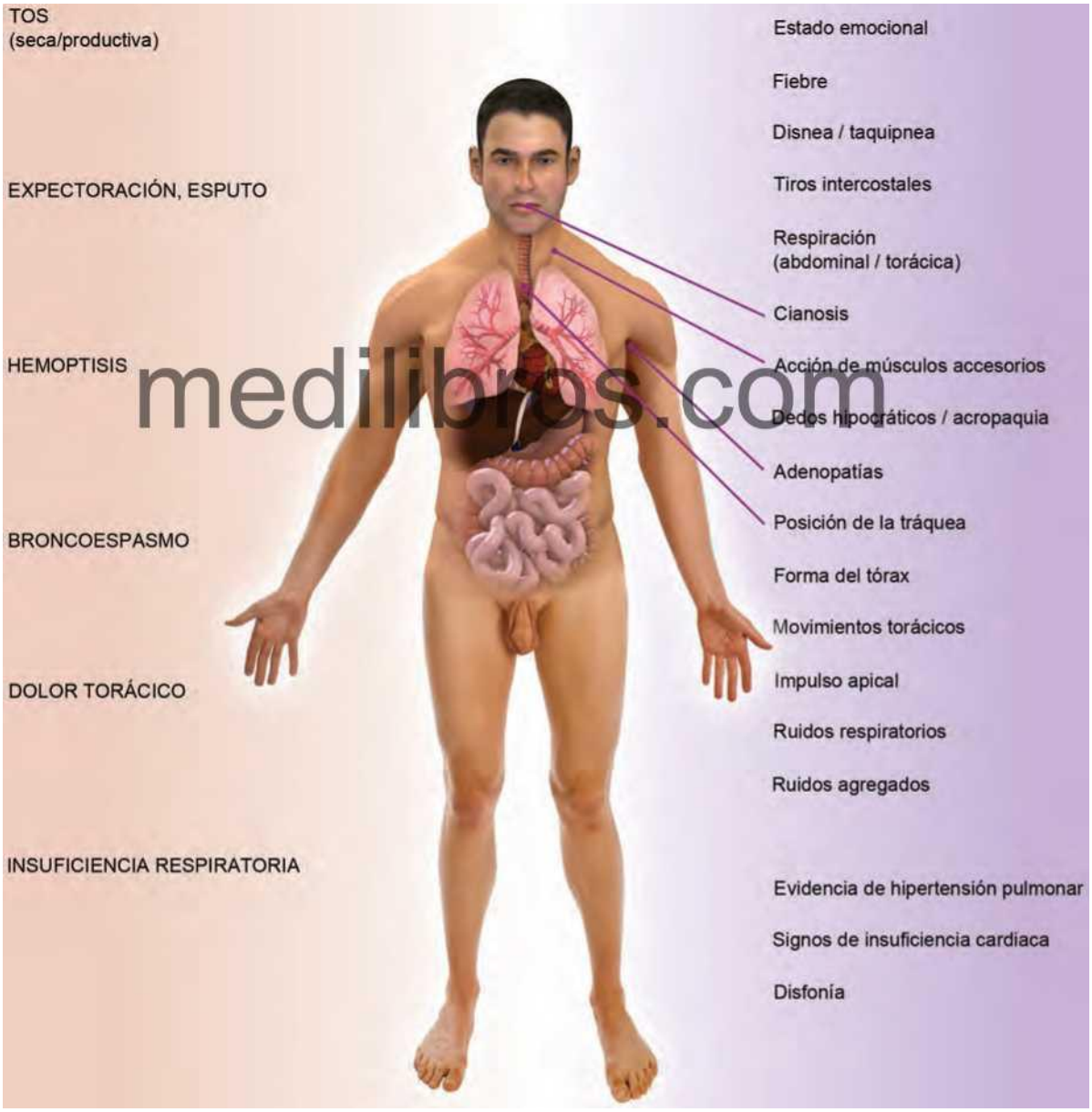

medilibros.com

Puncte de referință

Anatomic

Traheea se bifurcă anterior la nivelul unghiului Louis și posterior între a 4-a și a 5-a coloană toracică.

Al doilea cartilaj costal se conectează la unghiul Louis. Coastele sunt numărate în jos începând de la a doua coastă.

Unghiul Louis este creasta transversală a osului la joncțiunea corpului sternului și manubriul sternului.

spina T_2 De-a lungul marginii mediale a scapulei, cu brațul în hiperabducție, până la a 6-a coastă la joncțiunea costocondrală, traversând a 5-a coastă la linia axilară medială. Corespunde marginii superioare a lobului inferior.

Fisurile interlobulare minore (Fig. 4.1) sunt marcate de o linie orizontală trasată de la stern la nivelul celui de-al 4-lea cartilaj costal pentru a se uni cu prima linie a fisurii interlobulare majore. Aceasta marchează limita dintre lobii superior și mijlociu.

Segmente Br
M.

Fiecare bronhie principală se împarte în trei bronhii lobare. Pe partea dreaptă, fiecare duce la lobii superior, mijlociu și inferior. Pe partea stângă, fiecare duce la lobii superior, lingular și inferior. Acestia se împart apoi în bronhii segmentare către diferitele segmente.

Segmentele bronhopulmonare ale plămânilor, atât stânga, cât și dreapta, sunt prezentate în coloana următoare cu numerele lor.

mă priveste pe
mine dtt ibros
æ om

Granițele pulmonare

Vârfurile lobilor superiori ai ambilor plămâni sunt situate la 2-3 cm deasupra claviculelor. De la vârfurile lobilor superiori, marginile mediale ale plămânilor și pleura supraiacentă își au originea la stern, întâlnindu-se pe linia mediană la unghiul sternal. În dreapta, marginea plămânului continuă de-a lungul sternului până la al 6-lea cartilaj costal și apoi se extinde lateral și inferior pentru a întâlni linia axilară medială la nivelul coastei a 8-a, linia scapulară la nivelul coastei a 10-a și linia paravertebrală la nivelul vertebrei T10 . Reperul pentru plămânul stâng este același, cu excepția faptului că marginea plămânului se îndepărtează de stern la nivelul cartilajului costal al 4-lea în loc de al 6-lea, datorită poziției inimii.

	Partea dreaptă		*Partea stângă*
Superior	Apical (1) Posterior (2) Anterior (3)	Superior	Apical (1) Posterior (2) Anterior (3)
Jumătate	Lateral (4) Medial (5)	Lingular	Superior (4) Inferior (5)
	Laterobazal (9) Posterobazal (10)		Apical (6) Anterobazal (7) Laterobazal (8) Posterobazal (9)

Marginea pleurală

La apice și marginile mediale ale plămânilor , pleura se află aproape de plămâni, urmând aceeași suprafață; dar la marginea inferioară a plămânilor, pleura se extinde cu 4-5 cm anterior și 9-10 cm posterior sub...

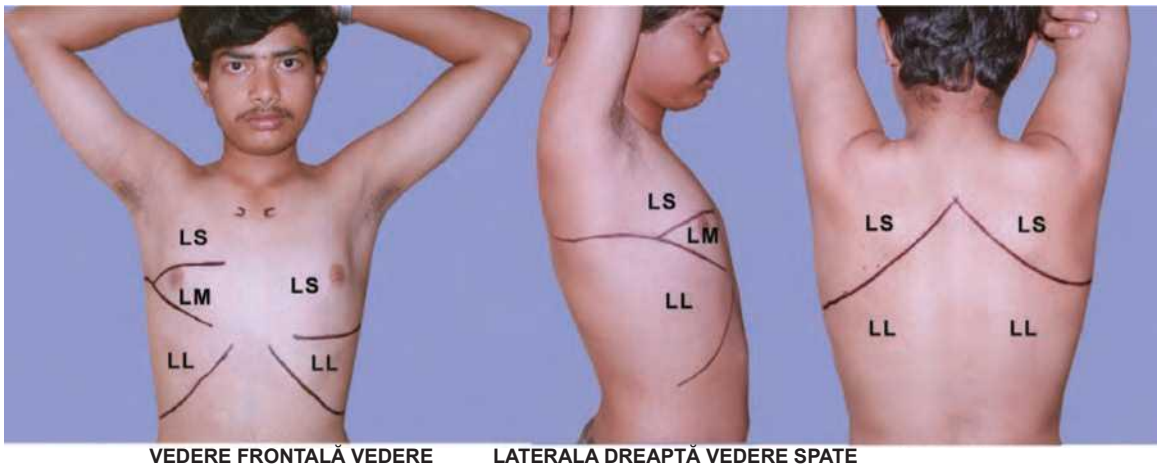

VEDERE FRONTALĂ VEDERE LATERALA DREAPTĂ VEDERE SPATE

Fig. 4.1: Suprafața marcată a fisurilor majore (dreapta și stânga) și a fisurii minore (dreapta)

plămânii, care se află la nivelul celei de-a opta coaste pe linia medioclaviculară, a celei de-a zecea coaste pe linia axilară mediană și a celei de-a douăsprezecea coaste pe linia scapulară.

Lobii superiori ai plămânului sunt accesibili din față, lobii inferiori din spate, iar cei trei lobi de la axilă.

Simptome și semne

Tuse

Acțiunea reflexă a expirației forțate împotriva glotei închise este cea care ajută la curățarea căilor respiratorii, inclusiv a unui corp străin.

Mecanismul tusei

Este cauzată de contracția mușchilor respiratori împotriva glotei închise, cu creșterea consecutivă a presiunii intratoracice, urmată de deschiderea glotei cu expirație forțată și un flux de aer ridicat în căile respiratorii superioare.

Tipuri de tuse

Tuse seacă: afecțiuni pleurale, boală pulmonară interstițială, leziuni

Tuse productivă: Bronșită cronică,

Tuse scurtă: Observată în infecțiile căilor respiratorii superioare (răceală comună)

Tuse aspră: o tuse cu sunet metalic produsă de compresia traheei de către leziuni care ocupă spațiul intratoracic

Tuse bovină: Tuse cu pierderea caracterului său exploziv, de exemplu, tumori care presează pe nervul laringian recurent

Tuse prelungită și paroxistică: Apare în bronșita cronică și tusea convulsivă

Tuse lătrătoare: Se întâlnește în afectarea epiglotică, precum și la persoanele isterice și nervoase.

Tuse sincopală (sincopă posttusivă): Aceasta se datorează creșterii presiunii intratoracice, care reduce întoarcerea venoasă către inimă, scăzând debitul cardiac, generând hipoperfuzie cerebrală și sincopă.

Tuse nocturnă: Este prezentă în următoarele afecțiuni:
Bronșită cronică
Insuficiența cardiacă stângă
Astmul bronșic
Aspirație
Eozinofilie tropicală
Perfuzie postnazală.

Inhibitorii ECA se numără printre medicamentele

Spută sau expectorație

Este un amestec de secreții traheobronșice, resturi celulare, microorganisme și salivă. Caracteristicile sputei sunt determinate de cantitatea, culoarea, momentul apariției, consistența și mirosul acesteia.

Saliva conține celule scuamoase.

tos que producen tos.

Sputa conține celule epiteliale. Dacă sputa conține celule epiteliale și eozinofile, se suspectează următoarele:
Astmul bronșic
Aspergiloza bronhopulmonară alergică (ABPA).

Cantitate

Broncoree: Când cantitatea de spută produsă este > 100 ml/zi.

Producția de spută abundentă se observă în afecțiuni precum:
Bronșiectazie
Abces pulmonar
Ruptura de empiem bronșic
Pneumonie necrozantă
Carcinomul cu celule alveolare.

Producerea de spută abundentă în timpul schimbărilor de postură se observă în bronșiectazii și abcese atunci când tusea se datorează unei degerături sănătoase.

O cantitate mare de spută incoloră este prezentă în carcinomul cu celule alveolare.

Cronologie

Bronșită cronică: Producția de spută este mai mare dimineața timp de mulți ani.

Astm bronșic: Producția de spută poate apărea dimineața sau seara. Apariția recentă a producției de spută indică o infecție gravă.

Culoarea sputei

Sputa groasă, verde sau galbenă, indică o infecție bacteriană. Culoarea verde se datorează enzimei mieloperoxidază.
Sputa neagră este prezentă în pneumoconioza minerilor de cărbune
În pneumonia pneumococică este prezentă sputa de culoarea cărămizii sau ruginie.
Spută de culoarea coacăzului roșu se observă în *Klebsiella pneumoniae*
În edemul pulmonar este prezentă spută rozalie, spumoasă.
Sputa cu tentă sanguină este prezentă în tuberculoză .
În ruptura unui abces hepatic amibian este prezentă spută cu aromă de sos de hamsii.

Consistență

Seroasă: Este limpede, apoasă și spumoasă. Se observă în carcinomul bronhoalveolar. Poate fi roz, așa cum se întâmplă în edemul pulmonar.

Mucoid: Este limpede, alb-cenușiu sau negru și spumos. Poate fi observat în boli precum bronșita cronică și astmul cronic.

Mucopurulent sau purulent: Culoare gălbuie sau maronie, observată în infecțiile bacteriene.

Astm bronșic: Macroscopic, sputa are „formă de vierme", fiind rămășițele bronhiilor. Microscopic, sputa este compusă din:
Eozinofile
Epiteliu desquamat
Spire Curschmann (dopuri de mucus)
Cristale Charcot-Leyden (detritus cristaloid al membranei eozinofilelor)
Corpuri creola (celule exfoliate din cauza perturbării integrității mucoasei).

Miros de spută

Respingător și fetid:
la .
b .
c .

Hemoptizie

Absceso pulmonar

Bronquiectasias

Se definește ca expectorația sângelui sau a sputei cu sânge.

Tipuri de hemoptizie

Hemoptizia lui Frank: Aceasta este tusea cu sânge. Pot apărea pierderi masive de sânge și deces. Hemoptizia zilnică a lui Frank sugerează carcinom bronșic.
Hemoptizie fictivă: Hemoptizie secundară infecției tractului respirator superior, deasupra nivelului laringelui.

Pseudohemoptizia: Se datorează unui pigment, prodigiosina,

cogénico.

Hemoptisis en la enfermedad pulmonar supurativa: Grandes cantidades de esputo con mal olor; la sangre sugiere enfermedad pulmonar supurativa.

produs de organismul gram-negativ, Serratia marcescens.

Hemoptizie endemică: Prezentă în infecția cu Paragonimus westermani (trematodă pulmonară).

Severitatea hemoptiziei

Ușoară < 100 ml pierdere de sânge pe zi Moderată 100-150 ml pierdere de sânge pe zi Severă Până la 200 ml pierdere de sânge pe zi Masivă > 500 ml pierdere de sânge pe zi (sau) frecvența pierderilor de sânge > 150 ml/h (sau) 100 ml pierdere de sânge pe zi timp de mai mult de 3 zile.

Dacă există o pierdere de sânge >500 ml pe zi, se recomandă intervenție agresivă (bronhoscopie rigidă sau intervenție chirurgicală). Dacă pierderea de sânge este submasivă, este indicată bronhoscopia cu fibre optice după remisiunea hemoptiziei.

Infecție

Tuberculoză
Abces pulmonar
Bronșiectazie
Pneumonie
Infecții fungice (aspergiloză, nocardioză, blastomicoză).

Diferențele dintre hemoptizie și hematemeză

Hemoptisis	*Hematemesis*
Spumos din cauza amestecării cu aerul, pH alcalin	No espumosa pH ácido
Amestecat cu macrofage și neutrofile	Mezclado con partículas de comida
Absența coamei	Presencia de melena
Culoare roșu aprins	Color marrón oscuro debido al hematina ácida
	Historia previa de úlcera péptica
	Diagnóstico por gastroscopia

Causas de la Hemoptisis

Istoric anterior de boli respiratorii
Diagnostic prin bronhoscopie

Neoplasme
Carcinom bronhogen
Adenom bronșic
Tumoră metastatică la plămân.

Tulburări cardiovasculare

Stenoza mitrală

ill |Tf"Y TW “7

III ■ ■■■■■ ■■ La tos precede a la hemoptisis ■ ■ INáusea y vómitos prece-

Hipertensiune pulmonară
Anevrismul aortic
Malformație arteriovenoasă
Embolie pulmonară.

Congenital

Chist bronșic
Sechestrarea pulmonară
Intralobar
Extralobar.

Tulburare vasculară a colagenului
Vasculită
Granulomatoza Wegener
Sindromul Goodpasture.
Traumatic
Non-iatrogen
Traumă contondentă
Inhalarea de gaze toxice sau aspirarea de acid
Gradul II: Imobilizat pe un scaun sau pat și
Anticoagulante
Iatrogen
Fibroză prin radiații.
Diagnostic
Terapeutic
Biopsie

Mai multe
Tulburări de coagulare.
Hemoptizia este mai puțin frecventă la
Leziuni metastatice ale plămânului, cu excepția celor secundare coriocarcinomului și carcinomului renal.
Infecție virală.
Dispnee
Este definită ca o afecțiune respiratorie sau neurologică.

Efort respirator crescut este necesar în:
Îngroșarea pleurală
Revărsat pleural
Pneumotorax
Receptorii J (articulație = joncțiune), situați la joncțiunea alveolo-capilară, sunt
Rezistența căilor respiratorii.
Cererea respiratorie crescută este prezentă în afecțiuni precum:
Hipoxie
Anemie
Acidoză
Tirotoxicoză.

Creșterea efortului respirator este necesară în:
Ținându-ți respirația
Paralizia mușchilor respiratori.

Clasificarea dispneei

Clasificarea Consiliului de Cercetare Medicală
Gradul I Lipsă de aer la căderea pe teren plat sau la urcarea unui deal mic.
Gradul II Dificultăți de respirație la mersul pe jos cu persoane de aceeași vârstă pe teren plat.
Gradul III Dificultăți de respirație la mersul în ritmul propriu pe teren plat, necesitatea de a se opri pentru a respira.

Pneumonie
Sindromul de detresă respiratorie la adulți
Insuficiența cardiacă stângă
Embolie pulmonară recurentă.

Săptămâni
Revărsat pleural
Anemie
Slăbiciune musculară

Clasificarea Sherwood Jones
Gradul I: Capabil să facă treburi casnice
Cu dificultate moderată
Cu mare dificultate.
Poate să se ridice în picioare cu dificultate moderată
Capabil să se ridice cu mare dificultate.

Nivelul III: Total imobilizat pe un scaun sau pat.

Grado IV: Moribundo.

Receptores que Participan en el Mecanismo de la Disnea

responsabili de respirația rapidă și superficială; aceștia sunt stimulați de congestia pulmonară, edeme sau microembolii.
Receptori de întindere în cutia toracică și plămân
Chemoreceptorii din arterele carotide, aortă și formațiunea reticulară a medulei oblongate răspund la deficitul de oxigen și la excesul de dioxid de carbon.
Aspecte clinice ale dispneei
Debutul dispneei poate fi după cum urmează:
Dispneea care apare în

de carbono y la disminución del pH
Los receptores en los músculos respiratorios que son causa inmediata de la apreciación de la disnea.

Minute

• Pneumotorax
Edem pulmonar cauzat de aritmii cardiace
Embolie pulmonară majoră
Inhalarea unui corp străin
Edem laringian.

Ore
Astm (dar poate fi și acut)
Insuficiența cardiacă stângă
Pneumonie.

Zile
Tumori.
Luni
Fibroză pulmonară
Tireotoxicoză
Slăbiciune musculară.
Ani
Slăbiciune musculară
Boala pulmonară obstructivă cronică
Boli ale peretelui toracic.
Durere în piept

Durere pleurală

Este cauzată de întinderea pleurei parietale inflamate. Este prezentă în toate formele de pleurezie. Este o durere ascuțită, lipicioasă, care apare la inspirație profundă sau tuse și este ameliorată prin respirație superficială sau în poziție culcată pe partea afectată. O descriere detaliată este prezentată în capitolul despre durere.

Ora de începere
Debutul brusc al pneumotoraxului spontan, emboliei pulmonare
Debutul treptat al pneumoniei.

Sindromul Pancoast III,

Sindromul **Pancoa_ ~l** sulcus superior *(tumora Pancoast)* sau o afecțiune infiltrativă a sulcusului superior, de exemplu, tuberculoza pulmonară.

Componentele acestui sindrom sunt:
Compresia rădăcinilor nervoase **C8** , **T1** și T2 **provocând** dureri de umăr și braț
Compresia lanțului simpatic cervical și a ganglionului stelat, producând sindromul Horner (ptoză, mioză și anhidroză)
Eroziunea coastelor și a vertebrelor adiacente, producând dureri toracice constante.

Durere retrosternală superioară

Este o durere momentană care crește în intensitate odată cu tusea și scade când tusea devine productivă. Se observă în traheita acută.

Durere retrosternală medie sau inferioară

Are un caracter constrictiv și poate fi prezent în:
Mediastinită acută
Tumora mediastinală
Emfizem mediastinal
Esofagită de reflux
Acalazia cardiacă.

Examen general

Constituţie
Hrănire
Dispnee
Cianoză (modul de debut al afecțiunii respiratorii determină prezența sau absența cianozei. În bolile respiratorii acute, o zonă mai mică de afectare poate duce la cianoză, așa cum se întâmplă în pneumonia lobară. În afecțiunile pulmonare cronice, cu excepția cazului în care există o afectare bilaterală extinsă, cianoza poate lipsi)
Anemia poate apărea atunci când există
Hemoptizie
Expectorație excesivă și pierdere de proteine
Pierderea poftei de mâncare duce la malnutriție
Icterul poate fi prezent în
Infarct pulmonar
iatrogeneză (medicamente)
Afecțiuni hepatice secundare (icter obstructiv)
Pneumonie (pneumococică)
Acropahie
Limfadenopatie
Ochi cu chemoză conjunctivală (cor pulmonale cronic)
Edem pediatric (cor pulmonale, hipoproteinemie din cauza pierderii de proteine în spută).

t · dlb lb dl
Aceasta este o leziune selectivă nespecificată a bulbului porțiunii distale a degetului datorită creșterii țesuturilor moi subunghiale.

Unghiul normal dintre unghie și patul unghial este de 160° și este cunoscut sub numele de *unghiul Lovibond.*

Durata minimă necesară pentru manifestare este de 2 până la 3 săptămâni. Hipodromul apare mai întâi la nivelul degetului arătător.

Fig. 4.2: Clubbing

Fig. 4.3 : Pruebas de fluctuación

Fig. 4.4: Ángulo normal del lecho de la uña

Clasificarea clubbing-ului

Obliterarea de gradul I a unghiului dintre unghie și patul unghial și test de fluctuație pozitiv (Fig. 4.3)
Aspectul ciocului de papagal de gradul II
Aspectul beței de tobă de gradul III
Osteoartropatie hipertrofică de gradul IV .

Semnul lui Schamroth

Când suprafețele dorsale ale falangelor distale ale degetelor ambelor mâini sunt apropiate, se creează un spațiu în formă de diamant (Fig. 4.4) datorită prezenței unghiului Lovibond. Acest spațiu dispare odată cu distrugerea acestui unghi, așa cum se întâmplă în cazul ipohotei.

Unidigital sau pandigital
Unilateral sau bilateral
Diferențial.

Clubbing unidigital: Observat în:
Guta tofacee
Leziuni locale

Osteoartropatia hipertrofică

Aceasta este o inflamație dureroasă a încheieturii mâinii, cotului, genunchiului sau gleznei, cu dovezi radiografice de formare osoasă nouă subperiostală. Poate fi familială sau idiopatică.

Alte afecțiuni frecvente care o pot cauza sunt:
Carcinom bronhogen
Fibroză chistică
Neurofibrom
Malformație AV.

Teorii despre clubbing

Neurogenică: Stimularea vagală provoacă vasodilatație și senzație de clubbing.
Umoral: HC, HPT, estrogen, PG, bradikinina, provoacă vasodilatație și senzație de clubbing.
Feritina: Scăderea feritinei circulante
Ionul sistemic provoacă dilatarea anastomozei AV și hipertrofia falangei distale.
Hipoxia: Hipoxia persistentă determină deschiderea fistulelor AV profunde ale falangei distale.
Factorul de creștere derivat din trombocite: Acest factor, eliberat secundar unei infecții oriunde în corp, produce și vasodilatație, aceasta fiind cea mai recentă și mai acceptată teorie pentru

*Congenital / Familial **
Notă: * Osteoartropatie pulmonară hipertrofică congenitală - Pahidermoperiostoză.

Causas de Acropaquia

Dobândit
Sarcoidoză.

Scurtătură unilaterală: Observată în:
Dilatarea anevrismală a aortei, arterelor subclaviculare sau arterei nenominate
Fistula AV brahială
Hemiplegie
Tumora Pancoast.

Clubbing diferențial: Observat în PCA cu inversie, cu cianoză și clubbing care apare numai la extremitățile inferioare.

Cauze pulmonare și toracice

Carcinom bronhogenic (rar în adenocarcinom)
Cancer pulmonar metastatic
Boală pulmonară supurativă
Bronșiectazie
Fibroză chistică
Abces pulmonar
Empiem
Boala pulmonară interstițială
Tuberculoză pulmonară de lungă durată
Bronșită cronică
Mezoteliom
Tumora neurogenă diafragmatică
Malformație pulmonară AV

Sarcoidoză.

Causas Cardiovasculares

Cardiopatie congenitală cianotică
Endocardită bacteriană
Mixom auricular

Sindromul Eisenmenger.

un cus.s G ,,,,
b.
c. medilibro ¡ s
w m

Ciroză hepatică (mai frecventă în ciroza biliară)
Colita ulcerativă
Boala Crohn
Malignitate a tractului gastrointestinal.

Mai multe

Sifilis
Siringomielie
Acromegalie
Tirotoxicoză.

Pseudo-cropahie

Se poate observa în:
Boala Hansen cauzată de resorbția tisulară
Lucrătorii care manipulează clorură de vinil din cauza reacției țesuturilor focale la substanța chimică
Leucemie prin infiltrare tisulară
Hiperparatiroidism cauzat de resorbția osoasă.

Examinarea gâtului

Nodul limfatic scalen

Examen oftalmologic

Semne	*Boli*
Sindromul Horner	Tumora Pancoast
Iridociclită	Tuberculoză și tulburări vasculare de colagen
Blister	Tuberculoză (primară)
Chemoza și dilatarea venelor a retinei și conjunctivei	Sindromul venos vena cavă superioară și hipercapnia
Tuberculul coroidian	Tuberculoză (miliară)
edem papilar	Boala pulmonară obstructivă cronică și obstrucția SVC
Daltonism	Etambutol (daltonism roșu și verde)

Nodul limfatic (satelit) semnificativ

Este una rotundă, cu diametrul de 0,5 cm și o consistență fermă. Este:
Mari și fixe în afectarea secundară a unei tumori pulmonare maligne primare

Dur și abrupt, plictisitor, cu sau fără formare de fistule în limfadenopatia tuberculoasă calcificată.

Alți ganglioni limfatici importanți care pot fi palpați sunt:

lar (presencia de ganglio supraclavicular izquierdo o nodo de Virchow; se conoce como signo de Troisier)
Ganglio linfático cervical
Ganglio linfático axilar (intervención de la pleura parietal con infiltración en el tejido subcutáneo y, trastornos de la piel, de mama y de las extremidades superiores).

glius supraclavicular stâng i

Acesta este un grup de noduri într-un pernă de grăsime de pe suprafața mușchiului scalen anterior, chiar înainte de inserția sa pe tuberculul scalen al primei coaste.

Drenaj limfatic pulmonar și pleural

Pleura parietală spre ganglionul limfatic axilar
Întregul plămân drept și lobul inferior stâng spre ganglionul limfatic supraclavicular drept
Lobul superior stâng spre ganglionul limfatic supraclavicular stâng (semnul lui Troisier).
NB Tumorile sistemului genitourinar și ale sistemului gastrointestinal includ și ganglionul limfatic supraclavicular stâng din cauza filtrării retrograde.

Prezența venelor pe peretele toracic

În sindromul venei cave superioare, se caută prezența - distensiei venelor de deasupra peretelui toracic (Fig. 4.5).

Dacă obstrucția venae subcostale (SVC) este deasupra nivelului venei azygos, circulația venoasă colaterală de pe suprafața anterioară a peretelui toracic este mai puțin sesizabilă în venele intercostale care drenează în vena azygos.

Fig. 4.5: Obstrucția SVC

Dacă obstrucția venae cave inferioare este la sau sub nivelul venei azygos, venele colaterale din torace devin proeminente, deoarece aceste colaterale transportă fluxul sanguin către vena cavă inferioară.

Cauzele obstrucției SVC

Cauze maligne
Carcinom bronhogen
Carcinom cu celule mici 40%
Carcinom celular osOș -tf5%I
Adenocarcinom 15%
Carcinom cu celule mari 12%
Neclasificat 8%
limfom Hodgkin
Timomă
Tumorile mediastinale ale celulelor germinale
Neuroblastom
Metastaze ale carcinomului mamar sau prostatic.

SX.

Cauze non-maligne

Fibroza mediastinală (tuberculoză, sifilis și histoplasmoză)
Tromboză indusă de proceduri intervenționale (cateter stimulator cardiac, șunt Le Veen, Swan-Ganz, dispozitive de acces VC)
Anevrismul aortic
Hematom
Scleroza mediastinală
Post-iradiere.

Manifestări externe ale bolilor respiratorii

Asterixis - insuficiență respiratorie
Halitoza - boală pulmonară supurativă
Ginecomastie - izoniazidă, digoxină, spironolactonă, carcinom bronhogen

Sindromul Horner - tumora Pancoast
Pierdere mică de masă musculară - tumoră Pan Coast
Markeri externi ai tuberculozei
Tinea versicolor
Lupus vulgar
Eritem nodos
Scrofulodermie (cauzată de micobacterii atipice, *M. scrofulaceum)*
Orhiepididimită
Markeri externi ai cor pulmonale
Presiune venoasă jugulară crescută
Edem pedis
Ascita
Hepatomegalie.

Examinarea sistemului respirator

Inspecția tractului respirator superior

Cavitatea bucală
Igiena orală
Carii dentare
Candidoză orală
Amigdale.
D este o deviație a **septului** nazal
pot fi observați în
Granulomatoza Wegener
Astm alergic
Corp străin
Fibroză chistică.
Faringe - Perfuzie postnazală, depozite de limfom.

Inspecția tractului respirator inferior

Toate constatările examenului clinic trebuie comparate - bilateral în următoarele domenii:
Zona supraclaviculară
Regiunea infraclaviculară
Regiunea sânilor
Regiunea axilară
Regiunea infraaxilară
Regiunea suprascapulară
Regiunea interscapulară
Regiunea infrascapulară.

Poziția traheei

Semn de cale ferată: Este proeminența excesivă a capului clavicular al mușchiului sternocleidomastoidian pe partea spre care acesta deviază de la trahee.

Fascia pretraheală înconjoară capul clavicular al mușchiului sternocleidomastoidian pe ambele părți. Când traheea se deplasează într-o parte, fascia pretraheală acoperă mușchiul sternocleidomastoidian de partea respectivă...

Partea laterală se relaxează, făcând capul claviculei mai proeminent pe partea deviației traheale.

Poziția bătăii de vârf

Bătaia apexiană se deplasează spre partea deviației mediastinale.

Simetria toracelui

Toracele normal este simetric și eliptic în secțiune transversală . Raportul diametrului anteroposterior normal față de diametrul transversal este de 5:7. Unghiul subcostal normal este de 90°. Este mai ascuțit la bărbați decât la femei.

Căutați următoarele:
Căderea umărului
Cavitate sau proeminență în fosele supraclaviculare și infraclaviculare
Supraaglomerarea coastelor
Cifoza (curbura înainte a coloanei vertebrale)
Scolioză (curbura laterală a coloanei vertebrale).

Scolioza dobândită poate fi diferențiată de scolioza congenitală după cum urmează. Dacă convexitatea spinării și leziunea pulmonară sunt de aceeași parte, scolioza este cel mai probabil congenitală. Dacă convexitatea spinării este pe o parte, iar leziunea pulmonară este pe cealaltă , este vorba de scolioză dobândită. Această afirmație poate să nu fie întotdeauna adevărată .

Pielea care acoperă peretele toracic este examinată pentru următoarele:
Congestia venoasă și a nodulilor subcutanați (sarcoidoză și tumori maligne)
Cicatrice intercostală (drenajul revărsatului pleural, empiemului sau pneumotoraxului)
Supurație sinusală (TB)
Empiema necessitans în care există inflamație intercostală în apropierea sternului (disecție cauzată de infecția pleurală care iese la suprafață).

Deformități toracice

Torace plat: Diametrul anteroposterior față de diametrul transversal este de 1:2. Se observă în tuberculoza pulmonară și fibrotorax.

Torace butoi: Diametrul anteroposterior față de diametrul transversal este de 1:1. Se observă în stări fiziologice, cum ar fi copilăria și bătrânețea, și în stări patologice, cum ar fi BPOC (emfizemul pulmonar).

Piept de porumbel sau piept de chilă (Pectus carinatum) (Fig. 4.6): Aceasta este proeminența înainte a sternului și a cartilajului costal adiacent. Se observă în sindromul Marfan, astmul infantil și rahitism.

Pectus excavatum (piept în pâlnie sau piept de cizmar) (Fig. 4.7): Aceasta este o exagerare a concavității normale la capătul inferior al sternului. Este un defect de dezvoltare. Bătaia apexiană este deplasată spre stânga, iar capacitatea

Fig. 4.6 : Pectus carinatum

ventilatorie a plămânilor este restricționată. Se observă în sindromul Marfan.

V Ç V - *HarriSon* fSe^ebe^ retracția coastelor Jira wpa ta-fo< ma rw q.nB rls orizontal simetric deasupra marginii costale, de-a lungul liniei de fixare a diafragmei datorită hiperinflației plămânilor și contracției repetitive puternice a diafragmei, așa cum se întâmplă în bolile respiratorii cronice din copilărie, astmul infantil, rahitism

Fig. 4.7: Pectus excavatum

Fig. 4.8: Cifosis

și blocaj nazofaringian cauzat de creșterea adenoidului.
Rozariul rahitic: se referă la noduli seriali la joncțiunea costocondrală, de exemplu, rahitism.
Rozariul scorbutic: Este angularea acută a coastelor, cu sau fără formarea de mărgele sau rozariu , care apare ca urmare a deplasării sternului înapoi, de exemplu, din cauza deficitului de vitamina C.

Deformarea coloanei vertebrale

Cifoscolioza (Fig. 4.8 și 4.9): Aceasta este o deformare a coloanei vertebrale, invalidantă și deformantă, care provoacă o modificare a punctului de impuls maxim. Reduce capacitatea pulmonară și crește efortul respirator.

Spondilita anchilozantă: În această afecțiune, există un volum scăzut al plămânilor și o capacitate a toracelui, prin urmare, capacitatea plămânului de a se extinde este restricționată.

Mișcarea toracelui

Este descrisă în termeni de frecvență, ritm, egalitate și tip de respirație.

Frecvență

Frecvența respiratorie normală la adulții relaxați este de 14-18 respirații pe minut

Tipul de respirație la femei este toraco-abdominal, iar la bărbați este abdomino-toracic.

Raportul dintre frecvența pulsului și - frecvența respiratorie este de 4:1.

Nervozitate

Efort

respira

Fig. 4.8: Cifosis

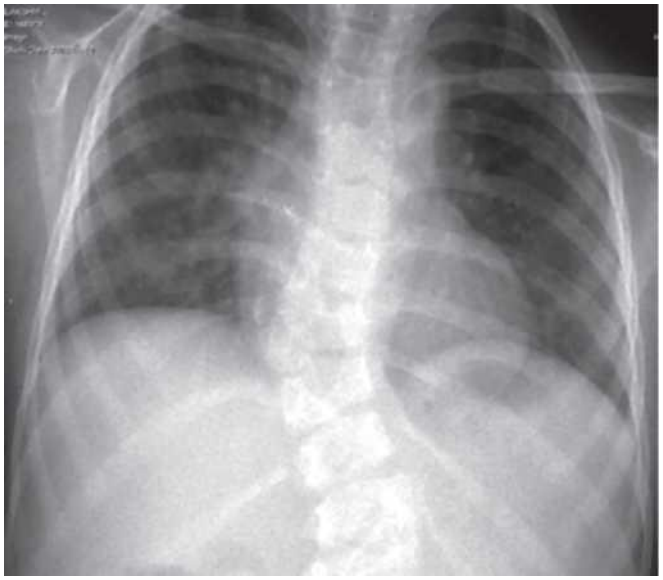

Fig. 4.9 : Escoliosis

Taquipnea: Es un aumento en la frecuencia respiratoria de más de 20 por minuto. Las condiciones que causan taquipnea son las siguientes:

b. Esfuerzo

medilibrqs.pom

ratoria normal en adultos relajados e Enfermedades respiratorias

Edem pulmonar acut
Pneumonie
Embolie pulmonară
SDRA
Acidoză metabolică.

Bradipnea: Se trata de una disminución en la frecuencia respiratoria. Las condiciones que causan bradipnea son las siguientes:
Alcalosis
Hipotiroidismo (mixedema)
Intoxicación por drogas narcóticas
Hipertensión intracraneal.

Hiperpnea: Se trata de un aumento en la profundidad de la respiración. Las condiciones que causan hiperpnea son las siguientes:
Acidosis
Lesión del tallo cerebral
Histeria.

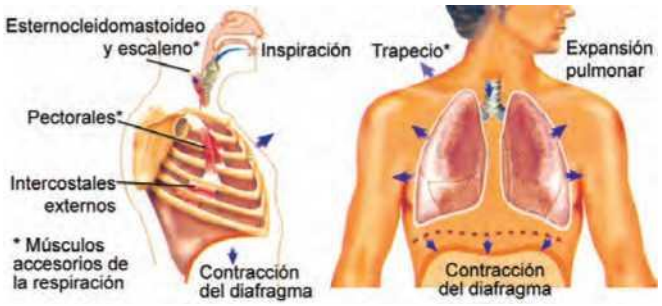

Fig. 4.10: Músculos de la inspiración

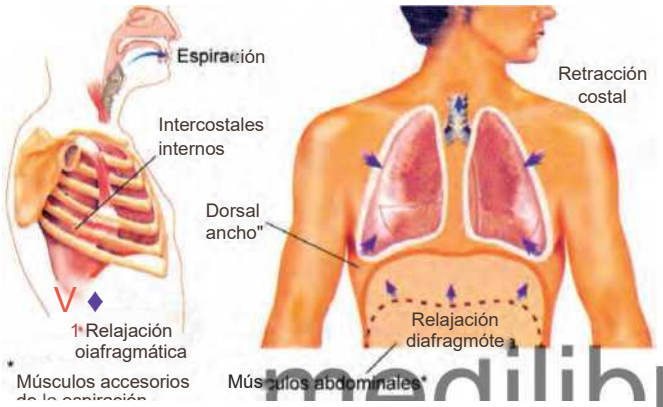

Fig. 4.11:

Ritm

Inspirația: Este un proces activ produs prin contracția mușchilor intercostali externi și a diafragmei (Fig. 4.10).

Expirația: Este un proces pasiv și depinde de reculul elastic al plămânilor.

Mușchii accesorii ai inspirației (Fig. 4.10) sunt mușchii scalen, trapez și pectoral.

Mușchii accesorii ai expirației (Fig. 4.11) sunt mușchii abdominali și dorsali.

Anormale respiratorii

Modelele respiratorii anormale pot fi regulate sau neregulate (Fig. 4.12).

Modele de respirație anormale și regulate

Respirația Cheyne-Stokes: Caracterizată prin hiperpnee urmată de apnee. Apare în insuficiența cardiacă, insuficiența renală, intoxicația cu narcotice și creșterea presiunii intracraniene.

Respirația Kussmaul: Caracterizată printr-o creștere a frecvenței și profunzimii respirației. Apare în acidoza metabolică și leziunile pontine.

RESPIRAȚIA CHEYNE-STOKES: Porțiunea cerebrală mijlocie, ambele emisfere, supratentorială

HIPERVENTILAȚIE NEUROGENICĂ CENTRALĂ: Porțiunea inferioară a mezencefalului și supratentorina

RESPIRAȚIE APNEUSTICĂ: Porțiunea medie și infratentorială

RESPIRAȚIE ÎN GRUP: Infratentorin și măduva spinării

RESPIRAȚIE ATAXICĂ: Măduva spinării

Fig. 4.12: Modele anormale ale căilor respiratorii

Modele neregulate de respirație anormală

Respirația lui Biot: Caracterizată prin apnee între episoadele

b. *Respiración atáxica:* Se racteriza por un patrón irres ire gular con respiracio undas y superficiales i lesiones alternas. Se presenta del tronco cerebral.

de inspirație superficială. Aceasta apare în meningită.

Respirație apneustică: Caracterizată printr-o pauză în timpul inspirului, alternând cu o pauză în timpul expirului care durează 2 până la 3 secunde. Apare în leziunile pontine.

Respirație în formă de roată dințată: Acesta este un tip de întrerupere a ritmului respirator observat la nerviosos.indivizi

Respirație cu buzele țuguiate: Acest tipar de respirație este observat la pacienții cu BPOC, în special la cei cu emfizem pulmonar. Pacientul expiră cu buzele țuguiate, deoarece această manevră ajută la creșterea presiunii intrabronșice deasupra alveolelor înconjurătoare și previne colapsul acestora.

Palpare

Poziția traheei se confirmă prin flexarea ușoară a gâtului, astfel încât bărbia să rămână pe linia mediană. Degetul arătător se introduce în incizura suprasternală și se palpează inelul traheal. O ușoară deplasare a traheei spre dreapta este normală (Fig. 4.13 și 4.14).

Semnul traheal Tug-Olliver

Acest semn este provocat de poziționarea în spatele pacientului . Bărbia pacientului se ridică, iar cartilajul cricoid este susținut în timpul înghițirii pe ambele părți.

medilibros.co

Fig. 4.8: Cifosis

Fig. 4.13: Metode de palpare a traheei

Fig. 4.14: Evaluarea poziției traheei

degetele ambelor mâini. Semnul este considerat pozitiv atunci când se simte o senzație de tracțiune în degete în timpul sistolei cardiace. Acest semn este prezent în anevrismul arcului aortic.

Semn fals pozitiv: În tumora mediastinală atașată de arcul aortic.

Semn fals negativ: În anevrismul aortic non-pulsatil (când este trombozat).

Coborârea inspiratorie traheală

Coborârea traheei odată cu inspirația poate fi observată în regiunea suprasternală în bolile cronice obstructive ale căilor respiratorii.

Confirmarea impulsului apical

Modificările impulsului apical și ale poziției traheale în absența deformării toracice indică deplasarea mediastinului. La determinarea poziției traheale, trebuie luate în considerare leziunile externe, cum ar fi mase ale tiroidei, timusului sau ganglionilor limfatici, care pot provoca deplasarea.

Poziția impulsului apical este modificată în
Scolioză (scolioza cu convexitate dreaptă va deplasa impulsul cardiac mai mult spre stânga)
Stern în formă de pâlnie
Mărirea ventriculului
În absența condițiilor de mai sus, modificarea traheei și a impulsului apical se datorează unei boli pulmonare care modifică poziția mediastinului.

Traheea se deplasează în partea opusă în condiții precum:
Revărsat pleural
Pneumotorax
Tumori.

Traheea rămâne pe aceeași parte în condiții precum:
Fibroză
Coada p așa a plămânului .
Lajrá que q pu ue de^s tr ^de s h aZaã spre aceeași parte în prezența revărsatului pleural în următoarele condiții:
Mezoteliom
Empiem sau revărsat sanguin datorat fibrozei preexistente
Masă cu colaps și revărsat pleural.

Măsurarea expansiunii toracice

Aceasta se face folosind o ruletă. Se măsoară circumferința toracelui normal și expansiunea acestuia la inspirație profundă.

La bărbați, măsurarea se face la nivelul mamelonului, iar la femei, măsurarea se face sub sâni.
Expansiunea toracică normală este de 5-8 cm.
În emfizemul sever, este mai mic de 1 cm.
Cauzele non-respiratorii duc la o expansiune toracică deficitară - Spondilita anchilozantă.

Evaluarea simetriei expansiunii toracice

Egalitatea expansiunii părții superioare a toracelui se evaluează prin orientarea pacientului cu spatele și plasarea ambelor mâini pe fosa supraclaviculară a acestuia. Gradul de mișcare ascendentă a mâinilor în timpul respirației se compară pe ambele părți (Fig. 4.15).

Egalitatea expansiunii părții medii și inferioare a toracelui este evaluată după cum urmează.

Fig. 4.15: Evaluarea expansiunii toracice superioare

Fig. 4.16: Evaluarea expansiunii toracice anterioare

Evaluarea mișcării toracice anterioare (Fig. 4.16)

Examinatorul stă în poziție verticală cu fața spre pacient și ține vârfurile degetelor ambelor mâini de o parte și de alta a cutiei toracice a pacientului, astfel încât vârfurile policelui să fie apropiate la linia mediană, fără a atinge peretele toracic. După o respirație profundă, gradul de expansiune este comparat pe ambele părți prin separarea policelui de linia mediană.

Fig. 4.17: Evaluarea mișcării toracice posterioare

Fig. 4.18: A doua metodă de evaluare a expansiunii toracice

O diferență minimă în expansiunea toracică între cele două hemitorace poate fi evaluată după cum urmează la un pacient cooperant fără dispnee. Pacientul este rugat să expire complet, obținând astfel volumul pulmonar rezidual, apoi este rugat să inspire complet pentru a atinge capacitatea pulmonară totală. În acest fel, se poate evalua diferența de expansiune dintre fiecare hemitorace.

Evaluarea mișcării toracice posterioare

O procedură similară se efectuează pe fața posterioară a toracelui pacientului (Fig. 4.17).

Diferența de expansiune toracică poate fi evaluată prin luarea unui pliu de piele între police, aproximativ pe linia mediană, arătând o ușoară diferență de expansiune toracică - (pliul de piele dispare pe partea bună a expansiunii) (Fig. 4.18).

Hipersensibilitate la nivelul peretelui toracic

Se poate datora:

Empiem

Inflamația locală a pleurei parietale, a țesuturilor moi și a osteomielitei

Infiltrarea tumorii

Cauze non-respiratorii (abces hepatic amibian).

Detección de Enfisema Subcutáneo

Sensación esponjosa crepitante a la palpación sugiere enfisema subcutáneo. Está presente en:
Lesión en la pared torácica y costillas
Neumotórax
Ruptura de esófago.

Frémito Táctil

Son sonidos palpables (los roncus se sienten mejor que las crepitancias).

Frémito por Fricción

Se trata de un roce pleural palpable.

Frémito Vocal

Es una vibración que se siente con la mano cuando se le pide al paciente que repita noventa y nueve, o uno-uno- uno, poniendo la cuerda vocal en acción. Se comparan áreas idénticas en el pecho a ambos lados. Se siente con la palma de la mano o con el borde cubital de la mano para una localización exacta. Se trata de un aumento en la consolidación y de una reducción en un derrame pleural.

Percuție posterioară: Pacientul își înclină capul înainte și își așează mâinile pe umărul opus. Această poziție menține scapulele mai depărtate, punând la dispoziție un volum mai mare de plămâni pentru percuție.
Percuție laterală: Pacientul se așază cu mâinile pe cap.

Obiectivele percuției

Se efectuează pentru a determina gradul de rezonanță în zonele simetrice de ambele părți ale toracelui și pentru a realiza o hartă a zonelor în care percuția este anormală.

Regulile cardinale ale percuției

Pleximetru: Degetul mijlociu al mâinii stângi a examinatorului trebuie apăsat ferm pe peretele toracic, în spațiile intercostale. Celelalte degete nu trebuie să atingă peretele toracic. Trebuie aplicată o presiune mai mare pe un perete toracic gros pentru a provoca buzunare de aer.
Plexor: Degetul mijlociu sau arătător al mâinii drepte a examinatorului este folosit pentru a atinge falanga mijlocie a pleximetrului.
Procesul începe în zona de rezonanță normală și se deplasează spre zona notei afectate, deoarece diferența este ușor de sesizat. Axa longitudinală a pleximetrului este menținută paralelă cu marginea organelor percutate.

EL Caracteristicas Clinicas Especiales de limrortencra

c El movimiento de percusión debe ser instantáneo, III procedente de la muñeca. El dedo debe ser removido |y» Ofl I I I H r/Tlrmediatamente después de la percusión para evitar **Restricción General de ExPe^siin^^**

a l

EPOC
Enfermedad bilateral extensa
Espondilitis anquilosante
Enfermedad pulmonar intersticial
Esclerosis sistémica.

Expansiunea asimetrică a toracelui

Revărsat pleural
Pneumotorax
Consolidare extinsă
Colaps
Fibroză.

În condițiile menționate anterior, scăderea expansiunii are loc pe partea afectată.

Percuția câmpurilor pulmonare

Principii generale

Poziția pacientului

Poziția așezată este cea mai bună pentru percuție. Poziția supină este nedorită deoarece modifică nota de percuție a structurii subiacente unde se află pacientul.
Percuție anterioară: Pacientul se așază în poziție verticală, cu mâinile pe lângă corp.

Zone de percuție (Fig. 4.20)

Peretele toracic anterior

Claviculă: Se utilizează percuția directă și se efectuează pe treimea medială a claviculei (Fig. 4.19)
Regiunea supraclaviculară (istmul Kronig): Aceasta este o bandă rezonantă de 5-7 cm deasupra fosei supraclaviculare. Este mărginită medial de mușchiul scalen din gât, lateral de acromionul scapulei, anterior de claviculă și posterior de mușchiul trapez. Percuția se efectuează cu pacientul stând în spatele lui, iar rezonanța apexurilor pulmonare este evaluată folosind această metodă. Hiperrezonanța în această zonă indică emfizem pulmonar. Rezonanța sau claritatea în această zonă indică tuberculoză pulmonară sau malignitate la nivelul apexului pulmonar.
Infraclaviculară
Spațiul intercostal al doilea până la al șaselea. Cu toate acestea, nota de percuție nu poate fi comparată din cauza matității cardiace relative pe partea stângă.

Fig. 4.19: Percusión directa - clavícula

Tipos de percusión	*Lesiones*
Timpánico	Viscera hueca
Subtimpánico	Por encima del nivel del derrame pleural
Hiperresonante	Neumotorax
Resonante	Pulmón normal
Submate	Fibrosis pulmonar, cavidad con fibrosis circundante
Mate	Consolidación, colapso, engrosamiento de la pleura, derrame pleural, empiema, trastorno del parénquima con engrosamiento pleural

Peretele lateral al toracelui

Spațiul intercostal al patrulea până la al șaptelea.

Peretele toracic posterior

Suprascapular (deasupra coloanei vertebrale) t meu

și tu

Regiunea interscapulară
Regiunea infrascapulară până la a unsprezecea coastă.

Rezonanță rapidă

Un tip de sunet timpanic produs prin împreunarea mâinilor umede și lovirea lor de genunchi. Poate fi cauzat de o cavitate mare care comunică cu o bronhie.

Notă normală de percuție în plămânul bolnav

Bronșită cronică

Astmul bronșic

Boală pulmonară interstițială 4 ~ Emfizem pulmonar difuz.

Percuție pe partea dreaptă

Matitatea hepatică poate fi percutată din al 5-lea spațiu intercostal drept în jos, de-a lungul liniei medioclaviculare până la marginea costală dreaptă.

ANTERIOR **LATERAL** **MAI TÂRZIU**

Fig. 4.20: Zone de percuție

Percuție în Tide

Acest lucru se face pentru a diferenția mărirea hepatică în sus sau un abces subdiafragmatic de o afecțiune a parenchimului sau pleurei pe partea dreaptă.

Dacă, în timpul inspirului profund, nota de matitate din al cincilea spațiu intercostal drept la nivelul liniei medioclaviculare devine rezonantă, acest lucru se datorează ficatului, care a fost împins în jos de hemidiafragmul drept în timpul inspirului profund. Dacă matitatea persistă, aceasta se datorează unei patologii subiacente a parenchimului sau pleurei drepte, în absența paraliziei diafragmatice.

Percuție pe partea stângă

Spațiul Traube

Anatomia de suprafață: Trasați două linii verticale paralele, una de la a 6-a joncțiune costocondrală stângă și cealaltă de la a 9-a coastă pe linia axilară mediană. Apoi , conectați cele două linii de deasupra joncțiunii costocondrale stângi a 6-a la coasta a 9-a pe linia axilară mediană și dedesubt de-a lungul marginii costale stângi. Acesta formează un spațiu în formă de semilună și este timpanic la percuție.

Limitele spațiului d
Partea dreaptă
Partea stângă
Mai sus
De mai jos
Conţinut

Bazo
Resonancia pulmonar izquierda
Reborde costal izquierdo Fondo del estómago

Spațiul lui Traube este obliterat în:
Revărsat pleural stâng
Splenomegalie masivă
Mărirea lobului hepatic stâng
Stomacul plin
Creșterea fundului uterin
Revărsat pericardic masiv.

Spațiul Traube se deplasează în sus în:
Paralizia diafragmatică stângă
Colapsul lobului inferior stâng
Fibroza plămânului stâng.

Caracteristici speciale importante

Clinică

Sensibilitate la percuție

Este prezent în empiem și inflamația pleurei parietale.

Matitate în linie dreaptă

Este prezentă în hidropneumotorax. Aceasta se face pentru a demonstra deplasarea fluidului în revărsatul pleural și hidropneumotorax. În hidropneumotorax, modificarea are loc imediat, în timp ce în revărsatul pleural este foarte lentă. Deplasarea imediată a fluidului poate fi demonstrată prin zona mată percutată în axilă în poziția așezată, care devine rezonantă atunci când se află în decubit dorsal pe partea neafectată.

Matidez Cambiante

Curba Ellis în formă de „S”

În cazul revărsatului pleural moderat, cel mai înalt nivel de matitate este localizat la nivelul axilei, iar cel mai scăzut la nivelul coloanei vertebrale, având tendința de a lua forma literei „S”. De aici și denumirea.

O ipoteză este că acest fenomen se datorează sucției capilare dintre cele două straturi ale pleurei, transportând - lichidul în regiunea axilară.

O altă ipoteză este că acest fenomen este doar o iluzie radiologică.

Auscultație

Principii generale ale auscultării

Ca majoritatea sunetelor pulmonare normale, diafragma este utilizată pentru a produce un sunet similar unei frecări pleurale . Întinderea pielii de sub diafragmă în timpul respirației este potrivită pentru producerea unui sunet similar unei frecări pleurale. Pentru a evita o practică dificilă și consumatoare de timp , se utilizează diafragma.

Pacientului i se cere să respire pe gură. Acest lucru este pentru a preveni producerea de sunete de către un nas parțial închis.

Se evită auscultația la 2-3 cm de linia mediană în partea superioară a toracelui, deoarece zgomotele respiratorii din aceste zone pot avea în mod normal un caracter bronșic.

Dacă pieptul este păros, peretele toracic se umezește cu apă și stetoscopul se aplică ferm pentru a evita sunetele produse de frecarea cu părul.

Zone de auscultație

Anterior: Din zona de deasupra claviculei până la coasta a 6-a.

Axilă: Zona de până la a 8-a coastă.

b. *Posterior:* Deasupra nivelului spinei scapulei până la coasta a 11-a.

c.

d.

Técnica de Auscultación

Când se aud sunete respiratorii anormale, trebuie determinat intervalul de la locul unde se aude sunetul anormal până la locul unde se aude un sunet normal. De asemenea, trebuie notată zona specifică în care apar modificările.
În cazul pacienților cu dureri pleurale, cel mai bine este să se efectueze testul de rezonanță vocală și să se evite respirațiile profunde frecvente.
Auscultația după tuse este o procedură utilă. Ajută la diferențierea crepituielilor grosiere și a ronhiilor cu frecvență joasă de o frecare pleurală. Tusea nu modifică frecarea pleurală, dar poate schimba caracterul ronhiilor și al crepituielilor.

Importanța auscultării

Pentru a evalua caracterul și intensitatea sunetelor respiratorii
Prezența sau absența sunetelor adăugate
Caracteristică a rezonanței vocale (sunete vocale și șoapte)
Sunete diverse.

Sunete respiratorii

Sunetele respiratorii ale corzilor vocale

Suflu vezicular

Este de frecvență joasă, de natură stridentă și este produsă prin efectul de atenuare și filtrare al parenchimului pulmonar.

Durata fazei inspiratorii este mai lungă decât cea a fazei expiratorii într-un raport de 3:1.

Nu există pauză între sfârșitul inhalării și începutul exhalării.

Afecțiuni cu murmur vezicular diminuat
Astm bronșic (toracic silențios)
Tumoră
Revărsat pleural (mică)
Îngroșarea pleurei
Colaps pulmonar cu bronhii ocluzate
Emfizem.

sunet bronșic

Este produsă prin trecerea aerului prin trahee și bronhiile mari și se aude într-o zonă bolnavă a plămânului, fără aer sau cu consolidare interpusă între bronhii și peretele toracic.

Caracteristic: Este puternic și ascuțit, cu un timbru gutural sau gutural . Durata inspirației este redusă, în timp ce cea a expirului este prelungită, iar uneori durata inspirației și a expirului sunt egale. Există o pauză între inspirație și expir.
Tubular
Cavernos
Amforă.

Tubular

Acestea sunt sunete înalte prezente în:
Consolidare pneumonică
Colaps pulmonar sau lobar atunci când există dovezi de drenaj bronșic
Deasupra nivelului revărsatului pleural (într-un plămân parțial colapsat cu dovezi bronșice).

Tipuri de respirație bronșică

Cavernos

Acestea sunt sunete joase care se aud în prezența unei cavități cu pereți groși și a unei bronhii comunicante.

Amforă

Acestea sunt sunete joase, cu un ton înalt și un timbru metalic, prezente în:
Cavități mari, puțin adânci, cu pereți netezi
Fistulă bronhopleurală
Pneumotorax în tensiune.

simți

Îngroșarea pleurală (fibrotorax)
Colapul pulmonar sau lobar apare atunci când bronhia este ocluzionată.
Pneumotorax
Astm aproape fatal (toracic silențios)
Pneumonectomie
Agenezie pulmonară.

medilferosxüm

Sunete adăugate

Pocnituri

Sunt sunete nemuzicale, întrerupte, de scurtă durată. Sunt de natură explozivă.

Băieți

Fine - Sunt mai puțin puternice, de scurtă durată și apar între alveole
Groase - Sunt joase, puternice și ies între bronhii și bronhiole.

Sunetele trosnitoare pot fi:
La începutul inspirației, ca în bronșita cronică
La mijlocul inspirației, ca în bronșiectazie
La sfârșitul inspirului, ca în azbestoză, fibroză pulmonară, pneumonită, boală pulmonară interstițială, edem pulmonar.

În timpul expirației, ca în bronșita cronică, edemul pulmonar.

Mecanismul crepitațiilor

Bubulări sau flux de aer prin secreții la nivel bronșic

Deschiderea bruscă a bronhiolelor și alveolelor cu egalizare rapidă a presiunii provocând o secvență de sunete explozive.

Crepiturile fără producție de spută indică o boală pulmonară interstițială. Crepiturile cu producție de spută indică o boală pulmonară parenchimatoasă.

Crepiturile fine sunt un semn de infiltrare parenchimatoasă. Dacă se aud deasupra apexurilor pulmonare, poate fi un semn precoce de tuberculoză pulmonară.

Crepiturile medii sau grosiere sunt un semn al unei tulburări respiratorii.

Crepitanții la sfârșitul inspirației în ambele baze pulmonare pot fi un semn precoce al insuficienței ventriculare stângi (FVS).

Crepituri (raluri) grosiere pot apărea ca eveniment terminal în edemul pulmonar sever.

Roncus

Sunt sunete muzicale și continue.

Acestea pot fi profunde (tare), provenind din căile respiratorii mari, sau ascuțite (respirație șuierătoare), provenind din căile respiratorii mici.

Tipuri de respirație șuierătoare (Fig. 4.21)

Respirație șuierătoare monofonică fixă: Aceasta este o singură notă constantă în înălțime, temporizare și localizare. Rezultă din trecerea aerului printr-o îngustare localizată a căilor respiratorii. Se observă în obstrucția incompletă a bronhiei principale sau lobare, ca în:

Tumori

Corp străin

Stenoză bronșică

Granulom intrabronșic.

Respirație șuierătoare monofonică aleatorie: Este o notă aleatorie simplă și dispersată care apare în timpul inspirului și expirului ; variază în durată, localizare și înălțime, de exemplu, astmul bronșic.

Fig. 4.21: Tipos de sibilancias: (a) Sibilancias monofónicas fijas, (b) Sibilancias polifónicas al azar, (c) Sibilancias polifónicas espiratorias, (d) Sibilancias inspiratorias secuenciales (pitidos) tonos.

Respirație șuierătoare polifonică expiratorie: Acesta este un sunet muzical complex, format din note multiple, în care toate componentele sale încep în același timp și continuă până la expirație, din cauza compresiei expiratorii a căilor respiratorii centrale mari, de exemplu, emfizemul.

Respirație șuierătoare inspiratorie secvențială: Aceasta se datorează deschiderii căilor respiratorii distale care au devenit anormal de opuse în timpul expirației anterioare, de exemplu, fibroză pulmonară, alveolită fibrozantă, azbestoză.

Sunet vocal

Rezonanță vocală

Este un sunet vocal auzit cu un stetoscop. Tipuri

Bronhofonie: Sunetele vocale par să se audă în apropierea receptorului stetoscopului, iar cuvintele sunt neclare, de exemplu, consolidare, comunicarea cavității cu o bronhie, deasupra nivelului revărsatului pleural. Se aude de obicei în vecinătatea traheei.

Egofonie: Sunetul vocal este nazal sau behăit.

Diverse sunete

Frecare pleurală: Acesta este un sunet superficial, răgușit sau scrâșnit , care se aude cel mai bine prin presiunea fermă a stetoscopului. Nu este modificat de tuse. Este asociat cu durere.

decir 'E' se escuchará como ‘A', por eiemplo. consolidación, por encima del nivel del derrame pleural, cav[id]a[d].

^nenili

Frecare pleuro-pericardică: Aceasta este prezentă în pleura adiacentă pericardului. Se datorează pleureziei, cauzată de mișcarea suprafeței pleurale rugoase adiacente pericardului, frecându-se una de cealaltă odată cu pulsațiile inimii.

Diferențierea dintre crepituri și fricțiune pleurală

Freca	*Crepitație*
Superficial și puternic	
Continuu	
Situat	
	Nu este nici superficial, nici puternic. Discontinuu.
Nu este afectat de tuse	
	Se poate auzi pe o arie largă
Aplicarea presiunii cu stetoscopul pe piept crește sunetul asociat cu durerea și sensibilitatea.	Intensificat sau abolit prin tuse
	Fără efect
	Nu există durere sau sensibilitate.

Alte caracteristici importante din punct de vedere clinic

Manevra Heimlich: Este compresia bruscă și puternică spre interior și în sus a abdomenului superior, în spatele pacientului, pentru a expulza un corp străin în caz de obstrucție laringiană la un adult.

Sucție posttusivă: Acesta este un sunet de supt auzit peste peretele toracic în timpul inspirului, după un acces de tuse, peste zona respirației amforice. Apare în cavitatea comunicantă superficială, cu pereți subțiri și pliabilă.

Stropire prin sucoție: Un sunet de stropire auzit deasupra toracelui, fie cu stetoscopul, fie cu urechea aplicată pe peretele toracic atunci când pacientul este scuturat brusc de examinator (Fig. 4.22).

Aceasta se realizează cerându-i pacientului să se întindă pe partea neafectată, în poziție declivă . Se efectuează o percuție pentru a determina nivelul hidroaerodină din regiunea paravertebrală, iar stetoscopul este ținut deasupra zonei. Ulterior, umărul neafectat este apucat și scuturat brusc, producând un sunet similar cu cel al stropirii cu apă (Fig. 4.23).

Fig. 4.22: Chapoteo de sucusión (sacudimiento)

Fig. 4.23: Stropire prin sucuție - poziție de decubit lateral

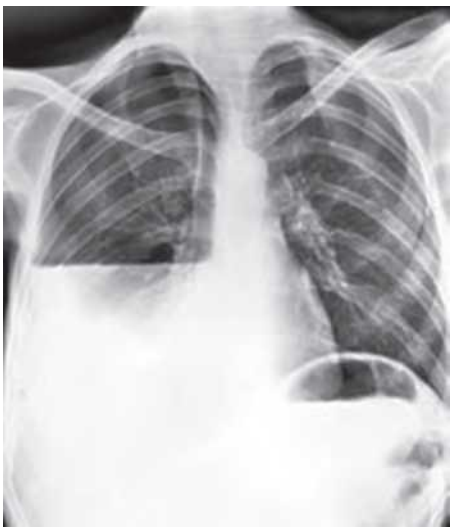

Fig. 4.24: Hidroneumotórax derecho

Stropii de sucuție pot fi auziți în hidropneumotorax (Fig. 4.24), hernie diafragmatică. În mod normal, se aud în fundul stomacului umplut cu aer și lichid.

Sunetul unei monede: Acesta este un sunet metalic, asemănător unei monede, produs pe o parte a toracelui, care poate fi auzit pe partea diametral opusă a peretelui toracic folosind un stetoscop pe acea parte. Se aude în pneumotoraxul sub tensiune și la nivel hidroaero-hidrogenic în hidropneumotorax.

Semnul lui DeEspine: Aceasta este prezența respirației tubulare acute și a pectorilocviului pe coloana dorsală sub T3 la adulți și T4 La copii și sugari, se datorează transmiterii sunetului prin respirație bronșică sau unei mase centrale de pneumonie în mediastinul mijlociu sau posterior.

Sunetele respiratorii bronșice pot fi auzite în mod normal de-a lungul liniei mediane a spatelui până la T3 la adulți și T4 la copii.

Alții

Stridor

Poate fi de origine laringiană sau traheală.

Stridorul laringian: Acesta este un sunet puternic, ascuțit, scârțâitor, care se aude cel mai bine în timpul inspirului, de exemplu, în cazurile de obstrucție laringiană cauzată de un corp străin, edem etc.

p	*atología*	*Dessfazaameeïio del mediastino*	*Peeasiin*	*Sonidos respiratorios*	*Resonancia vocal*	*Sonidos agregados*
1.	Consolidación	Línea media	Mate	Tubulares	Aumentada	Crepitaciones finas al inicio de respiración Crepitaciones gruesas al final de respiración
2.	Colapso debido a a. Importante obstrucción bronquial	Mismo lado	Mate	Disminuidos o ausentes	Reducida o ausente	Ninguno
	b. Obstrucción bronquial periférica	Mismo lado	Mate	Tubulares	Aumentada	Ninguno
3.	Fibrosis	Mismo lado	Submate	Disminuidos o bronquiales	Variable	Ninguno o crepitaciones finas
4.	Cavitación	Línea media o mismo lado (si hay presencia de fibrosis asociada)				
	a. Paredes gruesas		Submate	Cavernosos	Aumentada	Crepitaciones finas o gruesas
	b. *Paredes delgadas		Submate	Cavernosos	Aumentada	Crepitaciones finas o gruesas
5.	Bronquiectasias	Línea media	Submate	Vesiculares o cavernosos** o tubulares***	Normal o aumentada	Crepitaciones gruesas áspe-ras persistentes
6.	Derrame pleural o empiema	Lado opuesto	Mate	Disminuidos o ausentes (tubular por encima del nivel del derrame)	Reducida o ausente (aumentada por encima del nivel del derrame)	Puede escucharse un frote pleural por encima del nivel del derrame
7.	Neumotórax	Lado opuesto	Hiperresonante	Disminuidos o ausentes (anfóricos en neumotórax valvular)	Disminuida o ausente (puede aumentar en neumotórax valvular)	Ninguno
8.	Bronquitis	Línea media	Resonante	Vesiculares	Normal	Roncus y crepitaciones
9.	Enfisema	Línea media	Hiperresonante	Disminuidos	Normal o reducida	Pueden escucharse roncus
10.	Asma bronquial	Línea media	Resonante	Vesiculares con espiración prolongada	Normal	Roncus inspiratorios y espiratorios

* En cavitación de paredes delgadas, superficiales y plegables, se puede escuchar un sonido anfórico en lugar de una respiración de tipo cavernosa.
** En bronquiectasias asociadas a grandes cavidades quísticas.
En bronquiectasias asociadas con consolidación alrededor.

Stridorul traheal: Este un sunet de frecvență joasă care se aude cel mai bine în timpul inspirului.

Semnul Hamman

Este un sunet ritmic, asemănător unui clic, sincronizat cu ciclul cardiac, care poate fi auzit cu sau fără ajutorul unui stetoscop, de exemplu, emfizemul mediastinal.

Cavitație

Cavitația poate fi definită ca un spațiu din plămân care conține gaz și este înconjurat de un perete a cărui grosime este > 1 mm.

Un spațiu care conține gaz și are un perete cu o grosime < 1 mm constituie o *bulă.*

Cavitație cu pereți groși

Abces pulmonar
Carcinom metastatic
Carcinom bronhogen
Granulomatoza Wegener
Cavitație fungică.

Cavitație cu pereți subțiri

Benign
Benignă sau malignă
Malign

Natura peretelui cavitar oferă un indiciu despre afecțiunea subiacentă:
Cavitación por tuberculosis
Ampollas infectadas

^-meniiibrnsh com

Quistes

Si el espesor de la pared de la cavidad es:
< 5 mm
Carcinom neregulat sau nodular
Abces pulmonar păros - acut
Lisa - în alte leziuni cavitare.

Fibroză

Tipuri de fibroză

Focală, de exemplu, pneumoconioză < 1 cm; și dacă este > 1 cm, se ia în considerare fibroză masivă progresivă (FMP)
Înlocuire, de exemplu, tuberculoză pulmonară, bronșiectazie
Interstițială, de exemplu, alveolită fibrozantă.

Fibroza lobului superior

Tuberculoză pulmonară
Spondilita anchilozantă
Silicoză
Sarcoidoză
Artrita reumatoidă
Radiații.

Diferențierea dintre colapsul activ și cel pasiv

Caracteristici	*Colaps activ*	*Colaps pasiv*
Căderea umerilor; golirea foselor supraclaviculare și infraclaviculare	Prezent	Absent
Trahee	Deviat spre aceeași parte	Deviat către partea opusă
Percuție	Pereche	Subtimpanic sau rezonant
Sunete respiratorii	Lipsește	Tubular
FV/RV (frâu vocal/rezonanță vocală)	Absent	Augmentat
Cauza	Obstrucție luminal sau extraluminal	Revărsat pleural, pneumotorax

Caracteristici	*Fibroză*	*Colaps*
1. Începeți	Cronic	Brusc
2. Hipocratismul	Prezent	Absent
3. Percuție	Submate	Pereche
4. Zgomote respiratorii	Persoane cu	Lipsește
5. Zgomot adăugat	Pocnituri	Nici unul

Diferențierea dintre fibroză și colaps

Sclerodermie
Sindromul Loeffler.

1 Asbestosis

Fibroza lobului inferior

3. Bronquiectasias

5 Investigații

Test de spută

La pacienții cu simptome de tuse productivă, examenul sputei este un instrument important de diagnostic. La pacienții de la care nu se poate obține spută, inhalarea unor picături mici de soluție salină normală poate declanșa secreții și poate ajuta la analiză.

Sputa trebuie inițial examinată macroscopic și trebuie luate în considerare următoarele caracteristici:
Cantitate
Consistență
Culoare
Prezența sângelui
Miros.

Sputa va fi apoi supusă următoarelor teste:
Colorație Gram și colorare acid-rezistentă
Citologie, inclusiv celule tumorale
Cultivare și sensibilitate

Prezența hifelor, cristalelor Charcot-Leyden, spiralelor Curschmann, corpilor Creola.

Teste funcționale pulmonare

Aceste teste sunt efectuate pentru a evalua capacitatea respiratorie a pacientului.

Teste funcționale pulmonare la patul pacientului

Durata fluxului de aer expirator: Aceasta se evaluează prin plasarea diafragmei stetoscopului peste trahee și solicitarea pacientului să respire după o inspirație maximă. În mod normal, durata sunetului expirator este de 4 secunde. Durata sunetului expirator peste trahee nu trebuie să depășească 6 secunde. Dacă durata este mai mare de 6 secunde, indică o boală pulmonară obstructivă cronică (BPOC).

2. *Testul de retenție respiratorie:* În cadrul acestui test, - capacitatea vitală a pacientului este evaluată cerându-i să respire adânc și apoi să înceapă să numere în timp ce își ține respirația. De obicei, un pacient poate face acest lucru timp de până la
un număr de 40.
3. *Testul Snider:* Aceasta este o evaluare a rezistenței cruda la stingerea unei lumânări, carea. Se paciente 15 cm, într-o singură ntiene tancia de on la b :a.

Fluxul expirator forțat (FEF)

Porțiune la mijlocul expirării (25-75%)

Fluxul expirator maxim (PEF)

Volumul de aer expirat forțat în primele 10 secunde după inspirația profundă.

Toți parametrii de mai sus sunt considerați normali sau anormali în comparație cu valorile prezise. Valorile prezise variază în funcție de vârstă, sex, înălțime și grup etnic.

Anomalie obstructivă

VEF $_1$ % = VEF $_1$ (observat) / $_{FEV1}$ (prevăzut) = 80%

VEF $_1$ / CVF % = VEF $_1$ (observat)/CVF (observat)= 75%.

Anomalie restrictivă

% CVF = CVF (observat)/CVF (prevăzut) = < 75%

VEF $_1$ / CVF % = VEF $_1$ (observată)/CVF (observată) = Normală (> 75%).

Parametrii evaluați în spirometrie sunt următorii:

Fluxul expirator frz.dc într-o secundă (FEV1 $_)$ ^^^

d a d c it ^i l p ój a l a (CVF)

3. Capacitatea vitală (CV).

Spirometrie

Spirometrele sunt utilizate pentru evaluarea funcției pulmonare . Aceste teste sunt efectuate pentru a diferenția între boala pulmonară obstructivă și cea restrictivă. Sunt folosite pentru a evalua dizabilitatea inițială și toleranța la efort, precum și pentru a evalua ameliorarea în urma tratamentului ulterior.

Spirometria este măsurarea fluxului de aer în timpul inspirării și expirării. Testul se efectuează în poziție așezată, iar fluxul de aer este înregistrat ca o expirație forțată și una susținută, urmată de o inspirație forțată și una susținută. Sunt selectate cele trei înregistrări cu o variabilitate mai mică de 5% între ele, iar cea mai bună înregistrare este utilizată pentru interpretare.

Măsurători de spirometrie

Capacitatea vitală forțată (CVF)

Volumul total de aer expirat, cu efort maxim după o inspirație profundă.

Volumul expirator forțat (VEMS)

Volumul de aer expirat în prima secundă după o inspirație profundă.

Modele anormale ale capacității respiratorii

Dovadă	*Boala pulmonară obstructivă*	*Boala pulmonară restrictivă*
VEF ₁	Diminuat vizibil	Scăzut
CV-ul	Scăzut sau normal	Scăzut
VEF ₁/CV	Scăzut (70% până la 75%)	Normal (> 75%)

(80%)

Capacitate vitală normală

La bărbați = 4,8 L

La femei = 3,1 L

VEF $_1$ (Fracțiunea din capacitatea vitală expirată într-o secundă) = 83% din capacitatea vitală.

Estimarea volumului pulmonar

Anomaliile volumului pulmonar în defectele de ventilație obstructive și restrictive pot fi evaluate prin (Fig. 4.25):

Tehnica de diluare a heliului

Pletismografie a întregului corp.

Fluxul expirator maxim

Acest lucru poate fi evaluat la patul pacientului folosind măsurarea debitului expirator maxim pentru monitorizare.

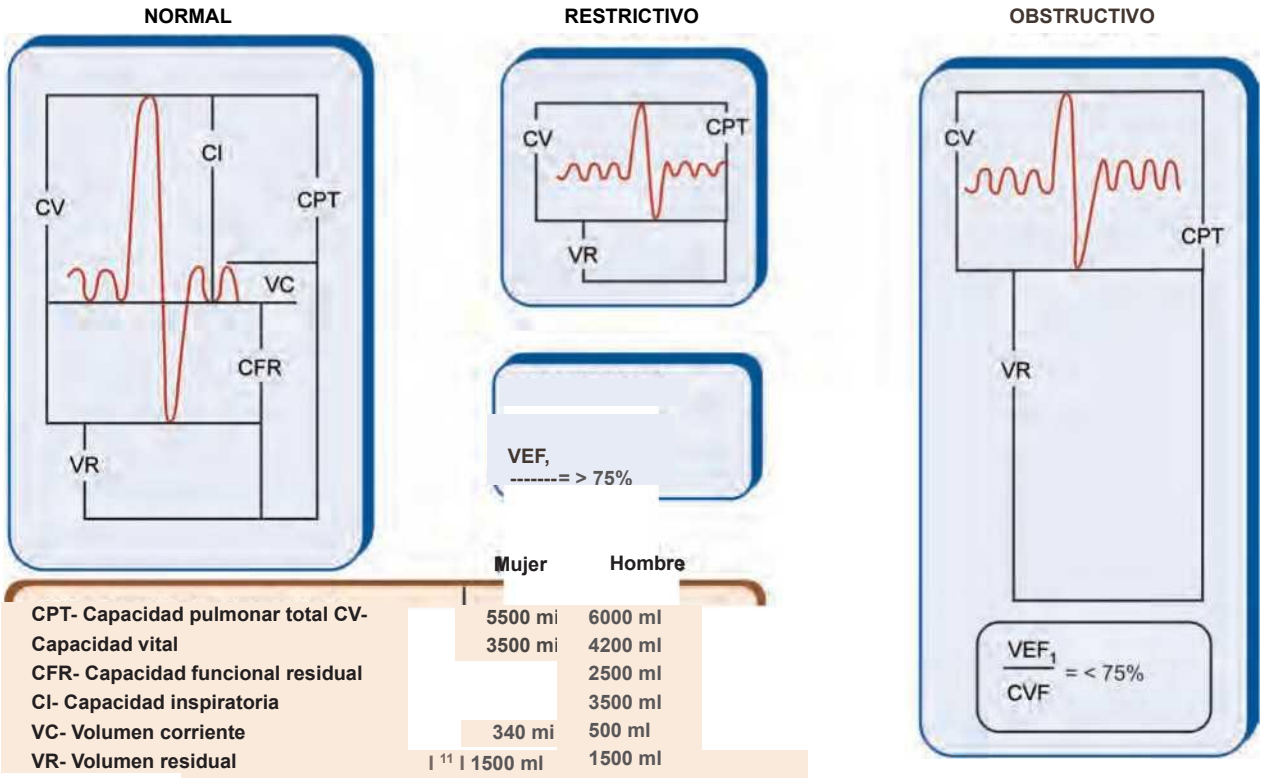

Fig. 4.25: |oli>enfiSPuW0VrB (VEF1 - Fracción de la capaci

.com

a severității bolii pulmonare obstructive și a răspunsului acesteia la tratament. Rezultatele sunt comparate cu graficele întocmite la subiecții normali de control, în funcție de vârstă, înălțime, sex și rasă.

Radiografie toracică

Aceasta este cea mai importantă cercetare în medicina respiratorie și oferă informații fundamentale despre procesul bolii respiratorii subiacente la mulți pacienți. Reflectă numeroase afecțiuni sistemice.

Unii pacienți pot avea o boală respiratorie gravă sau avansată, cu o radiografie toracică normală, cum ar fi:
Bronșită
Astmul bronșic
Bronșiectazie
Boala pulmonară interstițială
Noduli pulmonari solitari sau multipli cu dimensiunea < 0,5 mm.
Tuberculoză endobronșică
Adenom bronșic
Colapsul lobului mijlociu drept
Pleurezie acută

Revărsat pleural (< 300 ml)
tuberculoză miliară - tuberculoză miliară criptică
Embolie pulmonară fără infarct
Pneumonia virală și cu micoplasme
Sarcoidoză
Alveolită alergică
Tulburare a țesutului conjunctiv - LES
Pneumonia cu Pneumocystis carinii .

Într-o radiografie toracică care apare normal, trebuie menționate următoarele:
Un pneumotorax apical de dimensiuni mici
Un nivel al fluidelor și aerului în spatele inimii din cauza unei hernii hiatale
Colapsul lobului mijlociu drept cu pierderea clarității marginii drepte a inimii
Colapsul lobului inferior stâng cu absența siluetei diafragmei stângi în spatele inimii (semnul lumânării)
Deviația traheală
Limfadenopatie paratraheală
Aerul de sub diafragmă
Crestături costale (semnul Roesler)
Mastectomie

Dextrocardie cu placă inversată
Coaste cervicale
Lobul azygos (format de vena azygos care trece prin lobul superior al plămânului drept, într-o linie curbă asemănătoare unei virgulele, pentru a se drena medial în SVC. Partea plămânului drept de deasupra amprentei formate de vena azygos este cunoscută sub numele de lobul azygos)
Acalazie - Nivelul hidroaerogen pe radiografia toracică / în spatele inimii.

Vor fi discutate unele dintre cele mai frecvente și importante constatări ale radiografiei toracice și diagnosticul lor diferențial.

Cauzele măririi hilare bilaterale

1 .
2 .

Sarcoidosis
Linfoma
Tuberculosis

Hipertensión pulmonar
Embolia pulmonar
Defectos septales (aumento del flujo pulmonar)
Silicosis
Linfangitis carcinomatosa.

■ ■ a ■ a
m emiorosrcom

Pulmón en Nido de Abeja (Aire que Contiene Quistes

n —*, ^e.

3 .
JU; , Cauzele Am
Carcinom bronșic
Sarcoidoză
Limfom
Embolie pulmonară.

Mala técnica
Escoliosis (hemitórax hipertranslúcido del lado en el que se voltee al paciente)

3. Mastectomia

Hilul stâng poate fi cu 2 cm mai înalt decât cel drept.

Hemitorax hipertranslucid unilateral

1 .
2 .

Poliomielită (atrofie a mușchilor pectorali)
Sindromul Poland (absența congenitală unilaterală a mușchilor pectorali)
Pneumotorax
Emfizem compensator
Emfizem obstructiv
Tauri unilaterali
Sindromul Macleod (sechele tardive ale bronșiolitei infantile)
Emfizem lobar congenital.

Opacitatea hemitoracelui

Fără deplasare mediastinală
Consolidare
Revărsat pleural (mică)
Mezoteliom.
Cu deplasarea mediastinului în partea opusă
Revărsat pleural (moderat spre mare)
Hernie diafragmatică.
Cu deplasarea mediastinului pe aceeași parte
Colaps
Post-pneumonectomie
Limfangita carcinomatoasă
Agenezie sau hipoplazie pulmonară.

Opacități alveolare generalizate

Edem pulmonar
Pneumonie (tuberculoză, histoplasmoză, *Pneumocystis carinii,* gripă, varicelă, pneumonie virală, bronhopneumonie)

2. Hemoragie (traumatisme, anticoagulante, hemofilie,
3. leucemie, CID, sindrom Goodpasture)
4. Embolie grasă
5. Carcinomul cu celule alveolare
6. Metastaze hematogene
7. Limfom
   Sarcoidoză.
8. rodermie)
9. Alveolită alergică extrinsecă
   Sarcoidoză

Pneumoconioză
Bronșiectazia chistică
Fibroză chistică
Medicamente (nitrofurantoină, busulfan, ciclofosfamidă, bleomicină și melfalan)
Histiocitoza X
Alveolită fibrozantă criptogenă
10. Neurofibromatoză.

Pătare miliară (opacități de 0,5 până la 2 mm)

Tuberculoză miliară
Boli cauzate de ciuperci (histoplasmoza miliară, coccidioidomicoza, blastomicoza și criptococoza)
Pneumoconioza minerilor
Sarcoidoză
Alveolita alergică extrinsecă acută
Alveolită fibrozantă

Hemosideroză
Silicoză
Sindromul pulmonar eozinofilic
Proteinoză alveolară pulmonară
Limfangita carcinomatoasă

Causas del Nódulo Pulmonar Solitario

Inflamatorio (50%)	*Maligno (40%o)*	*Benigno (5%o)*	*Otros (5%)*
Tuberculoma	Carcinoma broncogénico	Hamartoma	Quiste hidatídico
Histoplasmoma Coccidioidoma	Tumores de células alveolares	Condroma	Ascariasis
Criptococosis	Metástasis solitarias Adenoma	Fibroma	Micetoma
Actinomicosis	bronquial	Lipoma	Infarto
Nocardosis	Linfoma	Mixoma	Malformación AV
Granuloma no específico	Sarcoma	Endometriosis	Amiloidosis
Neumonía lipoide Absceso		Tumores neurogénicos	Impactación mucoide Quiste
pulmonar crónico			dermoide

Características Benignas y Malignas del Nódulo Pulmonar Solitario

Características clínicas	*Tipos de nódulo*		
	Benigno	*Tumor maligno primario*	*Metástasis solitaria*
Edad	Menores de 35 años	Mayores de 35 años	Cualquiera
Tamaño del NPS	Tendencia a ser más pequeño	Tendencia a ser más grande	Cualquiera
Margen	Definido	Mal definido	Definido
Calcificación	Frecuente	Rara	Rara
Tiempo de duplicación	Menor de 30 días o mayor de 500 días	30 a 500 días	30 a 500 días
Antecedentes de tabaquismo	No existe relación	Relación estrecha	No existe relación
Neoplasia extrapulmonar	No se presenta usualmente	No se presenta usualmente	Usualmente

~ “““ “medilibros

Aceasta este definită ca o densitate sferică radiografică intrapulmonară < 3 cm în diametru. Nodulii pulmonari > 3 cm se numesc leziuni de masă.

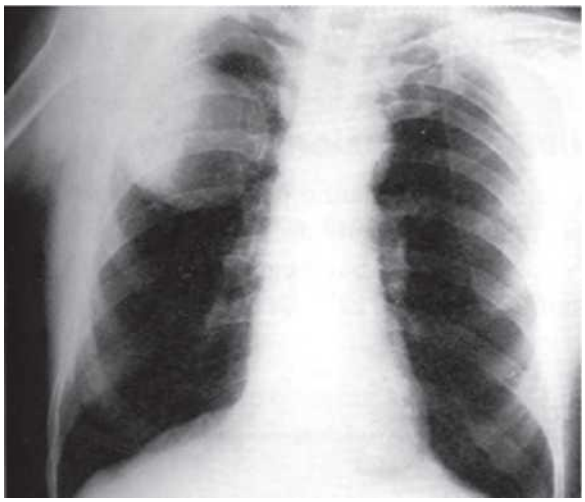

Fig. 4.26: Nodul pulmonar solitar

Noduli pulmonari multipli de dimensiuni medii (5-10 mm)
Metastaze (sân, tiroidă, rinichi, tract gastrointestinal, testicule)
Abcese *(Staphylococcus aureus)*

coniază)

Granulomatosis de Wegener
Nódulos reumatoides
Síndrome de Caplan (artritis reumatoide con neumo-

Silicoză.

Cavități pulmonare (Fig. 4.27)

Staphylococcus aureus (cu pereți subțiri și multipli)
Klebsiella pneumoniae (pereți groși cu căptușeală interioară neuniformă, frecventă în lobii superiori)
Tuberculoză (perete subțire și neted, foarte frecvent în lobii superiori)
Aspiraţie
Aspergiloză
Chist hidatic
Carcinom bronșic (pereți groși; predilecție pentru lobii superiori; cavitație frecventă în carcinoamele scuamoase)
Metastaze (pereți subțiri sau groși; observate mai ales în leziunile secundare ale carcinomului scuamos, carcinomului de colon și sarcomului)
Infarct pulmonar

în lobii inferiori)

10. Bronquiectasias quísticas (paredes finas; frecuentes

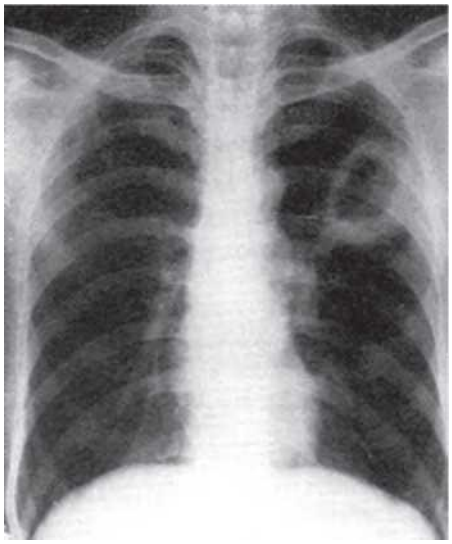

Fig. 4.27: Zona media izquierda - cavidad de paredes gruesas e irregulares

Bula enfisematosa infectada (pared delgada con nivel hidroaéreo)
Quiste broncogénico
Granulomatosis de Wegener (paredes gruesas)
Nódulos reumatoides

Coe)
ITI 1 i TI capacitatea j iif us ionde
Gas
periferice). III din
V» ca

Hemidiafragmă unilaterală ridicată
Paralizia nervului frenic
Colaps pulmonar
Infarct pulmonar
Boala pleurală cronică (fibrotorax)
Eventrație diafragmatică
a flexurii splenice
Boală inflamatorie subfrenică (abces subfrenic, revărsat subpulmonar)
Scolioză (hemidiafragmul ridicat este pe partea concavă)
Hepatomegalie sau splenomegalie masivă.

Hemidiafragmă bilaterală ridicată
1 .
Esfuerzo inspiratorio pobre
Obesidad
Colapso pulmonar basal bilateral
Pulmones pequeños (fibrosis pulmonar)
Ascitis
Embarazo
Neumoperitoneo
Hepatoesplenomegalia
Gran tumor intraabdominal

2 .
3 .

Tomografie computerizată

Valoros pentru determinarea dimensiunii și poziției nodulilor pulmonari (< 0,5 mm) sau a masei, precum și dacă există calcificări sau cavitații.
Se poate efectua o tomografie computerizată transtoracică percutanată a plămânului ghidată prin biopsie cu ac.
Pentru a obține diagnosticul citologic al leziunilor pulmonare periferice.
Foarte util în studiul patologiei mediastinale.
CT-ul de înaltă rezoluție este util în diagnosticarea fibrozei interstițiale și a bronșiectaziei.

Ecografie

Acest lucru este util în diagnosticarea patologiei pleurale (revărsat pleural , tumori).
Este util în diagnosticarea revărsatului subpulmonar și a prezenței oricărei patologii subfrenice, cum ar fi
Chist pulmonar traumatic (pereți subțiri și **C nifXId f Ho**
absceso hepático amebiano.
Ayuda a distinguir un derrame pleural de una consolidación basal.

Resonancia Magnética

Esta modalidad de investigación es particularmente útil en la evaluación de patología mediastínica vascular.

Este se calcula midiendo la absorción de monóxido de carbono de una sola respiración de 0.3% en mezcla de aire. Se calcula la capacidad de los pulmones para intercambiar gases y es útil en el diagnóstico de neumopatía intersticial (EPI) y enfisema.

Gasometría Arterial

Se lleva a cabo la medición de la concentración de PO_2, PCO_2 y HCO_3-.
Esto es particularmente útil en el tratamiento de la insuficiencia respiratoria, asma, y síndrome de distrés respiratorio del adulto (SDRA).
El oxímetro de oído o de pulso permite la medición continua no invasiva de la saturación arterial de oxígeno.
Los valores normales son los siguientes: pH = 7.35-7.45
PaO_2 = 80-105 mmHg PCO_2 = 35-45 mmHg.

Estudio de Ventilación-Perfusión Pulmonar

Este es valioso en la detección de tromboembolismo pulmonar. Inhalación de gas marcado con Xe^{133} (escaneo ventilatorio).
Se inyectan por vía IV macroagregados de albúmina marcados con Tc^{99} (imágenes de perfusión).

4 .
5 .
6 .
7 .
8 .
9 .
Abcese subfrenice bilaterale
Revărsate subpulmonare bilaterale.

Tipuri și cauze ale insuficienței respiratorii

Tipul I		*Tipul II*	
Acut	*Cronică*	*Acut*	*Cronică*
PaO2 H	PaO2 1	PaO2	PaO2 1
PaCO2	PaCO2	PaCO t	PCO ₂ t
pH-ul «	pH-ul «	pH 1	pH 1 sau «
HCO3 «	HCO3 «	HCO3	HCO3 t
		Exemple	
Astm		Epiglotita acută	Bronșită cronică, „balonare albastră” sau aspect cianotic
	Emfizem „puffer roz”		
Edem pulmonar. Embolie pulmonară.	Carcinomatoză limfatică	Astm acut sever. Paralizie a mușchilor respiratori.	Hipoventilație alveolară primară
SDRA			
Fibroză pulmonară			

Angiografie pulmonară,
emboliei pulmonare.
biochimice, celulare și histologice.

Bronhoscopie

Bronhoscoapele sunt de două tipuri:
Bronhoscop rigid
Bronhoscop cu fibră optică (flexibil).

Utilizări ale bronhoscopului și boli

Pentru a detecta modificările e b t ^^^ ii^ ^|| (| p | torsiune u **Canule/V a sa/** es
obstrucția traheei și bronhiilor)
Depistarea leziunilor intrabronșice (adenom bronșic, tuberculoză endobronșică)
Biopsia țesutului anormal din lumenul sau peretele bronșic
Biopsie pulmonară transbronșică
Periajul, spălarea sau aspirația bronșică pentru ex
bărbați citologici sau bacteriologici
Detectarea și îndepărtarea corpurilor străine
Hemoptizie cu radiografie toracică normală (diagnostică și terapeutică).

Bronhoscop rigid

Poate fi folosit pentru examinarea traheei și a bronhiilor principale.
Se folosește pentru a îndepărta un corp străin din căile respiratorii
Se utilizează pentru controlul hemoptiziei active și masive prin tamponarea hemoragiei endobronșice, fie cu instrumentul în sine, fie prin intermediul unui cateter Fogarty.

Bronhoscop cu fibră optică

Poate fi folosit pentru studierea bronhiilor periferice
Biopsie pulmonară transbronșică
Depistarea hemoptiziei inexplicabile.

aspirație percutanată și biopsie pleurală

Aspirația pleurală și biopsia cu ac Abram oferă dovezi

pentru a determina cauza bolii pleurale.

Terapia Oxigen

Scopul este de a facilita absorbția adecvată a oxigenului în sânge pentru a satisface cerințele țesuturilor

Permite a los pacientes a comer, beber, hablar durante la terapia. En este método, no se conoce la FIO_2 exacta. Las velocidades de flujo deberían limitarse a < 5 L/minuto. La tasa de flujo de 1 L/minuto por este método ofrece un FIO_2 de 24% y cada litro adicional de flujo aumenta la FIO_2 un 4%.

Máscaras Venturi

Permiten la entrega precisa de oxígeno. La FIO_2 habitual que se genera por este método son del 24%, 28%, 31%, 35%, 40% y 50%. Este tipo de método es útil en pacientes con EPOC e hipercapnia debido a que uno puede valorar la PaO_2 para minimizar la retención de CO_2.

Máscaras de No-Reinhalación

Una válvula de una vía impide que los gases exhalados entren en la bolsa de reserva y es útil para lograr una mayor concentración de O_2 y FIO_2.

Máscara de PPCVA (presión positiva continua de vías aéreas)

La máscara de presión positiva continua de vías aéreas se puede utilizar si la PaO_2 es inferior a 60 mmHg durante el uso de la máscara de No-Reinhalación. La PPCVA se lleva a cabo mediante una máscara ajustada equipada con válvulas de presión limitadas.

Presiune pozitivă pe căile respiratorii cu două niveluri (BiPAP)

Este o metodă de ventilație neinvazivă în care presiunea este aplicată în timpul inspirării și expirării printr-o mască. Suportul inspirator reduce efortul respirator al pacientului, iar suportul expirator (PCVS) îmbunătățește schimbul de gaze prin prevenirea colapsului alveolar. Această metodă este foarte utilă în bolile neuromusculare, BPOC și insuficiența respiratorie postoperatorie și reduce nevoia de intubație endotraheală și ventilație mecanică.

Boli respiratorii

Clasificarea bolilor respiratorii

Boli obstructive

Astmul bronșic
Boala pulmonară obstructivă cronică
Bronșiectazie
Fibroză chistică
Bronșiolită.
Boala pleurală
Alveolar
Boli pulmonare interstițiale

Boli restrictive (PAINT)

Boli neuromusculare.
- Paralizie diafragmatică
- Miastenia gravis
- Sindromul Guillain-Barré
- Distrofii musculare
- Leziune a coloanei cervicale

Anomalii ale peretelui toracic: cifoscolioză
- Obezitatea
- Spondilita anchilozantă.

Astmul bronșic

Astmul este o boală inflamatorie a căilor respiratorii mici, caracterizată prin obstrucție bronșică episodică și reversibilă, datorată hiperreactivității arborelui traheobronșic la multipli stimuli intrinseci și extrinseci, care se manifestă clinic ca paroxisme de wheezing polifonic, dispnee și tuse, care pot fi ameliorate spontan sau ca urmare a...

que pueden ser aliviados de form

medilibros.

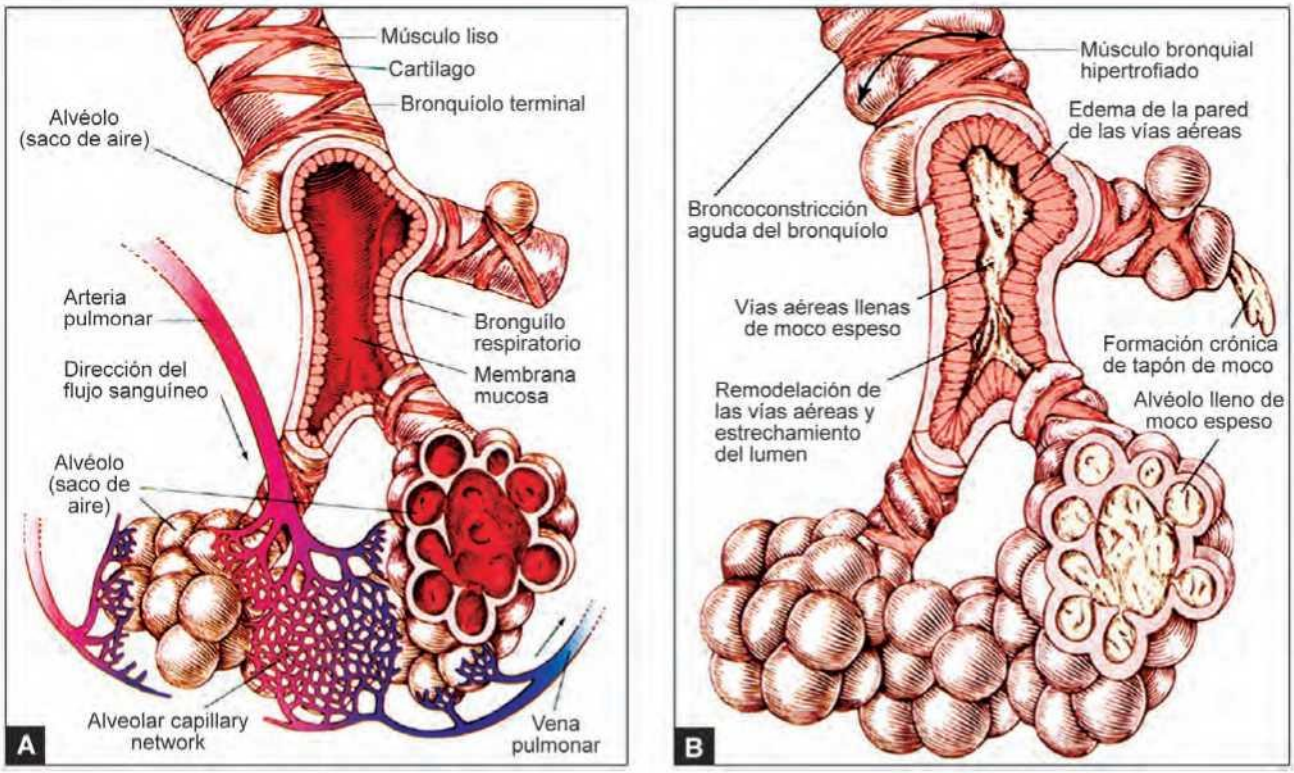

Figurile 4.28A și B: (A) Anatomia normală a bronhiolelor terminale, (B) Obstrucția fluxului de aer în timpul unui episod astmatic

Tipos

Astm extrinsec (astm atopic, astm cu debut precoce)
Debutul este în copilărie. Apare la persoanele atopice care dezvoltă rapid anticorpi IgE ca răspuns la alergeni. Pacienții atopici pot fi identificați prin testarea sensibilității cutanate. Reacția inflamatorie astmatică este caracterizată printr-un infiltrat celular bogat în eozinofile.

Astm intrinsec (astm non-atopic, astm cu debut tardiv)
Poate începe la orice vârstă, în special la sfârșitul vieții adulte. Alergenii nu joacă un rol în provocarea bolii.

Factorii precipitanți ai astmului

Aer rece
fum de tutun
Praf, vapori duri, acidi sau picanți
Stres emoțional
Infecții respiratorii (virale, bacteriene)
Exercita
Medicamente
AINS, în special aspirină* lll l^j l
p -blocante

Notă: *În astmul care răspunde la aspirină, pacienții prezintă o triadă formată din astm, polipi nazali și - sensibilitate la aspirină, iar acest lucru poate pune viața în pericol.

Acetaminofenul, salicilatul de sodiu, salicilatul de colină, salicilamida și propoxifenul sunt bine tolerate.

Produse chimice
Agenți de sulfatare precum bisulfitul de sodiu sau potasiu, dioxidul de sulf etc.
• Alergeni
Îngerat (pește, nuci, căpșuni)
Inhalat (praf, polen, acarieni)
Aditivi alimentari (tartrazină, conservant, metabisulfit, glutamat monosodic sau ajinomoto)
Alergeni ocupaționali (granule de praf, praf de lemn).

Mecanismul implicat în astm

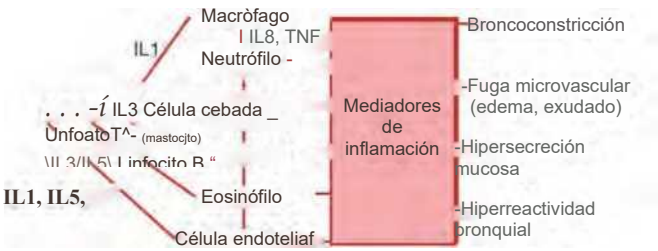

Fiziopatologie (Fig. 4.28B)

Inflamația cronică a căilor respiratorii, evidențiată prin infiltrarea celulară a acestora prin activarea eozinofilelor, mastocitelor, macrofagelor și limfocitelor T.
Eliberarea mediatorilor din celulele menționate anterior - provoacă contracția mușchiului neted bronșic.
Denudarea și descuamarea epiteliului formează dopuri mucoase care obstrucționează căile respiratorii.
Remodelarea căilor respiratorii, așa cum este demonstrată de
Hipertrofia și hiperplazia mușchilor netezi
Hipertrofia celulelor caliciforme și a glandelor submucoase, provocând hipersecreție de mucus
Depunere de colagen care provoacă îngroșarea laminei reticulare
Infiltrare celulară, edem și posibilă îngroșare
t,,,,—, samiento al peretelui căilor respiratorii.

Caracteristici clinice

Se poate auzi o respirație șuierătoare polifonică, ascuțită și răspândită.
Se aude o respirație șuierătoare la expirație în bronhoconstricție.
În cazul bronhoconstricției severe se aude respirația șuierătoare

tricción leve.

os.com

• Se escuchan sibilancias inspiratorias y espiratorias en la broncoconstricción moderada.

inspiratorie.
În astmul aproape fatal, toracele este silențios.

Nu toate respirațiile șuierătoare sunt cauzate de astm. Altele

trastornos que pueden producir sibilancias son los siguientes:

Tuberculoză
Astm cardiac (edem pulmonar acut)
BPOC
Aspergiloză bronhopulmonară alergică (ABPA): Astmul răspunde slab la tratament, prezența opacităților la radiografia toracică, eozinofilie periferică, IgE crescut de peste 2000 ng/ml, anticorpi IgM împotriva Aspergillus cu bronșiectazie chistică proximală.
Tumorile carcinoide
Pneumonii eozinofilice
Vasculită sistemică
Embolie pulmonară recurentă

Asma Nocturna
El asma nocturna se define como un descenso durante la noche de más del 20% en el VPFE (Velocidad del pico de flujo espiratorio) o flujo espiratorio máximo. Puede ser la única manifestación del asma. Esto se sospecha debido a:
Descenso matutino de adrenalina en la circulación
Cambios durante la noche en el tono vagal (aumento del tono vagal por la mañana)

Răcirea căilor respiratorii pe timpul nopții
Modificări circadiene ale concentrației plasmatice de cortizol (scăderea nivelului de cortizol de la miezul nopții până dimineața).

Astmul gastric

Agravarea astmului sau dificultățile de respirație după mese se datorează refluxului gastroesofagian (reflux reflex). Acesta se tratează prin evitarea bronhodilatatoarelor orale și inițierea terapiei antireflux.

Astmul indus de exerciții fizice

Astmul este adesea indus de exercițiile fizice, iar bronhodilatatoarele inhalatorii trebuie administrate înainte de exerciții. Se recomandă terapia regulată cu bronhodilatatoare sau cromoglicat de sodiu înainte de exerciții fizice.

Astm episodic

Pacientul nu prezintă simptome respiratorii între episoadele de astm.

Astmul cronic

Simptomele pot fi cronice dacă nu sunt controlate corespunzător prin tratament. Poate imita bronșita cronică.

Astm acut sever |Eatalo|fcsmțic®) III | j

Aceasta este o urgență medicală. Pacientul este hipoxic și cianotic din cauza unui bronhospasm sever. Se caracterizează prin tahicardie (frecvență cardiacă > 120), tahipnee (frecvență respiratorie > 30/min), transpirații, puls paradoxal (> 10 anormal; > 20 obstrucție profundă), stare mentală alterată și un raport inspirator-expirator de 1:3 sau 1:4.

Constatări privind amenințarea vieții

Pacientul nu poate vorbi
Cianoză centrală
Oboseală, confuzie, alterarea stării de conștiență
Bradicardie
Piept silențios
Nu există prezența fluxului expirator maxim
Hipoxemie severă (<8 kPa sau 60 mmHg)

1 mmHg = 0,1333 kPa (kilopascali)

Tensiune CO2 normală sau ridicată (5-6 kPa sau 37-45 mm Hg)
pH scăzut sau ridicat [H +].

Radiografie toracică

O radiografie toracică trebuie efectuată pentru a exclude alte cauze ale respirației șuierătoare și, de asemenea, pentru a exclude prezența pneumotoraxului în toate cazurile de astm acut sever.

Teste funcționale pulmonare (PFT)

PFP-urile arată tipul de boală pulmonară obstructivă.

VEF ı După 2 inhalări de beta-agoniști, se observă o

Investigaciones

creștere de 15% sau mai mult față de nivelul anterior.

Fluxul expirator maxim (PEF)

Înregistrările seriale ale PEF pot arăta o scădere în timpul nopții (depresie matinală) și o creștere ulterioară în timpul zilei la pacienții cu astm.

Există o creștere a eozinofilelor în spută și sânge. IgE seric este crescut în astmul atopic.

ÛL
(Diagnosticul diferențial al astmului)

Bronșită cronică
Emfizem
Fibroză chistică
Bronșiolită virală
Stenoză bronșică
Obstrucția mecanică a căilor respiratorii
Aspirația de corpuri străine
Tumoră endobronșică
Insuficiență cardiacă
i0~Siilfl7bme df - v^'nO^h^^^'sup^ior

Disfuncția corzilor vocale
Embolie pulmonară
Eozinofilie pulmonară
Medicamente - inhibitori ai ECA, blocante p
Vasculită sistemică
Sindromul carcinoid
Aspergiloza bronhopulmonară alergică.

Managementul astmului bronșic

Tratamentul infecției
Evitați alergenii și alți factori declanșatori
Medicamente
Hiposensibilizare.

Medicamente utilizate în astm

Medicamente utilizate pentru prevenirea astmului

Cromoglicat de sodiu: Acesta acționează prin prevenirea eliberării mediatorilor din mastocite. Este util la copiii cu astm atopic și trebuie administrat timp de cel puțin patru săptămâni la o doză de 20 mg printr-un inhalator cu pulbere uscată (DPI) sau 5-10 mg printr-un inhalator cu doză măsurată de patru ori pe zi.

Nedocromil sodic: Acesta este un medicament antiinflamator cu proprietăți similare cu cele ale cromoglicatului de sodiu. Se administrează prin inhalator cu doză măsurată, în doză de 4 mg, de 2 sau 4 ori pe zi.

Ketotifen: Acesta este mai puțin eficient decât cele două medicamente anterioare și provoacă somnolență profundă. Doza recomandată este de 1-2 mg de două ori pe zi, administrat în timpul meselor.

Medicamente utilizate pentru inversarea bronhospasmului

P **-adrenergic**
Durată scurtă
Epinefrină
Izoetarina
Izoproterenol
Durată intermediară
Metaproterenol
Terbutalină
Albuterol

Pirbuterol
Bitolterol
Fenoterol
De lungă durată
Salmeterol
Formoterol

de glucocorticoizi	**/mcg/l inhalatorie**
Beclqme dipropionate|asln^^j *f* IJ	II» \ J
Acetonidă de triamcinolon |	100 |||
Flunisolidă	250
Budesonidă	200
Propionat de fluticazonă	44,110,220

1. *Stimulente adrenergice:* Medicamentele din această categorie sunt:
Catecolamine (epinefrină, izoproterenol, izoetarină, rimiterol și hexoprenalină).
Rezorcinoli (metaproterenol, terbutalină și fenoterol).
Saligenină (salbutamol).
Salmeterol 50-100 pg BD (de două ori pe zi)
Formoterol 12-24 pg BD (O dată pe zi sau unul pe zi)
Bambuterol 10-20 pg OD (O dată pe zi sau unul pe zi)
Acestea sunt p 2 Agoniști selectivi cu acțiune prelungită, utilizați de preferință în asociere cu corticosteroizi inhalatori.

Acestea produc dilatarea căilor respiratorii prin stimularea receptorilor beta prin stimularea enzimei adenilat ciclază, cu formarea rezultată de AMP ciclic din ATP.

Catecolamine: Acestea sunt medicamente cu acțiune scurtă, cele mai eficiente **atunci când** sunt administrate parenteral sau prin inhalare. Epinefrina (0,3–0,5 ml de soluție 1:1000 subcutanat) și izoproterenolul sunt P2 Aceste medicamente sunt neselective și, prin urmare, au efecte cronotrope și inotrope pozitive asupra inimii. Adrenalina are un efect alfa-stimulator, în timp ce izoproterenolul nu stimulează receptorii alfa și este medicamentul preferat din acest grup.

Rezorcinoli: Terbutalină 5 mg de trei ori pe zi, oral sau intravenos (inhalare directă).

Saligenine: Salbutamol 2 până la 4 mg de trei ori pe zi, oral sau pe cale intravenoasă (inhalare directă).

Anticolinergice: Bromură de ipratropiu administrată intravenos. Acest medicament este util în special în astmul indus de medicamente, de exemplu, beta- blocante.

Metil xantine
Teofilină orală
Aminofilină intravenoasă (la copiii cu vârsta cuprinsă între 9 și 16 ani și adulții fumători, se administrează o doză de încărcare de 6 mg/kg, urmată de o perfuzie cu 1 mg/kg/oră timp de 12 ore și ulterior 0,8 mg/kg/oră. La nefumători , se administrează aceeași doză de încărcare dacă pacientul nu a primit medicamentul, urmată de 0,1-0,5 mg/kg/oră în perfuzie).

Teofilina are un interval terapeutic îngust. Nivelul seric ideal este de 10-20 pg/ml; dacă nivelul seric depășește 30 pg/ml, pot apărea convulsii.

nuye în cele ce urmează

Utilizarea concomitentă de eritromicină, cimetidină, alopurinol sau propranolol
Stare febrilă
Nou-născuți și seniori
Boală hepatică acută și cronică.
Clearance-ul teofilinei crește în următoarele condiții:
Utilizarea concomitentă de fenitoină, fenobarbital
Consumul de tutun
La copii.

Medicamente antiinflamatoare
Dipropionat de beclometazonă (200 pg) de două ori pe zi, intravenos
Budesonidă (200 mg), de două ori pe zi, intravenos
Prednisolon oral
Metilprednisolon intravenos 125 mg administrat intravenos imediat, urmat de 40-60 mg intravenos la fiecare 6 ore, ceea ce corespunde unei doze echivalente de 60 mg prednisolon la fiecare 6-8 ore.
Fluticazonă: Pentru profilaxie, 250 mcg o dată pe zi (prin inhalare). Doza poate fi crescută la 1000 mcg.
Combinație de fluticazonă și salmeterol.

A. Antagoniști ai leucotrienelor
Montelukast (10 mg de patru ori pe zi)
Zafirlukast (20 mg BD)

Acestea oferă un control eficient al astmului persistent ușor și sunt mai puțin eficiente în comparație cu corticosteroizii inhalatori.

E. *Inhibitor de 5-lipooxigenază*
Zileuton 600 mg (de 4 ori pe zi) este rezervat în principal pentru astmul sever. Acesta provoacă creșterea enzimelor hepatice. Monitorizarea lunară a ALT este esențială.

F. *Terapie anti-IgE:* Omalizumab este un anticorp monoclonal împotriva IgE și are un rol în tratamentul astmului persistent moderat până la sever. Ca terapie adjuvantă, acest medicament este util pentru reducerea dozei de steroizi administrați oral și inhalator, fără a compromite calitatea controlului astmului. Omalizumab se administrează la o doză de 30–700 UI/ml subcutanat peste nivelul inițial de IgE al pacientului.

G. *Medicație alternativă: S-au* utilizat metotrexat, ciclosporină, tacrolimus și micofenolat de mofetil .

Managementul astmului

Clasificarea severității

	Simptome	*Simptome Noaptea*	*FEM*
Pasul 1 Intermitent	< 1 dată pe săptămână PMF asimptomatică și normală între atacuri	< de 2 ori pe lună	> 80% furnizate. Variabilitate < 20%
Pasul 2 Ușor persistent	> 1 dată pe săptămână, dar < 1 dată pe zi	> de 2 ori pe lună	> 80% furnizate. Variabilitate 20-30%
Pasul 3 Moderat persistent	Zilnic Utilizarea zilnică a **pagina** ₂ Agoniști. Atacurile afectează activitățile.	> 1 dată pe săptămână	> 60% < 80% furnizat Variabilitate > 30%
Pasul 4 Strict persistent	Continuu Activitate fizică limitat	Frecvent	< 60% furnizat Variabilitate > 30%

[A] Tratamiento

	Prevención a largo plazo	*Alivio rápido*
Paso 1 Intermitente	N^es necesario	Broncodilatador de acción corta: **Inhalación de p2 agonista** según lo requieran los síntomas, pero menos de una vez por semana. La intensidad del tratamiento dependerá de la severidad de los ataques. 2. Inhalación de **p2** agonista o cromoglicato antes del ejercicio o de 3. la exposición a alergenos
Paso 2 Levemente persistente	Tratamiento diario: Cualquier **corticoesteroide inhalado**, 200-500 pg, **cromoglicato, nedocromil** o teofilina de liberación sostenida. De ser necesario, aumentar la dosis de corticoesteroide inhalado a 800 pg. Puede añadirse **p2** agonista inhalado de acción prolongada o teofilina de liberación sostenida o tabletas de **p2** agonista de acción prolongada.	1. Broncodilatador de acción corta: **Inhalación de p2 agonista** según lo requieran los síntomas, sin que exceda 3-4 veces en un día.
Paso 3 Moderadamente persistente	Tratamiento diario: **Corticoesteroide inhalado** 800-2000 pg y si es necesario **Broncodilatador de acción prolongada:** Puede añadirse **p2** agonista inhalado de acción prolongada o teofilina de liberación sostenida o tabletas de **p2** agonista de acción prolongada.	1. Broncodilatador de acción corta: **Inhalación de p2 agonista** según lo requieran los síntomas, sin que exceda 3-4 veces en un día
Paso 4 Severamente persistente	Tratamiento diario: **Corticoesteroide inhalado** 800-2000 pg o más y **Broncodilatador de acción prolongada:** Puede añadirse **p2** agonista inhalado de acción prolongada o teofilina de liberación sostenida o tabletas de **p2** agonista de acción prolongada. **Tableta de corticoesteroide** a largo plazo.	1. Broncodilatador de acción corta: **Inhalación de p2 agonista** según lo requieran los **síntomas**.

Step down: Revisar el tratamiento cada 3-6 meses. Si se mantiene un control durante 3 meses, se *Step up:* Si no se consigue mejoría, considere step up. debe llevar a cabo la disminución gradual del tratamiento.

Prezența uneia dintre caracteristicile de severitate este suficientă pentru a încadra un pacient în categoria respectivă.

Managementul astmului nocturn

Tratament cu medicamente antiinflamatoare (corticosteroizi)
Teofilină cu eliberare prelungită sau | f2 agonist sau ambele
pagina 2 agoniști cu acțiune îndelungată.

Managementul astmului acut sever

Terapie cu oxigen cu concentrație mare
Doze mari de p2 agoniști nebulizați corticosteroizi sistemici
Dacă nu există răspuns la tratamentul de mai sus, se c·administrează bromură de ipratropiu nebulizată sau aminofilină intravenoasă (250 mg în 20 de minute) sau p2
Agoniști intravenoși
Monitorizați tratamentul cu un pulsoximetru
Ventilație asistată atunci când este necesar
Tratamentul cu 70-80% heliu (echilibrat cu oxigen) poate fi
Indicaciones para la
1.

Comă
Stop respirator
Oboseală, confuzie, somnolență
Deteriorarea tensiunii arteriale a gazelor sanguine în ciuda terapiei
8 kPa y descendiendo (60 mmHg)
> 6.5 kPa y aumentando (50 mmHg)
7.3 y descendiendo.
PaO2
PaCO2
pH-ul

Sindromul de apnee-hipopnee obstructivă în somn (SAOS)

Apnee (încetarea respirației) sau hipopnee (respirație superficială cu o reducere cu > 30% a fluxului de aer inițial, asociată cu o scădere cu 4% a saturației de oxigen), urmată de somnolență excesivă în timpul zilei.
2-4% dintre adulții de vârstă mijlocie au OSAHS. Sforăitul puternic este cel mai frecvent simptom al OSAHS.
Simptomele frecvente includ dureri de cap matinale, deficiențe intelectuale, pierderea libidoului, treziri nocturne, nicturie, enurezis și oboseală cronică.
Obezitatea și obstrucția nazală sunt frecvente.

Complicații

Hipoxemie și hipercapnie
Policitemia și BPOC
Cor pulmonar
Hipertensiune sistemică, insuficiență cardiacă și accident vascular cerebral.

benefic. Acest amestec de gaze reduce rezistența căilor respiratorii și îmbunătățește bronhodilatația.
Apneea poate fi obstructivă, centrală sau o combinație a ambelor (în tipul central, fluxul de aer și efortul respirator sunt absente; în tipul obstructiv, fluxul de aer este redus sau absent, dar efortul respirator este intact).
Polisomnografia nocturnă (PSG sau studiul somnului) - standardul de aur pentru diagnosticul OSAHS.
Studiul somnului include EEG, EMG, electrooculografie, ECG și saturația oxihemoglobinei, împreună cu evaluarea fluxului de aer respirator și a efortului.

Instrucțiuni pentru studiul somnului

Sforăitul cu somnolență excesivă în timpul zilei
Evaluarea terapiei optime pentru CPAP nazal
Hipertensiune pulmonară inexplicabilă
Policitemie inexplicabilă
Hipercapnie în timpul zilei
Tensiune arterială crescută slab controlată.

Indicele de apnee-hipopnee (IAH)
(Numărul de episoade pe oră de somn)
IAH este utilizată pentru a cuantifica severitatea OSAHS severă (> 30).

Management

OSAHS ușoară - Dispozitive orale ca dispozitiv de repoziționare mandibulară
Oxigenul suplimentar trebuie utilizat atunci când este necesar.
Presiune pozitivă a fluxului de aer
PPCVA este utilizată pentru a administra aer printr-o mască nazală sau orală
BiPAP – Se poate utiliza presiunea pozitivă pe două niveluri a căilor respiratorii, dar este mai scumpă decât CPAP.
Traheostomia este indicată în hipoventilația alveolară semnificativă care pune viața în pericol.
Uvulopalatofaringoplastia este cel mai frecvent tratament chirurgical
Alte proceduri chirurgicale includ ridicarea genioglosului, miotomia hioidă cu suspensie și ridicarea maxilomandibulară.

Boala pulmonară obstructivă cronică (BPOC)

BPOC este o boală caracterizată prin limitarea fluxului de aer expirator, care nu este complet reversibilă. Limitarea fluxului de aer este, în general, progresivă și asociată cu un răspuns inflamator anormal al plămânilor la particule sau gaze nocive (Fig. 4.29).

Diagnosticul de BPOC trebuie luat în considerare la orice pacient care prezintă simptome de tuse, producere de spută sau dispnee și/sau antecedente de expunere la factori de risc pentru boală. BPOC include bronșita cronică și emfizemul pulmonar. Diagnosticul este confirmat prin spirometrie. Prezența unui bronhodilatator cu valoare predictivă a FEV1 **Un debit expirator maxim** (PEFR) < 80% în combinație cu un raport FEV1 / FVC < 70% confirmă prezența unei limitări a fluxului de aer care nu este complet reversibilă. Un debit expirator maxim scăzut este compatibil cu BPOC, dar are specificitate scăzută, deoarece poate fi cauzat de alte boli

pulmonare.

Bronșită cronică

Aceasta este o afecțiune asociată cu producția excesivă de mucus traheobronșic, suficientă pentru a provoca o tuse productivă în majoritatea zilelor, timp de cel puțin 3 luni pe an, timp de mai mult de doi ani consecutivi. Poate fi subdivizată în:

Bronșită cronică simplă (descrie o afecțiune cu producție de spută mucoidă).

Fig. 4.29: Respirație cu buze strânse - BPOC

Bronșită mucopurulentă cronică (producție de spută purulentă persistentă sau recurentă în absența unei afecțiuni supurative locale).

Bronșită cronică cu obstrucție/bronșită astmatică cronică - (dispnee severă și respirație șuierătoare în asociere cu iritanți sau infecții inhalate).

Emfizem

Se definește ca distensia spațiilor aeriene distale de bronhiolele terminale, cu distrugerea septurilor alveolare.

Factori predispozanți pentru BPOC

Fum

Poluarea mediului (praf, fum)

Predispoziție genetică

Infecție (bacteriană sau virală)

Emfizem cauzat de deficitul de alfa-1 antitripsină

Expunerea ocupațională (fumuri etc.)

Expunerea la umiditate, ceață și schimbări bruște de temperatură.

Patogeneză

BPOC este caracterizată prin inflamație cronică la nivelul căilor respiratorii, parenchimului și vaselor. Macrofagele, limfocitele T (CD8+) și alte celule **sunt prezente în diferite părți** ale plămânului. Celulele inflamatorii activate eliberează o varietate de mediatori - leucotriena B4 (LTB4), interleukina 8 (IL-8), factorul de necroză tumorală alfa (**TNF -** α) și alții capabili să deterioreze structurile pulmonare. Pe lângă inflamație, un dezechilibru între proteaze, antiproteinaze și stresul oxidativ joacă un rol în patogeneza BPOC.

Ipoteza protează-antiprotează susține că distrugerea pereților alveolari în emfizem se datorează unui dezechilibru între proteaze și inhibitorii acestora din plămân.

deficitul de alfa $_{\text{-1 antitripsină}}$ (un inhibitor important de protează), emfizemul se dezvoltă la o vârstă mai fragedă, în special la fumători.

Impactul particulelor de fum în bronhiole duce la agregarea celulelor inflamatorii , creșterea elastazei și scăderea α1 - antitripsinei, rezultând emfizemul centroacinar observat la fumători.

Tipuri de emfizem (Figura 4.30)

Emfizem centroacinar: Există distrugerea și mărirea părții centrale sau proximale a unității respiratorii - acinii. Lobii superiori și apexurile sunt afectate predominant. Apare frecvent la fumătorii de sex masculin în asociere cu bronșita cronică. *Emfizem panacinar:* Există distrugere uniformă și

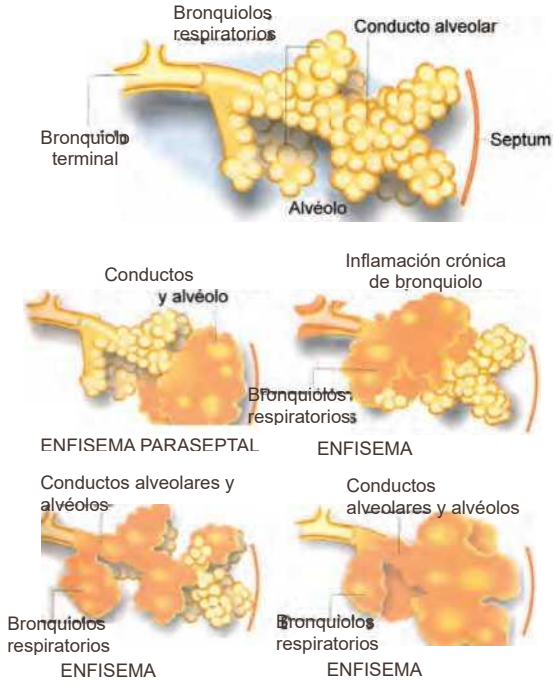

Fig. 4.30: Tipos de Enfisema agrandamiento de acin basales bajas. Se asocia redominante en las zonas ciencia de α_1-antitripsina.

Emfizem paraseptal: Acesta afectează doar acinii distali. Este situat aproape de pleură și provoacă adesea pneumotorax spontan.

Neregulat: Poate fi implicat orice tip.

Varietăți speciale de emfizem

Emfizem compensator: Țesutul pulmonar normal suferă hiperinflație ca mecanism compensator ca răspuns la deteriorarea care apare într-o parte a aceluiași plămân sau în plămânul opus. În acest caz, septurile alveolare sunt păstrate.

Emfizem mediastinal: Acesta apare ca urmare a pătrunderii rapide a aerului în mediastin, urmată de ruptura alveolelor supra-dilatate. Poate apărea în următoarele condiții:
Astm bronșic sever
Ruptura bulelor emfizematoase
Ruptura esofagiană.

Aerul care pătrunde în țesuturile subcutanate ale gâtului se manifestă sub forma *unui emfizem subcutanat.*

picioare?

Caracteristici clinice

Semnul distinctiv al BPOC este obstrucția fluxului de aer expirat, care nu este complet reversibilă.

Caracteristici diferențiale între emfizem și bronșită cronică

Caracteristici: Emfizem predominant, Bronșită predominantă

		(Păsărică balon roz)	*(Blue Bloater)*
1.	Vârsta de	al șaselea deceniu	al 5-lea deceniu
2.	Tuse	După dispnee	Înainte de dispnee
3.	Dispnee	Severă	Ușor
4.	Spută	Saraci, mucoși	Abundent, purulent
5.	Infecții	Mai puțin frecvente	Comun
6.	Insuficiență respiratorie	Adesea terminal	Atacuri repetitive
7.	Radiografie al toracelui	Hiperinflație ± modificări buloase; inimă mică	Mărci Bronco vase de sânge mărite; inimă mare
8.	PaCO2 (mmHg)	35-40	50-60
	PaO2 (mmHg)	65-75	45-60
9.	Hipertensiune pulmonară	Ușor	Moderat până la sever
Cor pulmonar		Faza pre-terminală	Comun
Capacitate de difuzie		Scăzut	Normal spre ușor redus

Principalele simptome sunt tusea, producția de spută și dispneea la efort. Simptomele nocturne sunt neobișnuite și pot fi asociate cu modificări fizice ale respirației. Hiperrezonanță toracică la percuție, volum toracic mărit și zgomote respiratorii diminuate. Scuturarea cu apă nu este o caracteristică a BPOC. Pot fi prezente semne de cor pulmonale. Tahipneea marcată, cianoza și mișcarea abdominală paradoxală pot indica necesitatea - ventilației asistate.

Radiografiile toracice nu sunt sensibile pentru diagnosticarea BPOC. Spirometria este singura metodă fiabilă pentru diagnosticarea și clasificarea BPOC.

Exacerbarea BPOC este cauzată de H. influenzae, *S. pneumoniae și M. catarrhalis.*

Dezvoltarea funcțiilor sistemice indică un prognostic rezervat, cu o supraviețuire < 1 an.

Caracteristicile sistemice ale BPOC

Caracteristici sistemice	*Mecanism posibil*
Cașexia	TNF- α , IL-6, leptină
Pierderea masei musculare	Apoptoza musculo-scheletică cauzată de TNF-α
Policitemie	Hipoxie cronică
Anemie	FNT- a
Depresie	FNT- a , IL-6
Anomalii cardiovascular	PCR, fibrinogen
Osteoporoză	efectul terapiei cu corticosteroizi

edilibros.com

Índice de Reid

La relación del espesor de las glándulas submucosas a la de la pared bronquial se expresa como el índice de Reid.

En los individuos normales, es de 0.44 ± 0.09

En la bronquitis crónica, es de 0.52 ± 0.08

Si el espesor de la capa submucosa es > 50% del espesor de la pared bronquial es altamente sugestivo de bronquitis crónica.

Un alto índice está comúnmente asociado con los síntomas.

Complicaciones

Neumotórax, insuficiencia respiratoria y cor pulmonale.

Investigaciones

Radiografía de Tórax

Muestra hipertranslucencia, diafragma bajo y plano o bulas. La translucencia se extiende anteriormente hasta la 7ma. costilla y posteriormente hasta la 9ma. costilla. Se ve el ensanchamiento de los espacios intercostales y el corazón tubular.

Manejo

Estadio 0 en riesgo - Evitar los factores de riesgo y vacunarse contra la influenza.

Evaluar la voluntad de dejar de fumar - aconsejar, ayudar y hacer arreglos para el seguimiento.

Clasificarea GOLD pentru BPOC

VEF1/CVF < 70% es diagnóstico de EPOC en estadio 0, excepto en situación de riesgo

Estadios: Todos los estadios pueden o no tener síntomas crónicos

VEMS /CVF < 70% este diagnostic pentru BPOC în stadiul 0, cu excepția situațiilor cu risc crescut.

Stadii: Toate stadiile pot avea sau nu simptome cronice

0: Risc ridicat - Spirometrie normală - Simptome cronice cum ar fi tusea și producția de spută

I: BPOC ușoară - FEV1 > 80% din valoarea predictivă

II: BPOC moderată - FEV1 50 până la 80% din valoarea predictivă

III: BPOC severă - FEV1 30% până la 50% din valoarea prezisă

IV: BPOC foarte severă - FEV1 < 30% din valoarea maximă prezisă predictiv sau < 50% din valoarea predictivă cu insuficiență respiratorie cronică sau semne clinice de insuficiență cardiacă dreaptă

glucocorticoesteroides sistémicos (Prednisona/ Metil-prednisolona)

• EPOC muy severa - O_2 a largo plazo, asistencia ventilatoria, manejo de la insuficiencia cardiaca, considerar tratamiento quirúrgico.

Todos los fármacos se pueden administrar por medio del inhalador dosificador o inhalador de polvo seco o IPS con un dispositivo espaciador o reservorio o mediante un nebulizador.

Se pueden añadir metilxantinas (Aminofilina, o Teofilina SR) cuando sea necesario.

Se debe administrar oxígeno para mantener una PaO_2 > 60 mmHg o SaO_2 > 90%. Los pacientes con insuficiencia respiratoria crónica necesitan oxígeno > 16 horas/ día, 2-3 L/minuto, demostrándose un incremento en la supervivencia.

Los antibióticos son necesarios sólo cuando hay una infección respiratoria.

En la exacerbación aguda, sólo los esteroides parenterales son útiles.

La terapia de reemplazo con a_1-antitripsina intravenosa (A1AT) puede beneficiar a algunos pacientes deficiencia de A1AT (< 50 mg/dl) y EPOC.

Vacunas - Las vacunas de la influenza y el neumococo reducen la enfermedad grave y la mortalidad en **Fármacos** psicoactivos - Pacientes con EPOC a menudo sufren de depresión y ansiedad. Las benzodiazepinas a

Terapia cu oxigen pe termen lung: Indicații

BPOC-Hipoxemie-Edem

VEMS < 1,5 l, CVF < 2 l

PaO2 < 55 mm Hg (7,3 kPa); PaCO2 > 45 mmHg (6 kPa) .

Indicații pentru ventilația cu presiune pozitivă neinvazivă (VNIPP)

(Această procedură se efectuează doar la pacienții cu o stare mentală normală, funcție cardiovasculară stabilă, care sunt relativ cooperanți și fără stop respirator.)

Dispnee severă cu utilizarea mușchilor accesorii și mișcări abdominale paradoxale

Acidoză pH < 7,35 și hipercapnie $PaCO_2$ > 45 mmHg (> 6,0 kPa)

Frecvență respiratorie > 25/minut.

Indicații pentru ventilația mecanică invazivă

Dispnee cu utilizarea mușchilor accesorii și mișcări abdominale paradoxale

Frecvență respiratorie > 35/minut

Hipoxie - PaO_2 < 5,3 kPa (40 mmHg) sau PaO_2 / FiO_2 < 200 mmHg

Acidoză severă - pH < 7,25 și hipercapnie PaCO2 > 60 mmHg (> 8 kPa)
Stop respirator
Tulburări senzoriale
Funcție cardiovasculară instabilă - hipotensiune arterială, șoc , insuficiență cardiacă
Sepsis, embolie pulmonară, revărsat pleural masiv, barotraumă
Insuficiența VNIPP.

Tratament chirurgical

Bullectomie

Operație de reducere a volumului pulmonar - rezecția - porțiunii afectate a plămânilor.

Îmbunătățește toleranța la efort, dar nu crește speranța de viață.

Transplant pulmonar FEV1 < 35% (P_{aO2} < 60 mmHg și P_{aCO2} (> 50 mmHg).

Bronșiectazie

Dilatare și distorsiune persistentă și ireversibilă a bronhiilor de dimensiuni medii (generațiile a 5-a până la a 9-a) cu mai mult de 2 mm.

Bronșiectazia poate fi cauzată de o infecție bronșică cronică.

Factori predispozanți pentru bronșiectazie

Congenital

Primar

Secundar

Traheobroncomegalie (sindrom Mounier-Kuhn)
Broncomalacie (sindrom William-Campbell) Sechestrare pulmonară (intralobară, extralobară) Sindrom Kartagener (bronșiectazie, sinuzită, situs inversus)
Sindromul Young (azoospermie obstructivă idiopatică)
Sindromul unghiilor galbene (limfedem, unghii îngălbenite și revărsat pleural)
Fibroză chistică
Deficit de alfa -1 antitripsină
Sindroame imunodeficiențe (hipogamaglobulinemie).
Sindromul Chandra-Khetarpal - Levocardie, fără uzită și bronșiectazie, dar fără anomalie ciliară.

Dobândit

a. *Infecții:* rujeolă, tuse convulsivă, bronșită, bronșiolită , pneumonie, tuberculoză endobronșică.

Infecțiile cu adenovirus, gripă și HIV pot, de asemenea, predispune la bronșiectazie.

Obstrucție bronșică: corp străin, tumoră (adenom/carcinom), ganglioni limfatici, atriu stâng , anevrism [cauzele pot fi în lumen, în perete sau în afara peretelui].
Tulburări asociate ale sistemului imunitar: colită ulcerativă , LES, boală reumatoidă, aspergiloză bronhopulmonară alergică (ABPA).

Patogeneză

Dilatarea bronșică în bronșiectazie este asociată cu modificări distructive și inflamatorii ale pereților căilor respiratorii de dimensiuni medii, adesea la nivelul...

a bronhiilor segmentare sau subsegmentare. Inflamația este mediată în principal de neutrofile și duce la creșterea nivelului de enzime, cum ar fi elastaza și metaloproteinazele matriceale. Componentele structurale normale ale peretelui, inclusiv cartilajul, mușchiul și țesutul elastic, sunt distruse și înlocuite cu țesut fibros. Căile respiratorii dilatate conțin frecvent depozite groase de material purulent, în timp ce căile respiratorii periferice sunt adesea ocluzate sau obliterate de secreții și înlocuite cu țesut fibros.

1. Bronqu tasias cilíndricas
2. Bronqu tasias sacular es (Caracteristici)
3. Bronșiectazie varicoasă.

. M- - Caracteristici clinice

Tuse persistentă, recurentă, cu cantitate mare de spută purulentă; hemoptizie, crepitături persistente și dure, cu sau fără respirație bronșică (consolidare asociată). Poate apărea orice combinație de crepitături, ronghii și respirație șuierătoare. Este prezentă senzația de hiatus la nivelul mâinilor și picioarelor.

Bronșiectazia este frecventă în lobul inferior stâng, deoarece bronhia din acest lob este mai lungă și mai îngustă. Lobii mijlociu și lingual sunt următorii cel mai frecvent afectați. Lobul superior nu este implicat.

Sechestrarea pulmonară

Aceasta este o regiune a parenchimului pulmonar care are o conexiune incompletă sau nulă cu căile respiratorii și este irigată de o arteră aberantă derivată din aortă sau una dintre ramurile acesteia. Atunci când pleura viscerală are un loc comun cu țesutul pulmonar normal adiacent, aceasta se numește sechestrare intralobară. Când are propria mucoasă pleurală, aceasta se numește sechestrare extralobară.

Bronșiectazia lobului superior

Afectează segmentele posterioare și apicale ale lobului superior. Este frecventă în tuberculoză, fibroză chistică și ABPA.

Bronșiectazie uscată (Bronchiectasia Sicca)

Este prezentă doar hemoptizie; nu există producție de spută ; lobul superior este de obicei implicat în tuberculoză.

Bronșiectazia lobului mijlociu (sindromul Brock)

Acest termen se referă la atelectazia recurentă a lobului mijlociu drept (LMM) în absența obstrucției endobronșice. După mai multe episoade de atelectazie, se pot dezvolta bronșiectazii și fibroză cronică a LMM. De obicei, este o sechelă a tuberculozei pulmonare primare, rezultată din obstrucția bronhiei lobare medii de către ganglionii limfatici tuberculoși.

Lobul mijlociu drept este implicat de:
Bronhia LMD își are originea ca un lumen îngust, asemănător unei fante.
Bronhia LMD este înconjurată de o rețea de ganglioni limfatici care drenează atât lobul mijlociu, cât și cel inferior, astfel încât **atunci când acționează, bronhiile** se extind și comprimă .
Bronhia LMD, înainte de bifurcația sa în segmentele medial și lateral, are un traiect mai lung (0,75 cm).
Diploma lumbar (DML) este separată de lobii superior și inferior prin fisuri și o înveliș pleural și nu are ventilație colaterală.

Pseudobronșiectazie (reversibilă)

Este o dilatare bronșică temporară care apare într-o zonă a plămânului afectată de consolidare pneumonică, traheobronșită sau colaps pulmonar.

Complicații

Hemoptizia - poate pune viața în pericol.
Abces metastatic (creier, pericard etc.)
Pneumotorax.
Cor pulmonale și insuficiență ventriculară dreaptă.
Amiloidoză.
Pneumonie recurentă în aceeași locație
Piotorax.
Abces pulmonar.

Evaluarea funcției ciliare

O tabletă de zaharină se plasează în camera anterioară a nasului. Se observă timpul necesar tabletei pentru a ajunge la faringe, astfel încât pacientul să o poată gusta. În mod normal, acesta nu ar trebui să depășească 20 de minute. Este mult mai lung la pacienții cu disfuncție ciliară.

Test de spută

Acest lucru se face pentru a identifica organismele infecțioase . Clasic, sputa se observă ca având trei straturi (stratul superior - spumos și apos, stratul mijlociu - tulbure și mucopurulent, stratul inferior - purulent și opac).

Radiografie toracică (Fig. 4.31)

Prezintă umbre inelare, semnul tramvaiului, aspectul degetului

Investigaciones

înmănușat, dovezi de fibroză sau cord pulmonar.

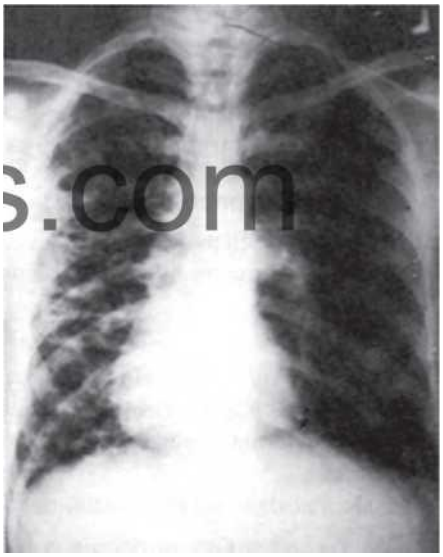

Fig. 4.31: Bronșiectazie dreaptă

Tomografie computerizată (Fig. 4.32)

Acesta este un test de diagnostic neinvaziv. Secțiunile groase sunt mai specifice. Secțiunile subțiri sunt mai sensibile.

Bronșiectazia proximală a căilor respiratorii este sugestivă pentru ABPA. Bronșiectazia nodulară, pe de altă parte, sugerează o infecție cu *complexul Mycobacterium avium.*

Bronhografie (Fig. 4.33)

Oferă o vizualizare excelentă a căilor respiratorii bronșiectatice, ceea ce ajută la confirmarea diagnosticului și la planificarea intervenției chirurgicale.

PFP: Se poate efectua și testarea funcțională

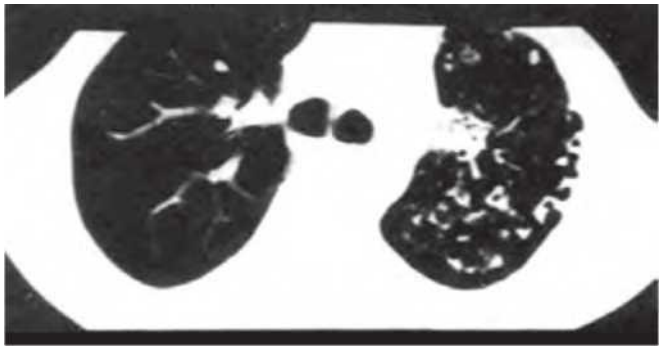

Fig. 4.32: Tomografia computarizada - bronquiectasias del pulmón derecho

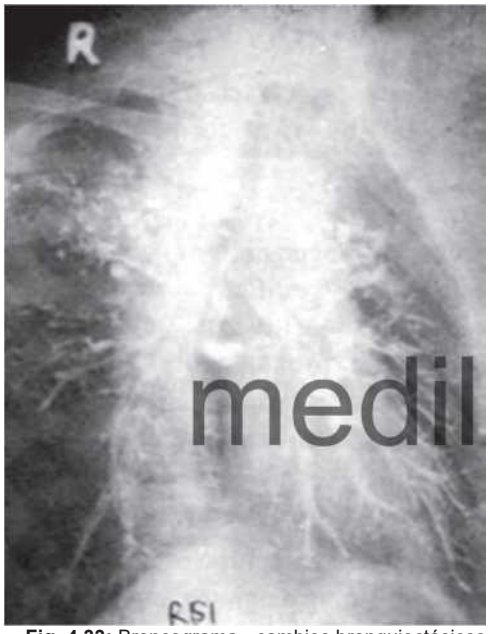

Fig. 4.33: Broncograma - cambios bronquiectásicos

BFO (Broncoscopia de Fibra Óptica): Es muy útil en la bronquiectasia focal para revelar obstrucción endo- bronquial.

Management

pulmonar. Controlul infecțiilor prin utilizarea antibioticelor adecvate.

Îmbunătățirea eliminării secrețiilor traheobronșice prin hidratare adecvată, fizioterapie respiratorie cu percuție, vibrații și drenaj postural.

S-a încercat și utilizarea mucoliticelor (hidratare adecvată, acetilcisteină, bromhexină). Fizioterapia percuțională nu trebuie încercată atunci când pacientul prezintă hemoptizie.

Inversarea obstrucției căilor respiratorii cu bronhodilatatoare.
Eliminarea problemei de bază (înlocuire cu imunoglobuline, TAT - tratament antituberculos -, steroizi pentru ABPA).
Tratamentul complicațiilor:
Hemoptizie masivă - atunci când aceasta nu este controlată cu măsuri conservatoare (repaus la pat, antibiotice , transfuzii de sânge), pot fi luate în considerare și alte opțiuni, cum ar fi rezecția chirurgicală (când boala este localizată) sau embolizarea arterei bronșice (când boala este extinsă).
Tratamentul hipoxemiei cronice și al cor pulmonar cu oxigen suplimentar pe termen lung.
S-a demonstrat că DNaza recombinantă aerosolizată îmbunătățește funcția pulmonară prin scăderea vâscozității sputei și descompunerea ADN-ului eliberat de neutrofile.
Intervenție chirurgicală: Intervenția chirurgicală se efectuează numai pentru afecțiuni localizate, atunci când plămânul rămas și/sau celălalt plămân este normal și când nu există niciun factor cauzal sistemic. Intervenția chirurgicală este contraindicată la vârste extreme și în leziuni bilaterale extinse. Trebuie luat în considerare dacă

Fibroză chistică

Fibroza chistică (FC) este cea mai frecventă afecțiune autosomal recesivă, defectul genetic subiacent fiind localizat pe brațul lung al cromozomului 7, rezultând o deficiență a proteinei regulatoare a conductanței transmembranare a fibrozei chistice (CFTRCP). CFTRCP este un activator al canalului de clorură, care este activat printr-o combinație de fosforilare a protein kinazei A și legare a ATP.

7. El trasplante de pulmón se ■ ■ | ^Jrfermedad es muy iremos de a vida y en esione extensa.

Acest defect genetic duce la o reducere a mișcării ionilor în și din celulă

În plămâni, epiteliile căilor respiratorii prezintă un transport crescut de Na+ și o permeabilitate scăzută a ionilor de Cl-, rezultând o diferență de potențial electric transepitelial crescută. Aceste epitelii nu răspund la agoniști [3] sau agoniști ai protein kinazei C, spre deosebire de epiteliul normal al căilor respiratorii, care secretă clorură. Există o hiperabsorbție de Na+.

FC este o boală multisistemică care implică plămânii, pancreasul, glandele sudoripare și tractul urogenital.

y una reducción en la cantidad de agua en las secreciones.

It7

Caracteristici clinice

Respirator/Cardiovascular

Bronșită, bronhopneumonie, bronșiectazie, abces pulmonar, ABPA
Atelectazie
Sinuzită, polipi nazali
Hipertensiune pulmonară
Cor pulmonar și insuficiență cardiacă congestivă
Hemoptizie
Pneumotorax
Insuficiență respiratorie.

Gastrointestinal

Intestinal

Ileus meconial
Volvulus
Tresia ileală
b. Prolaps rectal
c. Intususcepție
Impact fecal
Pneumatoză intestinală.

Pancreatic

Deficiență nutrițională până la insuficiență de steatoree, diabet zaharat și pancreatită
a. recurentă.

Hepatobiliar

b. Vezică biliară
c. atrofică, colelitiază
Pierderea sărurilor biliare
Ciroză biliară focală
Hipertensiune portală
Varice esofagiene
Hipersplenism
Hemoroizi.

Sistemul reproducător

Bărbați: Sterilitate: Absența sau defect al canalului deferent, epididimului și veziculelor seminale (la aproximativ 99% dintre bărbați).
Femei: Fertilitate scăzută: Vâscozitate crescută a secrețiilor vaginale.

Scheletic

Vârsta osoasă întârziată
Demineralizare
Osteoartropatia hipertrofică.

Alții

Epuizarea sărurilor
Insolație

Hipertrofia glandelor salivare
Hemoragie retiniană
Hipertrofia glandelor apocrine.

Infecții respiratorii recurente *(Pseudomonas,* stafilococi, *Burkholderia și H. influenzae).*
Pneumotorax
Hemoptizie masivă
Insuficiență respiratorie

Complicaciones

Cor pulmonar
ABPA (în 20%).

Diagnostic diferențial

Diskinezia ciliară primară poate duce la bronșiectazie, sinuzită și infertilitate. Nivelul de clorură din transpirație este normal. Sindromul Shwachman - Insuficiența pancreatică , neutropenia ciclică și bolile pulmonare pot imita fibroza chistică, dar valoarea clorurii din sudoare este normală.

Radiografie toracică

Hiperinflație, care ulterior duce la bronșiectazie. Se pot observa, de asemenea, dovezi de retenție de mucus, modificări emfizematoase distructive cu transformare chistică și fibroză.

Testul de transpirație

Iontoforeza cu pilocarpină stimulează secreția de sudoare. Dacă clorura din sudoare este > 70 mEq/L în două ocazii

3. El síndrome de Young (bro quiectasias, sinusitis y es azoospermia) en los homb carece de síntomas les gastrointestinales y tiene niv normales de cloruro en el sudor.

medilibros.com

Investigaciones

separate, diagnosticul de fibroză chistică (FC) este confirmat. Nivelul normal de clorură din sudoare este mai mic de 50 mEq/L.

Alte afecțiuni cu niveluri crescute de clorură în transpirație includ:
Boala Addison
Hipotiroidism netratat.

Teste funcționale pulmonare

Prezintă dovezi de obstrucție a căilor respiratorii mici și mari.

Management

infecția *cu Pseudomonas se utilizează antibiotice adecvate (spray nazal cu tobramicină sau gentamicină)* timp de 2-3 săptămâni. Pentru infecțiile minore se poate administra ciprofloxacină 500 mg sau ofloxacină 200-400 mg pe cale orală. Pentru infecțiile majore, se pot utiliza antibiotice orale sau intravenoase, unice sau duble. Antibiotice împotriva Pseudomonas:

Ceftazidimă 2 g intravenos la fiecare 8 ore
Cefepimă 2 g intravenos la fiecare 12 ore
Tobramicină 3 mg/kg/zi
Gentamicină 5 mg/kg doză unică*

Trebuie administrată o combinație de penicilină semisintetică sau cefalosporină cu activitate împotriva Pseudomonas și un aminoglicozid.

Aminoglicozida trebuie administrată în doză unică, cu excepția:

Paciente însărcinate
Endocardită infecțioasă
Arsuri care afectează mai mult de 20% din corp
Fibroză chistică
Anasarca
Clearance-ul creatininei < 20 ml/min

DNază umană recombinantă - scade vâscozitatea sputei și fluxul sanguin.

Alfa- dornaza acționează asupra ADN -ului extracelular prin intermediul neutrofilelor moarte și s-a demonstrat că îmbunătățește funcția pulmonară și scade riscul infecțiilor tractului respirator.

Doza recomandată de dornază inhalatorie este de 2,5 mg (o fiolă)/zi, administrată prin nebulizator cu jet.

Uridină trifosfat (UTP) - un activator al canalului de clorură.

Inhalator cu amilorid: Acesta este un blocant al canalelor de sodiu care inhibă reabsorbția sodiului în celulele epiteliale ale căilor respiratorii și, prin urmare, reduce vâscozitatea sputei și îmbunătățește funcția pulmonară.

Dozaj: 3 ml de soluție 10-3 molară, inhalat.

Mucolitice: Se poate încerca hidratare adecvată + acetilcisteină, carbocisteină.

Se pot utiliza clorhidrat de ambroxol 30-60 mg TDS și bromhexină.

Alte utilizări ale acetilcisteinei:

Antidot pentru intoxicația cu paracetamol, intoxicația cu

Utilizarea combinată a nitroglicerinei și N-acetilcisteinei în tratamentul anginei pectorale instabile.

În colposcopie, cervixul este curățat și mucusul cervical este îndepărtat înainte de procedură. Infecția inițială apare de obicei în plămâni, dar poate fi și în tractul

rodenticide și intoxicația cu tetraclorură de carbon.

Pentru a evita reducerea contrastului radiologic indusă de funcția renală.

Se utilizează în cistita cauzată de ciclofosfamidă pentru irigarea vezicii urinare.

Inhalare salină hipertonică – 4 ml de soluție salină 7% de două ori pe zi. Inhalarea unui bronhodilatator este esențială pentru a preveni bronhospasmul indus de soluția salină.

Îndepărtarea secrețiilor pulmonare prin percuție toracică și exerciții de respirație. Se utilizează și jachete de percuție de înaltă frecvență.

agoniști p2 (pot facilita secreția de Cl-).

Inhalarea de α1 - antitripsină ajută la restabilirea proprietăților împotriva pseudomonas.

Tratamentul complicațiilor (steroizi orali pentru ABPA, oxigenoterapie în cor pulmonale, tratamentul pneumotoraxului prin intervenție chirurgicală, pleurodeză chimică, ablație toracoscopică cu laser CO_2).

pulmonare și inimă-plămâni.

Este o boală pulmonară și sistemică cauzată de *Mycobacterium*

10. *Terapia gènica:* El gen "FQ" podría empaquetarse dentro de un liposoma o incorporado por ingeniería genética en un vector vírico modificado y llevado al epitelio respiratorio con el fin de corregir el defecto.

ros com

tuberculosis. Transmiterea are

Tuberculosis

loc prin intermediul nucleilor de picături cu diametrul de 1-5 µm care se depun în alveole.

Există o incidență mai mare a tuberculozei la pacienții seropozitivi.

Istoria naturală a tuberculozei

Majoritatea infecțiilor primare cu tuberculoză dispar spontan.

Timpul necesar după infecția primară

Tuberculoză miliară sau tuberculoză meningeală Revărsat pleural
Tuberculoză primară progresivă cu cavitație
Tuberculoză scheletică

TB afecta a varios órganos

Tuberculoză genitourinară și cutanată la 5-15 ani după infecția primară

Tuberculoza primară

En un plazo de 6 meses En un plazo de 6-12 meses En un plazo de 1-2 años o incluso después
1-5 años después de la infección primaria

gastrointestinal sau în amigdale.

Focarul Ghon este un focar subpleural situat de obicei la marginea inferioară a lobului superior sau la marginea superioară.

al lobului inferior. Combinația dintre focarul primar sau Ghon și drenajul ganglionilor limfatici este cunoscută sub numele de *complexul Ghon sau complexul primar.* Infecția inițială se rezolvă spontan la majoritatea indivizilor. Resturile leziunilor vindecate apar pe radiografiile toracice sub formă de noduli parenchimali calcificați *(leziuni Ghon),* adesea asociați cu ganglioni limfatici hilari calcificați *(complexul Ranke).*

La un procent mic de pacienți, infecția inițială progresează și se manifestă prin:
Ruptura în spațiul pleural cauzată de pleurezia tuberculoasă
Pneumonie cazeoasă extinsă
Mărirea ganglionilor limfatici tuberculoși duce la obstrucție bronșică (leziuni de colaps cu consolidare - epituberculoză)
Ruptura unei tuberculoze focale într-o bronșie care duce la tuberculoză endobronșică
Ruptura unui vas de sânge pulmonar provoacă diseminare hematogenă, ducând la difuzie acută.
Factorii care provoacă „colapsul" leziunilor
Următoarele persoane sunt vindecate anterior:

Malnutriție
de alcoolism
Diabetul zaharat prost controlat
Dacă este vorba de icoză * ■ ' WM III KJ I Sputa pentru AFB este
Imunosupresie (datorată bolii sau medicamentelor)
Postpartum
Post-gastrectomie și bypass jejuno-ileal
Hemodializa cronică.

1 .
2 .
3 .
4 .

Lz __ , Caracteristici clinice
Febră, iritabilitate, pierderea poftei de mâncare, tuse, respirație șuierătoare; producția de spută este mai puțin frecventă la copii. De obicei, nu există semne clinice detectabile, cu excepția unor crepitături și respirație șuierătoare ocazionale.

Eritemul nodos (leziuni înroșite cu temperatură crescută la nivelul tibiei și coapsei) și conjunctivita fictenulară (noduli galbeni translucidi de 1-3 mm la nivelul limbusului) pot fi asociate cu infecția primară. Acestea sunt manifestări ale reacțiilor de hipersensibilitate (Fig. 4.34).

Tuberculoza miliară

Aceasta se întâmplă din cauza difuziei acute a bacilului tuberculozei prin fluxul sanguin, rezultând apariția unor umbre nodulare discrete de dimensiunea unei semințe de mei (2 mm).

---

apare la pacienți
poate fi asociat cu limfadenopatie.

Fig. 4.34: Tuberculoză pulmonară bilaterală

picioare?
Lz __, Caracteristici clinice
Febră mare cu transpirații nocturne abundente, tahicardie, pierdere în greutate, anemie; de obicei fără semne fizice în piept; se pot auzi unele crepitături ; este adesea prezentă hepatosplenomegalie; tuberculi coroidieni la examinarea fundului de ochi. Pacienți netratați. De asemenea, meningită.
negativ în peste 80% din

cazurile.

Tuberculoza miliară criptică

Se observă la persoanele în vârstă și, de asemenea, la femei. Nu există tuberculi coroidieni, iar testul cutanat la tuberculină poate fi negativ. De obicei, diagnosticul este pus la autopsie. Se asociază cu neutropenie, pancitopenie și reacții leucemoide. Pacientul poate prezenta hepatosplenomegalie. Radiografia toracică este de obicei normală (dimensiunea tuberculului < 0,5 mm).

. J- Cercetare

Radiografie toracică: Pătare miliară simetrică (debut tardiv)
(3-6 săptămâni până apare pe radiografie)
Cultură din spută, urină, măduvă osoasă (Fig. 4.35).
Biopsie hepatică în cazuri dificile
Testul Mantoux: Poate fi negativ
Biopsiile de măduvă osoasă și cele transbronșice pot fi utile .

Tuberculoză pulmonară post-primară

Leziunile sunt localizate în general în segmentul posterior al lobului superior sau în segmentul apical al lobului inferior, datorită indicilor de perfuzie ridicați ai ventilației alveolare cu **PO2 crescut.** în legătură cu

alte zone.

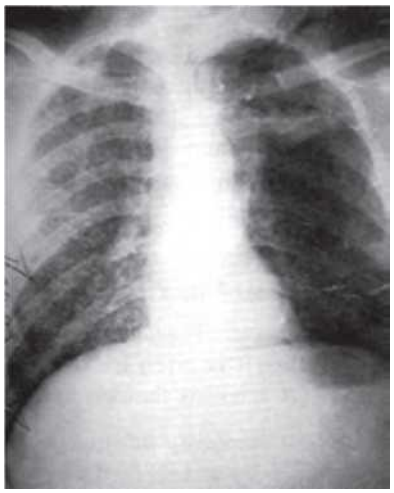

Fig. 4.35: Moteado miliar de ambos campos pulmonares

Concentrarea lui Simon

Este prezent în segmentul apical sau posterior al lobului superior. Creșterea răsadurilor de Bacillus în această zonă este favorizată de P_{O_2} ridicat în regiune.

Materialul cazeos conține 1 x $10^{5\,6\,7\,8\,9\,10\,11\,12}$bacili pe gram , în timp ce 1 x $10^{13\ 14}$Organismele sunt adăpostite într-o leziune cavitară. Sputa groasă sau vâscoasă este mai infecțioasă decât sputa subțire. | | III | J

- Caracteristici clinice

Debut insidios al tusei și producției de spută; inițial nu există semne fizice, dar ulterior apar crepitații la apexul plămânului, împreună cu semne de consolidare , dezvoltare a cavității sau fibroză. Alte manifestări posibile sunt revărsatul pleural (reacție de hipersensibilitate) sau pneumotoraxul spontan.

Hemoptizia se datorează ruperii unui vas bronșic hipertrofiat (anevrism Rasmussen).

Hemoptizia se datorează, de asemenea, eroziunii vaselor de sânge din peretele cavității sau formării unui aspergilom într-o cavitate anterioară.

Tuberculoza coloanei vertebrale (boala Pott)

Carcinom cicatricial.

Tuberculoza miliară nereactivă

Complicaciones

5 Pleurezie
6 Pneumotorax
7 Empiem, piopneumotorax
8 Tuberculoză laringiană
9 Tuberculoză enterică
10 BPOC
11 Insuficiență respiratorie, insuficiență ventriculară dreaptă
12 Diseminarea prin transfuzie de sânge
13 Aspergilom
14 boala Poncet (poliartrita)

Forma septicemică acută

Datorită răspândirii hematogene masive a *bacilului tuberculos*

Pancitopenia este mai frecventă

Incidență - foarte rară și rapid fatală

Postmortem - Leziuni necrotice multiple non-granulomatoase.

Tuberculoza endobronșică și laringiană

De obicei, este asociată cu o boală cavitară extinsă. Tuberculoza laringiană este foarte contagioasă. Radiografia toracică este normală; sputa este testată pentru bacili acido-rezistenți (AFB).

Tuberculoză meningeală

Tuberculoza meningeală se prezintă cu cefalee, letargie și confuzie. Analiza lichidului cefalorahidian (LCR) arată pleocitoză limfocitară, glucoză <20 mg/dl și proteine semnificativ crescute. Frotiurile din LCR sunt pozitive în 20% din cazuri, iar culturile sunt pozitive în 75%. Patologic, este

es positivo.

prezentă arterita cranianăcare provoacă paralizii ale nervilor cranieni, hidrocefalie și alte complicații.

OJ a ^ ș met ^ ^ Q

tJ ij^rej te rezultă din -

propagarea hematogenă acută sau ruptura nodulilor subependimari în spațiul subarahnoidian.

Tuberculoza genitourinară

Se prezintă ca hematurie nedureroasă și piurie sterilă. Parenchimul renal, calicele, ureterele și vezica urinară sunt afectate în ordine descrescătoare. Uneori sunt indicate urocultura la prima micțiune, pielografia intravenoasă (IVP) și cistoscopia. Pot fi implicate testiculele și epididimul, ceea ce poate duce la sterilitate. La femei, pot fi implicate trompele uterine, rezultând infertilitate.

Tuberculoza osteoarticulară

Se prezintă cu durere, umflarea articulațiilor, abcese „reci” și formarea tractului sinusal. Sunt implicate articulațiile portante,

în special coloana vertebrală (boala Pott), șoldurile și genunchii. Diagnosticul precoce prin aspirație articulară și biopsie este necesar pentru a preveni dizabilitatea și a evita intervenția chirurgicală.

Cercetare

Radiografie toracică

Adesea prezintă leziuni înainte de apariția simptomelor mai grave. Inițial, prezintă

Opacități unilaterale definite peste apex, iar ulterior, afectare bilaterală, dovezi de fibroză, cavitație, consolidare, pneumotorax sau revărsat pleural.

Diagnosticul de laborator al tuberculozei

Un frotiu din spută pentru bacili acido-rezistenți (AFB) se efectuează (de cel puțin trei ori prin metoda concentrării) folosind tehnica Ziehl-Neelsen atunci când bacilii sunt numeroși; testul de fluorescență cu auramină-fenol se efectuează atunci când bacilii sunt puțini la număr. Pentru ca sputa să fie considerată pozitivă, trebuie să existe o concentrație > 50.000 bacili/ml de spută.

În cazurile cu baciloscopie negativă, trebuie efectuată cultura sputei sau lavaj bronhoalveolar sau lavaj gastric à jeun, sau se utilizează tamponări laringiene.

Testele de cultură și sensibilitate la medicamente sunt efectuate utilizând metoda radiometrică BACTEC. În această metodă, acidul palmitic ^{14C} este încorporat într-un mediu de cultură lichid. Creșterea micobacteriilor este detectată prin eliberarea de 14CO2 · produs ca urmare a metabolismului acidului palmitic de către micobacteriile viabile, care poate fi apoi cuantificată .

Creșterea micobacteriilor poate fi detectată în 5-8 zile și poate fi diferențiată de alte micobacterii în încă 3-5 zile. Aceasta este singura metodă de detectare a bacililor vii.

Tehnologia sondelor ADN poate oferi o metodă rapidă (în câteva ore) pentru detectarea prezenței micobacteriilor în materialul de cultură și în probele clinice.

Tehnica reacției în lanț a polimerazei (PCR) este un test sensibil și specific efectuat pe probe clinice.

Testul ELISA pentru anticorpii IgG are o specificitate de 97% și o sensibilitate de 65%.

Indică doar o infecție anterioară, dar nu este utilă pentru diagnostic.

Testul la tuberculină

Una până la cinci unități de PPD (derivat proteic purificat) sunt injectate intradermic folosind un ac de calibru 27 în fața flexorului antebrațului. Gradul de întărire este măsurat 48-72 de ore mai târziu.

Interpretare

0-4 mm	Negativ
5-9 mm	Îndoielnic (poate fi din cauza micobacterii atipice)
10 mm sau mai mult	Pozitiv

La persoanele infectate cu HIV, 5 mm este considerat pozitiv.

Pacienții cu teste negative la tuberculină trebuie vaccinați cu BCG.

teste de tuberculină fals negative *(adică testele cutanate negative care apar la pacienții cu tuberculoză),* testul se repetă după 7 până la 10 zile.

IX *Cauze*

Infecții (rujeolă, oreion, varicelă, febră tifoidă, lepră)
SIDA
Boala Hodgkin, limfom, leucemie, sarcoidoză
Malnutriția proteică
Tuberculoză miliară, meningită tuberculoasă
Medicamente imunosupresoare
Nou-născuți și vârstnici
Depozitarea sau diluarea necorespunzătoare a PPD
Erori de administrare și înregistrare
Vaccinuri cu virusuri vii.

Vaccinarea BCG (Bacillus Calmette-Guérin).

atenuat , administrat intradermic (0,1 ml) în mușchiul deltoid. Se administrează persoanelor cu rezultate negative la tuberculină și pozitive la nivelul pielii.

Complicații: Pot apărea infecții secundare locale, abcese reci sau inflamații ale ganglionilor limfatici regionali și, rareori, BCG se răspândește la persoanele imunocompromise. Nu trebuie administrat pacienților cu dermatoză extinsă.

Managementul tuberculozei

Medicamente de primă linie	*Medicamente de linia a*
Rifampicină	Aminoglicozide injectabile (Streptomicină/ Kanamicină/ Amikacină)
Izoniazidă	Capreomicină
Pirazinamidă	PAS (acid para-aminosalicilic)
Etambutol	Etionamidă
	Kanamicină
	fluorochinolone de generația a treia (Gatifloxacină/ Moxifloxacină/ Levofloxacină)
	Viomicină
	Cicloserină

Unele definiții importante ale OMS trebuie înțelese pentru o terapie adecvată.

Caz nou: Un pacient care nu a primit niciodată tratament pentru tuberculoză sau care a luat medicamente antituberculoase timp de mai puțin de o lună.
Recidivă: Un pacient tratat anterior pentru TBC, care a fost declarat vindecat sau care a finalizat tratamentul și este diagnosticat bacteriologic (frotiu sau cultură) cu tuberculoză pozitivă.
Tratament după eșec: Un pacient care reia tratamentul după ce tratamentul anterior a eșuat.
Tratament după întrerupere: Un pacient care revine la tratament, cu rezultate bacteriologice pozitive, după o întrerupere a tratamentului timp de două luni sau mai mult.
Caz cronic: Un pacient cu tuberculoză a cărui spută este pozitivă la sfârșitul unui regim standard de retratament cu medicamente antituberculoase esențiale.
TB - RMF: Un pacient care are tuberculoză activă cu bacili rezistenți cel puțin la rifampicină și izoniazidă.

Medicamente esențiale antituberculoase (mg/kg greutate corporală)

Medicamente esențiale	*Jurnal*	*De trei ori pe săptămână*
Izoniazidă (H)	5	10
Rifampicină (R)	10	10
Streptomicină (S)	15	15
Etambutol (E)	15	30
Pirazinamidă (Z)	25	35 de ani
Tioacetazonă (T)	2,5	Nu se aplică

Scheme de tratament în situații speciale

Sarcină

Majoritatea medicamentelor antituberculoase sunt sigure pentru utilizare în timpul sarcinii. Streptomicina nu trebuie utilizată, deoarece este ototoxică și nefrotoxică pentru făt.

Sarcină - 2HRE + 7H

Alăptarea

Toate medicamentele antituberculoase sunt compatibile cu alăptarea. Sugarul trebuie să primească

Fármacos Antituberculosos de Reserva

Los regímenes de tres veces por semana no se recomiendan para los fármacos antituberculosos de reserva.

Fármacos de reserv	*ón*			*:imo (mg)*
Amikacina (Am)	Bactericida	15	750	1000
Capreomicina (Cm)	Bactericida	15	750	1000
Kanamicina (Km)	Bactericida	15	750	1000
Ciprofloxacino (Cx)	Bactericida	10-20	1000	1500
Ofloxacino (O)	Bactericida	10-15	600	800
Cicloserina (Cs)	Bacteriostático	10-20	500	750
Etionamida (Et)	Bactericida	10-20	500	750
PAS	Bacteriostático	150	8 g	12 g
Protoniamida (Pt)	Bactericida	10-20	500	750

Regímenes de Tratamiento Recomendados por la OMS

Categoría diagnóstica	*Pacientes con TB*	*Fase inicial (diario o tres veces por semana)*	*Fase de seguimiento (diario o tres veces por semana)*
I	Caso nuevo con baciloscopia positiva Caso nuevo de TBP con baciloscopia negativa y con extensa afectación del parénquima Enfermedad por VIH concomitante TB grave extrapulmonar	**2 HRZE***	**4 HR**
II	TBP con baciloscopia positiva previamente tratada: Recaída Tratamiento tras abandono Tratamiento tras fracaso	**2 HRZES + 1 HRZE**	**5 HRE**
III	TBP con baciloscopia negativa (mínima) Formas menos graves de TB extrapulmonar	**2 HRZ**	**4 HR**

* La estreptomicina se puede utilizar en lugar del etambutol especialmente en pacientes con TB meníngea

izoniazidă profilactică timp de cel puțin trei luni (până când mama este declarată neinfecțioasă). Vaccinarea BCG la nou-născut trebuie amânată până la sfârșitul profilaxiei cu izoniazidă. Dacă mama ia rifampicină, nou-născutului trebuie administrat vitamina K.

Contracepție orală

Rifampicina reduce eficacitatea contraceptivelor orale prin inducerea enzimelor hepatice.

Trebuie utilizată o altă formă de contracepție sau trebuie administrat un contraceptiv oral care conține o doză mai mare de estrogen (50 mcg).

Infecția cu HIV

Tioacetazona este contraindicată la persoanele infectate cu HIV.

Boli hepatice

Izoniazida, rifampicina și pirazinamida sunt asociate cu hepatita. Dintre aceste trei medicamente, rifampicina este cea mai puțin toxică, iar pirazinamida este cea mai hepatotoxică.

Hepatită acută: Dacă este posibil, tratamentul pentru tuberculoză trebuie evitat până la remisiunea hepatitei acute. Dacă acest lucru nu este posibil, se inițiază tratamentul cu 3 SE + 6 ore (dacă hepatita s-a remis în decurs de trei luni). Dacă hepatita nu s-a remis, SE trebuie continuat timp de 12 luni.

Boală hepatică cronică stabilită: Nu utilizați pirazinamidă. Schemele de tratament recomandate sunt următoarele: 2 SHRE urmate de 6 ore; sau 9 RE; sau 2 SHE urmate de 10 HE.

Insuficiență renală

Streptomicina și etambutolul sunt excretate prin rinichi. Tioacetazona este excretată parțial prin rinichi. Aceste medicamente trebuie evitate la pacienții cu insuficiență renală. Cel mai sigur regim pentru pacienții cu insuficiență renală este de 2 ore, urmate de 4 ore.

Mod de acțiune în întreruperea tratamentului pentru tuberculoză

Întrerupere mai mică de 1 lună - Prelungiți durata pentru a compensa dozele omise.

Régimen dIdVluestra: Dosificación Exacta de los Medicamentos^Ot^^^iulosos con Combinaciones de Dosis Fijas de Acuerdo al Peso

	Peso en kg			
	30-39	*40-54*	*55-70*	*> 70*
Fase inicial - Diario				
HRZE (75 mg + 150 mg + 400 mg + 275 mg)	2	3	4	5
HRZS (HRZ: 75 mg + 150 mg + 400 mg)	2	3	4	5
S: Estreptomicina 1g vial por 2 meses	0.5	0.75	1	1
Fase de seguimiento - Diario				
HR (75 mg + 150 mg)	2	3	4	5
Categoría II agregar E 400 mg	1.5	2	3	3
Fase de seguimiento - Tres veces a la semana				
HR (150 mg + 150 mg)	2	3	4	5
Categoría II agregar E 400 mg	2	4	6	6

Manejo de Casos Crónicos y Resistentes a Múltiples Fármacos

Pruebas de sensibilidad a fármacos esenciales	*Fase inicial*		*Fase de Seguimiento*	
	Fármacos	*Duración*	*Fármacos*	*Duración*
No disponible	HRZES	3 meses	HRE	5 meses
Resistencia a H + R	ZEQ + cualquier aminoglucósido			12-18 meses
Resistencia a todos los fármacos esenciales	Un aminoglucósido + 3 de los 4 fármacos siguientes (Etionamida, Cicloserina, APS, Quinolona)			24 meses

Întrerupere 1-2 luni - Se efectuează frotiuri de spută pentru bacili acido-rezistenți (AFB) de 3 ori - frotiu de spută negativ - se prelungește terapia pentru a compensa dozele omise. Dacă frotiul de spută este pozitiv - tratament primit < 5 luni - se prelungește terapia pentru a compensa dozele omise; tratament primit > 5 luni - Dacă se află în categoria I - se începe categoria II; Dacă se află deja în categoria II - se trimite către un centru de specialitate pentru a exclude rezistența și pentru a decide tipul de regim.

Numele medicamentului	*Doza*	*Efecte secundare*
Rifampicină	10-20 mg/kg 450 mg dacă < 50 kg 600 mg dacă > 50 kg	deficit de vitamina B_6, neuropatie, agranulocitoză, rareori chisturi izoniazidice, neurită optică
Izoniazidă	10 mg/kg La adulți 300 mg	
Etambutol	25 mg/kg pentru primele 8 săptămâni 15 mg/kg apoi	
Pirazinamidă	20-35 mg/kg 1,5 g dacă < 50 kg 2 g dacă > 50 kg	

Medicamente care acționează în medii acide
în organismele intracelulare.

Conversia sputei durează 3 săptămâni dacă se utilizează scheme terapeutice care conțin rifampicină și 3 luni pentru schemele terapeutice fără rifampicină.

Alte medicamente antituberculoase
Rifabutină
Sparfloxacină
Claritromicină
Azitromicină
Clofazimină.

Principiile chimioterapiei

Întotdeauna trebuie utilizat un regim multimedicamentos. Izoniazida și rifampicina sunt incluse în aproape toate regimurile terapeutice scurte.
Rifampicina este cel mai puternic medicament steril.
Etambutolul și tioacetazona sunt adăugate la medicamente puternice pentru a preveni apariția bacililor rezistenți .
DOT - Terapia sub observație directă înseamnă că un observator urmărește pacientul cum ia medicamentul. DOT este o strategie eficientă și ajută la prevenirea dezvoltării rezistenței la medicamente. DOT este recomandată în faza de urmărire pentru toate cazurile de rifampicină.

Izoniazida este utilizată doar pentru prevenirea
i. Dezvoltarea tuberculozei active la persoanele imunocompetente

Medicamente care acționează în medii alcaline: Streptomicina - acționează asupra organismelor extracelulare.

Medicamente care acționează asupra organismelor intra- și extracelulare în ambele medii: Izoniazidă, Rifampicină - acționează, de asemenea, asupra [persistenților?].

Medicamente care traversează bariera hematoencefalică: izoniazidă, rifampicină și pirazinamidă; streptomicina traversează bariera hematoencefalică cu dificultate.

deficitar

Nombre de los fármacos	*Efectos secundarios*
Kanamicina y Amikacina Capreomicina	Ototoxicidad, sordera, vértigo, nefrotoxicidad Mareos, vértigo, mayor riesgo de sordera, daño renal, reacciones cutáneas, hipopotasemia, hipocalcemia, hipomagnesemia, la hepatitis
Etionamida (o Protionamida)	Sabor metálico, anorexia, náuseas, malestar epigástrico, vómitos, salivación excesiva, hipoglucemia, alucinaciones, depresión, hepatitis, hipotiroidismo, bocio, ginecomastia, impotencia, acné, dolor de cabeza, trastornos menstruales, neuropatía periférica
Ofloxacino y Ciprofloxacino	Anorexia, náuseas, vómitos, mareos, dolor de cabeza, cambios de humor, rara vez convulsiones, lesión del cartílago de crecimiento y deterioro del crecimiento
Cicloserina	Dolor de cabeza, mareos, trastornos del habla, confusión, depresión, insomnio, temblores, convulsiones; se debe evitar en los epilépticos y en enfermedades mentales
Ácido P-aminosalicílico (PAS)	Anorexia, náuseas, vómitos, malestar abdominal, hipocalemia, insuficiencia hepática, hipotiroidismo y bocio

Fármacos Antituberculosos de Reserva - Efectos Secundarios

Progresia infecției către complexul primar la pacienții infectați recent

Risc ridicat de transmitere către contacte apropiate

» Lentilele de contact pot fi pătate

Nivelurile de glucoză din sânge sunt labile în timpul terapiei cu pirazinamidă

Streptomicina este contraindicată în:

Hipersensibilitate cunoscută

Leziunea nervului auditiv

Miastenia gravis

Rezistența încrucișată între kanamicină și amikacină este frecventă. Printre aminoglicozide, streptomicina este mai puțin nefrotoxică.

Streptomicina trebuie evitată în timpul sarcinii și la copii.

Capreomicina nu prezintă rezistență încrucișată cu alte aminoglicozide.

Etionamida și PAS au proprietăți antitiroidiene

Cel mai bine este să evitați PAS în insuficiența renală, deoarece poate agrava acidoza.

Tratamentul tuberculozei cu corticosteroizi

Meningita tuberculoasă

La pacienții în stare critică, înainte ca chimioterapia să-și facă efectul

Tuberculoză în sacii seroși (peritonită, pericardită și revărsat pleural pentru a preveni fibroza și aderențele și pentru a facilita absorbția)

Tuberculoză genitourinară

Pentru a controla

droguri

În cazuri rare, pentru regresia ganglionilor limfatici în timpul chimioterapiei.

HIV și tuberculoză

Tuberculoza (TB) progresează rapid și este adesea fatală la pacienții HIV-pozitivi. Există un risc crescut de reactivare a tuberculozei latente. Testul Mantoux este fals negativ. Microscopia frotiului de spută poate fi negativă, ceea ce face ca cultura să fie esențială. Sunt prezente multe caracteristici atipice. Tuberculoza miliară, limfadenopatia hilară și afectarea extrapulmonară sunt mai frecvente . Infiltratele focale și cavitățile sunt mai puțin frecvente.

Tuberculoza congenitală

Este foarte rară. Tuberculoza la mamă este invariabilă. Sugarul prezintă întârziere în dezvoltare, hepatosplenomegalie, limfadenopatie și icter obstructiv din cauza glandelor venei porte. Tratamentul constă într-un regim cu trei medicamente și steroizi.

PNEUMONIE

Solidificarea exudativă a țesutului pulmonar este cunoscută sub numele de consolidare pneumonică.

Clasificare

Pneumonia dobândită în comunitate (PCC)

Pneumonia asociată asistenței medicale (PAA)

Pneumonia nosocomială (pneumonia dobândită în spital - HAP)

ireversibil în timpul tratamentului cu rifampicină

- Medicamentele antiretrovirale care interacționează cu rifampicina scad efectul ambelor medicamente

Pneumonia asociată ventilatorului (PAV)

Stadiile patologice în dezvoltarea pneumoniei

Stadiul de congestie - crepituri fine

Respirație stadiul 1 de hepatizare roșie

Stadiul de hepatizare bronșică gri

tip tubular

Stadiul de rezoluție - crăpăturile fine devin grosiere.

Factori predispozanți

Bronhopneumonie

Extremele vieții

Imunosupresie (boală sau medicație).

tuse și deteriorarea tractului respirator (vârstă înaintată, convulsii, bronșită cronică, bronșiectazie, tulburări neurologice, traume)

Acumulare de lichide în alveole (ICC, SDRA, arsuri)

Fagocitoză afectată și imunitate compromisă - (hipogamaglobulinemie, SIDA, diabet, limfom, mielom, asplenie funcțională, anemie falciformă).

Ou

Caracteristici clinice

Febră, tahipnee, durere pleuritică, tuse cu expectorație (oxidată în pneumonia pneumococică), hemoptizie, confuzie, semne de consolidare.

Cercetare

Examinarea sputei (colorație Gram și cultură).

Hemocultură.

Serologie pentru *Mycoplasma, Chlamydia, Legionella* și infecții virale.

Examinarea lichidului pleural în revărsatele parapneumonice .

Radiografia toracică arată dovezi de consolidare (opacitate omogenă) a lobului sau segmentului

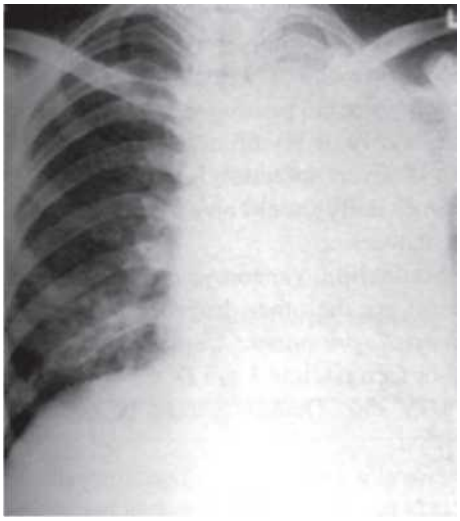

Fig. 4.36: Hemitórax opaco izquierdo sin desplazamiento mediastí- nico y con consolidación masiva

afectată (Fig. 4.36). Poate prezenta semne de revărsat pleural. O a doua radiografie toracică este necesară în toate cazurile de pneumonie după 7-10 zile pentru a evalua răspunsul la tratament și pentru a determina dacă apar complicații.

cation.

PCR - Legionella, m*cfcpa sm^p lqm|pi|. | |

Di Versas

test de antigen urinar pentru leg ionella ^

nef | Yo

Evaluarea prognostică

INS - Indicele de severitate a pneumoniei

Douăzeci de variabile, cum ar fi vârsta, afecțiunile preexistente și testele fizice și de laborator, sunt luate în considerare pentru a crea cinci clase de pacienți. Clasele I și II sunt tratate ca EF, clasa III ca PH, iar clasele IV și V în ATI.

Această formulă nu este foarte utilă în practică.

CURB 65 (vârsta > 65 de ani)

C - Confuzie

U - Uree > 7 mmol/L

R - Frecvență respiratorie > 30/minut

B - Tensiune arterială sistolică < 90 și tensiune arterială diastolică < 60 mmHg

Rezultat - 0 Ambulatoriu

Pacient spitalizat

Unitatea de terapie intensivă

Complicații

Insuficiență circulatorie

Septicemie

Abces pulmonar

SDRA, insuficiență renală, insuficiență multiplă de organe

Pneumotorax, în special cu Stafilococ auriu

Boala tromboembolică

Febră cauzată de hipersensibilitate la medicamente .

Cauzele pneumoniei persistente (BX)

Diagnostic microbiologic incorect

Doză inadecvată sau alegere greșită a antibioticelor

Obstrucție endobronșică (apărare locală slabă a gazdei)

stări imunocompromise (boală sau medicament)

Malignitate.

Causas Neumonía Recurrente en el Mismo Segmento

Cuerpo extraño

Neoplasia (benigna o maligna)

Secuestro pulmonar

4. Bronșiectazie.

C a r a C t e rí s tiC3 s Oferte speciale de

Pneumonia pneumococică

Producerea de spută oxidată este caracteristică, iar pacientul poate prezenta icter. De obicei, este afectat un lob, iar reacția pleuritică este frecventă.

Pneumonia stafilococică

Acest lucru este frecvent în fibroza chistică și gripă. Abcesele stafilococice multiple, cu pereți subțiri (pneumatocel) sunt frecvente. Pneumotoraxul este o complicație. Apare la vârste extreme și la pacienți imunocompromiși.

Klebsiella pneumoniae

Consolidare masivă și excavare a lobului superior cu expectorație de spută de culoarea ciocolatei (jeleu roșu sau de agrișe). Lobii cresc în mod caracteristic în dimensiuni și imită tuberculoza.

Pneumonia Legionella

Aceasta se transmite prin apa contaminată din cisterne, abur sau sisteme de ventilație. Pacientul prezintă toxicitate și

Revărsate parapneumonice/empiem

Insuficiență respiratorie

Infecții metastatice (meningită, endocardită, artrită)

hemoptizie; pot fi prezente și probleme ale SNC și renale, precum și mioglobinurie. Diagnosticul se pune prin serologie sau imunofluorescență.

Pneumonia virală (pneumonia atipică)

Simptomele prodromale preced debutul pneumoniei cu aproximativ o săptămână. În ciuda numeroaselor constatări radiologice, semnele și simptomele respiratorii sunt minime. Hemoptizia și revărsatul parapneumonic sunt mai puțin frecvente. Printre virusurile comune care cauzează pneumonie se numără varicela, Haemophilus simplex, citomegalovirusul (CMV), rujeola, gripa, adenovirusul și virusul sincițial respirator (VRS).

Actinomicoză

A. israelii, o specie anaerobă care poate provoca pneumonie supurativă atunci când apărarea locală este compromisă. Sinusurile peretelui toracic și empiemul sunt frecvente, cu secreții sinusale purulentă care conțin granule de sulf.

Pneumonia cu Mycoplasma

Se prezintă cu tuse seacă, eritem polimorf, artralgie și mialgie. Predilecție pentru lobul inferior. Crioaglutinine pozitive.

Pneumonia nosocomială

Dezvoltarea pneumoniei la un pacient spitalizat mai mult de 48 de ore. Infecția cu *Staph. aureus, Pseudomonas și* anaerobi

	Cauze	*Agenți patogeni implicați*
neutropenie	Medicamente citotoxice Agranulocitoză Leucemie acută	*Stafilococul auriu* bacterii Gram-negative *Candida albicans și Aspergillus fumigatus*
Defect de Celulă T cu sau fără defect de Celulă B	Limfom Leucemie limfocitară Cronică Droguri imunosupresoare Transplant de măduva spinării Splenectomie	*Candida albicans* Tuberculoză *Pneumocystis carinii* Citomegalovirus bacterii Gram-negative *Stafilococ. aureus Pneumococ H. influenzae*
Producția de anticorpi	Leucemie limfocitară Cronică Mielom	*Pneumococ* *H. influenzae*

Moarte

Nevoia de suport ventilator crescut

Complicaciones

Neumonía por Clamidia

C. psittaci produce psitacosis u ornitosis. El paciente tiene neumonía, enfermedad sistémica, hepatoesplenomegalia. 3. Neumonía necrotizante.

La consolidación irregular es común. Se diagnostica por | **Neumonía enfHuefped Ffluilcomprometido**

serología. | | | **1** | | | **VJ OT. 111**

Esto puede ser causado por *P. carinii, M. tuberculosis.* El inicio es más lento. Hay más síntomas que signos. Puede ser bilateral.

este frecventă.

Pneumonie necrozantă.

Pneumonia *cu Pneumocystis carinii*

Apare la pacienți imunocompromiși (SIDA, pacienți cu transplant). Este o pneumonie interstițială. Se prezintă cu tuse seacă, tahipnee și febră. Diagnosticul se bazează pe tabloul clinic, examenul sputei (colorare cu argint metenamină) și histopatologia țesutului pulmonar. Radiografia toracică poate fi normală sau poate prezenta un aspect de sticlă mată; zonele pulmonare inferioare pot fi cruțate.

Factorii care predispun la pneumonia nosocomială

Aspirația secrețiilor nazofaringiene
Aspirație gastroesofagiană
Bacterii introduse prin intervenții (sondă endotraheală, ventilatoare, nebulizatoare).
Scăderea apărării gazdei (steroizi, status postoperatoriu, anestezie)
Bacteriemie (sepsis).

Pneumonia asociată ventilatorului

Se datorează organismelor care fie nu sunt rezistente la mai multe medicamente, fie sunt rezistente la mai multe medicamente.

Caracteristici clinice

Febră cu leucocitoză
Secreții respiratorii crescute
Consolidare pulmonară
Infiltrat radiografic nou sau diferit
Absența criteriilor de diagnostic - Niciunul

Cauze frecvente ale imunosupresiei și bolilor pulmonare asociate

Manejo

Antibiotice adecvate timp de 1-2 săptămâni, conform indicațiilor din tabele.
Tratamentul complicațiilor.
Suport ventilator atunci când este necesar.
Prevenție utilizând vaccinul pneumococic (Pneumovax, 1 doză de 0,5 ml s.c./im. repetată după 5-10 ani).

Abces pulmonar

Este o necroză supurativă localizată a țesutului pulmonar cu diametrul mai mare de 2 cm.

Tratamentul antibiotic empiric al pneumoniei dobândite în comunitate

Ambulatoriu

Anterior sănătos (fără antibiotice în ultimele trei luni):

Claritromicină 500 mg PO de două ori pe zi sau Azitromicină sau Doxiciclină 100 mg PO de două ori pe zi

Comorbidități cu antecedente de utilizare a antibioticelor în ultimele trei luni:

Se utilizează fluorochinolone respiratorii. Moxifloxacină 400 mg PO o dată pe zi sau Gemifloxacină 320 mg PO o dată pe zi sau Levofloxacină 750 mg PO o dată pe zi **sau** Amoxicilină -lactamică 1 g de trei ori pe zi sau Amoxicilină/Clavulanat 2 g de două ori pe zi sau Ceftriaxonă 1-2 g IV o dată pe zi sau Cefpodoximă 200 mg PO de două ori pe zi sau Cefuroximă 500 mg PO de două ori pe zi plus o macrolidă.

Pacienți spitalizați (nu la ATI)

Moxifloxacino 400 mg VO o IV od o Gemifloxacina 320 mg VO od o Levofloxacino 750 mg VO o IV od Ceftriaxona Ș -lactămica 2 g IV od o Cefotaxima 1-2 g IV tid o Ertapenem 1 g IV od **más** un Macrólicina orală od más un Macrólido oral o IV Arizitromicina 1 g o dată și după 500 mg od

Pacienți spitalizați (UCI)

Ceftriaxona Ș -lactămica 2 g IV o dată o Cefotaxima 1-2 g IV tid o Ampicillina/Sulbactam 2 g IV tid **mai**

Azitromicină sau fluorochinolonă, așa cum s-a menționat mai sus, pentru pacienții spitalizați (fără UCI).

Nota:

Infecție cu Pseudomonas - Piperacilină/Tazobactam Și -lactămico 4,5 g IV de două ori pe zi, Cefepimă 1-2 g IV de două ori pe zi, Imipenem 500 mg IV de două ori pe zi, Meropenem 1 g IV de trei ori pe zi, Ciprofloxacină 400 mg IV de două ori pe zi sau Levofloxacină 750 mg IV de mai multe **ori** pe zi. Aminoglucozidă, fie Amikacină sau Tobramicină. SARM-AC (Staphylococcus aureus rezistent la meticilină achiziționată în comunitate). Se adaugă Linezolid 600 mg IV de două ori pe zi sau Vancomicină 1 g IV de două ori pe zi.

Tratament cu antibiotice Empírico de la Neumonía Asociada a Servicios de Salud I

■

Patógenos RMF (Resistant Factors de risc:

Ceftriaxonă 2 g intravenos, **oral sau**
Levofloxacino 750 mg IV od, Moxifloxacino 400 mg IV od,
Ciprofloxacină 400 mg intravenos de trei ori **pe zi sau**
Ampicilină/Sulbactam 3 g IV qid **o**
Ertapenem 1 g intravenos o dată pe zi

Agenți patogeni multirezistenți la medicamente (MDR) — pacienți cu factori de risc:

Cefepimă - lactam 2 g i.v. de două ori pe zi, Ceftazidimă 2 g i.v. de trei ori pe zi **sau** Piperacilină/Tazobactam 4,5 g i.v. de patru ori pe zi, Imipenem 500 mg i.v. de patru ori pe zi sau Meropenem 1 g i.v. de trei ori **pe zi**
Un al doilea agent activ împotriva bacteriilor gram-negative
Un aminoglicozid Gentamicină, Tobramicină, Amikacină sau Levofloxacină 750 mg o dată sau Ciprofloxacină 400 mg intravenos de trei ori mai mult
Agent activ împotriva bacteriilor gram-pozitive
Linezolid 600 mg intravenos de două ori pe zi sau Vancomicină 1 g intravenos de două ori pe zi

Factori predispozanți

Aspirarea materialului infectat (intervenții chirurgicale orofaringiene, sepsis dentar, stare comatoasă, medicamente, alcool, anestezie, paralizie bulbară, convulsii, acalazia cardiei).
Pneumonie care nu a fost tratată corespunzător.
Obstrucție bronșică (tumoare, corp străin).
Infarct pulmonar.
Embolii septice.
Răspândirea infecției de la organele adiacente , de exemplu, ficatul.
Infecția chisturilor congenitale sau dobândite.

Abcesele variază în dimensiune și număr. Abcesele de aspirație sunt mai frecvente pe partea dreaptă , reflectând verticalitatea bronhiei drepte. Segmentul posterior al lóbulo superior derecho o el segmento apical de cualquier lóbulo inferior.

Los abscesos crónicos suelen estar rodeados de una pared fibrosa reactiva.

Corpuri comune

Anaerobi, stafilococi, *Pseudomonas, Legionella sp, Streptococcus pneumoniae, M. tuberculosis, Nocardia sp.*

JfL Caracteristici clinice

Febră, stare generală de rău, pierdere în greutate, tuse profuzată, expectorație purulentă, hemoptizie, senzație de clubbing.

Poziția pacientului	*Locul de aspirație*
1. Poziția supină	Segmentul posterior al lobului superior drept și segmentul apical al lobului inferior drept sau stâng.
2. Poziția de decubit predispus	Lobul mijlociu drept și lobul lingular stâng
3. Așezat în poziție vertical	Segment bazal posterior sau lateral al oricăruia dintre lobii inferiori.

În epilepsie, orice lob poate fi afectat din cauza unei posturi neobișnuite.

Diagnostic diferențial

Cancer pulmonar cavitar
Bulă sau chist infectat
hamartom pulmonar
Pneumoconioză cavitară
Chist hidatic infectat
Infecție tuberculoasă, infecție fungică, infecție actinomicotică
Hernie hiatală.

Suspectați și excludeți malignitatea în leziunile cavitare care implică partea nedependentă a plămânului, cum ar fi lobul mijlociu drept sau segmentul anterior al lobului superior.

Investigații UH

Radiografia toracică: arată o cavitate cu pereți groși , cu un nivel de lichid care se mișcă în poziție supină.
Examinarea și cultura sputei.
Absorbția leucocitelor marcate cu indiu ^{111} radioactiv .
Tomografie computerizată toracică.

Antibiotice adecvate timp de 4-6 săptămâni.
Fizioterapie și drenaj postural.
Bronhoscopia rigidăc vouiaiva os con n o ia o este utilizată pentru aspirarea adecvată a

medilibrirS-

Manejo

secrețiilor din arborele bronșic. Bronhoscoapele cu fibră optică trebuie evitate deoarece canalul de aspirație este mic, iar fluxul de puroi poate sufoca pacientul.
Drenaj prin sonde intercostale - foarte rar.
Intervenție chirurgicală: Dacă tratamentul medical eșuează în ciuda drenajului bronhoscopic, se recomandă rezecția chirurgicală. Prezența carcinomului obstructiv este o indicație pentru intervenția chirurgicală, pe lângă tratamentul definitiv în funcție de stadiu și de starea generală a pacientului.

Revărsat pleural

Revărsatul pleural este acumularea de lichid seros în cavitatea pleurală.

Mecanismul formării lichidului pleural

Presiune venoasă crescută (rară în insuficiența pură a VD)
Scăderea presiunii oncotice plasmatice (cu excepția - hipoalbuminemiei congenitale)

Creșterea permeabilității capilare din cauza inflamației locale, toxinelor sau substanțelor vasoactive, așa cum se întâmplă în bolile vasculare de colagen, pancreatită, embolie pulmonară și pneumonită.
Creșterea presiunii oncotice a spațiului pleural ca urmare a:
Scurgerea proteinelor prin capilare
Exudația proteică datorată inflamației pleurale locale
Reabsorbție limfatică defectuoasă.

Când presiunea oncotică a spațiului pleural se apropie de cea a plasmei (32 cm H_2O), absorbția fluidelor este afectată.
Transfer ușor al lichidului de ascită prin defectele diafragmatice și, de asemenea, prin vasele limfatice transdiafragmatice, așa cum se întâmplă în ciroză și sindromul Meigs.
Creșterea negativității presiunii în spațiul pleural duce, de asemenea, la revărsat pleural, așa cum se întâmplă în atelectazie.
Obstrucția vaselor limfatice.
Lichidul pleural, atunci când este aspirat la indivizi normali, este de 3-20 ml. Conținutul de proteine-

_ - leurală

Cauzele efuziunilor pleurale transudative

Insuficiență cardiacă congestivă. Diureză acută care duce la un raport crescut lichid pleural/proteine serice. De obicei asociată cu ascită. Mică, bilaterală și subpulmonară. Debut acut în decurs de 72 de ore după dializa unei efuziuni mari drepte.
Anasarca - Albumină serică < 1,5 g/dl asociată cu uropatie obstructivă ipsilaterală
Revărsat mic cauzat de creșterea presiunii intrapleurale negative din cauza hipertensiunii venoase pulmonare și sistemice - bilateral
Ca urmare a inflamației la distanță cauzate de hipertensiune venoasă sau obstrucția fluxului limfatic toracic
Fistulă pleurală subarahnoidiană: scurgere de LCR în spațiul pleural după o intervenție chirurgicală pe disc
Mixedem: caracteristici asociate ale hipotiroidismului

na normal es inferior a 1.5 g/dl.

Exudatele

Neoplasme: Boală metastatică, mezoteliom
Boli infecțioase: bacteriene, virale, fungice, parazitare, tuberculoase
Embolie pulmonară
Boli *vasculare ale colagenului :* artrita reumatoidă, LES, granulomatoza Wegener

Causas de los Derrames Pleurales Trasudativos

Hidrotórax hepático
Síndrome nefrótico
Diálisis peritoneal

Hipoalbuminemia Urinotórax

Atelectasias

Pericarditis constrictiva

Atrapamiento pulmonar
Obstrucción VCS

Enfermedad gastrointestinal: Perforación esofágica, enfermedad pancreática, hernia diafragmática, absceso intraabdominal, escleroterapia endoscópica
Uremia
Síndrome de Meigs: Fibroma ovárico, ascitis, derrame pleural del lado derecho
Inducidos por medicamentos: Bromocriptina, amioda- rona, nitrofurantoína, dantroleno
Quilotórax, hemotórax

10. Síndrome de hiperestimulación ovárica.

Características	*Exudados*	*Trasudados*
Color	Coloración ámbar	Sin color
Consistencia	Viscoso	No viscoso
Por agitación	Espumoso +	No espumoso
De pie	Coagulación	Sin coagulación
En la aspiración	Flujo lento	Flujo rápido
Gravedad específica	> 1018	< 1018
Células	++	Pocos linfocitos
Criterios de Light		
Proteínas del líquido pleural/proteínas séricas	0.5	0.5
DHL del líquido pleural /DHL sérico	0.6	0.6
DHL del líquido pleural	2.3 por arriba	2.3 por arriba
Glucosa		
DHL		

Dacă se suspectează un transudat în cazul unui revărsat pleural exudativ, se efectuează un gradient proteic seric în lichidul pleural. Criteriul exudatului poate fi ignorat dacă gradientul este > 3,1 g/dl.

Analiza lichidului pleural

Dacă lichidul pleural se dovedește a fi un exudat, trebuie efectuate următoarele teste.
Nivelul de glucoză: Dacă < 60 mg/dl, luați în considerare următoarele condiții:
Infecții bacteriene (revărsate parapneumonice)
Revărsat pleural reumatoid (< 30 mg/dl)
Malignitate
Tuberculoză
Hemotorax
Paragonimiază
Sindromul Churg-Strauss.

Pacienții cu boală pleurală malignă și niveluri scăzute ale glicemiei au o citologie sau o biopsie pleurală pozitivă, sau ambele, și un prognostic nefavorabil de mai puțin de 2 luni. Un nivel al glicemiei mai mare de 80 mg/dl sugerează lupus eritematos sistemic (LES).

Nivel crescut de amilază în:

Rejecția pulmonară acută
Eozinofile crescute
Cu eozinofilie periferică, boală Hodgkin, infecție fungică, parazitară (paragonimiază), revărsat pleural benign cauzat de azbest, poliarterită nodoasă.

Eozinofilie tropicală Medicamente pentru sindromul Churg-Strauss - dantrolen, nitrofurantoină
Fără eozinofilie periferică

Traumă
Infarct pulmonar
Pneumotorax Hemotorax Rar în carcinom.

Celule mezoteliale: Prezența celulelor mezoteliale contrazice diagnosticul de tuberculoză și diagnosticul de mezoteliom și adenocarcinom.
pH-ul lichidului pleural: Dacă pH-ul lichidului pleural este < 7, este indicat un tub toracic. Dacă pH-ul este scăzut, luați în considerare
Revărsate pleurale parapneumonice
Derrame pleural pancreático (pseudoquiste de páncreas, pancreatitis)
Ruptura de esófago
Malignidad (amilasa salival).

En estados de malignifidad y de ruptura esofágica sólo la amilasa salival está elevada y no la amilasa pancreática.

3. *Recuento total de GB:* Si CT > 1000/mm^3, el líquido es un exudado. Si CT > 10,000/mm^3, considerar

Empiema
Derrame paraneumónico
Pancreatitis
Embolia pulmonar
Enfermedades vasculares de colágeno
Malignidad
Tuberculosis.

4. *Cuenta diferencial de células*

i. *Neutrófilos elevados*: Infección pulmonar, Embolización pulmonar, Absceso intraabdominal, Tuberculosis

ii. *Linfocitos elevados*: Malignidad, Quilotórax, Linfoma, Síndrome de la uña amarilla, Sarcoido sis, Enfermedad reumatoide

Acidoză sistemică
Ruptura esofagiană
Pleurezia reumatoidă
Tuberculoză (pleurită tuberculoasă)
Tumorile maligne ale pleurei
Hemotorax
Paragonimiază
Lupus + pleurită
Urinotorax.
O proporție mare de IgG, IgA și IgM în lichidul pleural seric sugerează malignitate.
revărsatul tuberculos > 140 pg/ml se constată o creștere a interferonului gamma .
Adenozin deaminaza din lichidul pleural (forma lungă) > 70 U/L indică revărsat tuberculos, iar o valoare < 40 U/L contrazice diagnosticul.

Dacă forma mică de ADA este crescută, aceasta sugestivă pentru limfom.

Lichidul pleural trebuie trimis pentru colorație Gram și cultură, frotiu și cultură de AFB.
Trebuie efectuată o citologie a lichidului pleural pentru a obține celule maligne.

EL Caracteristici clinice ^! ■ I ■

Durere toracică pleuritică (se dezvoltă înainte de revărsat); dispnee (gradul depinde de proporția și dimensiunea acumulării); deplasarea traheei și mediastinului în partea opusă; sunete respiratorii diminuate sau absente și matitate la percuție; egofonie și respirație bronșică puțin deasupra nivelului revărsatului din cauza relaxării pulmonare.

Radiografie toracică

Cantitatea minimă de lichid care poate fi detectată pe proiecția PA este de 300 ml. Cantități mici de lichid sunt detectate în

Investigaciones

poziția de decubit lateral (în această poziție, straturile de lichid sunt de-a lungul peretelui toracic dependent).
Opacitate densă uniformă în partea inferioară și laterală a umbrei hemitoracice deasupra și medial în plămânul translucid (curba Ellis în formă de „S").
Deplasarea traheei și mediastinului în partea opusă (lichid > 1500 cc). Când nu are loc deplasarea mediastinală, se ia în considerare colapsul parenchimatos, fixarea mediastinală sau mezoteliomul (Fig. 4.37 și 4.38).
Obliterarea unghiurilor costofrenic și cardiofrenic.

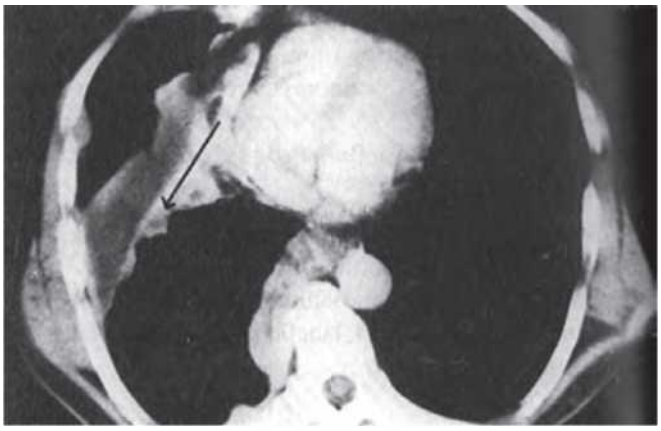

Fig. 4.37: TC - mesotelioma pleural de aparaciencia irregular y lobulado

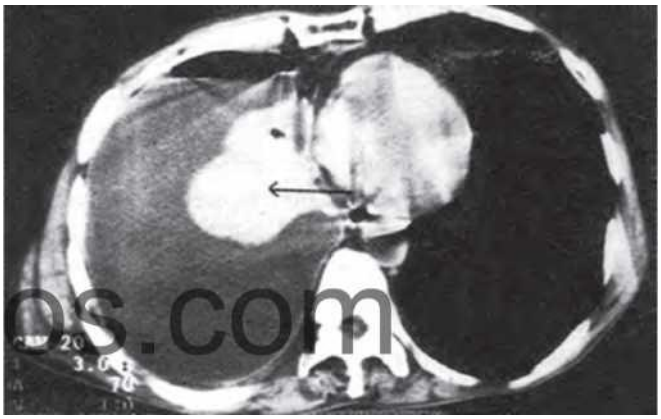

Fig. 4.38: TC con ventana mediastinal - derrame pleural derecho con colapso pulmonar pasivo

El líquido que se encuentra lateralmente puede resultar en una opacidad suave, semicircular colindante con la superficie pleural imitando una lesión en masa.
Puede haber una colección en la fisura interlobular (desaparición del tumor pulmonar), que desaparece con el tratamiento con diuréticos.
Puede aparecer un derrame subpulmonar de alrededor de 1000 ml sólo como un diafragma elevado. Rayos X en posición de decúbito lateral confirma el diagnóstico mediante estratificación del fluido y revela la verdadera sombra diafragmática.

Revărsat parapneumonic

Aceasta este o efuziune pleurală asociată cu pneumonie bacteriană, abces pulmonar sau bronșiectazie.

Revărsatele parapneumonice complicate sunt revărsatele care necesită un tub de toracostomie (etanșare la apă).

Empiema este puroi în cavitatea pleurală , iar acest termen este rezervat efuziunilor în care colorația Gram a lichidului pleural este pozitivă.

La un pacient cu pneumonie bacteriană, o radiografie în decubit lateral poate evidenția prezența lichidului pleural liber. Dacă lichidul separă plămânii de peretele toracic cu mai mult de 1 cm pe radiografia în decubit, trebuie efectuată toracocenteză diagnostică.

Oricare dintre următoarele reprezintă o indicație pentru *toracostomie cu sondă* la pacienții cu revărsate parapneumonice .

Prezența puroiului în spațiul pleural

Organisme vizibile în colorația Gram a lichidului pleural

Nivelul glucozei în lichidul pleural < 50 mg/dl

pH-ul lichidului pleural sub 7,0 și cu 0,15 unități sub pH-ul arterial.

Dacă pH-ul este > 7,3, antibioticele sunt suficiente. Dacă pH-ul este < 7,1, glucoza < 40 mg/dl, LDH > 1000 unități și este prezentă loculație, este indicată toracostomia cu tub toracic. Dacă pH-ul este între 7,1 și 7,3 și revărsatul este liber, terapia cu antibiotice trebuie administrată împreună cu aspirația pleurală.

Intervenția imediată este necesară în cazul revărsatelor parapneumonice, deoarece acestea pot deveni loculate (cavitate) în câteva ore. În cazul revărsatelor loculate, trebuie injectate intrapleural 250.000 de unități de streptokinază, altfel membranele se pot dizolva.

Empiem toracic

Empiema înseamnă roquinasa 100, prezența puroiului în as de fibrina. S cavitatea pleurală. ecorticacion o aj

Non-traumatic

Extensie directă a infecției la locul adiacent (bronșiectazie, abces pulmonar, pneumonie)

Obstrucție bronhică (corp străin, cancer pulmonar)

Causas

Extinderea abceselor subfrenice și hepatice atunci când acestea se rup în pleură

Extinderea infecțiilor coloanei vertebrale sau a peretelui toracic

Traumatic

Traumatisme chirurgicale (instrumentare, ruptură esofagiană)

Perforația unui traumatism toracic - plăgi prin împușcare, plăgi prin înjunghiere.

Organizații

Organismele Gram-pozitive sunt frecvente atunci când empiemul se dezvoltă secundar pneumoniei.

Organismele Gram-negative sunt frecvente atunci când empiemul se dezvoltă secundar intervențiilor chirurgicale gastroesofagiene sau toracice.

Bacteriile stafilococice se găsesc frecvent în copilărie .

Factori predispozanți

Alcool, diabet zaharat, tuberculoză, carcinom, dependenți de heroină, terapie cu steroizi.

Caracteristici clinice

Manifestările clinice includ febră, stare generală de rău , pierdere în greutate, dispnee, simptome de revărsat pleural, senzație de hiatus și durere intercostală.

Empiema indică de obicei un spațiu intercostal, în apropierea sternului, unde peretele toracic este cel mai subțire.

& j^5St¡aa^ÍQ^ este *'V> *afida* arată lichid în spațiu

" Uneori, o efuziune loculată se observă " ca o umbră în formă de D pe radiografia laterală. Nivelul hidroaerogen sugerează un pneumotorax asociat.

Screening leucocitar cu Indium $^{-111}$ pentru localizarea puroiului.

Analiza lichidului pleural arată puroi gros, pH < 7,2, LDH > 1000 U/L, glucoză < 60 mg/dl, iar colorația Gram evidențiază organismele.

Tratament

Controlul infecțiilor cu antibiotice adecvate (aminoglicozidele penetrează mai puțin sau pot fi inactivate de lichidul pleural infectat)

Drenajul adecvat al puroiului prin:

Se utilizează un ac cu diametru mare/ac Abram pentru biopsie (și pentru prelevarea de biopsie). Aspirația poate fi necesară zilnic sau de 2-3 ori pe săptămână.

Sondă de toracostomie închisă în partea cea mai dependentă a empiemului.

Sonda de toracostomie cedează

Dacă puroiul este foarte gros,

dacă se dezvoltă o fistulă bronhopleurală

dacă puroiul este loculat.

Toracotomie cu decorticare: Această procedură se efectuează dacă tubul de toracostomie cedează și pacientul este în stare bună pentru intervenția chirurgicală. Peretele fibros (cortexul) cavității empiemului este detașat de pleura parietală și viscerală.

Drenaj deschis cu rezecție costală se efectuează dacă pacientul nu este potrivit pentru decorticare.

Accidente vasculare cerebrale maligne

Revărsatele maligne apar frecvent în cancerul pulmonar, cancerul de sân și limfoame. Aceste revărsate sunt de obicei hemoragice și se acumulează rapid.

Chilotorax

Când canalul toracic se rupe și chilul se acumulează în spațiul pleural, apare chilotoraxul. Dacă leziunea este peste T5 ,rezultă un chilotorax pe partea stângă; dacă leziunea este sub T5 , rezultă un chilotorax pe partea dreaptă.

Hemotoraxul este potențial letal și necesită intervenție chirurgicală imediată.

1. Trauma

Causas

2 Tumoră limfatică Tuberculoză
Limfangioleiomio
3 Absență congenitală
. Sindromul unghiilor galbene
6 Filarioză
. Lichidul chilos este lăptos și are un nivel al trigliceridelor
7 > 110 mg/dl; CT-ul poate evidenția ganglionii limfatici mediastinali. Detectarea colorantului sau a activității radioactive.

a canalului toracic | I US ■

CUI

Diagnosticul se confirmă după ce pacientul consumă unt cu un colorant lipofil (Sudan III) sau trigliceride marcate cu iod.

Chilotoraxul trebuie distins de revărsatul pseudochilos. În revărsatul cronic cauzat de tuberculoză sau artrită reumatoidă, se acumulează un lichid bogat în chil care imită colesterolul. Adăugarea de eter etilic la o probă de lichid pleural tulbure determină limpezirea acestuia prin dizolvarea trigliceridelor dacă este un revărsat chilos.

Demonstrarea prezenței cristalelor de colesterol într-un frotiu + anamneză + un test negativ cu colorant sau iod radioactiv poate diferenția o efuziune pseudochilă de un chilotorax.

Tratamentul de elecție este șuntul pleuroperitoneal . Plasarea unui tub de toracostomie este contraindicată, deoarece poate duce la malnutriție și imunodeficiență.

Hemotorax

Prezența sângelui în cavitatea pleurală se numește hemotorax. Dacă hematocritul lichidului pleural este mai mare de 50% din cel al sângelui periferic, pacientul are hemotorax.

Stare de retenție de lichide (ICC, IRC, ciroză hepatică cu

Traumă
Ruptura unui vas de sânge

Causas

Tumoră
Pneumotorax recurent (datorat ruperii aderențelor vasculare dintre pleura viscerală și cea parietală).

Dacă sângerarea pleurală depășește 200 ml/oră, trebuie luată în considerare toracotomia.

Revărsat pleural în SIDA

Acest lucru se poate datora
Sarcomul lui Kaposi
Revărsat parapneumonic
Tuberculoză
Criptococoză
Limfom.

LA*-- Cauzele accidentelor vasculare cerebrale bilaterale

1. Cu cardiomegalie
   • CCI (insuficiență cardiacă congestivă)
2. Fără cardiomegalie

LA*-- Cauzele vărsării corecte

hipertensiune portală etc.) Hipoalbuminemie) malignă.
Cauze subdiafragmatice (abces hepatic amibian, abces subfrenic)
Sindromul Meigs
Intervenție pe canalul toracic sub D_5 .

Cauzele hemoragiei stângi

Pancreatită
Inflamația pericardului
Ruptura esofagiană
Abces subdiafragmatic stâng
Intervenție pe canalul toracic deasupra D_5 .

Management

Tratați cauza subiacentă.

Dacă revărsatul este simptomatic, trebuie efectuată o aspirație pleurală . Nu aspirați mai mult de 1000 ml de lichid odată, deoarece acest lucru poate duce la reexpansiunea edemului pulmonar.

Drenaj intercostal pentru empiem, hemotorax (pentru a determina rata pierderii de sânge)
Pleurodeză (folosind tetraciclină, bleomicină, talc) pentru efuziuni maligne.

Pneumotorax

Este prezența aerului în cavitatea pleurală.

Pneumotorax spontan

Pneumotoraxul spontan este cel care apare fără traumatisme toracice anterioare.

Pneumotorax spontan primar: Nu există nicio boală pulmonară subiacentă sau boală subclinică și recidivează în 50% din cazuri. Acestea se datorează rupturii veziculelor subpleurale apicale, cu diametrul de 1-2 cm. Este mai frecvent la persoanele înalte și slabe, în special la fumători.

Pneumotorax spontan secundar: Există o boală pulmonară subiacentă, cum ar fi BPOC, astm bronșic, tuberculoză, pneumonie, abces pulmonar stafilococic, carcinom pulmonar, fibroză chistică, alveolită fibrozantă, histiocitoză X, sindrom Marfan, sindrom Ehlers-Danlos.

Pneumotorax traumatic

Aceasta se întâmplă după leziuni toracice penetrante sau nepenetrante. II III

Leziuni de decelerare, fracturi costale, ruptură esofagiană, traumatisme abdominale, proceduri invazive precum puncția transtoracică, toracocenteza, inserarea de catetere venoase centrale, blocarea

Băieți

Închis: Comunicarea dintre plămân și pleură se închide spontan pe măsură ce plămânul se dezumflă și nu se redeschide. Când aerul este reabsorbit, plămânul se reextinde treptat.

nervio intercostal, biopsia hepática, son las principales causas de neumotórax traumático.

Deschisă: Comunicarea se face de obicei cu o bronhie (fistulă bronhopleurală) și nu se închide atunci când plămânul colapsează. Presiunea aerului din cavitatea pleurală este egală cu presiunea atmosferică, iar plămânul nu se reextind. Infecția este frecventă.

Pneumotorax în tensiune: Comunicarea dintre pleură și plămân persistă și acționează ca o valvă unidirecțională, permițând aerului să intre în pleură în timpul inspirării și tusei, dar împiedicându-l să iasă. Acest lucru se întâmplă de obicei în timpul ventilației mecanice sau al eforturilor de resuscitare. Trebuie tratat ca o urgență medicală.

Există o presiune pozitivă în cavitatea pleurală pe tot parcursul ciclului respirator.

Ou

Caracteristici clinice

Debutul este brusc; creștere progresivă a dispneei, cianoză, distensie a venelor cervicale, deplasare mediastinală, hipotensiune arterială, scăderea zgomotelor respiratorii, percuție hiperrezonantă, scăderea FV și a VD.

Emfizemul mediastinal poate fi detectat prin ascultarea - unui *crepitant mediastinal* (semnul lui Hamman) coexistând cu sistola și diastola cardiacă.

Pneumotorax catamenial

Este o afecțiune rară care apare la femeile cu vârsta peste 25-30 de ani. Atacurile repetate pe partea dreaptă sunt frecvente, adesea asociate cu menstruația. Atacurile apar de obicei în decurs de 48 de ore de la începerea menstruației. Opțiunile de tratament includ medicamente pentru suprimarea ovulației, explorare chirurgicală sau pleurodeză.

Complicațiile acute includ pneumotoraxul în tensiune, pneumotoraxul bilateral, insuficiența respiratorie acută, hemotoraxul și piotoraxul. Pneumotoraxul bilateral este rar și nu poate fi detectat decât dacă se efectuează o radiografie

Complicaciones

toracică. Hemotoraxul este potențial fatal; trebuie să fie prezenți cel puțin 200 ml de sânge pentru a ascunde unghiul costofrenic pe radiografie.

Întârziat: Eșecul de a se extinde din nou și de a reapărea.

Cercetare

Radiografie toracică: Pneumotoraxul este evident ca o zonă lipsită de marcaje pulmonare periferic față de marginea plămânului colapsat, așa cum se demonstrează pe o radiografie expirată atunci când plămânul se dezumflă (Fig. 4.39).

Management

Pneumotoracele mici (<20% din volumul hemitoracelui) se pot vindeca spontan. Radiografiile se fac săptămânal până la producerea expansiunii complete. Rata de absorbție este de 1,25% din volumul hemitoracelui pe zi.
Presiunea ridicată în cavitatea pleurală, mai degrabă decât în capilare, facilitează absorbția aerului în capilarele interstițiale.

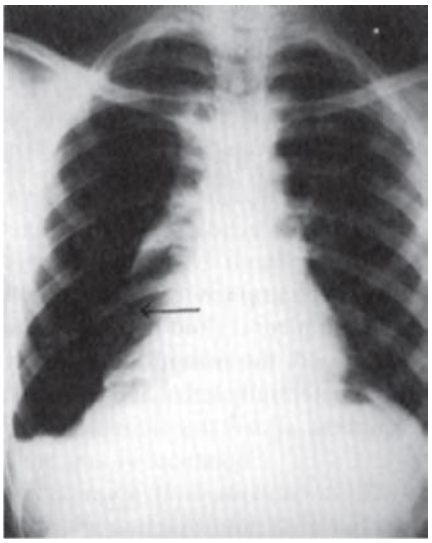

Fig. 4.39: Neumotórax derecho con colapso pulmonar pasivo

Si pulmón se separa de la pared torácica lateral por > 1/3 del diámetro transversal del hemitórax, se administra tratamiento activo.

El sitio de inserción del tubo intercostal es el segundo espacio intercostal, línea media clavicular, para evitar la arteria mamaria interna.

Un ac cu calibru mare este introdus în spațiul pleural prin al doilea spațiu intercostal anterior. Evacuarea unei cantități mari de aer confirmă diagnosticul . Acul trebuie lăsat la locul lui până la introducerea sondei de toracostomie.

O cauză frecventă a revărsatului pleural, pneumotoraxului și empiemului este tuberculoza. Alte cauze frecvente ale hidrotoraxului includ insuficiența cardiacă și pneumonia.

Boala pulmonară interstițială

Boala pulmonară interstițială se dezvoltă ca urmare a răspunsului patologic al plămânilor la o gamă largă de agresori.

Infecții (infecții virale, *Mycoplasma)*
Medicație: Medicamente citotoxice (bleomicină, metotrexat), nitrofurantoină, penicilină, amiodaronă, hidroclorotiazidă

Causas

Tulburări vasculare ale colagenului: LES, sclerodermie, artrită reumatoidă

Artera mamară internă. 4. *Expunerea la pulberi organice:* Plămânul fermierului

Tratament în funcție de etiologie: SIII k (Micropol și S pora faeni) , creșterea porumbeilor (excreții)

Pneumotorax spontan primar *:* Aspirație simplă (mentum/

pumas

6. Neumonitis intersticial idiopática (alveolitis fibrosante criptogénica)
7. Enfermedades hereditarias - Esclerosis tuberosa, neurofibromatosis, enfermedad de Niemann Pick, enfermedad de Gaucher.

Destul. Dacă plămânii nu se reexcită... 5. *Iritanți* - În cazurile de azbestoză , silicoză sau recurență, se poate utiliza un tub toracic cu instilarea unui agent sclerozant. Toracoscopia sau toracotomia cu abraziune pleurală au un succes de 100% în prevenirea recurenței.

Pneumotorax spontan secundar: Se efectuează o sondă de toracostomie și instilarea unei substanțe sclerozante pentru a realiza pleurodeza.

Pacienții cu pneumotorax spontan primar sau secundar cu scurgere de aer persistentă sau fără expansiune pulmonară după 6 zile trebuie supuși unei toracotomii deschise.

Pneumotorax traumatic: În hemopneumotorax, un tub toracic este plasat în partea superioară a hemitoracelui pentru a evacua aerul, iar un altul trebuie plasat în partea inferioară a hemitoracelui pentru a elimina sângele. Tratamentul poate varia de la observație la oxigenoterapie . suplimentar, aspirație, sondă de toracostomie.

Pneumotorax în tensiune

Pacientul este susceptibil de a deceda din cauza debitului cardiac scăzut (scăderea returului venos) din cauza deplasării mediastinale sau a hipoxemiei marcate (deoarece ventilația este grav compromisă).

Investigaciones

Caracteristici clinice

Frecventă în decadele a 5-a până la a 7-a, cu o ușoară - predominanță masculină. Simptome precum tusea neproductivă, dispneea de efort, oboseala, senzația de hiatus și cianoza sunt frecvente; crepitații inspiratorii tardive, neafectate de tuse, se aud la bazele plămânilor; pot fi prezente semne de insuficiență cardiacă dreaptă și S2 . capacitate pulmonară puternică.

Radiografie toracică: Prezintă un model de umplere interstițială sau alveolară sau ambele; în stadii ulterioare se poate observa aspect de fagure de miere sau brânză elvețiană; se poate observa mărirea ventriculului drept și dilatarea arterelor pulmonare centrale; în alveolita acută, este prezent aspectul de sticlă mată.

Testul funcțional pulmonar: Prezintă defect restrictiv clasic. DLCO (capacitatea de difuziune pentru monoxidul de carbon) este redusă.
CT de înaltă rezoluție: CAR-T este foarte sensibil.
GA: Prezintă hipoxemie arterială.
Citologia lichidului de lavaj bronhoalveolar

a. Linfocitos elevados	Sarcoidosis Alveolitis alérgica extrínseca
b. Neutrofilia	Alveolitis fibrosante criptogénica Neumoconiosis
c. Organismos	*Pneumocystis carinii*/ infecciones fúngicas
d. Material lipoproteináceo	Proteinosis alveolar
e. Macrófagos cargados de hierro	Hemosiderosis pulmonar

6. Otras investigaciones:
Elevación no específica de DHL, proteína C reactiva y VSG
Anticuerpos antinucleares, factor reumatoide para descartar LES y artritis reumatoide
Nivel de la enzima convertidora de angiotensina se eleva en la sarcoidosis.

medilibros.co

Management

Tratați cauza principală a bolilor, acolo unde cauza este cunoscută
Bronhodilatatoare și profilaxia infecțiilor
Evitarea expunerii la alergeni în alveolita alergică extrinsecă
Medicamentele de elecție sunt imunosupresoarele (steroizii, medicamentele citotoxice).

Prednison în doză de 1 până la 1,5 mg/kg/zi timp de 2 până la 3 săptămâni, urmată de o doză de întreținere de 15-20 mg o dată la două zile. Dacă pacientul nu răspunde, se inițiază ciclofosfamidă 100 până la 120 mg/zi. Monitorizați răspunsul la tratament prin radiografie toracică, analiză a gazelor sanguine arteriale și teste funcționale pulmonare.

Carcinom bronhogen

Cancerul pulmonar rămâne principala cauză de deces prin cancer în rândul bărbaților. Fumătorii înrăiți (peste 25 de țigări pe zi) prezintă un risc de 20 de ori mai mare decât cel al nefumătorilor. Cinci procente din decesele prin cancer sunt cauzate de fumul de tutun.

Tipuri comune de cancer pulmonar

Carcinom cu celule scuamoase sau epidermoid (50%)
Carcinom cu celule mici sau carcinom cu celule de ovăz (25%)
Carcinom cu celule mari (15%)
Adenocarcinom (10%)

Carcinoamele cu celule scuamoase și carcinoamele cu celule mici sunt tumori situate central; carcinomul cu celule mari și adenocarcinomul sunt tumori situate periferic.

Factori predispozanți

Fum
Expunerea la azbest
Riscuri profesionale (minerit, gaze industriale, arsenic, crom, nichel, radon, clorură de vinil, cauciuc sintetic)
Poluarea aerului (dioxid de sulf, particule carbonacee)
Predispoziție familială
Istoric de BPOC, fibroză pulmonară difuză, sclerodermie, sarcoidoză
Consum redus de fructe și legume care conțin beta-caroten, un precursor al vitaminei A. Deficitul de vitamina A predispune la cancerul pulmonar.
Alți factori alimentari - deficit de seleniu, vitamina E și C, dietă bogată în grăsimi/colesterol (o hidrocarbură arilică mai mare,
4. din punct de vedere hidroxietic), care se transformă în agenți cancerigeni mai activi, prezintă risc de dezvoltare a cancerului pulmonar.

Caracteristici clinice

Manifestări toracice

Tuse, hemoptizie, dispnee (datorată colapsului sau revărsatului pleural), durere pleuritică, pneumonie recurentă și cu rezoluție lentă, respirație șuierătoare monofonică fixă.
Tumora Pancoast (tumori ale sulcusului superior): Se prezintă cu dureri la nivelul umărului și brațului, sindrom Horner unilateral, ușoară atrofie a mușchilor mâinii, eroziunea coastelor și vertebrelor și este de obicei datorată carcinomului cu celule scuamoase.
Simptome datorate obstrucției SVC, cele mai frecvente în carcinomul cu celule mici.
Pot apărea, de asemenea, paralizie recurentă a nervului laringian și disfagie.

Manifestări extratoracice

Simptomele datorate metastazelor hematogene, cum ar fi convulsiile, deficitele neurologice focale, icterul și durerile osoase, sunt frecvente.

Manifestări paraneoplazice

Endocrin

Secreție inadecvată de ADH (carcinom cu celule mici)
Secreție ectopică de ACTH (carcinom cu celule mici)
Hipercalcemie (carcinom cu celule scuamoase)
Sindromul carcinoid
Ginecomastie.
Neurologic și muscular
Miopatie, miozită
Neuropatie
Demenţă
Degenerarea cerebeloasă
Sindromul Eaton-Lambert (sindrom miastenic).
Alții
Osteoartropatia pulmonară hipertrofică
Sindromul nefrotic
Pierdere în greutate.

Bronhoscopie: Tumorile centrale pot fi vizualizate , precum și obținerea de spălări bronșice pentru identificarea celulelor maligne.
Citologie a sputei: Examen microscopic al sputei și periaj bronhoscopic.
Biopsie și studiu histopatologic:
Biopsia leziunii parenchimatoase prin bronhoscopie sau biopsie percutanată.
Biopsie pleurală în prezența revărsatului pleural.
Biopsia ganglionilor limfatici.

Investigaciones

Para Confirmar el Diagnóstico

a. *Radiografía de tórax:* Puede mostrar aumento hiliar unilateral, opacidad periférica, colapso, derrame pleural, erosiones costales, ensanchamiento del mediastino, diferenciado; sensible a la radiación. hemidiafragma elevado |^^c|a la parálisis **delfarjidofca dlt^las |equinas o de Células de** nervio frénico) (Fig. 4.4Q)F ® ® ■ ***AVen^"^*** **" VZVZ 111**

En prezența metastazelor

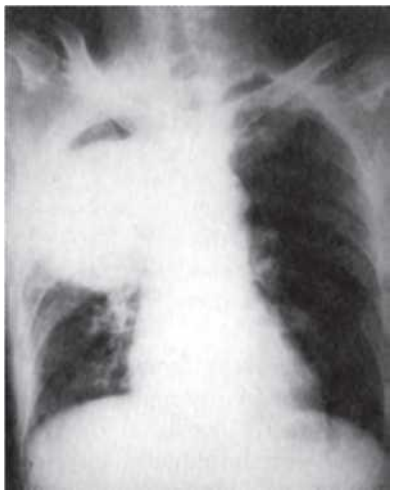

Fig. 4.40: Pulmón derecho - Lesión en masa

Teste ale funcției hepatice
Scintigrafie osoasă
Mediastinoscopie
Ecografie abdominală

stâng (carcinom)

Carcinom cu celule scuamoase sau epidermoid

Tumoră centrală; poate fi cavitată; de obicei bine localizată.
Celule APUD (decarboxilarea captării de amine și precursori);

e. TC del cerebro, abdomen y tórax (Fig. 4.41).

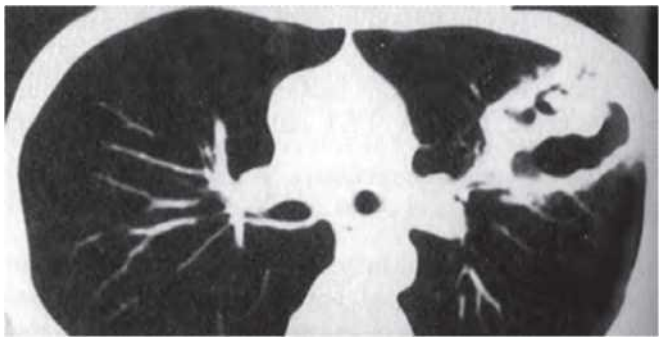

Fig. 4.41: TC - cavidad irregular de paredes gruesas en el pulmón

cel mai malign tip; de obicei metastazează înainte de diagnostic; tumoră centrală; manifestările paraneoplazice sunt frecvente; chimioterapia este benefică.

Carcinom cu celule mari

Tumoră periferică; mai puțin diferențiată; metastazează devreme.
Toate stadiile - Răspuns tumoral complet - Radioterapie craniană profilactică
Status funcțional scăzut - Toate stadiile. Modificați doza de

Adenocarcinoma

Tumor periférico; se puede presentar como una consolidación neumónica; asociado con asbestosis. *No se relaciona con el tabaquismo.* El carcinoma de células alveolares, uno de los subtipos, se asocia con la producción abundante de esputo mucoide (broncorrea).

Manejo

Cáncer de Pulmón de Células Pequeñas (CPCP)

Etapa limitada - Para pacientes con buen estado
Quimioterapia combinada + radioterapia torácica
Etapa avanzada o diseminada (buen estado) Quimioterapia combinada

chimioterapie combinată și
radioterapie paliativă.

Cancer pulmonar fără celule mici

Rezecabil (stadiile I, II, III și o selecție de leziuni T3 , N2)
Chirurgie
Radioterapia pentru pacienții „neoperabili”
N2 - radioterapie postoperatorie.

Nerezecabil (N2 , M1)
Limitat la piept: radioterapie (RT) cu doze mari, dacă este posibil
Extratoracică: radioterapie la nivel local simptomatic; chimioterapie pentru pacienții în stare bună.

Toți pacienții

Radioterapia cerebrală, metastaze ale măduvei spinării, paralizie nervoasă, obstrucția căilor respiratorii, hemoptizie în cancerul pulmonar fără celule mici , în cancerul pulmonar cu celule mici rezistent la chimioterapie, obstrucția venei cave superioare, invazia peretelui toracic , metastaze osoase
Diagnosticul și tratamentul corect al altor probleme medicale
Renunță la fumat.

Prognoză

Carcinom fără celule mici: rată de supraviețuire la 2 ani fără metastaze - 50%; cu metastaze 10%.

Carcinom cu celule mici: 1 an la pacienții tratați și 3 luni la pacienții netratați.

Masă mediastinală

Mediastinul este împărțit în patru compartimente în funcție de radiografia toracică laterală.
Mediastinul superior: Deasupra liniei care unește vertebra D5 și capătul superior al corpului sternului.
Mediastinul anterior: Delimitat superior de orificiul toracic, anterior de stern și posterior de pericardul anterior. Conține partea superioară a esofagului, traheea, timusul, arcul aortic, țesutul adipos și vasele limfatice.
Mediastinul mijlociu: Conține pericardul și conținutul său , partea inferioară a traheei, carina, bronhiile principale și ganglionii limfatici asociați.
Mediastinul posterior: Se extinde de la pericardul posterior până la coloana vertebrală, coastele posterioare, inclusiv canalele paravertebrale. Conține esofagul , aorta descendentă, ganglionii simpatici și nervii periferici.

Mase mediastinale comune

Mediastinul superior

Tumora timusului
Gușa retrosternală
Chist dermoid
Limfom
Anevrism aortic.

Mediastinul anterior

Timomă
Limfoamele Hodgkin și Non-Hodgkin
Anevrismul aortic
Chisturi pericardice, bronhogene și timice
Gușa intratoracică
Tumori mezenchimale (lipoame, fibroame, limfangioame și omologii lor maligni).

Mediastinul mijlociu

Chist pericardic, chisturi bronhogene
Limfoame
sarcoidoză, histoplasmă-
Hernie hiatală
Metastaze.

Mediastinul posterior

Tumori neurogene
Abces paravertebral
Duplicații ale tractului digestiv, chist enteric
Anevrism aortic.

Simptome și semne

Compresie traheală - stridor, dispnee, tuse șuierătoare, colaps
Compresie esofagiană - disfagie
Afectarea nervului frenic - paralizie diafragmatică
Afectarea nervului laringian recurent stâng - voce răgușită, tuse bovină
Obstrucția SVC - cefalee, edem facial și brațial, cianoză, distensie non-pulsabilă a venei cervicale, dilatarea venelor toracice cu anastomoze
Implicarea trunchiului simpatic - sindromul Horner
Afecțiune pericardică (revărsat sau inflamație).

IX-

SAU, Cercetare

1. *Radiografie toracică:* Tumorile benigne sunt bine delimitate, în timp ce tumorile maligne prezintă o

margine neregulată și lățire mediastinală. Trebuie efectuată examinarea fluoroscopică a hemidiafragmului pentru a exclude paralizia nervului frenic.

CT: Foarte utilă în definirea maselor mediastinale (Fig. 4.42 și 4.43).

RMN: Imaginile pot fi obținute în orice plan și are capacitatea de a diferenția între vasele de sânge și țesuturile moi. De asemenea, este util în detectarea gradului de afectare a măduvei spinării într-o tumoră mediastinală posterioară (Fig. 4.44).

Mediastinoscopie: Aceasta este utilă în efectuarea unei biopsii a ganglionilor limfatici ai mediastinului anterior.

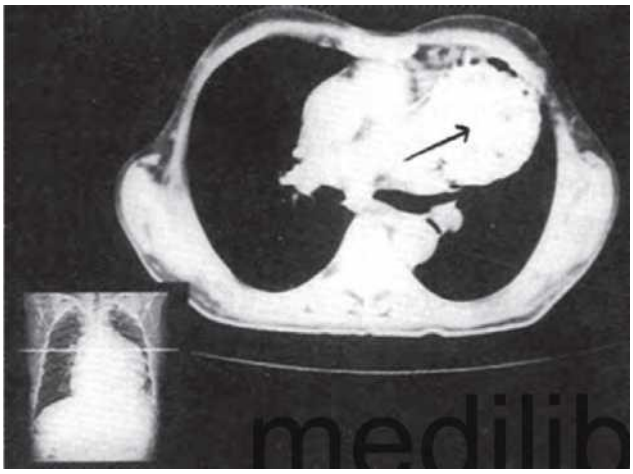

Fig. 4.42: TC con ventana mediastinal - masa mediastínica anterior

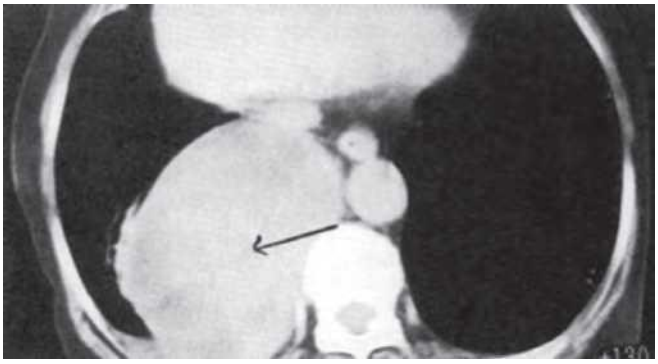

Fig. 4.43: TC con ventana mediastinal - masa mediastínica posterior (neurofibroma)

Investigații pentru excluderea altor cauze: Bronhoscopie pentru carcinom bronșic, scintigrafie tiroidiană, bariu, angiografie.

Management

Tumori benigne

Îndepărtarea chirurgicală (chisturile se pot infecta; tumorile benigne pot deveni maligne).

Tratament pentru limfom sau leucemie. Radioterapia pentru timomul malign.

Radioterapia pentru ganglionii limfatici în carcinomul pulmonar. Radioterapia singură sau radioterapia + chimioterapia pentru obstrucțiile venei cave superioare și

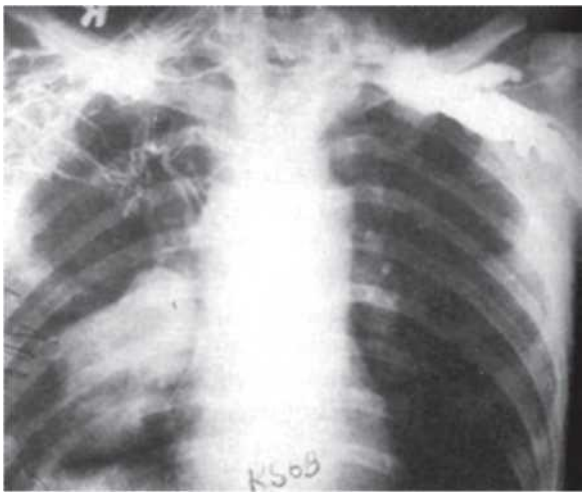

Fig. 4.44: Venograma - colaterales extensas en obstrucción de la VCS debido a la lesión de masa

Tumores Malignos

ale traheei.

Tratamentul altor cauze primare (TB, histoplasmoză)

Criterii de diagnostic pentru SDRA:

Debut acut

medilibros;.com

d Respiratoria Aguda

(SDRA)

El síndrome de dificultad respiratoria aguda es un síndrome clínico de disnea severa de comienzo rápido, hipoxemia e infiltrados pulmonares difusos que conducen a insuficiencia respiratoria.

Radiografia arată infiltrate alveolare bilaterale

PaO2 / F_{iO2} => 200 mmHg

PCP < 18 mmHg (presiune capilară pulmonară)

SDRA constă în trei faze:

Faza exudativă: Această fază durează aproximativ șapte zile. Leziunea care afectează celulele endoteliale capilare alveolare și pneumocitele de tip I provoacă exudarea unui lichid cu conținut ridicat de proteine în spațiile interstițiale și alveolare.

Presiunea oncotică este normală.

Faza proliferativă: Această fază durează aproximativ două săptămâni (de la a 8-a până la a 21-a zi). Această fază este caracterizată de inflamație interstițială pronunțată și fibroză nou dezvoltată.

Faza fibrotică: Mulți pacienți cu SDRA își recuperează funcția pulmonară la patru săptămâni după leziunea pulmonară inițială. Unii intră într-o fază fibrotică.

fibroasă care poate necesita suport ventilație mecanică pe termen lung.

Context clinic asociat cu dezvoltarea SDRA

Aspirarea conținutului gastric
Pneumonie
Sepsis sever
Traumatisme majore
CID
Înec
Inhalarea de fum, gaze iritante (oxigen) sau toxice
Embolie grasă sau gazoasă
Arsuri masive

Bypass cardiopulmonar
Pancreatită
Administrarea Medicamentelor
Preeclampsie
Traumatisme craniene, creșterea incidenței traumatismelor craniene
Șoc, sepsis
Radiații, medicamente
Sindromul de liză tumorală
18. Malaria.

Caracteristica HE

Tahipnee urmată de respirație extinsă în ambele câmpuri pulmonare.

J. Cercetare

Analiza GA: Prezintă hipoxemie.
Radiografie toracică: Umbră alveolară difuză extinsă, bilaterală și periferică.
Măsurători hemodinamice: Presiunea de ocluzie a arterei pulmonare < 18 mmHg. PCWP > 18 mmHg sugerează edem pulmonar hidrostatic.
Complianța pulmonară: Scade la < 50 ml/cm H_2O.
Investigații pentru a determina cauza specifică.

Management

Tratați cauza
Inhalarea de oxigen
Suportul ventilator cu presiune pozitivă la sfârșitul expirației (PEEP) la niveluri de 5-15 cm H2O trebuie aplicat atunci când ventilația cu presiune pozitivă nu poate menține o PaO_2 > 55-60 mmHg cu FiO_2 de 0,6 sau mai puțin).

PPFE ajută la redistribuirea fluxului sanguin capilar, rezultând îmbunătățirea raportului V/P, înlocuirea alveolelor anterior colapsate și prevenirea colapsului acestora în timpul expirației.

Aceasta are ca rezultat o PaO_2 Niveluri îmbunătățite de oxigen care ajută la reducerea FiO2 . Recuperarea funcției pulmonare are loc în 30-60 de minute.

Oxigenarea poate fi îmbunătățită și prin creșterea presiunii medii în căile respiratorii cu ventilație inversă (raport inspirator:expirator > 1:1). Se poate utiliza și poziționarea în decubit ventral.

Sedare și paralizie musculară pentru a împiedica pacientul să lupte împotriva ventilatorului și a utilizării oxigenului.
Dacă debitul cardiac nu poate fi menținut, se pot utiliza agenți inotropi, vasodilatatoare sau ambele.

Se evaluează inhibitorii de ciclooxigenază, inhibitorii de protează, terapia antioxidantă, factorul de necroză antitumorală sau antagoniștii receptorilor de interleukină-1.
Inhalarea oxidului nitric (reduce presiunea arterială pulmonară și îmbunătățește oxigenarea).

Ventilație mecanică

Ventilatoarele sunt pompe special concepute care pot susține funcția ventilatorie a sistemului respirator și pot îmbunătăți oxigenarea prin aplicarea de aer în **sistemul respirator .**

Jj ^ O rfc S lto C w O « Jpílno și

presiune pozitivă. e dispnee, cianoză, crepitații■ xi -I ..

Indicații pentru ventilația mecanică

Frecvență respiratorie > 35/minut.
< 25 cm H_2O
Capacitate vitală < 10-15 ml/kg
PaO_2 < 60 mmHg cu FiO_2 > 60%
$PaCO_2$ > 50 mmHg cu pH < 7,35
Absența reflexului de vomă sau a tusei.

Moduri de ventilație

În majoritatea circumstanțelor clinice se utilizează un ventilator cu ciclu de volum. Aceste ventilatoare furnizează un volum curent prestabilit, indiferent de modificările complianței pulmonare. Prin urmare, atunci când un plămân nu reușește să se conformeze, poate apărea barotrauma. Pentru a proteja pacientul de acest efect secundar nedorit, se stabilește o limită de presiune.

Mod de control al ventilației (VCM): Acest mod este selectat pentru un pacient care nu respiră spontan, cum ar fi în comă sau în stare de paralizare. Volumul și frecvența necesare sunt setate și administrate de ventilator. Pacientului nu i se permite să respire spontan în acest mod.

Mod de control al ventilației asistate (AVCM): Acesta este modul de ventilație pentru pacienții care au nevoie

Ventilație asistată. În acest mod, volumul și frecvența respiratorie necesare sunt setate și administrate de ventilator. În plus, toate eforturile respiratorii spontane ale pacientului sunt asistate de ventilator. Respirațiile inițiate de ventilator sunt generate automat atunci când frecvența respiratorie spontană a pacientului scade sub frecvența de rezervă selectată.

Ventilație obligatorie intermitentă sincronizată (SIMV): Acest mod este utilizat atât pentru menținere, cât și pentru înțărcare. În acest mod, volumul curent și frecvența respiratorie necesare sunt stabilite și administrate de ventilator în sincronizare cu efortul respirator propriu al pacientului. Avantajele potențiale ale SIMV includ reducerea alcalozei respiratorii, mai puține efecte adverse cardiovasculare datorate presiunii intratoracice mai mici, reducerea necesarului de sedare și paralizie, menținerea funcției musculare respiratorii și facilitarea înțărcării pe termen lung.

Ventilație cu suport de presiune (PSV): Acest mod crește presiunea de fiecare dată când pacientul depune efort respirator cu o anumită valoare din nivelul de presiune pozitivă predeterminat (5-50 cm H2O). Acest mod este utilizat în principal pentru a crește efortul respirator în timpul încercărilor de înțărcare.

Presiune pozitivă continuă în căile respiratorii (CPAP): CPAP este utilizată pentru a administra aer printr-o mască nazală sau orală. Presiunea pozitivă continuă nazală în căile respiratorii (nPAP) este tratamentul actual de elecție pentru majoritatea pacienților cu sindrom de apnee-hipopnee obstructivă în somn (SAOS). Suporturile pneumatice nPAP deschid căile respiratorii superioare și previn colapsul. CPAP se aplică în timpul respirației spontane înainte de întreruperea ventilației mecanice. Presiunea pozitivă pe două niveluri a căilor respiratorii (BiPAP) este mai scumpă decât CPAP cu un singur nivel și poate fi utilizată pentru a trata pacienții cu SAOS și la pacienții care nu tolerează niveluri ridicate de CPAP. Toate dispozitivele de ventilație cu presiune pozitivă neinvazive sau mecanice pot induce uscăciune a căilor respiratorii, congestie nazală, rinoree, epistaxis, abraziuni ale punții nazale, reacții cutanate la mască și aerofagie.

Presiune pozitivă la sfârșitul expirației (PEEP): PEEP este definită ca menținerea presiunii pozitive la sfârșitul expirației. Poate fi aplicată pacienților care respiră spontan sub formă de PCWP sau pacienților care primesc ventilație mecanică. PEEP crește, în general, complianța pulmonară prin deschiderea alveolelor și oxigenarea acestora, reducând în același timp fracția de șunt și dezechilibrul perfuziei ventilatorie. PEEP este utilizată în principal la pacienții cu insuficiență respiratorie hipoxică (de exemplu, SDRA, edem pulmonar cardiogen). Niveluri scăzute de PEEP (3-5 cm H_2O) sunt utile la pacienții cu BPOC pentru a preveni colapsul dinamic al căilor respiratorii care apare în timpul expirației. Scopul principal al PEEP este de a atinge o PaO_2 mai mare de 55-60 mmHg cu un $FiO2$ de 60%. Pacienții care primesc niveluri semnificative de PPEF (adică > 10 cm H2O) nu trebuie întrerupți brusc de la PPEF, deoarece acest lucru poate duce la

3. Mejorar la oxigenación

Com a 60 m^ con FiO_2 superior a 60% y presiones respiratorias pico mayor de 40-45 cm de H_2O o PPFE > 15 cm de H_2O.

La mayoría de los pacientes necesitan una sedación profunda y, a menudo, parálisis muscular durante la ejecución de la FVI.

Ventilación Mecánica No Invasiva: La ventilación no invasiva con presión positiva intermitente (VNIPPI) aumenta el pH, reduce la $PaCO_2$, reduce la severidad de la disnea en las primeras 4 horas de tratamiento, y disminuye la duración de la estancia hospitalaria. La frecuencia de intubación se reduce debido a esta intervención.

Sin embargo, la VNIPPI no es apropiada para todos los pacientes.

Indicaciones

Disnea moderada a severa con el uso de músculos accesorios y movimiento paradójico abdominal
Acidosis moderada a severa (pH < 7.35) e hipercapnia ($PaCO_2$ > 6 kPa, 45 mmHg).
Frecuencia respiratoria > 25 respiraciones/minuto.

Contraindicaciones

Paro respiratorio
Inestabilidad cardiovascular (hipotensión, arritmias, IM)
Alteración del estado mental, somnolencia, pacientes no cooperativos

colapsul unităților pulmonare distale. PPEF trebuie întrerupt în trepte de 3-5 cm H2O , în timp ce oxigenarea este monitorizată îndeaproape.

Rata de ventilație inversă (RVR): Un raport inspirație-expirație > 1:1 este utilizat în loc de raportul normal 1:2-1:3 pentru a stabiliza terminalele unităților respiratorii (recrutare alveolară) și pentru a îmbunătăți schimbul de gaze, în special la pacienții cu SDRA. Obiectivele RVR sunt următoarele:
Scăderea presiunii respiratorii maxime
Mențineți o ventilație alveolară adecvată

Aspirație cu risc ridicat - secreții vâscoase sau abundente
Intervenții chirurgicale faciale sau gastroesofagiene recente
Traumatisme craniofaciale, repararea anomaliilor nazofaringiene
Obezitate extremă

Complicațiile „Ventilației mecanice”
Căi respiratorii mal poziționate sau obstrucționate
Creșterea acută a presiunii respiratorii maxime
a. Pneumotorax/hemotorax

Ocluzia căilor respiratorii ale pacientului
Bronhospasm
Acumularea de condens în circuitul ventilatorului
Agravarea edemului pulmonar
Zbaterea sau aplecarea împotriva ventilatorului (respirație asincronă)
Lipsa suportului ventilator, scurgeri în circuitul de ventilație,
FLO 2 inadecvat (verificați setările din sistem) ventilare)
Barotrauma sau volutrauma
Emfizem subcutanat,
Pneumopericard
Pneumoperitoneu,
Pneumomediastinol I III |^XI
Pneumotorax,
Embolie gazoasă
Aritmii cardiace
Aspirație
5 . Pneumonie (nozocomială > 72 de ore de intubație)
6 . Hemoragii digestive superioare (gastrită sau ulcer)
7 . Balanța fluidelor pozitivă și hiponatremie
8 . Toxicitatea oxigenului
9 . Stenoza traheală
Hipotensiune arterială sau hipoperfuzie organică
Colestază ușoară până la moderată
Complicații acido-bazice (alcaloză metabolică/respiratorie).

Instrucțiuni pentru întreruperea ventilației mecanice
Starea mentală a pacientului - Treaz, alert și... operațional
PaO2 mai mare de 60 mmHg cu FiO2 mai puțin de 50%
< 5 cm H2O
PaCO2 și pH acceptabil
Volumul curent > 5 ml/kg
Capacitate vitală > 10 ml/kg
Frecvență respiratorie < 30/minut
Semne vitale stabile după 1-2 ore de testul respirator spontan.

Hipertensiune pulmonară

Presiunea normală în arterele pulmonare este următoarea:

Presiune sistolică	15-25 mmHg
Presiune diastolică	5-10 mmHg
Presiune medie	10-15 mmHg

Hipertensiunea pulmonară este prezentă atunci când presiunea sistolică în artera pulmonară este > 30 mmHg, iar presiunea medie în artera pulmonară este > 20 mmHg.

Clasificarea clinică a hipertensiunii pulmonare (Veneția 2003)

1. Hipertensiunea arterială pulmonară (HAP)
   - la . Hipertensiune arterială pulmonară idiopatică (HAPI)
   - b . Hipertensiune arterială pulmonară familială (HAFP)
   - c . Hipertensiune arterială pulmonară asociată (HAPAP)
   - H Boală vasculară de colagen
   - ei . Șunturi sistemico-pulmonare congenitale
   - eu
   - eu Hipertensiune portală
   - Infecțiile cu HIV
   - Medicamente și toxine
   - Altele (tulburări de stocare a glicogenului, hemoglobinopatii, tulburări)
   - mielofrol'fe.at'vis, x,Jei
   - d. Asociat cu angajamentul sau capilar
   - HI
   - nectomie) și venoase semnificative

Boală hepatică veno-ocluzivă
Hemangiomatoza capilară pulmonară
2. Hipertensiune venoasă pulmonară
   - la . Boală cardiacă atrială sau ventriculară stângă
   - b. Boala valvulară stângă a inimii

Hipertensiune pulmonară asociată cu boli parenchimatoase pulmonare sau hipoxemie cronică
BPOC (boală pulmonară obstructivă cronică)
ILD (boală pulmonară interstițială)
Tulburări respiratorii legate de somn
Tulburări de hipoventilație alveolară
Expunerea cronică la altitudine mare
Hipertensiune pulmonară cauzată de boală trombotică sau tromboembolică
Obstrucția tromboembolică a arterelor pulmonare proximale
Obstrucția tromboembolică a arterelor pulmonare distale
Embolie pulmonară (tumoare, paraziți, corpi străini)
Hipertensiune pulmonară cauzată de diverse afecțiuni
Sarcoidoză
Histiocitoza pulmonară cu celule Langerhans

c. Limfangiomatoză
Compresia vaselor pulmonare (tumoare, limfadenopatie, mediastinită fibroasă).

Caracteristici clinice

Tuse, durere în piept, hemoptizie, P_2 puternic, murmur RT, caracteristici de HVD și insuficiență VD, mai târziu .

Evaluarea funcțională a hipertensiunii pulmonare

Nu există nicio limitare a activității fizice - Nu există oboseală, dificultăți de respirație, dureri în piept sau sincope în timpul activității fizice obișnuite

Clase I	Confortabil în repaus, dar simptomatic în timpul activității fizice obișnuite.
Clase II	Limitarea marcată a activității fizice - scăderea activității fizice obișnuite provoacă dureri în piept, dificultăți de respirație excesive, oboseală sau sincopă
Clase III	Nu este posibilă desfășurarea niciunei activități fizice - Dificultăți de respirație chiar și în repaus, cu semne de insuficiență cardiacă dreaptă
Clase IV	*Testul de mers de șase minute:* Demonstrează desaturarea oxihemoglobinei în condiții de efort excesiv. Distanța parcursă este mai mică decât cea așteptată și ajută la cuantificarea limitărilor funcționale.

Investigaci

rnedilibro scorn

2. *Radiografía de tórax:* En la hipertensión pulmonar severa, se ve el agrandamiento del VD y de las arterias pulmonares. También puede mostrar evidencia de cáncer de pulmón primario o enfermedades cardiacas.
3. *Escáner de ventilación-perfusión pulmonar:* Este muestra varios defectos de perfusión segmentarios o de gran tamaño en la tromboembolia. Por el contrario, en la HPP, el escáner de perfusión es normal o irregular. *Angiografía pulmonar:* Se indica cuando hay sospecha de tromboembolismo.
4. ECG - Dilatación del ventrículo y aurícula derecha,
5. BRDHH, patrón tensional del VD.
   Ecocardiograma transtorácico para evaluar el estado cardiaco.
6. Pruebas de función pulmonar necesarias para evaluar EPOC/trastornos restrictivos.
7. Gasometría arterial (GA) - PaO_2 bajo y $PaCO_2$ elevado en caso de enfermedad del parénquima pulmonar.
8. Test de caminata de seis minutos - Ejercicio inexplicable induce desaturación y sugiere HP.
   Oximetría nocturna - Desaturación nocturna en caso
9. de trastorno respiratorio del sueño.

Ecocardiograma transesofágico - Para identificar derivaciones intracardiacas.
TC de tórax - Para evaluar las lesiones del parénquima y del mediastino.
RMN - Pentru detectarea anomaliilor cardiace.
Ventriculografia cu radionuclizi evaluează funcția VD și VS.
Cateterizare cardiacă dreaptă - Pentru confirmarea HAP și planificarea tratamentului ulterior.
Biopsie pulmonară - Confirmare histologică a vasculitei pulmonare, a bolii veno-ocluzive și a bolii pulmonare interstițiale.

Management

Tratați cauza subiacentă
Corectarea hipoxemiei cu oxigen. Diuretice în insuficiența ventriculară dreaptă. Vasodilatatoare în
3. hipertensiunea pulmonară (HP) postspitalicească.
4. Blocante ale canalelor de calciu
   Inhibitori ai enzimei de conversie a angiotensinei

Epoprostenolul și Treprestinilul sunt medicamente aprobate pentru tratamentul hipertensiunii pulmonare.
Bosentanul (un antagonist al receptorilor endotelinei) și sildenafilul (un inhibitor oral al fosfodiesterazei-5) sunt, de asemenea, utilizate în tratamentul crizei hipertensive bruște. Cu toate acestea, utilizarea cronică a vasodilatatoarelor/prostaciclinelor poate duce la crize hipertensive de rebound și deces. Blocantele canalelor de calciu trebuie utilizate numai la pacienții cu răspuns vasodilatator și nu la cei care nu răspund la tratament, deoarece acestea pot provoca hipotensiune arterială, fibrilație ventriculară și deces.

dor/prostaciclina durante

Prostaciclină (îmbunătățește hemodinamica pulmonară, toleranța la efort și supraviețuirea în HPP atunci când este administrată mai mult de 12 săptămâni)
Inhalarea acută de oxid nitric (în HPP)
Crearea unui mic ASD prin septostomie cu balon (permite sângelui oxigenat să ajungă la ventricul stâng (VS), îmbunătățind debitul cardiac)
Septostomie atrială: Această procedură permite decompresia părții drepte a inimii prin crearea unui orificiu în sept atunci

când presiunea din partea dreaptă a inimii este mai mare decât cea din partea stângă (șunt dreapta-stânga). Este o procedură paliativă care îmbunătățește umplerea ventriculară stângă și debitul cardiac. Această procedură este indicată în hipertensiunea pulmonară (HP) refractară severă pentru a maximiza tratamentul medical și servește ca o punte către transplant.

Transplant inimă-plămâni

Intervenția chirurgicală în tromboembolism.

Medicamente pentru tratamentul hipertensiunii pulmonare

Nu.	Numele medicamentului	Ghid de dozare
1.	Nifedipină	20-60 mg de trei ori pe zi (maxim 240 mg/zi)
2.	Diltiazem	90-120 mg de trei ori pe zi (maxim 720
3.	Bosentan	62,5-125 mg PO de două ori pe zi (inițial
4.	Sildenafil	20 mg PO de trei ori pe zi (atenționare -
5.	Epoprostenol	2-50 ng/kg/min - perfuzie intravenoasă
6.	Treprostinil	10-50 ng/kg/min - perfuzie SC sau IV
7.	Iloprost	2,5-5 mcg la fiecare 2-3 inhalări
8.	Dobutamină, milrinonă, digoxină	Sunt necesari agenți inotropi
9.	Anticoagulante - Warfarină	Țintă - INR 1,5-2,5
10.	Diuretice	Furosemid și spironolactonă

Cor Pulmonale

Cor pulmonar este mărirea ventriculului drept cu sau fără insuficiență pulmonară, secundară unor afecțiuni ale plămânilor, toracelui sau circulației pulmonare.

Caracteristici clinice

Caracteristicile insuficienței ventriculare drepte și dovezi ale bolilor pulmonare primare.

cia de enfermedades pulmonares primabas.

Homocistinurie.
Proceduri chirurgicale care durează mai mult de 30 de minute.
Repaus prelungit la pat după o boală, o intervenție chirurgicală sau o fractură care afectează extremitățile inferioare.
Insuficiență venoasă profundă cronică.
Malignitatea predispune la TVP.
Obezitatea.
Contraceptive orale.
Tratament cu estrogen.
Insuficiență cardiacă congestivă.
Boală pulmonară cronică.
Hipertensiune arterială.
Diabetul zaharat.
Tulburări inflamatorii intestinale.
Varice.
Sarcină/Postpartum.
Transport aerian pe distanțe lungi.
Tulburare cerebrovasculară.
Catetere venoase centrale.
Consumul de tutun.
Hemoglobinurie paroxistică nocturnă.
valva venoasă este de obicei de-
Cheaguri de sânge mari și extinse se pot forma în doar câteva minute.
22. Hemoglobinuria paroxística n

DC marlilinmcrnmi 19. Investigacel i
IIIUIOS .COi“il

Venele mari ale picioarelor (poplitee și deasupra acesteia) sunt sursa frecventă a emboliei pulmonare.
Embolia pulmonară este mai puțin frecventă în tromboza venoasă profundă (TVP) care rămâne limitată la venele gambei. Embolia pulmonară este frecventă în prima săptămână după formarea trombului, înainte de fibrinoliză/organizare.
Durerea, căldura și umflarea picioarelor indică o tromboză venoasă profundă.

• Los grandes trombos extensos

Radiografía de tórax: AD, VD y arteria pulmonar pro

Management

Tratamentul bolii pulmonare primare: Diuretice
2. vasodilatatoare
3. Bronhodilatatoare
4. Controlul infecțiilor.
5. Prezența anticoagulantului lupic

Tromboembolism pulmonar

Tromboembolismul pulmonar se datorează trombozei venelor profunde (80%), venelor pelvine (10%) sau altor vene și camerelor inimii drepte (5%). Ocazional, apare din cauza aerului, grăsimii, celulelor tumorale, fragmentelor placentare, lichidului amniotic și paraziților - schistozomi (5%). Nouăzeci la sută din decese survin în prima oră, chiar înainte de implementarea unui plan de diagnostic sau terapeutic.

Factori de risc pentru tromboza venoasă profundă

Deficiențe de antitrombină III, proteină C și proteină S. Venografia este tehnica standard de aur pentru diagnosticarea trombozei venoase profunde. Cu toate acestea , testele neinvazive sunt preferate la pacienții simptomatici cu suspiciune de TVP. De asemenea, este contraindicată în disfuncția renală și alergia la coloranți.

J. Cercetare

Venografia CT - Permite vizualizarea venelor din abdomen, pelvis și extremitățile inferioare proximale.
Venografie prin RMN – Aceasta este neinvazivă și are o sensibilitate bună pentru diagnosticarea TVP proximală simptomatică. Contraindicațiile pentru RMN includ alergia la gadoliniu, claustrofobia severă, anumite dispozitive implantate și anevrismul cerebral.

Manifestări ale tromboembolismului pulmonar

	Dimensiunea ochelarilor		
	Mare (masiv)	*Mediu (segmentar)*	*Microvascularizație*
Patologie	Scăderea debitului cardiac, pierdere bruscă flux sanguin cerebral și coronarian, insuficiență cardiacă dreaptă acută, raport ventilație/perfuzie modificat	Infarct pulmonar cu sau fără revărsat pleural	Hipertensiune pulmonară Insuficiența cardiacă dreaptă
Simptome	Dificultăți bruște de respirație, tahicardie, durere în sincopă centrală, bruscă	Durere pleuritică Dificultăți de respirație Hemoptizie	Dispnee și sincopă numai cu efort
Semne SV-uri	Febră de șoc, JVP crescută, tahicardie, hipotensiune arterială, ritm de galop cu P2 puternic/extensiv	Tahicardie asimptomatică sau dispnee ușoară	Semne asimptomatice ale P2 tardivă/severă în insuficiența VD
	Cianoză centrală		Nul
Semne respiratorii		Frecare pleurală, crepitații hemoragice, revărsat pleural	
Debit urinar	Diminuat	Normal	Normal
Febră		Febră ușoară	
Cercetare Radiografie al toracelui	Proeminență hilară Semne de oligoemie pe câmpuri pulmonar	hemidiafragmă crescută Opacități liniare sau în formă de pană Revărsat pleural	Trunchi pulmonar proeminent și ventricul Creșterea DCT
ECG	(SI QT_{III}) bolnav Undă T inversată în derivația III și în derivațiile toracice V1 până la V4. Deviație a axei spre dreapta. FA, BRDHH	i) ff l	Hipertrofia ventriculară
Gazele sanguine arteriale	PaÜ 2 a scăzut PaÜ 2 a scăzut	PaO2 a scăzut	PaO2 efort redus
Ventilație/Perfuzie (Scanografie pulmonară V/P)	Zone extinse cu perfuzie slabă	Zone segmentate	
CT cu substanță de contrast, RMN, CT spiralat	gg		
Angiografie pulmonar	Diagnostic	Diagnostic	–
Biopsie pulmonară	Nu este necesar	Nu este necesar	Confirmați diagnosticul

• *Teste specifice pentru EP:*
Tomografie computerizată spiralată cu substanță de contrast a toracelui
CT multidetector
Explorarea V/P - Necesită administrarea de material radioactiv (atât pe cale inhalatorie, cât și intravenoasă)
Angiografie RMN
Angiografia pulmonară - standardul de aur pentru diagnosticul EP.

Caracteristici clinice

Manifestările clasice ale tromboembolismului pulmonar sunt dispneea inexplicabilă, tahicardia, durerea toracică centrală sau pleurezia; hemoptizia se dezvoltă în a doua săptămână de recuperare postoperatorie, în special la pacienții cu o afecțiune predispozantă, cum ar fi TVP.

Semnele clinice și rezultatele investigațiilor variază în funcție de dimensiunea vaselor pulmonare implicate - mari

(masive), medii (segmentare) sau microvascularizație pulmonară.

Management

Administrați oxigen (până la 100%)
Morfină 10 mg intravenos dacă pacientul prezintă suferință
Heparină - bolus intravenos de 10.000 până la 20.000 unități
Continuați cu schemele standard de heparină după 4 ore.

Scheme standard de tratament cu heparină:

Intravenos continuu - 1000 unități/oră
Intravenos intermitent - 5000 unități la fiecare 4 ore sau 7500 unități de patru ori pe zi.
Subcutanat intermitent - 5000 unități la fiecare 4 ore sau 10.000 unități de trei ori pe zi.

Evitați injecția intramusculară cu heparină, deoarece aceasta provoacă hematom. Injecțiile intramusculare - trebuie evitate în timpul tratamentului cu heparină. Heparina subcutanată cu greutate moleculară mică este la fel de eficientă, cu excepția costului ridicat. Tratamentul cu heparină se administrează timp de 10 zile.

Terapia trombolitică cu streptokinază sau urokinază poate fi utilă în TVP a venelor mari sau în embolia masivă.
Embolectomie pulmonară - Rareori miică
Întrerupere venoasă - filtru transvenos în vena cavă inferioară pentru a proteja împotriva emboliilor cu diametrul mai mare de 2 mm.
Anticoagulantele orale, cum ar fi warfarina, trebuie administrate timp de trei luni după...

terapia cu heparină.

Managementul TVP

Heparină cu greutate moleculară mică timp de 10 zile. Nu este necesară o doză de heparină în bolus. Continuați terapia anticoagulantă orală timp de 3 luni.

Transplant pulmonar

Instrucţiuni

Utilizar uno de los regímenes estándar de heparina o

Boală pulmonară în stadiu terminal
BPOC
Fibroză pulmonară idiopatică
Fibroză chistică
Hipertensiune pulmonară primară
Deficit de alfa-1 antitripsină (emfizem)
Sindromul Eisenmenger.

Băieți

1. Transplant pulmonar unic (drept sau stâng) prin toracotomie

Patologie Transplant	*Parametrii pentru transplant*	*Îmbunătățire după*
Hipertensiune pulmonară primară	HTP, insuficiență ventriculară de dreapta, stare funcțională clasa III, fără răspuns la vasodilatatoare	Atât presiunea arterială pulmonară, cât și presiunea cardiacă dreaptă se normalizează
Sindromul de Eisenmenger	Aproape de sincopă, presiune toracică, hemoptizie	Testele funcționale pulmonare se normalizează Îmbunătățire funcțională până la clasa I sau II
Fibroză chistică	VEMS < 20%, hemoptizie , pierdere în greutate, infecții frecvente	Testele funcționale pulmonare se normalizează
Emfizem	VEF 1 de 500cc sau mai puțin	40-60% după transplant
Boala pulmonară interstițială	CO2 SCĂZUT , HTP ȘI VDF SCĂZUT , hipoxemie în timpul exercițiilor fizice	Capacitatea pulmonară totală variază între 70-80%

Transplant pulmonar secvențial unic (prin toracosternotomie anterioară)
Transplant cardiopulmonar (prin sternotomie mediană).

Transplantul unic pulmonar este indicat pentru afecțiuni pulmonare non-infecțioase și sindromul Eisenmenger (în care defectul cardiac poate fi corectat în momentul transplantului). Îmbunătățirea funcțională este cu siguranță prezentă. Lipsa donatorilor disponibili pentru a satisface cererea face ca transplantul pulmonar unilateral să fie o opțiune populară.

Perioada post-transplant precoce: Sângerare, dehiscență sau stenoză bronșică, reimplantare de edem pulmonar, rejet acut, infecție.

Complicații tardive: Infecții, insuficiență renală (ciclosporină), bronșiolită obliterantă (bronhoscopie secvențială și biopsie transbronșică).

Prognoză

Transplant pulmonar unic: 1 an - 73%, 2 ani - 65%, 3 ani - 62%.

Complicaciones

Transplant pulmonar unic bilateral și secvențial: 1 an - 70%, 2 ani - 60%, 3 ani - 55% (fibroză chistică).

Transplant cord-pulmonar (sindromul Eisenmenger): 1 an - 60%, 5 ani - 40%.

POVESTEA

Capitolul 5 Abdomen

EXAMENUL FIZIC

ANOREXIE
MODIFICAREA GUSTULUI
SALIVAŢIE
DISFAGIE (lipsă/excesul)
PIROZĂ
VĂRSĂ
DURERE ABI
DISTENSIE
HEMATEMEZĂ
COAMĂ
RECTORAGIE
SLĂBIRE
FLATULENTĂ
SUGHIŢ
CONSTIPAŢIE
DIAREE
SCAUNE ALBICIOASE
SÂNGE ŞI MUCUS ÎN SCAUNE
COLURIA

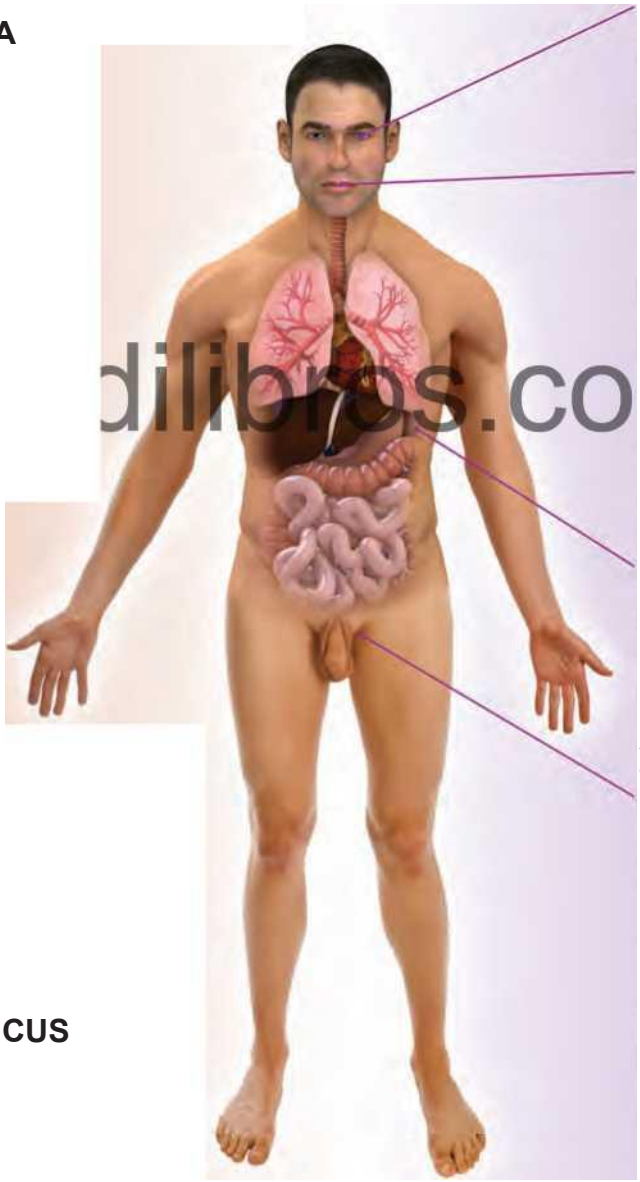

Icter
Cicatrici
Semne de insuficienţă hepatică
Semne de malnutriţie
Forma abdominală
Buricul
Mişcarea abdominală
Distensie
Vene dilatate
Splenomegalie
Diastaza recti
Mase abdominale
Ascita
Orificii/Hernii
Examinare rectală/vaginală/genitală
Zgomote intestinale
Sufluri arteriale
Suflu venos
Frecare splenică prin frecare

Examen clinic

Semne și simptome

Disfagie	Dificultăți la înghițire. Incapacitatea de a înghiți. Înghițire dureroasă.
Afagie, Odinofagie, Globus faringian, Fagofobie, Anorexie	Senzație de nod în gât. Frică de înghițire. Pierderea poftei de mâncare sau lipsa dorinței de a mânca.
Sitofobie	Frica de a mânca din cauza disconfortului durere abdominală posterioară, așa cum se observă în enterita regională și - insuficiența vasculară mezenterică cronică (angină abdominală).
Greață	O senzație de greață iminentă; se referă de obicei la gâtul sau epigastrul.
Vărsături (emeză)	Se referă la expulzarea forțată a conținutului gastric pe cale orală.
Arcadă	Indică munca ritmică de contracție a mușchilor respiratori și a abcesului.
Sughiț sau sughiț singular	Credință abdominal que con frecuencia precontracția spasmodică bruscă, involuntară a diafragmei, urmată de închiderea bruscă a glotei, care produce sunete inspiratorii scurte și ascuțite.
Regurgitare	Apariția conținutului gastric în cavitatea orofaringiană, de exemplu, acalazia cardiacă.
Sialoree	Umplerea bruscă a gurii cu salivă, produsă ca răspuns reflex la o varietate de simptome ale tractului gastrointestinal superior.
Arsuri la stomac sau aciditate	O senzație de căldură sau arsură în regiunea substernală sau epigastrică, care iradiază la gât și ocazional la brațe. Eructații cronice, repetitive.
Aerofagia prin reboltare	Înghițirea aerului.
Diaree	O creștere zilnică a greutății scaunelor cu peste 200 g. De obicei, pacientul descrie, de asemenea, o creștere a consistenței scaunelor și o frecvență de peste 3 scaune pe zi. Dacă consistența este lichidă sau semiformată, chiar și un singur episod este considerat diaree. Frecvența scaunelor normale variază de la 3 ori până la săptămânal până la de 3 ori pe zi, în funcție de conținutul de fibre, medicamente, Tuse, exerciții fizice și stres.
Pseudodiaree sau Hiperdefecație	Frecvență crescută a defecației fără o creștere a greutății scaunului peste normal. Se observă în sindromul de intestin iritabil, hipertiroidism (activitate simpatică crescută) și proctită. Incontinență fecală: Eliberare involuntară a conținutului rectal. Este mai frecventă atunci când ma- Scaunul este lichid. Aceasta reflectă slăbiciunea mușchilor planșeului pelvin, rezultând o funcție anormală a sfincterului anorectal.
Diareea acută durează 1-2 săptămâni.	
Diareea persistentă durează 2-4 săptămâni.	
Diaree cronică	Durează mai mult de 4 săptămâni.
Constipație	Scaunele apar mai rar de 3 ori pe săptămână sau scaunele sunt tari sau dificil de eliminat. De asemenea, pot apărea vărsături cu sânge.
Hematemeză	
Pseudo-hematemesis	En los pacien- În cazurile de sângerare gastrointestinală superioară, sângele sau vias respir poate fi înghițit și apoi expulzat, imitând o hemoragie gastrointestinală superioară.
Coamă	Eliminarea scaunelor negre, de culoare smoală, din cauza prezenței sângelui. Sunt necesari aproximativ 60 ml de sânge pentru a provoca melena. După un singur episod de sângerare, melena persistă aproximativ o săptămână. Sângele trebuie să rămână în intestin timp de aproximativ 8 ore pentru a produce melena.
Scaune colorate maro	Scaune maronii care apar atunci când locul he- Moragia se găsește în intestinul subțire distal și în colonul drept.
Hematochezie	Trecerea sângelui prin rect. Aceasta semnifică o sângerare dintr-o sursă distală de ligamentul Treitz, în special atunci când sângerarea are loc la nivel anorectal sau în colonul stâng. Sângerarea din tractul gastrointestinal superior cu tranzit intestinal rapid poate duce, de asemenea, la sânge roșu aprins din rect.

medilibros.com

Icteria	Îngălbenirea pielii, scleroticei și a mucoaselor ca urmare a unei creșteri a concentrației de bilirubină serică mai mare de 3 mg/dl. Icter latent - bilirubina serică între 1 și 2 mg/dl.
Azotemia	Concentrație serică crescută de uree și creatinină.
Oliguria	Producție insuficientă de urină pentru a susține viața, de obicei < 400 ml/zi la un adult de dimensiuni medii.
Anuria	Se referă la absența fluxului urinar (< 50 ml/zi) și este de obicei cauzată de obstrucția urinară, ocluzia totală a venei sau arterei renale, necroza corticală renală sau pristoplasia renală nefropan (GNRP).
Proteinuria	Adulții normali pot excreta până la 150 mg/zi de proteine. Dintre acestea, doar 5-15 mg sunt albumină; restul este compus din 30 de proteine plasmatice. Excreția normală de albumină este de 5-
	ticas diferentes, y de glicoproteínas de las cél ilas^enalejrpoi ejemplo, Frecuencia mucoproteína de Tamm-Horsfall.onaria
Proteinuria patológica	Excreción de màs de 150 mg/día.
Proteinuria leve	< 1 g/24 h.
Proteinuria moderada	1-3.5 g/24 h.
Proteinuria masiva	> 3.5 g/24 h.
Micro-albuminuria	15 mg/zi. Raportul albumină/creatinină urinară > 3, rata de excreție a albuminei (RAE) de 20-200 pg pe minut sau 30-300 mg/24 ore sugerează microalbuminurie; excreția de albumină semnifică leziuni glomerulare (proteinurie selectivă). O formă mai ușoară de albuminurie se numește anomalie urinară asimptomatică.
Proteinuria ortostàtica	Proteinuria este definită ca prezența proteinelor în urina recoltată în timpul zilei, dar nu și în prima urină după trezirea dimineața. Proteinuria este < 1 g/24 ore. Se observă la 2-5% dintre adolescenți și rareori la persoanele cu vârsta peste 30 de ani. Această afecțiune nu are, în general, semnificație clinică.
Poliuria	Volum de urină peste 3 l/zi, recunoscând că indivizii normali care consumă o cantitate mare de lichide produc volume mari de urină. *Cauze:* diabet insipid, diabet zaharat, nefrită cu pierdere de sodiu, faza diuretică a terapiei diuretice, terapie diuretică, hipercalcemie, hipokaliemie, polidipsie psihogenă (sete **crescută**), clorpromazină și agenți anticolinergici (sete **crescută**).
Nicturia	Volumul de urină nocturnă este egal sau mai mare decât volumul de urină diurnă. Este un simptom comun al diabetului zaharat, diabetului insipid, stadiilor incipiente ale bolii renale cronice, insuficienței cardiace (cu tratament), insomniei, obstrucției prostatice și altor cauze de poliurie. Se referă la durere sau senzație de arsură în timpul urinării.
	cu incontinență prin revărsare, disfuncție neurovezicală și alte afecțiuni poliurice.
Disuria	Prezența celulelor puroioase în urină. Mai mult de 10 leucocite/mm3 de urină
	Vacia i intervalos frecuentes debid de plenitud de llenado vesical que no se debe a esta causa sino a una vejiga irritable que se siente llena, incluso cuando no lo està. Es un signo de IVU baja, prostatitis o agrandamiento de la próstata.
Urgencia urinaria	Sensación exagerada de orinar debido a una vejiga irritable o inflamada.
Incontinencia	Incapacidad de retener la orina en la vejiga.
Enuresis	Emisión involuntaria de orina durante la noche o durante el sueño. La enuresis es normal en los niños < 2 años ya que el control de la micción es sólo por el arco reflejo espinal sacro y la inmadurez del centro cortical. Cuando la enuresis se presenta o persiste màs de 3 años, descartar infección del tracto urinario, lesiones obstructivas de las vías urinarias
	necentrifugată este un rezultat anormal la femeile adulte.
Piuria	

Un număr de celule în puroi între 3 și 10 are o semnificație discutabilă. Mai mult de 3 leucocite/mm3 este un anomalie la bărbați.

Diferența dintre bărbați și femei constă în contaminarea urinei cu secrețiile vaginale.

În urina centrifugată, prezența a mai mult de 5 celule/câmp cu puroi sugerează piurie, indiferent de sex.

Piurie sterilă

Piurie cu cultură sterilă. Observată în infecțiile urinare tratate, terapia cu glucocorticoizi, sarcină, respingerea transplantului, terapia cu ciclofosfamidă și episoade similare.

Boli febrile acute, prostatită, traumatisme genitourinare. În piuria sterilă persistentă , se exclud infecțiile cu *M. tuberculosis,* micobacterii atipice, anaerobe, *H. influenzae.*

Hematuria înseamnă prezența globulelor roșii în urină.

Nu. Dacă numărul de eritrocite este mai mare de 3 pe câmp/mm3 în urina necentrifugată, este

Hematurie izolată: Sângerarea din uretra către pelvisul renal în tractul urinar produce hematurie izolată fără proteinurie semnificativă, celule sau cilindri. *Cauze:* Calculi și neoplasme ale tractului urinar, tuberculoză renală, traumatisme, prostatită.

Hematurie nefrotică: Sângele care intră în lichidul tubular este prins într-o matriță cilindrică de gel proteic Tamm-Horsfall, formând cilindri de globule roșii (eritrocite degenerate - plus grupuri de hemoglobină). Acest lucru este întotdeauna asociat cu boli renale semnificative, cum ar fi glomerulonefrita, leziunile tubulointerstițiale sau vasculita. În general, afecțiunile în care proteinuria și hematuria apar împreună au un prognostic mai slab decât cele în care apar singure.

Hemoglobinurie Înseamnă prezența hemoglobinei libere în urină. Apare după hemoliză intravasculară sau exerciții fizice intense (normale).

Pneumaturie Pacienții au senzația că prezintă bule de aer în urină.

Fig. 5.1: Semnul lui Troisier

Fig. 5.2: Inel Kayser-Fleischer

De obicei, este cauzată de o fistulă vezicocolică. De asemenea, este frecventă în pielonefrita emfizematoasă, în special la diabetici, care este cauzată de organisme producătoare de gaze.

Examen general

Caută
Starea nutrițională
Anemie
Clubbing digital: Un indiciu despre malabsorbție, insuficiență hepatică cronică, boală inflamatorie intestinală, hepatom
Leuconichie (apare în hipoalbuminemie)
Koilonichia sugerează un deficit cronic de fier
Limfadenopatie: Limfadenopatia generalizată poate fi prezentă în leucemie sau limfom

Nodul Virchow: Un nodul supraclavicular stâng poate fi palpabil în cancerul gastrointestinal și cancerul pelvin *(semnul Troisier)* (Fig. 5.1)

Zgârieturi cauzate de prurit (icter obstructiv, faza obstructivă a hepatitei virale, uremie, afecțiuni limforeticulare)

Inelul Kayser-Fleischer (boala Wilson) (Fig. 5.2)

Tiloza sau calozitatea palmelor în carcinomul esofagian.

Semne de insuficiență hepatică celulară

Alopecie

Fetiditate hepatică: Un miros respirator dulceag, ușor fecal, similar cu cel al unei carcase de șoarece proaspăt deschise, din cauza metil mercaptanului derivat din metionină, care este produs în insuficiența hepatocelulară.

Icter

d.

e. Edem parotidian

Ginecomastie, atrofie testiculară, pierderea caracteristicilor sexuale secundare

f.

con radiación de los vasos asemejando a las patas

Telangiectazii sau vene păianjen: Arteriole centrale

Angiomul păianjen, observat în zona venei cave superioare, se datorează unei creșteri a volumului esofagian circulant. Se observă la 2% dintre persoanele sănătoase și în timpul sarcinii. De asemenea, este un semn al insuficienței celulelor hepatice.

Mai mult de cinci este anormal și indică insuficiență.

1. Puntos de Campbell de Morgan (hemangioma **Forma**

celulele hepatice.

Diagnostic diferențial:

edad.

2. Estrella venosa (2-3 cm de diámetro): Se producen debido a la elevación de la presión venosa. Comúnmente se ven en el dorso de los pies, piernas, espalda y en el borde inferior de las costillas.

Angioame de culoarea cireșei): Sunt de un roșu aprins; se găsesc în special pe partea din față a pieptului și a abdomenului. Cresc în număr și dimensiune odată cu vârsta.

Eritem palmar

Contractura Dupuytren

Asterixis

Xantelasma.

Căutați semne de colestază cronică, cum ar fi zgârieturi cauzate de prurit și xantelasmă.

Regiunile abdomenului (Fig. 5.3)

Abdomenul poate fi împărțit arbitrar în 9 regiuni prin trasarea

vértebra L1 (plano transpilórico) y otra línea a nivel de los tubérculos de la cresta ilíaca.

Fig. 5.3: Regiones del abdomen

a două linii imaginare orizontale și verticale, după cum urmează. Trasați două linii verticale de la mijlocul claviculei

6. Región umbilical
7. Fosa ilíaca derecha
8. Fosa ilíaca izquierda

pe ambele părți. Trasați două linii orizontale, una la nivelul...

Regiunile sunt:

Hipocondrul drept

Hipocondrul stâng

Epigastru

regiunea lombară dreaptă

Regiunea lombară stângă

9. Hipogastru.

Inspecție (Fig. 5.4)

Sens de plenitudine sau distensie generalizată din cauza grăsimii, fluidelor, flatulenței, fecalelor sau fătului

Distensie localizată

Simetric și centrat în jurul buricului - obstrucție a intestinului subțire

Asimetric - ficat, splină sau ovar

Un abdomen scufundat sau scafoid se observă în caz de inaniție avansată sau cancer.

Fig. 5.4: Poziția pentru examinarea abdominală

Buricul

Normal Ușor retras și inversat

Eversată în hernie ombilicală

Omfalolit sau epiteliu gros descuamat și alte reziduuri de keratină și sebum din omfalokeratoliți.

Cu deschidere verticală (tumori pelvine sau ovariene) Orizontală (ciroză hepatică cu ascită).

Mișcări

În mod normal, există o ușoară ridicare a peretelui abdominal în timpul inspirului și o depresiune în timpul expirului. În peritonită, abdomenul nu se mișcă sau rămâne nemișcat.

Impulsuri vizibile

Pulsațiile aortei abdominale se observă în anevrismul aortic sau la pacienții slabi.

Peristaltism gastric vizibil sau peristaltism intestinal vizibil (VGP sau VIP)

PGV: Aceasta se observă în obstrucția tractului de ejecție gastric. Este un val de mișcări peristaltice gastrice care progresează din hipocondrul stâng și regiunea epigastrică spre regiunea lombară inferioară.

PIV: Aceasta se observă în partea distală. Arată ca niște noduli produși de hipermotilitatea intestinului subțire, în regiunea ombilicală.

Cu toate acestea, PGV și PIV pot fi observate în absența obstrucției la pacienții vârstnici slabi cu perete abdominal lax.

Pielea sau suprafața abdomenului

Vergeturi atrofice sau de sarcină: Acestea sunt urme liniare albe sau rozalii observate pe pielea abdomenului, cauzate de întinderea și ruptura fibrelor elastice. Acestea indică modificări recente ale dimensiunii abdominale.

Veriuri purpurii: Acestea se observă în sindromul Cushing .

Vene superficiale proeminente: Venele dilatate din jurul buricului (caput medusae) semnifică hipertensiune portală, dar sunt rareori observate.

În obstrucția venei cave superioare (VCS), sângele curge caudal deasupra ombilicului. Selectarea unui segment al venei deasupra ombilicului este utilă pentru determinarea direcției fluxului și identificarea unei obstrucții a VCS.

Obstrucția VCI

Anastomozele există sub venele epigastrice superficiale și venele iliace circumflexe superficiale,

și deasupra venelor toracice laterale, transportând sânge de la vena safenă mare la vena axilară. Venele sunt observate în regiunea paravertebrală și pe peretele cefalic lateral.

Venă lungă, fără afluente sub ombilic, pentru

Fig. 5.5 : Obstrucción de la VCI

aulpros.co
l intestino delgado
s peristálticas esc
del abdom
Siempr
. El flujo es
ay que eleg

detectarea fluxului. Fluxul trebuie detectat doar în poziție ortostatică (Fig. 5.5).

Interpretare

Dacă fluxul este în direcția opusă buricului, descendent, podalică, denotă hipertensiune portală.

Dacă fluxul este spre ombilic, în direcție cefalică, denotă obstrucția VCI.

Cauzele obstrucției VCI

Tromboza venelor femurale sau iliace

Secundar infecției, contraceptivelor orale, traumei

Fibroză retroperitoneală idiopatică

Stări de hipercoagulabilitate (sindrom nefrotic)

Anomalii congenitale sau tumori ale peretelui venos

Embolie

Compresie datorată ascitei masive.

Obstrucția VCI poate apărea la trei niveluri (Fig. 5.6)

Obstrucție caudală a venei renale: Pacientul prezintă edeme

Características Clínicas

la ambele membre inferioare și nu există dilatație a venelor superficiale ale picioarelor și abdomenului.

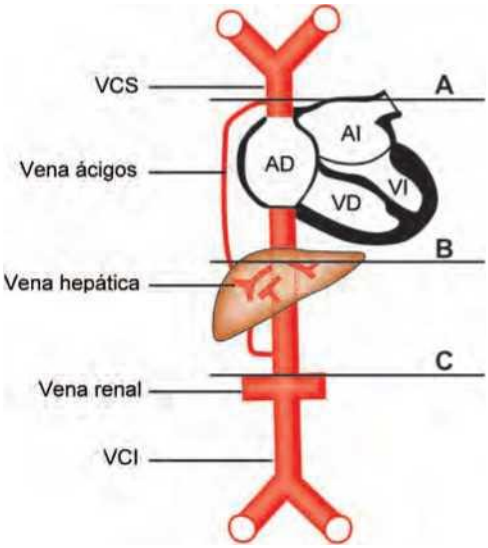

OBSTRUCCIÓN SUPERIOR
P rotei n u ria/h ematu ria
Ascitis/edema pedio
OBSTRUCCIÓN INFERIOR
Edema pedio bilateral

/ . -? NIVELES DE OBSTRUCCIÓN

A: A nivel de la vena ácigos B: A nivel de la vena hepática C: A nivel de la vena renal

medilibros.com

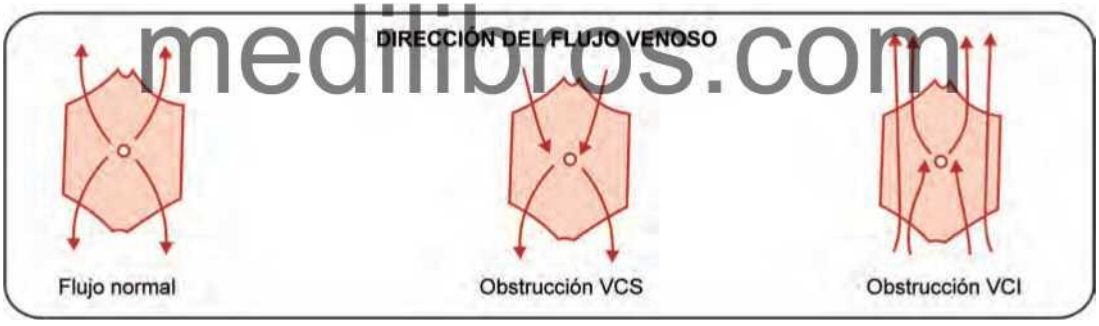

Fig. 5.6: Obstrucción de la VCS y VCI

OBSTRUCȚIE SUPERIOARĂ

Fără colaterale, obstrucție inferioară

Colaterale pronunțate

Obstrucție la nivelul venei renale: Pacientul prezintă durere în flanc, mărire a rinichilor, hematurie și proteinurie. Obstrucția treptată poate duce la formarea de colaterale.

Obstrucție deasupra venei renale: Pacientul prezintă obstrucție asociată a venelor hepatice, care se manifestă ca sindrom Budd-Chiari acut și cronic.

Manifestările clinice depind de nivelul, integritatea și viteza obstrucției.

Linia *nigra* este o pigmentare sub buric care se observă în timpul sarcinii.

Semnul Cullen: Decolorare albăstruie a regiunii periombilicale observată în pancreatita hemoragică.

Semnul Grey-Turner: Decolorare albăstruie a flancurilor. Aceasta se observă și în pancreatita hemoragică.

Examinați locurile herniei.

Măsurători

Circumferința abdominală trebuie măsurată la nivelul ombilicului. Măsurătorile periodice sunt efectuate pentru a evalua prognosticul în abdomenul acut, peritonitei, ileusului paralitic și obstrucției intestinale.

Măsurați distanța de la capătul inferior al plăcii xifizare până la ombilic și de la ombilic până la simfiza pubiană. În mod normal, ombilicul se află pe linia mediană. Ombilicul este deplasat în jos în ciroza cu ascită și în sus în tumorile ovariene sau pelvine.

Măsurarea spinombilicală: Aceasta este distanța dintre ombilic și spinele iliace anterioare superioare. În mod normal , acestea sunt echidistante. Trebuie măsurată pe ambele părți pentru a determina deplasarea ombilicului către o parte în cazurile de tumori care provin din partea opusă a pelvisului.

Fig. 5.7: Palpación abdominal

Marcarea suprafeței organelor

Ficat

Marginea superioară a lobului drept se află la nivelul celui de-al 5-lea arc costal, la 2,5 cm medial de ombilic. Lobul stâng se extinde cu aproximativ 5 cm la stânga sternului.

media clavicular derecha. El borde superior del lóbulo izquierdo está a nivel del 6to. arco costal izquierdo en la línea media clavicular izquierda.

En los hombres, corresponde a una línea que une un punto alrededor de 1 cm por debajo del pezón derecho

de un punto a unos 2 cm por debajo del pezón i zouí erdo.

El borde inferior oblicuamente del >no. cartílago costal izquierdo al 8vo. Cruzando la línea media a mitad de camino entre la oase del cartílago xifoides y el

Splină

Este situat în spatele arcurilor costale 9, 10 și 11, cu axa sa longitudinală de-a lungul liniei celei de-a 10-a coaste; anterior se extinde până la linia axilară medială, în timp ce posterior unghiul superior este de 1½" (4 cm) lateral față de a 10-a coloană toracică.

Este separată de coastele a 9-a, a 10-a și a 11-a prin diafragmă.

Rinichi

Suprafața delimitată a rinichilor este indicată de patrulaterul lui Morris pe fiecare parte; două linii orizontale paralele sunt trasate pe fața posterioară la nivelul coloanei a 11-a toracică și a 3-a lombară. Acestea sunt intersectate de două linii verticale trasate la 3,75 și, respectiv, 8,75 cm de linia mediană.

Vezică biliară

Este situat la joncțiunea dintre cel de-al 9-lea cartilaj costal și marginea exterioară a mușchiului rectus abdominis drept.

Metoda Grey-Turner

Trasați o linie de la spina iliacă antero-superioară stângă până la buric. Vezica biliară este situată la joncțiunea acestei linii cu marginea costală, cu condiția ca abdomenul să aibă o formă normală. Vezica biliară este mai ușor de văzut decât de simțit atunci când este mărită.

Palpare

Începeți prin palparea ușoară a fosei iliace stângi și continuați în sens invers acelor de ceasornic pentru a termina în regiunea suprapubiană (Fig. 5.7). Ordinea palpării organelor este următoarea:

Rinichiul stâng
Splină

Aorta și glandele paraaortice și vasele iliace comune

Examinați organele genitale externe.

Palparea superficială și profundă trebuie să urmeze palpării în timpul respirației.

Palparea profundă

Această metodă este utilizată în ascita tensionată pentru a detecta prezența unei boli hepatice sau a unei spline mărite. Tehnica poate ajuta la detectarea și cartografierea contururilor generale ale organelor mărite sau ale tumorilor . Deplasarea bruscă a fluidului creează o senzație de percuție pe suprafața ficatului sau a splinei, similară percuției patelare. Pentru a genera această senzație, mâna este plasată pe abdomenul plat și se face o mișcare de plonjare.

5. Vejiga urinaria
7. Palpar ambos canales inguinales

Structurile care pot fi în mod normal simțite sunt:
Aortă
Perimetrul ficatului
Polul inferior al oricărui rinichi
Scaune tari
Rectus abdominis
Colon normal
Ganglionii limfatici inghinali mici
Distensia vezicii urinare.

Fig. 5.8 : Iniciar de la fosa ilíaca derecha e ir hacia arriba

Când un organ este mărit, evaluați următoarele:
Margine sau perimetru (ascuțit sau rotunjit)
Suprafața de respirație (netedă sau nodulară) și continuați

Consistencia (suave, firme o dura)
Presencia de sensibilidad
Movimiento con la respiración.

carcinoma pancreático. En la cole **Palpación del Hí gado** ^yesículabiliar^stá enferma, engn

Colocar la palma de la m ano sobre el abdomen con lo s^s palpable.
dedos apuntando hacia arriba y posicionar los dedos sensibles (índice y medio) lateralmente al músculo recto para que las puntas de los dedos se encuentren en una línea paralela al borde del hígado.

Presionar firmemente la mano hacia el interior y hacia arriba y mantenerla firme mientras el paciente respira profundamente por la boca. Esperar una fase completa

lucrul lateral.

Cu această metodă, vârfurile degetelor ar trebui să ajungă pe marginea palpabilă a ficatului (Fig. 5.8).

A doua metodă

Țineți mâna dreaptă sub și paralel cu marginea subcostală dreaptă. Marginea ficatului va fi apoi simțită pe marginea radială a degetului arătător; confirmați prin percuție. Evitați să plasați mâna peste mușchiul rectus abdominis. Nu începeți

palpación demasiado cerca del borde costal.

Hígado suave, blando, doloroso	Insuficiență cardiacă congestivă
Firme y regular	Hepatită virală acută, icter obstructiv și ciroză hepatică, insuficiență cardiacă congestivă cronică (ficat cu aspect de nucșoară). În carcinomul secundar avansat, hepatom.
Hígado nodular	Pulsații sistolice hepatice pulsatile - Regurgitare tricuspidiană, pulsații diastolice - stenoză tricuspidiană

proiecție asemănătoare limbii a lobului drept al ficatului poate fi, de asemenea, palpabilă).

Palparea vezicii biliare

Se palpează ca o protuberanță fermă, moale, aspră sau globulară, cu margini bine definite, laterală față de marginea mușchiului rectus abdominis, în apropierea vârfului cartilajului costal 9. Se mișcă odată cu respirația.

Este palpabil în:
Carcinom al capului pancreasului
Mucocel, sau calculi biliari impactați, în gâtul unei vezici biliare colapsate, goale și neinfectate. Mucusul este secretat în lumen, iar în stadii ulterioare, vezica biliară devine palpabilă.
Carcinom al vezicii biliare: Vezica biliară se simte ca o umflătură dură, neregulată.

Legea lui Courvoisier

Vezica biliară este dilatată și palpabilă în carcinomul pancreatic. În colelitiază, peretele vezicii biliare este dilatat, contractat și nu

Semnul lui Murphy

Rugați pacientul să respire adânc și să palpeze vezica biliară în mod obișnuit. În momentul inhalării, respirația se oprește cu un gâfâit atunci când se simte masa. Acesta este un semn de colecistită acută.

Palparea splinei (Fig. 5.9)

- Pentru a deveni palpabilă, splina trebuie mărită de 2-3 ori. Direcția măririi este spre fosa iliacă dreaptă.

Palpați de la fosa iliacă dreaptă până la hipocondrul stâng .
Așteptați o fază completă de respirație.
La punctul culminant al inspirului, eliberați presiunea asupra mâinii examinatoare astfel încât vârful degetelor să alunece peste polul inferior al splinei, confirmând prezența și caracteristicile suprafeței acesteia.
Dacă splina nu este palpabilă, mișcați mâna examinatoare în sus după fiecare inspirație, până când vârful degetelor ajunge sub marginea costală.
Repetați acest proces de-a lungul întregii margini costale până când poziția vârfului splinei mărite este variabilă.

medilibros.com

Fig. 5.9: Palpación del bazo - diferentes técnicas

Dacă tot nu este palpabilă, așezați pacientul în poziție laterală dreaptă cu șoldul și genunchiul stâng flectate.

Așezați cealaltă mână în spatele cutiei toracice inferioare și repetați examinarea.

Pe de altă parte, examinați splina din partea stângă a pacientului ; când pacientul inspiră adânc, „prindeți" degetele mâinii stângi sub marginea costală.

Manevra Middleton: În această metodă, specialistul stă în picioare pe partea stângă a pacientului, cu fața spre picioarele patului. Degetele încovoiate ale mâinii stângi sunt plasate sub marginea costală, iar cu mâna dreaptă se aplică presiune pe fața posterolaterală a toracelui inferior. Pacientului i se cere să respire adânc, iar splina este palpată la sfârșitul inspirării profunde.

Palparea rinichilor (Fig. 5.10)

Folosiți tehnica bimanuală pentru palparea rinichilor.

Plasați o mână posterior, sub cutia toracică inferioară, iar cealaltă în hipocondrul drept.

Fig. 5.10: Palpación bimanual del riñón

Empujar las dos manos con firmeza, pero con cuidado, a medida que el paciente espira.
Sentir el polo inferior a medida que el paciente respira profund.
Încercați să prindeți rinichiul palpabil între ambele mâini, amânând aplicarea presiunii până la sfârșitul inspirației. Acest lucru ajută la palpare, deoarece rinichiul alunecă în sus la expirație.
Confirmați structura rinichiului împingându-l între cele două mâini (balotement) și măsurați gradul de mișcare în timpul respirației .
Evaluați dimensiunea, suprafața și consistența rinichiului palpabil.
Examinați rinichiul stâng din ambele părți.

Diferența dintre rinichiul stâng și splină

Caracteristici	*Rinichiul stâng*	*Splină*
Locație	Regiune L1 posterior	Coaste anterioare A 9-a, a 10-a, a 11-a
Margine	Rotunjit	Ascuțit
Crestătură	Absent	Prezent
Introducerea degetele între margine costală și organul	Degetele pot introduce	Degetele nu ei pot introduce
Bandă de rezonanță a colonului	Prezent	Absent
Mărire	Spre regiune lombar	Spre fosa iliacă dreapta (din Flexia colică stângă și ligamentul frenicocolic previn în mod direct - mărirea în jos. Se mișcă liber.
Mișcarea cu respirație	Restricționat	minte în Inspirație
Palpare bimanuală	Palpabil	netangibilă
Miting	Joc de minge	Nu este potrivit
Sub-matizare/matizare în flancuri	Prezent	Absent

Polul inferior al rinichilor poate fi uneori palpat la o persoană slabă. O splină prea mare poate să fie palpabilă bimanual.

Palparea vezicii urinare

În mod normal, nu este palpabilă. Este palpabilă ca o suprafață netedă, fermă, regulată, de formă ovală, în regiunea suprapubiană, iar cupola sa se poate extinde până la ombilic. Marginea sa inferioară nu poate fi simțită. Este situată simetric în regiunea suprapubiană, sub ombilic, și este mată la percuție.

2. Diagnostic diferențial

Uterul gestațional: Este mai ferm, mobil dintr-o parte în alta și există semne vaginale.
Uter fibros: Se simte ca o proeminență fermă, bombată, cu diferite semne vaginale.
Chist ovarian: Este localizat excentric (pe partea stângă sau dreaptă).

Examinarea ganglionilor limfatici inghinali, para-aortici și a vaselor de sânge
Examinați zona inghinală pentru hernii
Palpați aorta și vasele iliace comune
Ganglionii limfatici para-aortici sunt palpabili atunci când sunt considerabil măriți și se simt ca mase rotunde, ferme, confluente în regiunea ombilicală și epigastrică, de-a lungul marginii stângi.

os.com

Sugerează o boală sau inflamația unui organ subiacent, cu condiția ca peretele abdominal să fie normal (Fig. 5.11).

Sensibilitate la rebound: Pacienții se plâng de durere ascuțită atunci când presiunea asupra unei zone dureroase este eliberată brusc. Aceasta indică o inflamație nu numai a viscerelor, ci și a peritoneului parietal.

Modificare a sensibilității: Poate fi prezentă în adenita mezenterică acută nespecifică.

Fig. 5.11: Semnul lui Murphy. Metodă de provocare a sensibilității (la rinichi). Percuția dureroasă a pumnului se numește semnul lui Giordano.

Durere referită sau încrucișată: Atunci când se aplică presiune pe o zonă a abdomenului, există durere sau sensibilitate în altă zonă. Acest lucru se observă în apendicita acută (semnul Rovsing), când presiunea aplicată colonului descendent provoacă durere sau sensibilitate în fosa iliacă dreaptă.

O senzație de pastă în abdomen este diagnostică de peritonite tuberculoase. Poate fi prezentă și la sprue tropicală sau la femeile multipare.

Percuţie

Definirea limitelor

Ficat

Se pot urmări marginile superioare și inferioare ale lobului drept al ficatului. Începeți anterior la al 4-lea spațiu intercostal, unde percuția peste plămâni va fi cea mai rezonantă, și continuați vertical în jos.

Într-un ficat normal, marginea superioară se află la nivelul celui de-al 5-lea spațiu intercostal, unde percuția este surdă; se extinde până la marginea inferioară, care se află sub marginea subcostală dreaptă. Absența matității normale în porțiunea superioară a ficatului este redusă în:

Emfizem sever

Pneumotorax drept mare ■ I ■ i

Gaz sau aer în cavitatea x.itoacală (de exemplu, într-o visceră).

1. Percuția sub marginea costală dreaptă este utilă în
2. hepatomegalie. Rugați pacientul să respire profund în timp
3. ce percuți, ținând degetele ușor paralele cu marginea costală.

Pe măsură ce ficatul coboară în timpul inspirului, o schimbare a percuției de la rezonantă la surdă indică faptul că vă aflați la marginea hepatică.

Extinderea ficatului: Măsurarea directă a dimensiunii ficatului este de 12-15 cm în înălțime, extinzându-se de la a 5-a coastă (sub mamelonul drept la bărbați) până la marginea costală dreaptă palpabilă. Se efectuează măsurători seriale pentru a determina dacă există o scădere sau o creștere a dimensiunii ficatului. Dimensiunea palpabilă a ficatului este exprimată în cm sub marginea costală dreaptă la linia medioclaviculară.

Splină

Matitatea se extinde de la coastele inferioare stângi până la hipocondrul stâng și regiunea lombară stângă. Matitatea splenică face loc rezonanței în intestinul înconjurător.

Noi metode de percuție a splinei

Metoda Nixon: Pacientul este poziționat pe partea dreaptă, astfel încât splina să fie superioară colonului și stomacului. Percuția începe la cel mai scăzut nivel de rezonanță pulmonară, în linia axilară posterioară, și progresează diagonal de-a lungul unei linii perpendiculare spre marginea costală anterioară, la limita sa inferioară. Marginea superioară a matității este în mod normal la 6-8 cm deasupra marginii costale. O matitate mai mare de 8 cm la un adult este presupusă a indica o mărire a splinei.

Metoda Castell: Cu pacientul în decubit dorsal, percuția în spațiul intercostal cel mai de jos de-a lungul liniei axilare anterioare (a 8-a sau a 9-a) produce o notă rezonantă dacă splina are dimensiuni normale. Acest lucru este valabil în timpul expirului complet sau al inspirului. O notă de percuție surdă în timpul inspirului complet sugerează splenomegalie.

Vezică urinară

Marginile superioare și laterale pot fi definite din intestinul adiacent.

Percuția poate fi utilizată și pentru detectarea lichidului din abdomen prin următoarele metode:

Schimbare a aspectului mat

Cu percuție laterală

eJiPfcientjren

Apăsați de-a lungul liniei mediane, ținând degetele pe axa longitudinală, până când se detectează matitatea (Fig. 5.12). La persoanele normale, flancurile sunt rezonante. La pacienții cu ascită moderată, flancurile sunt mat (cu excepția ascitei loculate sau a aderențelor intestinale). Când pacientul este întors pe o parte, fie în decubit lateral drept, fie în poziție stângă, zona anterior mată de deasupra flancului devine rezonantă. Acest lucru se datorează deplasării lichidului în cavitatea peritoneală. Această deplasare a fluidului poate...

fi confirmată de două ori de creșterea nivelului de opacitate pe flancul opus (Fig. 5.13).

Fig. 5.12: Percuție de la linia mediană spre laterale (zona de rezonanță spre cea de atenuare)

Fig. 5.13: La nota mate desaparece al colocar al paciente en posición lateral debido al cambio del líquido

J medilb os.com

Fig. 5.14: Desplazamiento o percusión suave (evitar el golpeteo violento)

Pentru a obține acest semn, trebuie să existe aproximativ 1000 ml de lichid.

Semnul valului

Pacienții stau întinși pe spate. O mână este plasată pe regiunea lombară pe o parte. Cu ajutorul unui asistent sau al pacientului, partea laterală a mâinii este plasată ferm pe linia mediană a abdomenului, iar apoi zona lombară este mângâiată sau atinsă ușor (Fig. 5.14). O vibrație sau undă de fluid este simțită ca un impuls definit și inconfundabil, iar mâna detectatoare este ținută orizontal pe regiunea lombară opusă. Scopul menținerii mâinii asistentului în această poziție este de a amortiza orice impuls care ar putea fi transmis prin grăsimea peretelui abdominal. Acest lucru se simte atunci când există o cantitate mare de lichid sub tensiune, adică >2000 ml.

Semn de stropire

Acest semn este provocat pentru a detecta cantități minime de fluid atunci când flancurile sunt rezonante. Acesta poate fi provocat fie prin percuție, fie prin auscultație (Fig. 5.15 și 5.16).

Se poate detecta lichid ascitic de până la 120 ml. Pacientul

Fig. 5.15: Método para provocar el signo del chapoteo

Fig. 5.16: Se provoca el signo del chapoteo por el método de ausculto-percusión

La ausencia de vibración de líquidos y desplazamiento de la matidez o cualquiera de ellos, no excluye el diagnóstico de ascitis.

trebuie așezat în decubit ventral timp de 5 minute, apoi cele patru membre sunt ținute în poziție fetală, astfel încât partea mijlocie a abdomenului să fie dependentă, iar spatele să fie orizontal. Se efectuează din nou percuție în jurul ombilicului, provocând o senzație de matitate. Zonele care anterior erau rezonante devin matte dacă există chiar și o cantitate minimă de lichid. Se plasează un stetoscop peste regiunea ombilicală, iar peretele abdominal este zgâriat de la periferie spre ombilic. Se percepe o modificare a calității sunetului la traversarea coloanei de lichid. Acest semn este fals pozitiv în cazurile de splenomegalie masivă și vezică urinară distensivă.

Ecografie abdominală
Poate detecta cantități de până la 30 ml de lichid.

Clasificarea ascitei

+ Detectabil doar printr-o examinare atentă.
++ Ușor detectabil, dar de volum relativ mic.
+++ Prezența ascitei, dar fără tensiune.
++++ Ascite tensionate.

Ascita cronică este asociată cu
Hernie ombilicală
Semne de perforare
Vergeturi
Diastaza dreptă.

Stropire prin sucuție (a se scutura violent)

Este un sunet similar cu scuturarea unei sticle cu lichid pe jumătate. Poate fi auzit în:
Stenoza pilorică
Obstrucție intestinală avansată
Ileus paralitic (cu anse intestinale excesiv dilatate)
Stomac normal în decurs de 2 ore după masă.

Suflare

Suflul aortic poate fi auzit deasupra și la stânga buricului în cazurile de anevrism aortic. Suflul aortic poate fi auzit și deasupra arterei femurale.
Suflul din mijlocul abdomenului se aude în această anoză a arterei renale.
Un suflu deasupra arterei iliace comune se aude în stenoză sau anevrism.
Un zumzet hepatic poate fi auzit în:

En la ascitis, por lo general los flancos son mates y el centro del abdomen es resonante y en los tumores de ovario o de pelvis, el centro del abdomen es mate y los flancos pueden ser resonantes. Sin embargo, en la ascitis grave y en los tumores ováricos de gran tamaño, tanto los flancos como el centro del abdomen pueden ser mates a la percusión.

Hemangiom
Carcinom hepatocelular
Țineți 3 degete pe

Percusión del

chist

, percutați peste deget * În stenoza medie se poate auzi și [1] suflu . Produce o vibrație care este resimțită de

artera celiacă, iar în carcinomul pancreatic de alte 2 degete

(datorită compresiei vaselor).

Auscultație
Auscultația abdominală se efectuează pentru:

Zgomote intestinale

Motilitatea intestinală normală creează un sunet caracteristic, ca și cum ar fi un gâlgâit, care apare la fiecare 5-10 secunde și poate fi auzit (borborigme).

Zgomotele intestinale cresc în:
Obstrucție mecanică simplă, acută, a intestinului subțire. Zgomotele intestinale crescute, însoțite de dureri colice, sunt patognomonice pentru obstrucția intestinului subțire. În timpul durerii colice, intestinul este liniștit și fără sunete audibile.
Malabsorbție
Sângerare gastrointestinală severă
Sindromul carcinoid.

Zgomotele intestinale sunt absente în
Ileus paralitic
Peritonită.

În stadiile ulterioare ale ileusului paralitic, sunetele ascuțite, ca și cum ar fi un clinchetat, se răspândesc dintr-un gaz distensibil într-o buclă umplută cu fluid, astfel încât să poată fi auzite.

Zâzâit venos

Sunetul se aude între xifistern și ombilic din cauza fluxului sanguin turbulent în vasele colaterale bine dezvoltate, ca o consecință a hipertensiunii portale (sindromul Cruveilhier-Baumgarten). Semnifică drenajul congenital al venei ombilicale în vena portă.

Freca

Se aude în perisplenită sau perihepatită datorată microinfarctelor și inflamației.

Frecările splenice se aud în următoarele condiții :
Leucemie mieloidă cronică, endocardită infecțioasă, anemie falciformă. După biopsie.

a.
b. Cauzele hepatomegaliei
c. **Infecțios**
d. Colangită la nivelul arborelui biliar
De-a lungul venei porte, amoebiaza
Schistosomiază
Infecții bacteriene

c. A lo largo de la arteria hepática

Bacterianas — Fiebre tifoidea, brucelosis, tuberculosis, sífilis, enfermedad de Weil

Virales — Hepatitis infecciosa - mononucleosis infecciosa

Protozoarele malariei , kala-azar

Infecții fungice , Actinomicoză histoplasmoză

Echinococoză parazitară (chist hidatic)

Congestiv

Insuficiență cardiacă congestivă
Cardiomiopatie
Pericardită constrictivă
Sindromul Budd-Chiari.

Degenerative și infiltrative

Ușor (până la 5 cm)

Hígado graso alcohólico
Linfomas

Leucemie,

Mielom multiplu.

Tulburări ale sindromului Al -Rlalela W ; nto

Boala Niemann-Pick
Boala Gaucher Amiloidoză.

Neoplasme

Carcinom hepatocelular
Colangiocarcinom secundar.

Toxine

Alcool, arsenic
Fosfor, medicamente.
Mononucleoza infecțioasă

Causas de Hepatomegalia

Dureros

Insuficiență cardiacă congestivă
Hepatită virală
Amebiaza hepatică
Abcesul piemic
Hepatom
Actinomicoză
Secundar
Sindromul Budd-Chiari.
Leucemie cu celule păroase
Boala Gaucher
Boala Niemann-Pick Sarcoidoză
Talasemie majoră
Malarie cronică
Kala-azar
Sifilis congenital

Causas de Hígado Pulsátil

Regurgitación tricuspídea (sistólica)
Estenosis tricúspide (diastólica)
Regurgitación aórtica.

Causas de Esplenomegalia

Insuficiență cardiacă congestivă
Malarie acută
Tifoidă
Endocardită infecțioasă
Septicemie
Lupus eritematos sistemic
Artrita reumatoidă
Talasemie minoră
Tuberculoză miliară
Leptospiroză
HIV.

Moderada (5-8 cm)

hepatită virală
Ciroză.

Anemii hemolitice
Infarcte splenice
Abces splenic
Amiloidoză
Hemocromatoză Policitemie.

Masiv (> 8 cm)

Leucemie mieloidă cronică
Metaplazie mieloidă
Mielofibroză

Obstrucția extrahepatică a venei porte
Schistosomiază
Hemangiomatoza splenica difuză
Limfom
Policitemie.

Causas de Hepatoesplenomegalia

Infecții
Malarie
Kala-azar
Hepatită infecțioasă
Tuberculoză diseminată
Endocardită bacteriană. Mononucleoză infecțioasă.

Tulburări hematologice
Anemie (anemie hemolitică cronică) Tulburări mieloproliferative
Leucemie mieloidă cronică, mielofibroză, limfom non-Hodgkin, limfom Hodgkin.

Stări congestive
Limfoame
Leucemie limfocitară, mononucleoză infecțioasă, tuberculoză diseminată, sarcoidoză
HIV
Histoplasmoză diseminată

Insuficiencia cardiaca congestiva Pericarditis constrictiva
Cirrosis hepática con hipertensión portal
Síndrome de Budd-Chiari.

Trastornos de Alma
Enfermedad de Gaud Amiloidosis
Trastornos por almacenamiento de glucógeno.

medilibros.com

Causas de Hepatoesplenomegalia + Linfadenopatía

Sistemul gastrointestinal

Disfagie
Disfagia înseamnă dificultăți la înghițire.

Cauzele disfagiei

Disfagia Mecánica
Luminal

A. Bolo grande

que causa edema e inflamación

Estomatitis
Faringitis, epiglotitis
Esofagitis
Viral (herpes simple, varicela-zoster, citomega- lovirus)

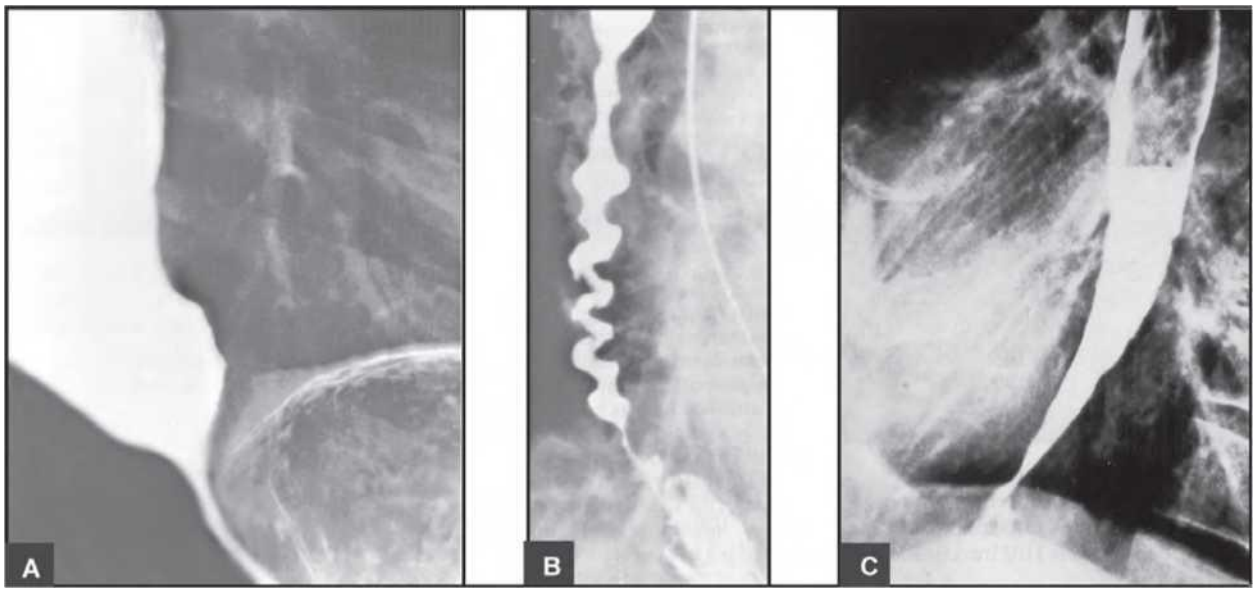

Figs 5.17A a C: (A) Acalasia del cardias (B) Espasmo esofágico (C) Estenosis esofágica

Bacterian
Din cauza ciupercii (Candida)
Boli buloase mucocutanate
Deteriorare caustică, chimică, termică
Rețele și inele
Faringian (sindromul Plummer-Vinson)
Esofagian (congenital, inflamator)
Inelul mucosal esofagian inferior (inelul Schatzki)
stenoze benigne (Fig. 5.17C)
Peptic
Caustic și indus de pilule
Inflamatorii (boala Crohn, candida, leziuni mucocutanate)
Ischemic
Post-chirurgical, post-iradiere
Congenital
Tumori maligne
Carcinom primar
Carcinom cu celule scuamoase
Adenocarcinom
Carcinosarcom
Pseudosarcom
Limfom

Me [anom] **111 n**
[Sarcomul] Kaposi II III II
Carcinom metastatic
Tumori benigne
Leiomiom
Lipom
Angiom
Polip fibrom inflamator
Papilom epitelial

Compresie extrinsecă
Spondilita cervicală
Osteofite vertebrale
Abces și mase retrofaringiene
glandă tiroidă mărită
Diverticulul lui Zenker
Compresie vasculară
Artera subclaviculară dreaptă aberantă
Aorta deviată spre dreapta
Dilatarea atriului stâng
Anevrismul aortic
Masă în mediastinul posterior
Tumoră pancreatică, pancreatită
Hematom și fibroză post-vagotomie

Disfagie motorie (neuromusculară)

Dificultate în inițierea reflexului de înghițire
Paralizia limbii
Anestezie orofaringiană
Lipsa salivei (de exemplu, sindromul Sjögren)
Leziuni ale componentelor senzoriale ale nervilor vag și glosofaringian
Leziuni ale centrului deglutiției

Afecțiuni ale mușchilor striați faringieni și esofagieni
Slăbiciune musculară
Leziune a neuronului motor inferior (paralizie bulbară)
Eveniment cerebrovascular
Boala neuronului motor
Poliomielita, sindrom post-polio
Polineurită
Scleroza laterală amiotrofică
Disautonomia familială
Neuromuscular
Miastenia gravis
Tulburări musculare
Polimiozită
Dermatomiozită
Miopatii (distrofie miotonică, miopatie oculofaringiană)
inhibare a înghițirii afectată
Faringele și esofagul superior

o s.com

Boala tractului extrapiramidal
Leziuni ale neuronilor motori superiori (paralizie pseudobulbară)
Sfincterul esofagian superior (SEU)
Paralizia mușchilor suprahioidieni (aceeași acțiune ca și paralizia mușchilor faringieni)
Acalazia cricofaringiană

Tulburări ale mușchilor netezi esofagieni
Paralizia corpului esofagian provocând contracții slabe
bolile vasculare legate de colagen
Miopatie viscerală cavitară
Distrofie miotonică
Neuromiopatie metabolică (amiloid, alcool?, diabet)
Acalazia (clasică) (Fig. 5.17A)
inhibare a înghițirii afectată
Corpul esofagian
Spasm esofagian difuz (Fig. 5.17B)
Acalazie (severă)
Variante de spasm esofagian difuz
Sfincterul esofagian inferior
A. Achalasia
Primar

Secundar
Boala Chagas
Carcinom
Limfom
Sindromul neuropatic de pseudo-
obstrucție intestinală
Toxine și medicamente
B. Inelul esofagian inferior muscular (contractil)

Abordarea diagnostică a disfagiei

Disfagia este un simptom grav, cu excepția cazului în care este asociată cu dureri în gât tranzitorii și, prin urmare, trebuie investigată temeinic, în special pentru a exclude o malignitate. Disfagia care apare în decurs de o secundă de la debutul deglutiției sugerează o cauză orofaringiană.

Când înghițirea este asociată cu un gâlgâit sau un sunet de picurare sau cu o umflătură la nivelul gâtului, se suspectează o pungă faringiană (diverticulul Zenker). Dacă disfagia este constantă și dureroasă, se suspectează o strictură malignă.

Când există dificultăți la inițierea înghițirii, asociate cu tuse sau senzație de sufocare, se suspectează o cauză a disfagiei orofaringiene.

Dacă pacientul se plânge că, după ce începe să înghită , are senzația că bolusul alimentar se oprește sau se blochează, acest lucru se datorează probabil unei disfuncții esofagiene. Aceasta poate apărea în mod repetat sau la separarea alimentelor din stomac.

Disfagia pentru alimente solide sugerează doar o obstrucție mecanică. Aceasta, la rândul ei, poate fi:
Intermitent, de exemplu, inel esofagian inferior
Progresivă, de exemplu, stenoză peptică, carcinom.

Disfagia pentru alimente solide sau lichide sugerează o tulburare neuromusculară. Aceasta, la rândul ei, poate fi
Intermitent (spasm esofagian difuz)
Progresivă (sclerodermie cu afectarea a 1/3 inferioară a esofagului, acalazia cardiei).

Tratament

Tratați cauza subiacentă specifică.
Se recomandă o atenție deosebită pacienților cu tulburări neurologice, acordându-se o atenție deosebită texturii alimentelor, poziției corpului, capului și gâtului, precum și dimensiunii și frecvenței de administrare a bolusului alimentar.

Pacientul trebuie să rămână în poziție verticală timp de cel puțin 1-3 ore după mese (pentru a evita aspirația).
Capul patului trebuie ridicat, în timp ce-

După aceea, se odihnește și se doarme.

Acalazia cardiacă

Aceasta este o afecțiune în care există o insuficiență a peristaltismului esofagian, împreună cu o incapacitate de relaxare a sfincterului esofagian inferior. Există dificultăți la înghițirea lichidelor și solidelor, care pot fi progresive și asociate cu regurgitare.

Complicații

Pneumonia prin aspirație
Carcinom

Cercetare

Ingerarea de bariu

Se observă un aspect caracteristic de dilatare conică proximală (Fig. 5.18); în cazuri avansate, esofagul poate deveni sigmoid.

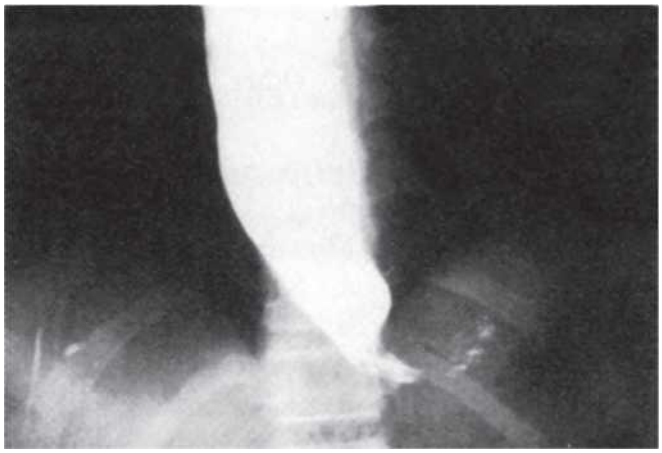

Fig. 5.18: Ingestie de bariu - acalazie cardiacă

Radiografie toracică simplă

Prezintă absența unei bule de aer gastric cu un nivel hidroaero-hidrogenic retrocardiac.

Dimensiunea bolusului trebuie să fie suficient de mică pentru a fi administrat în înghițituri sau mușcături.
Lichidele groase și cu textura asemănătoare budincii sunt mai bune decât lichidele limpezi.
Evitați condimentele, alimentele acide, precum și cafeaua, ceaiul și alcoolul.

Fluoroscopie

Absența peristaltismului în cele 2/3 inferioare ale esofagului
Partea terminală a esofagului prezintă un vârf îngust persistent, reprezentând sfincterul esofagian inferior nerelaxat.

Endoscopie
Endoscopie a tractului gastrointestinal superior pentru excluderea malignității.

Pseudoachalazie
Tumorile maligne de la joncțiunea gastroesofagiană imită acalazia cardiei.

Manometru
Presiunea bazală a sfincterului esofagian inferior este normală sau crescută.
Relaxarea sfincterului esofagian inferior indusă de înghițire este diminuată sau absentă.

Doctor
[illegible]siune pneumatică
[illegible]ne ale canalelor de calciu, nitrați și sildenafil .
Toxina botulinică - injecție endoscopică intraesofagiană finteriana blochează nervii colinergici excitatori

Tratamiento

și, prin urmare, ameliorează simptomele.

. r ■ I ■ M^ 2jr ^ Citoprotecție j ón _ a-_Suprafață bicarbonat gastric

Impactul nostru urgică

Miotomia Heller III I II I c. Flux sanguin la nivelul mucoasei

Miotomie parascopică · d · Curent alcalin

tratamentul medical eșuează.

Boala de reflux gastroesofagian

Durerea retrosternală arzătoare este simptomul principal. Simptomele de alarmă includ disfagie, odinofagie, sațietate precoce, pierdere în greutate și sângerare. Simptomele atipice pot include tuse, astm, răgușeală, dureri în piept, ulcere aftoase, sughiț și eroziuni dentare.

Diagnóstico

Esofagoscopie
Monitorizarea pH-ului în ambulatoriu

Complicații
Ulcerații, stenoză, anemie feriprivă, esofag Barrett.

Modificarea stilului de viață

Tratamiento

Blocante ale receptorilor H_2, inhibitori ai pompei de protoni
Intervenție chirurgicală - fundoplicatură Nissen dacă

Ulcerul peptic

Aceasta se referă la o afecțiune a tractului gastrointestinal superior cauzată de acțiunea acidului și pepsinei.

Ulcer peptic

Patogeneză
Dezvoltarea ulcerelor peptice depinde de interacțiunea - următorilor factori nocivi și protectori.

Factori nocivi

Acid
Pepsină
Acizi biliari
1. Endógenos
2. Exogen
Etanol
Aspirină
Alte AINS

Factori de protecție
Conceptul de mediatori
1. Barieră mucoasă Mucus

Reînnoirea epitelială
Restituire
prostaglandine
Factorul de creștere
epidermic

Helicobacter pylori și Ulcerul peptic

H. pylori provoacă ulcere peptice în stomac, în regiunea antrului gastric, în 70% din cazuri.

În duoden, H. pylori colonizează porțiunea unde există metaplazie gastrică (a doua porțiune a duodenului) și provoacă ulcere în acea regiune în 90% din cazuri.

H. pylori este un microorganism spiralat, gram-negativ , microaerofil, producător de urează.

Se găsește adânc în stratul protector de mucus al stomacului, care acoperă celulele epiteliale gastrice. Aici, creează un mediu alcalin prin producerea de amoniac din uree (folosind enzima urează), un proces favorizat de mediul alcalin.

Patogeneza dezvoltării ulcerului

Formarea radicalilor liberi hidroxil produși de combinarea amoniacului cu apa. Acești

radicali liberi perturbă integritatea epiteliului gastric, - producând astfel un ulcer.
Are proprietăți chemotactice care atrag neutrofilele și monocitele. Monocitele eliberează interleukina I și factorul de necroză tumorală, care perturbă integritatea epiteliului gastric. Eliberează proteinaze și fosfolipaze care perturbă stratul protector care acoperă mucoasa epiteliului gastric, permițând acidului să deterioreze epiteliul gastric.

și cultivare.
Neinvaziv

Diagnóstico de *H. pylori*

Invasivo
1. Examen microscópico del organismo en una muestra de biopsia gástrica utilizando una tinción de Giemsa

Testul cu urează: Proba care conține H. pylori este păstrată într-un mediu bogat în uree. Ureaza produsă de organism transformă ureea în amoniac, făcând mediul alcalin. Acest lucru poate fi confirmat folosind un indicator de fenolftaleină, care se colorează în roșu în mediul alcalin.

Antigenele fecale sunt utilizate pentru a evalua răspunsul la tratament.

3. *Prueba de aliento:* Al paciente seje daurja marctdkcpn C13 o C14. Esto se convierta en amoiiací ma caco con C13 o C14 por la producción de ureasa por H. pylori y detectándose en el aliento del paciente.
4. *Prueba de Elisa:* Esto se hace para detectar anticuerpos contra H. pylori.
5. *Prueba de antígenos en las heces:* Las pruebas no invasivas como la prueba del aliento con urea y la prueba de

Valoarea eradicării infecției *cu H. pylori* este discutabilă, deoarece s-a observat că infecția *cu H. pylori* apare la pacienți

Tratamiento

asimptomatici și s-a observat că reapare la pacienții cu această infecție, chiar și după un tratament adecvat.

Poate fi recomandat pacienților cu ulcere recurente sau complicate.

Oricare dintre următoarele combinații trebuie să aibă loc timp de 14 zile.

Ulcer de stres

Aceasta se referă la un ulcer sau, mai frecvent, la ulcere multiple, care se dezvoltă în timpul stresului fiziologic al unei boli grave.

Patogeneză
Patogeneza este legată de o scădere a fluxului sanguin la nivelul mucoasei sau de o perturbare a mecanismului de apărare al mucoasei. Ulcerul este superficial și se limitează la mucoasă. Poate fi localizat oriunde în stomac și duoden proximal, dar este cel mai probabil să apară la nivelul mucoasei fundice.

Fármacos	*Dosis*
Terapia Triple	
1. Subsalicilato de bismuto *más*	2 tabletas QID
Metronidazol *más*	400 mg TDS
Tetraciclina	500 mg QID
2. Citrato de bismuto de ranitidina *más*	400 mg BD
Tetraciclina *más*	500 mg QID
Claritromicina o Metronidazol	500 mg BD o 400 mg TDS
3. Omeprazol *más*	20 mg BD
Claritromicina *más*	250 o 500 mg BD
Metronidazol o	400 mg TDS
Amoxicilina	1 gr BD
Terapia Cuádruple	
Omeprazol *más*	20 mg OD
Subsalicilato de bismuto *más*	2 tabletas QID
Metronidazol *más*	400 mg TDS
Tetraciclina	500 mg QID

varstnici

Pacienții
internați la ATI cu insuficiență cardiacă și boli pulmonare concomitente au o prevalență ridicată a ulcerelor de stres postoperatorii.
Pacienți aflați la ATI care necesită ventilatoare.

Tratamentul bolii de bază
Administrarea de antiacide pe oră pentru menținerea pH-ului

ieran una Úlcera de

intragastric peste 4
Blocant $_{H2}$ (Perfuzia intravenoasă este mai bună decât bolusul intravenos).

Creșterea pH-ului peste 4 duce la colonizarea bacteriană a stomacului și faringelui, ceea ce poate duce la dezvoltarea pneumoniei.

Tratamiento

Ulcerul peptic și AINS

Acestea provoacă leziuni ale mucoasei și ulcerații oriunde în tractul gastrointestinal, de la esofag până la duoden.

Complicații ale utilizării AINS (În afară de

Colită erozivă
Pancreatită
Afectarea ficatului.

la EUP)

Mecanismul de acțiune

Leziuni directe ale mucoasei

Inhibarea PG (aspirina și AINS acționează prin inhibarea ciclooxigenazei).

Steroizii provoacă ulcere fie singuri atunci când sunt administrați mai mult de 30 de zile sau când doza totală de prednisolon este mai mare de 1 gram, fie atunci când sunt administrați împreună cu AINS, crescând riscul de ulcerație.

ñT

Diagnostic

Radiografie gastrointestinală superioară (seria cu bariu)

Bariul se observă în nișa ulcerului, înconjurat de o protuberanță netedă, edematoasă.

Modificări secundare (pliuri radiare ale craterului ulcerului și deformări în regiune secundare spasmului, edemului și cicatricilor).

Diferența dintre ulcerele benigne și cele maligne

Acest lucru depinde de amplasament, dimensiune, locație și prezență.

Defecte de umplere neregulate în craterul ulcerului.

Friabilitatea ulcerului și tendința de a sângera ușor .

Bandă sau guler neted și translucid care înconjoară craterul ulcerului.

optică

Sângerare gastrointestinală superioară

Foraj

Obstrucția tractului gastric și dezechilibrul hidroelectrolitic.

Malignitate (doar cu ulcer gastric)

o ausencia de la úlcera duodenal.

Sitio y Localización |^m^^^j|||^^r^0^y^n

La úlcera gástrica benigna puede ocurrir en cualquier[B]

parte, pero con mayor frecuencia en la curvatura menor de la incisura.

La úlcera gástrica maligna también puede ocurrir en cualquier parte del estómago, pero una alta sospecha de malignidad debe considerarse cuando se encuentra en la curvatura mayor del estómago.

La úlcera maligna se asocia comúnmente con la gastritis atrófica crónica, pólipos adenomatosos, anemia perniciosa y después de la cirugía de la EUP.

Úlcera gástrica benigna

Úlcera gástrica maligna

Fig. 5.19: Úlcera gástrica benigna y maligna

Úlcera Péptica [B][B]

Semne de ulcer benign (Fig. 5.19)

Pliurile mucoasei, când se apropie de marginea craterului ulcerului, apar a fi netede și simetrice.

O protuberanță netedă, edematoasă, care înconjoară ulcerul.

Dimensiune

Cu cât ulcerul este mai mare, cu atât este mai probabil să fie malign.

Coexistența ulcerului duodenal

Dacă este prezent un ulcer gastric împreună cu un ulcer duodenal, este foarte puțin probabil ca acesta să fie malign.

Diferențierea endoscopică între ulcerele benigne și cele maligne

Semne de malignitate (Fig. 5.19)

Prezența unui ulcer în cadrul unei mase definitive.

Pliurile mucoasei sunt șterse, întrerupte, fuzionate sau se formează noduli pe măsură ce se apropie de marginea craterului.

Pancreatită

Fistulă gastrocolică.

Sindromul Zollinger-Ellison

Aceasta este o afecțiune în care există o asociere între ulcerul peptic și un adenom pancreatic secretor de gastrină (sau o hiperplazie simplă a celulelor insulare).

Gastrina stimulează producția excesivă de acid, ceea ce poate duce la ulcere multiple în duoden și stomac.

50-60% din tumorile pancreatice producătoare de gastrină sunt maligne.

30% din cazuri sunt asociate cu neoplazie multiplă docrină (MEN tip 1).

Se observă la 0,1% dintre pacienții cu ulcer peptic, în special la cei refractari la tratament.

Această afecțiune trebuie suspectată la pacienții cu ulcere peptice multiple rezistente la terapie, în special dacă există diaree și steatoree asociate.

Tratamentul ulcerului peptic

Fármacos	*Tratamiento a corto plazo*	*Tratamiento de mantenimiento*	*Efectos secundarios*
Antiácidos			
Antiácidos que contienen magnesio Antiácidos que contienen aluminio	30 ml de 1 a 3 horas después de cada alimento y antes de dormir 30 ml de 1 a 3 horas después de cada alimento y antes de dormir	No recomendable No recomendable	Diarrea Constipación
Antagonista de los receptores H_2 1. Cimetidina	800 mg por la noche o 400 mg BD	400 mg por la noche	Retrasa la eliminación de la warfarina, fenitoína y la teofilina, y no debe ser utilizado conjuntamente con estos fármacos. En raras ocasiones causa confusión en los ancianos y gineco- mastia en varones. Ambos efectos son reversibles al suspender el fármaco.
Ranitidina Nizatidina Famotidina	300 mg por la noche o 150 mg BD 300 mg por la noche o 150 mg BD 40 mg por la noche o 20 mg BD	150 mg por la noche 150 mg por la noche 20 mg por la noche	Confusión reversible Transpiración, urticaria, somnolencia (todas raras, no graves). Cefalea, mareos, xerostomia (todas raras, no graves). Efecto cardiaco inotrópico negativo.
Anticolinérgicos Pirenzepina	50 mg BD	No recomendable	Xerostomia, visión borrosa
*Fármaco protector de sitio** Sucralfato	2 gramos BD	No recomendable	Reduce la absorción de la warfarina, fenitoína, tetraciclina y digoxina.
Fármaco citoprotector 1. Misoprostol	200 mg 4 veces al día	No recomendable	Actividad abortiva. Evitar el uso en mujeres en edad fértil. Pueden presentarse episodios de diarrea.
2. Enprostil		No recomendable	-do-
Inhibidor de la bomba de protones Omeprazol	semanas	No recomendable	Retrasa la elin inación del diazepam, fenitoína, warfarin.
			inducе hipergastrinemia significativa, crecimiento bacteriano excesivo.
Lansoprazol	30 mg una vez al día por 4-8 semanas	No recomendable	
Pantoprazol	40 mg/d	No se requiere	
Rabeprazol	20 mg/d	No se requiere	

Este cunoscut ca agent protector al locului de aplicare, deoarece formează o peliculă protectoare peste ulcer și promovează vindecarea. Sucralfatul nu trebuie combinat cu antiacide, deoarece este activ doar într-un mediu acid.

medilibros.com

Managementul PEU indus de AINS

Contextul clinic	*Recomandări*
Ulcer activ AINS suspendate AINS active	Antagoniști ai receptorilor H2 / IPP-uri
Terapia profilactică	Misoprostol IBP Inhibitori selectivi ai Cox-2
Infecția *cu H. pylori*	Eradicați dacă există un ulcer activ sau antecedente de PUD

Misoprostolul este contraindicat în timpul sarcinii.

- În cadrul investigației, se observă un nivel ridicat de gastrină serică à jeun (> 100 pg/ml) cu o producție bazală de acid gastric ridicată de >15 mmol/oră (valoarea normală a BAO sau PAGB este de 1,5-2,0 mmol/oră).

Gastrinoamele pot fi localizate prin măsurarea absorbției unui analog de somatostatină, Indium ^{111}-Pentriotide (Octreoscan). Această afecțiune este tratată cu un inhibitor al ATP-azei hidrogeno-potasiu, cum ar fi omeprazolul. Medicația se inițiază cu o doză de 60 mg/zi, apoi se reduce treptat la 20 mg/zi, pe măsură ce simptomele dispar.

Întrucât efectele pe termen lung ale utilizării omeprazolului sunt încă necunoscute, merită să se încerce îndepărtarea tumorii, acesta fiind tratamentul definitiv pentru această boală. Dacă tumora se dovedește a fi malignă, prognosticul este slab, cu o rată de supraviețuire la 5 ani de doar 20%.

Endoscopie

Endoscopie digestivă superioară

Instrucțiuni

Disfagie
Ingestie caustică sau ingerare de corpuri străine
Dispepsie
Greață și vărsături persistente
Este nevoie de o biopsie a intestinului subțire
Sângerare gastrointestinală acută sau cronică
Boală inflamatorie intestinală (deoarece aceasta poate fi asociată cu leziuni duodenale care imită un ulcer duodenal)
Durere abdominală cronică
Suspiciunea de cancer sau polip

Contraindicații

Suspiciune de perforație a viscerelor
Pacient în stare de șoc
Pacient combativ sau necooperant
Boală inflamatorie intestinală severă sau megacolon toxic (colonoscopie).

Pregătirea pacientului

Pacientul trebuie să fie eliberat pentru a garanta că

!

În caz de urgență, pentru
aspirație
sondă nazogastrică înainte de
endoscopie.

edilibros.com

Esofagogastroduodenoscopie terapeutică

În cazurile de sângerare gastrointestinală superioară datorată varicelor, injectarea endoscopică cu agenți sclerozanți (scleroterapia) varicelor esofagiene este cea mai larg acceptată procedură terapeutică esofagogastroduodenoscopică.
De asemenea, este utilizat în scop terapeutic pentru ligaturarea varicelor esofagiene.
Terapia cu laser prin endoscopie pentru ameliorarea obstrucției gastrointestinale cauzate de tumori maligne poate fi efectuată paliativ.
O procedură poate fi efectuată folosind stenturi, asigurând astfel un lumen prin stent pentru hrănirea pacienților cu obstrucție mecanică a esofagului care provoacă disfagie.

Complicațiile endoscopiei

Perforație viscerală
Sângerare
Aritmii cardiace
Reacție la medicamente (sclerozante)
Reacție vasovagală
Aspirație pulmonară.

Sângerări gastrointestinale

Hematemeză

Este definită ca vărsătura de sânge proaspăt, fie de culoare roșu aprins, fie cu caracterul cafelei măcinate.

Coamă

Acestea sunt fecale cu aspect lipicios, ca gudronul negru, și cu un miros urât (alte componente care înnegresc materiile fecale sunt fierul și bismutul).

Caracteristici speciale

Sunt necesari aproximativ 60 ml de sânge pentru a produce scaune negre.
Pierderea de sânge > 60 ml produce melenă care durează mai mult de 7 zile.
Pentru a produce melenă, sângele trebuie să rămână în intestin timp de 8-14 ore.

Hematochezie

Este trecerea sângelui roșu sau maroniu prin rect, semnificând de obicei o sângerare dintr-o sursă distală; sângerarea poate apărea în esofag sau stomac.

• Înclinarea mesei până când capul pacientului este vertical la un unghi de 75° timp de 3 minute duce la o accelerare a ritmului cardiac
și o scădere a tensiunii arteriale sistolice

O creștere a frecvenței cardiace < 20 de bătăi/minut și absența amețelilor indică o pierdere de sânge ușoară sau compensată.

al ligamento de Treitz. También p
masivo del tracto GI superior de
y el duodeno.

Prueba de la Mesa Inclinada

Creșterea ritmului cardiac > 30 bătăi/min
Prezența leșinului sau a sincopei indică o pierdere de sânge decompensată și necesitatea luării unor măsuri de restaurare.

Nu există semne sistemice, cu excepția pacienților vârstnici și anemici
Tahicardie, hipotensiune ortostatică, sincopă, amețeli ușoare, greață, transpirații și sete
Șoc profund și posibil deces

Diureză scăzută < 0,5
un marcat.
Primele semne ale opririi sângerării și

Evaluación del Sangrado

Pérdida de sangre	*Características clínicas*
500 ml	
1000 ml (reducción del 20% del volumen sanguíneo)	
2000 ml (reducción del 40% del volumen sanguíneo)	

a una frecuencia cardiaca normal.

Sistema de Puntuación de Rockall para el Riesgo de Sangrado GI

Puntuación	*0*	*1*	*2*
Edad	60 años	60-79 años	80 años o más
PA sistólica	> 100 mm de Hg	100 mm de Hg	< 100 mm de Hg
Frecuencia cardiaca	100/min	100/min	
Co-morbilidad	No	CI/Insuficiencia cardiaca	Insuficiencia renal/ hepática
Diagnóstico*	Desgarro de Mallory Weiss, sin lesiones o signos de sangrado reciente Ninguna/Mancha roja oscura	Todos los otros diagnósticos	Neoplasia GI superior
Evidencia endoscópica de hemorragia reciente			Coágulo adherido/ sangre en TGI superior /vaso visible

* La puntuación para metástasis hepática es de 3.
Una puntuación mayor de 6 se dice que es indicación de cirugía.

Etiologie

Úlcera duodenal 35%
Úlcera gástrica 20%
Gastrită acută (medicamente)
Eroziune/Gastrită hemoragică 20%
Sindromul Mallory-Weiss 5%

Carcinoma gástrico 5%
Varices esofágicas Otros 10%
(Leiomioma, hemofili 5%
Ehlers-Danlos, ruptur B^rombiÇ^ope^Hr síndrome de
gulantes). a aortiœ en el estómago, anticoa -dentes yy ignos Oles (Fp, PA cada hora)

Rezultate de laborator

Hemoleucogramă completă: Prezența leucocitozei și trombocitozei ușoare la 6 ore de la debutul sângerării.
Test de sânge ocult în fecale
Endoscopie: Este utilă pentru confirmare și tratament în peste 90% din cazuri. Riscul de resângerare este mai mare dacă se identifică un vas vizibil în craterul ulcerului.
Angiografie: Este utilă pentru detectarea locului sângerării (> 0,5 ml/min).
Radiomarcarea globulelor roșii: Este utilă în determinarea - sângerărilor de grad scăzut ale tractului gastrointestinal și

Diferențierea hemoragiei între tractul gastrointestinal superior și inferior

Caracteristici	*Sângerare gastrointestinală superioară*	*Sângerări gastrointestinale inferioare*
Loc	Deasupra ligamentului din Treitz	Sub ligament din Treitz
Prezentare	Hematemeză/Melenă	Hematochezie
Aspirație nazogastrică	Sânge	Lichid limpede
Raport BUN/ Creatinină	augmentat (> 25:1)	Normal (< 25:1)
Borborigmi	Hiperactiv	Normal

mai ales când patologia este în afara razei de acțiune a endoscopului (> 0,1 ml/min).

Management

Poate fi folosit pentru a regla cantitatea și durata sângerării și poate fi folosit și pentru spălări terapeutice cu apă rece,

1. Admisión del paciente
2. Tranquilizar al paciente
3. Establecer una vía IV
JI^EvOTpaciónid^la^étdtdakde sangre por los antece
5. Inserción de sonda nasogástrica para la evaluación

în încercarea de a opri sângerarea.
Se efectuează compatibilitatea sanguină și se va determina valoarea hematocritului.
Indicație pentru transfuzie de sânge
Pierdere acută sau continuă de sânge
Pacient în șoc (FC > 120/min; TA sistolică < 100 mmHg; debit urinar pe oră < 0,5 ml/kg/h)

Hb < 10% gr } valoare limitată în
Evaluarea hemoragiei acute cu PCV < 20% *f*
Endoscopie terapeutică: Tehnica este utilă pentru controlul sângerării (electrozi de coagulare, sonde de încălzire și energie laser).
Sondă Sengstaken-Blakemore (pentru sângerări variceale).

Factorii asociați cu un prognostic nefavorabil sunt:
Sângerare inițială severă bazată pe nevoile de transfuzie și prezența șocului
Sângerare continuă
Sângerări recurente
Debutul sângerării în timpul spitalizării
Vârsta peste 60 de ani

Prezența altor boli (cardiace, respiratorii , renale)
Sângerare din vene varicoase.

Diaree

Este definită ca o creștere a greutății scaunului cu mai mult de 200 g pe zi. De obicei, pacientul poate descrie, de asemenea, o creștere a fluidității scaunului și o frecvență a mai mult de 3 mișcări intestinale pe zi.

Dacă consistența este lichidă sau semiformată, chiar și un singur episod este considerat diaree.

Mecanismul diareei

Diareea osmotică se datorează unei cantități crescute de substanțe dizolvate osmotic active care sunt slab absorbite în lumenul intestinal.

Diareea secretorie se datorează secreției de clorură și apă, cu sau fără inhibarea normală a absorbției active de sodiu și apă.

Exudarea de mucus, sânge și proteine la locurile de inflamație activă din lumenul intestinal.

Motilitatea intestinală anormală apare atunci când există un - contact crescut sau scăzut între conținutul luminal și suprafața mucoasei.

Diaree osmotică

Caracteristici clinice

Diareea osmotică se oprește când pacientul este în post.

Osmolalitatea serică este mai mică decât osmolalitatea lichidului fecal.

Decalaj osmotic > 125 miliosm/L

3. Decalajul osmotic se calculează folosind formula: 290 - 2 X fecale ($Na^+ + K^+$) pH
4. Carbohidrați în fecale
5. Lapte de magnezie

Prelucrarea defectuoasă a sării

Magneziu și sulfat — pH acid

pH alcalin

malabsorbție a carbohidraților, antiacide și laxative care conțin Mg^{++}. — pH neutru

5. Decalaj osmotic < 50 miliosm/L

În amestecul de diaree osmotică și secretorie, diferența osmotică va fi între 50 și 125.

pe

Infecții cauzate de bacterii enterotoxigene, infecții cronice micobacteriene, fungice sau parazitare

După utilizarea sau abuzul de laxative stimulante

Rezecții intestinale

Boli inflamatorii intestinale

Sprue celiacă

Limfomul intestinului subțire

Sindromul Zollinger-Ellison, Vipom, glucagonom

Sindromul carcinoid malign

Hipertiroidism

Boli vasculare ale colagenului (LES, sclerodermie, MCTD).

Clasificarea clinică a diareei

Diaree acută

Diaree cu debut brusc, care durează mai puțin de 2 săptămâni.

medilibros.com

olerae

1. Infecția bacteriană cu *E. coli* toxigenă *Vibrio cholerae*

Salmonella

Shigella Campylobacter Yersinia enterocolitica

E. coli invazivă

Rotavirus Adenovirus Agent Norwalk 3. Infecție parazitară *Giardia lamblia*

Cryptosporidium Entamoeba histolytica

2. Infecție virală

Laxative

Antiacide cu sorbitol

4. Droguri

Lactuloză
Colchicină
Chinidină
Diuretice
Digitală
Propranolol
Teofilină
Antibiotice
alcoolice
Metale grele

Diaree secretorie

Caracteristici clinice

Volumul scaunului > 1 litru/zi

Scaunele au o consistență apoasă

Scaunul nu conține puroi sau sânge

Diareea apare chiar și atunci când pacientul este în repaus alimentar timp de 24-48 de ore, dar se oprește atunci când agenții care provoacă malabsorbția acizilor grași sau laxativele nu sunt ingerate.

Intoxicație alimentară
Cea mai frecventă cauză a diareei acute este infecția.

Diareea în HIV
Se datorează criptosporidiului, microsporidiului, CMV, complexului Mycobacterium avium, tuberculozei, limfomului intestinal și sarcomului Kaposi.

Investigaciones

Testul scaunului
Prezența leucocitelor în scaun sugerează o inflamație intestinală ca urmare a invaziei mucoasei de către bacterii, paraziți sau toxine; acestea sunt observate și în colita ischemică și boala inflamatorie intestinală (BII).
Absența leucocitelor în scaun sugerează un proces neinflamator și neinvaziv (infecție virală, giardioză, infecție medicamentoasă).
Sângele ocult sau macroscopic în scaun sugerează prezența unui neoplasm de colon, a unui proces ischemic acut, a enteritei cauzate de iradiere, a amebiazei sau a unei inflamații severe a mucoasei.
Bacterii și organisme parazitare: Probele de scaun proaspete trebuie examinate pentru prezența bacteriilor și a paraziților. Organismele care colonizează tractul gastrointestinal superior pot să nu fie detectate în probele de scaun, așadar pot fi necesare aspirații duodenale sau jejunale, biopsii sau un test cu fir . Cultura scaunului va ajuta la identificarea agenților patogeni bacterieni în majoritatea cazurilor. Sunt necesare tehnici speciale pentru, de exemplu, *Yersinia și Campylobacter.*
Sigmoidoscopie sau colonoscopie: Este utilă în evaluarea
Diaree cu sânge
Diaree de etiologie incertă
Boală inflamatorie intestinală, colită pseudomembranoasă , boală pancreatică sau

Rehidratare.
Nu există restricții privind aportul alimentar. Poate apărea intoleranță temporară la lapte din cauza deficitului secundar de lactază.
abuso de laxantes (melaenosis coli).

Tratamiento

Medicamentele antidiareice, cum ar fi fosfatul de codeină, difenoxilatul sau loperamida, trebuie evitate în diareea moderată până la severă, deoarece prelungesc infecția.
Alegerea antibioticului depinde de agentul patogen cauzator. Următorul este un ghid pentru selecția antibioticului.

Racecadotril: Reduce hipersecreția de apă și electroliți în lumenul intestinal prin prevenirea degradării enkefalinelor. Este un inhibitor puternic al enkefalinazei. Acest medicament se administrează în doză de 100 mg de trei ori pe zi (TID) pentru diareea acută apoasă de etiologie bacteriană sau virală. Este contraindicat în insuficiența renală.
starea de sarcină și alăptare.
Octreotida este utilă în diareea secretorie indusă de hormoni și în diareea refractară.

Agenți patogeni	*Antibiotic*
Salmonella *Shigella*	Ampicilină, Cotrimoxazol, Amoxicilină, 4-Fluorocloroizotiazolinonă Tetraciclină
Yersinia Campylobacter	Eritromicină, Tetraciclină, Vancomicină,
Clostridium difficile Giardia	Metronidazol
lamblia	Metronidazol, Tinidazol
E. histolytica	Metronidazol, Tinidazol, Secnidazol

diareea
intestinului subțire și cea a intestinului gros

Caracteristici	*Diaree la intestinul subțire*	*Diaree la intestinul gros*
Volumul fecalului; Culoarea fecalului;	Clar și	Puțin Întuneric
Miros de fecale [15]	Foarte urât mirositor	Fetid
Natura fecalelor	Gros și gras	Mucinos sau gelatinos
Tipul de scaun	Apos	Mucoid
Sânge în scaun	Queer	Comun
Leucocite în scaun	Rar	Comun
Localizarea durerii abdominal	Mijlocul (colici și (intermitent) Absent	Abdomenul inferior (sfâșietor și continuu)
Tenesmus		Prezent
Agenți patogeni comuni	*Vibrio holeră*	*Shigella*

Causas

Diaree cu o durată > 4 săptămâni.
16 Infecție
17 Boala inflamatorie intestinală
18 Droguri
19 Malabsorbție
20 Endocrin
Sindromul Zollinger-Ellison
Hipertiroidism
Carcinoid
Tumoră pancreatică fără celule Ș

		E. histolytica
	E. coli Rotavirus	
	Virus Norwalk	
	Campylobacter	
	Giardia	

Diaree cronică

Diferenciación entre la Disentería Amebiana y Bacilar

Características	*Disentería amebiana*	*Disentería bacilar*
Número de deposiciones por día	6 a 8 por día	Más de 10 al día
Cantidad	Relativamente abundante	Pequeña cantidad
Olor	Ofensivo	Sin olor
Color	Rojo oscuro	Rojo brillante
Naturaleza	Sangre y moco mezcladas con heces	Sangre y moco (con material fecal mínima)
Reacción	Ácida	Alcalina
Consistencia	No se adhiere al contenedor	Se adhiere al contenedor
Examen microscópico		
a. Glóbulos rojos	En grupos	Discretos
b. Células purulentas	Escasas	Numerosas
c. Macrófagos	Muy pocos	Numerosos
d. Eosinófilos	Presentes	Ausentes
e. Parásitos	Trofozoitos de *E. histolytica*	Nulos

Enfermedad celíaca
Esprue tropical
Enfermedad de Crohn
Radiación
o. OAL Le post vagotoüL-La.
Isquemia

Secreție biliară afectată
Precipitarea, legarea și deconjugarea sărurilor biliare
a. Pierdere crescută de săruri
b. biliare

Defect în disponibilitatea și procesarea luminii
Lipsa factorului intrinsec

Anemia perniciosa
Síndrome de asa ciega, uso prolongado de inhibidores de la bomba de protones

Fase Mucosa

Consumul de vitamina B12 din cauza creșterii excesive a bacteriilor

Defect de hidroliză a marginii periei

b. Defectos globales

Enfermedad de Hartnup, cistinuria, deficiencia congénita de vitamina B12 y ácido fólico
Resección intestinal; enfermedad difusa de la mucosa

T•

Malabsorción

mediliDros.com

de Whipple fiere a un defecto en la mucosa a

Adenom vilos
Tulburare de motilitate
Sindromul intestinului iritabil
Sindromul postvagotomie.

Malabsorbția este legată de:
Defecto en la Hidrólisis del Sustrato

Nivelul de absorbție al nutrienților esențiali, electroliților, mineralelor și vitaminelor. Acest lucru se poate

c. Tránsito rápido/asincronía
Defecto en la Solubilización de Grasa

datora unor defecte ale:
Faza luminală
Faza mucozală
Faza de transport a absorbției nutrienților.
Faza Luminală

Deficiență enzimatică

Inactivarea enzimatică

Scăderea sintezei sărurilor biliare

Pancreatitis crónica y carcinoma pancreático
Síndrome de Zollinger-Ellison Post-cirugía gástrica

Enfermedad del parénquima hepático
Ictericia colestática

Sobrecrecimiento bacteriano; síndrome de Zollinger-Ellison
Resección o enfermedad del íleon terminal

Deficit de dizaharidază - primar sau secundar.
Defect în transportul epitelial
Defecte izolate
Defect în procesarea epitelială
Abetalipoproteinemie

Faza de transport

Obstrucție limfatică, limfangiectazie, boală ganglionară limfatică primară sau secundară
Ischemie vasculară intestinală (aterom, vasculită).
Principii de management
Corectarea deficiențelor nutriționale
Tratamentul afecțiunii de bază.

Tuberculoza abdominală

Afectează frecvent regiunea ileocecală la 70% dintre pacienți. Celelalte regiuni afectate, în ordinea descrescătoare a frecvenței, sunt colonul ascendent, jejunul, apendicele, colonul sigmoid, rectul, duodenul, stomacul și esofagul.
Tipuri patologice

Ulcerativ (60%)

Leziuni superficiale multiple, limitate în mare parte la suprafața epitelială (proces virulent).
Axul lung al ulcerului este perpendicular pe axul lung al segmentului gastrointestinal implicat și, prin urmare, este predispus la formarea stenozei (axul

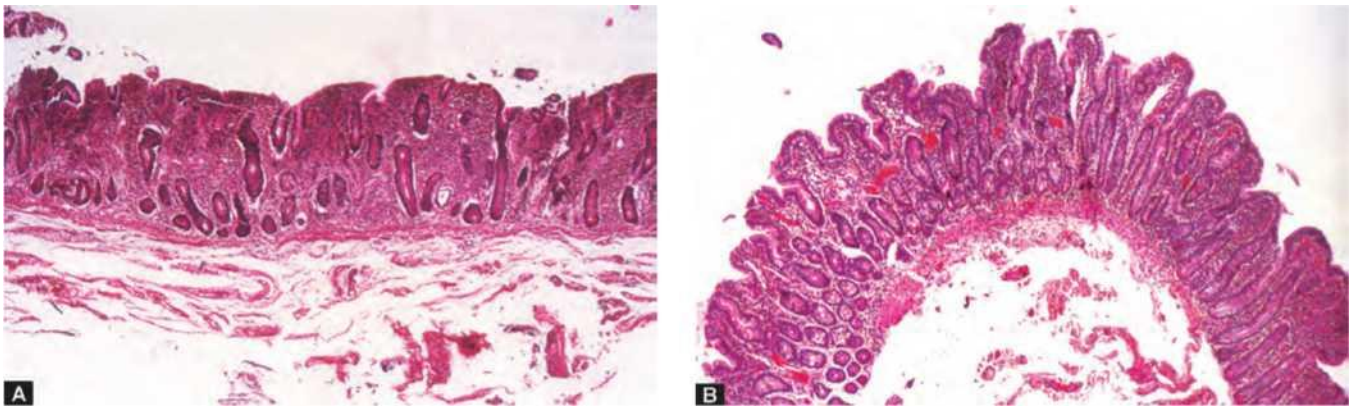

Fig. 5.20A și B: (A) Biopsie mucoasă a unei leziuni celiace jejunale a suprafeței mucoase cu absența vilozităților (B) Ameliorare după tratament

Caracteristici clinice

Nutrientes malabsorbidos	*Signos y síntomas*
Grasa	Heces espumosas, diarrea acuosa, pérdida de peso
Proteínas	Pérdida de peso, atrofia muscular, edema, leuconiquia
Carbohidratos	Distensión abdominal, borborigmos, diarrea acuosa, flatulencia
Hierro	Anemia, glositis, queilitis, coiloniquia, úlcera aftosa
Ácido fólico	Anemia, gl
Vitamina B_{12}	Anemia, gl
Vitamina A	Hiperquer
Vitamina D	Raquitismo, osteomalacia, mi
Vitamina K	sangrado
Calcio	Parestesia, tetania
Magnesio Zinc	Parestesia, tetania
Sales biliares	Mal gusto, acrodermatitis, mala cicatrización de heridas
	Diarrea acuosa

Biopasia del Intestino Delgado

Enfermedades	*Hallazgos en la biopsia*
Enfermedad celíaca *(Fig. 5.20)*	Atrofia subtotal o parcial de las vellosidades
Dermatitis herpetiforme	Atrofia subtotal o parcial de las vellosidades
Esprue tropical Enfermedad de Whipple Linfomas intestinales	Atrofia parcial de las vellosidades Macrófagos PAS-positivos Infiltrado de células linfoides anormales
Infecciones parasitarias	Pueden verse Giardia, estrongiloides o coccidia
Linfangiectasia	Linfáticos dilatados

largo de la úlcera producido en la fiebre intestinal se encuentra paralelo al eje largo del segmento gastrointestinal implicado).

Hipertrófica (10%)

Es común en la región ileocecal. La característica consiste en una lesión cicatrizada, fibrosa, y amontonada que puede confundirse con el carcinoma y se palpa como una masa espesa y voluminosa.

Drogas y Malabsorción

Drogas	*Mecanismos*
Colchicina	Inhibición de la división celular de criptas y disacaridasas
Neomicina y otros antibióticos relacionados	Reducción de la replicación celular de criptas, precipitación de sales biliares y ácidos grasos micelares; inhibición de disacaridasas
Metotrexato	Antagonista de folatos ± toxicidad directa
Colestiramina	Liga sales biliares

medilibros

idad mucosa del transporte

atica; toxicidad directa del enterocito; enfermedad hepática crónica

Enfermedades Sistémicas Asociadas con Malabsorción

Enfermedades	*Mecanismos*
Tirotoxicosis	Hiperfagia y tránsito acelerado
Hipotiroidismo	Atrofia variable de vellosidades; insuficiencia pancreática
Enfermedad de Addison	Incierto
Hipoparatiroidismo	Cambios menores en la mucosa; infección ocasional por cándida
Diabetes mellitus	Insuficiencia pancreática; neuropatia autonómica; sobrecrecimiento bacteriano
Trastornos vasculares del colágeno	Atrofia variable de vellosidades; bacteriano

Ascítica

La tuberculosis peritoneal es un modo común de presentación de la tuberculosis abdominal. Se cree que la diseminación linfática desde un foco intestinal puede conducir a la afectación peritoneal. Se manifiesta con rigidez y sensibilidad de la pared abdominal. Las bandas fibroblásticas y adherencias a veces obstruyen las asas intestinales y producen características de obstrucción intestinal subaguda.

Prueba de Malabsorción

Nutriente evaluado	*Pruebas*	*Valor normal*
1. Grasa	Medición de la grasa en una recolección de heces de 5 días	Excreción < 7 g/día
	El ácido biliar sintético se administra por vía oral y su retención se mide a los 7 días por recuento corporal total.	Retención > 90%. (En la enfermedad grave del íleon, la retención es < 20%)
2. Carbohidratos	*Prueba de tolerancia a la lactosa:* Se administran 50 gr de lactosa por vía oral y se toman muestras de sangre cada 30 min por 2 horas.	Aumento de la glucosa en sangre > 20 mg/dl
	Prueba de hidrógeno en aliento: Se administran 50 gr de lactosa por vía oral y se mide el hidrógeno en aliento cada hora por 4 horas.	Menos de 10 ppm por encima de línea de base en cualquier muestra
3. Proteínas	a. *Aclaramiento fecal endógeno de antitripsina:* Esta proteína de suero normal se excreta de forma inalterada en las heces cuando hay alguna pérdida de proteínas, por lo que se mide en una recolección de heces de 3 días.	No hay presencia de a_1 antitripsina en las heces
4. Vitaminas	Absorción de vitamina B_{12}: Se administran 0.5 pg de vitamina B_{12} oral seguido 2 horas más tarde por 1000 pg de vitamina B_{12} no radiactiva administrada por inyección intramuscular. La orina se recolecta durante 24 horas.	Más del 16% de radioactividad aparece en la orina radiomarcada por vía
5. Cultură de intestin subțire		$< 10^5$ organismos/ml

Limfo-glandular

Afectarea predominantă este a ganglionilor limfatici mezenterici. Aceștia devin măriți și palpabili ca mase multiple rotunjite (tabes mezenterica). Aceasta este mai frecventă la adulții tineri și este adesea confundată cu **limfomul**

Examen del Líquido Ascítico

El líquido ascítico es un exudado.
La biopsia por punción del peritoneo revela lesión tuberculosa.

abdominal ■

j ■ JB r > a 1 11 1

1. Diagnostic definitiv prin demonstrarea **caracteristicilor clinice;**

Caracteristici distinctive între tuberculoză și boala Crohn

Durere abdominală cronică (80-90%), diaree și, ocazional , sânge în scaun. O masă poate fi palpabilă. abdominal în fosa iliacă dreaptă.

Complicații

Hemoragie, perforație, obstrucție, formarea de fistule și malabsorbție.

Cercetare

Radiologie

Radiografie simplă a abdomenului
Ganglioni limfatici calcificați
Niveluri multiple de lichid
Curburi intestinale dilatate, umplute cu gaze sau enteroliți.

Clismă cu bariu
Hipermotilitate
„Semnul Stierlin" - un defect caracterizat prin incapacitatea segmentului bolnav de a reține bariul, care este reținut în mod adecvat de zonele adiacente fără boală.
„Semnul lanțului" - un lanț subțire de bariu poate fi găsit frecvent în ileonul terminal.

Caracteristici	*Tuberculoză*	*Boala Crohn*
Clinici		
1. Durată	Luni	Ani
2. Curs	Continuu	Remisii și exacerbări
3. Febră	Comun	Rar
4. Diaree	Frecvente (poate apărea constipație)	Foarte frecvent
5. Protuberanță abdominal	Palpabil	Nu este palpabil
6. Ascita	Comun	Nu este comun
7. Fistulă (internă și extern)	Ciudat	Comun
8. Fistulă rectală și peri-rectal	Ciudat	Comun
9. Leziuni pulmonare	Poate fi prezent	Nu este prezent
Macroscopic		
10. Leziuni anale	Rar	Comun
11. Ganglionii limfatici în seroasă	miliari comuni	Rar
12. Lungimea structura	Mic	Lung
13. Ulcere	Inelar	Serpiginos
Microscopic		
14. Cazeificare	De obicei prezent	Absent
15. Bacili acido-rezistenți rezistent	Uneori prezent	Lipsește
16. Fibroză	Comun	Rar

Caracteristici radiologice
Îngroșarea mucoasei cu distorsiunea pliurilor mucoase
Ulcerații
Stenoză intestinală
Formarea pseudopolipilor.

Diagnóstico Diferencial

Boala Crohn
Sprue tropical
Amebiaza cronică
Infestare cu viermi rotunzi
Limfoame
Tumori maligne ale intestinului gros.

Tratamiento

Tratament cu o schemă de 3 medicamente antituberculoase timp de 6 luni.

Boala inflamatorie intestinală

Se refiere a inflamaciones intestinales idiopáticas y crónicas. La colitis ulcerativa y enfermedad de [1] Crohn son los dos tipos principales de EII.

Características	*Colitis ulcerativa*	*Enfermedad de Crohn*
Dolor	Dolor tipo cólico abdominal inferior que se alivia con el movimiento intestinal	Dolor constante, a menudo en el cuadrante inferior derecho y no se alivia con el movimiento del intestino
Materia fecal	Por lo general sangrienta	Las heces por lo general no presentan sangre macroscópica
Masa abdominal	Sin masa	A menudo se siente una masa en el cuadrante inferior derecho
Sitio de participación	Afecta sólo al colon	Puede afectar intestino delgado y grueso; en ocasiones el estómago y el esófago pueden estar involucrados
Patología	Enfermedad de las mucosas (el granuloma (a veces se ven los granulomas) no es una característica)	Enfermedad transmural (el granuloma es una característica)
Naturaleza de la participación	Participación del intestino continua desde el recto	Por lo general, hay participación discontinua del intestino (se omiten algunas zonas)

Caracteristici clinice speciale ale bolii Crohn

Calculi biliari
Pietre la rinichi cu oxalat
Deficit de vitamina B12
Hidronefroză obstructivă
Fenomene tromboembolice
Stare hipercoagulabilă

Endocardită
Miocardită

Manifestaciones Extraintestinales de la EII (Común para Colitis Ulcerativa y Enfermedad de Crohn)

Áreas	*Condiciones*
Articulaciones	Artritis periférica Sacroileitis Espondilitis anquilosante
Piel	Eritema nodoso Pioderma gangrenoso
Ojos	Conjuntivitis Episcleritis Iritis
Hígado	Infiltración grasa Hepatitis crónica activa Pericolangitis Colangitis esclerosante Carcinoma de las vías biliares
Riñones	Pielonefritis Litiasis renal
General	Amiloidosis

Pleuropericardită
Boala pulmonară interstițială.

2. Diagnosticul diferențial al bolilor inflamatorii intestinale (BII)

Colită de radiații
Colita Behcet
Colită cu transmitere sexuală *(gonococ, chlamydia,* herpes și
1. Colitis [illegible]teriana (*Campilobacter, Shigella, Salmonella, E. coli, stridium difficile*)
2. Colitis parasi taria ([illegible] *y* esquistosomiasis)
3. Colitis isquémica traume)
O afecțiune care imită boala Crohn
Limfom
Infecția *cu Yersinia*
Tuberculoză.

Debutul și evoluția simptomelor

Ambele încep în copilărie sau la începutul vârstei adulte. Pacienții cu colită ulcerativă prezintă pusee și remisiuni aproape totale între episoade. Pacienții cu boala Crohn au simptome recurente de durată variabilă, cu antecedente de retard de creștere și dezvoltare sexuală întârziată.

Examen fizic

Slăbit și malnutrit, palid (din cauza pierderii de sânge), subfebril, sensibilitate abdominală ușoară până la moderată (caracteristică colitei ulcerative), sensibilitate în cadranul inferior drept (caracteristică bolii Crohn).

Investigaciones

Laborator
Hemoleucogramă completă (anemie prin pierdere de sânge, leucocitoză)
VSH (creșterea corelației cu severitatea bolii)
Electroliți
Hiponatremie
Hipokaliemie
Acidoză
Hipocalcemie
Hipomagneziemie
Examinarea fecalelor
Leucocite fecale (nu sunt frecvente în sindromul de intestin iritabil)
Ouă și paraziți
Cultură de scaun pentru bacterii patogene.
Sigmoidoscopie
Colită ulcerativă (Fig. 5.21)
• Suprafața mucoasei devine neregulată și
Biopsia mucoasei

granular.
La mucosa se hace friable y sangra al tacto.
En condición crónica-^epueden veJeudopólipos. *Enfermedad de Crohn*

La mucosa rectal es normal.

Colita ulcerativă
• Infiltrarea mucoasei cu celule inflamatorii
Aplatizarea celulelor epiteliale de suprafață
Scăderea numărului de celule caliciforme
Subțierea mucoasei, ramificarea criptelor
Abcese în cripte.

Toate constatările de mai sus, inclusiv abcesul criptic, pot fi observate în boala Crohn și în alte colite.

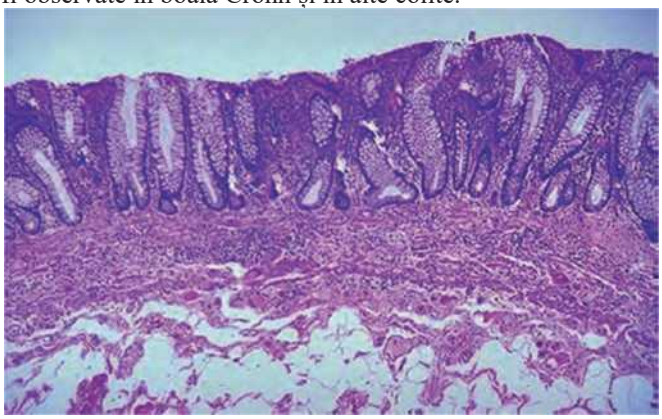

Fig. 5.21: Colită - vedere microscopică

Fig. 5.22: Enema de bario - pérdida de haustras colónicas en la colitis ulcerativa

Boala Crohn: Se observă granuloame.
Colită ulcerativă: Pierderea reperelor haustrale și scurtarea - intestinului se observă în leziunile severe (Fig. 5.22).

Boala Crohn: Îngustarea lumenului intestinal este vizibilă.

Clisma cu bariu: Este contraindicată în megacolonul toxic.

În colita ulcerativă
Pierderea haustrelor (aspectul țevii)
Ulcerații
Pseudopolipi
Se observă scurtarea intestinală.

În *boala Crohn,* pot fi observate leziuni dispersate . Acestea includ un aspect de spin de trandafir (fisuri liniare de-a lungul intestinului), un semn de lanț (îngustarea tubulară a ileonului terminal), un aspect de piatră cubică (model ulcero-nodular) și un semn omega (leziuni concentrice).

Ecografia: USG arată aspectul de ochi de bou în secțiunea transversală a două anse îngroșate în boala Crohn

Protocol de tratament pentru boli inflamatorii intestinale (BII)

Colita ulcerativă: boli active

	Uşor	*Moderat*	*Severă*	*Fulminant*
Distal	5-ASA oral şi/sau clismă	5-ASA oral şi/sau clismă Clismă cu glucocorticoizi Glucocorticoizi orali	5-ASA oral şi/sau clismă Clismă cu glucocorticoizi Glucocorticoizi orali sau intravenoşi	Glucocorticoizi intravenoşi CSA intravenoasă
Extinsă	5-ASA oral şi/sau clismă	5-ASA oral şi/sau clismă Clismă cu glucocorticoizi Glucocorticoizi orali	5-ASA oral şi/sau clismă Clismă cu glucocorticoizi Glucocorticoizi orali sau intravenoşi	Glucocorticoizi intravenoşi CSA intravenoasă

Colită ulcerativă: terapie de întreţinere

Distal	AAS oral şi/sau clismă MP sau azatioprină
Extenso	AAS oral şi/sau clismă MP sau azatioprină

Boala Crohn: Boală activă

Leve-Moderada	*Severa*	*Enfermedad perianal o fistulizante*
5-ASA oral o enema Metronidazol y/o ciprofloxacino Glucocorticoides orales Azatioprina o 6-MP Infliximab	5-ASA oral o enema Metronidazol y/o ciprofloxacino Glucocorticoides orales o IV Azatioprina o 6-MP Infliximab NPT o dieta elemental Cicl sporina intravenosa	El metronidazol y/o ciprofloxacino Azatioprina o 6-MP Infliximab CSA Intravenosa

Enfermedad de Cro

Inflamatorio	*Enfermedad perianal o fistulizante*
5-ASA oral o enema El metronidazol y/o ciprofloxacino Azatioprina o 6-MP	Metronidazol y/o ciprofloxacino Azatioprina o 6-MP

com

Notă: CSA - ciclosporină; 6-MP - 6-mercaptopurină; NPT - nutriţie parenterală totală; 5-AAS (mesalamină sau aminosalicilaţi)

Preparate orale cu 5-ASA:	*GM/zi:* *Faza acută*	*Faza de întreţinere*
Sulfasalazină	4-8	2-6
Olsalazină	1-3	
Balsalazină	2,25-6,75	
Preparate cu eliberare prelungită:		
Asacol	2,2-4,8	1,6-4,8
Claversal	1,5-3	0,75-3
Preparat cu eliberare prelungită:		
Pentasa	2-4	1,5-4

Colonoscopie şi endoscopie gastrointestinală superioară

Colonoscopia este utilă pentru evaluarea progresiei proctitei sau colitei. De asemenea, este utilă pentru monitorizarea dezvoltării cancerului şi pentru detectarea precoce a leziunilor precanceroase.

Endoscopia gastrointestinală superioară este utilă în diferenţierea bolii Crohn duodenale de ulcerul peptic, care poate fi confundat cu simptome.

Teste ale funcţiei hepatice

Creşterea alanin aminotransferazei (hepatită cronică activă)
Creşterea fosfatazei alcaline (colangită sclerozantă).

Tratamiento

Médico

Medicamente mai noi:
Infliximab – Anticorp anti-TNF
Tacrolimus
Micofenolat de mofetil

Dietă și nutriție
Evitați o dietă bogată în fibre dacă aveți diaree/dizenterie
Dieta ar trebui să fie nutritivă.

Suplimente cu lanțuri de vitamine liposolubile, trigliceride cu lanț mediu și vitamina B_{12} parenteral
În inflamația severă
Nimic din gură
Nutriție parenterală totală.

Medicamente

1. Sulfasalazina se inițiază cu 1 g/zi și se crește până la maximum 4 g/zi în cazurile avansate de colită ulcerativă și în boala Crohn cu afectare colonică.
   Corticosteroizi
2. În colita ulcerativă, acestea sunt indicate numai atunci când sulfasalazina este ineficientă.
   În boala Crohn, este medicamentul de primă linie. Doza este de 40-60 mg/zi, cu o reducere treptată și întrerupere după o perioadă de tratament.

îmbunătățire. Clisma cu steroizi se administrează atunci când sunt prezente proctită distală și colită.

Glucocorticoizii parenterali pot fi administrați sub formă de hidrocortizon 300 mg/zi sau metilprednisolon 40–60 mg/zi. ACTH este ocazional preferat ca alternativă la glucocorticoizi.

Imunosupresoare:
Azatioprină: 50-100 mg/zi
6-mercaptopurină
Ciclosporină
Metotrexat - pentru remisie 25 mg/săptămână
Pentru întreținere: 15 mg/săptămână.

Antidiareice: Dacă nu se observă nicio ameliorare a diareei cu steroizi și sulfasalazină, se pot utiliza codeină și difenoxilat (Lomotil).
Metronidazol: Este o alternativă la imunosupresoare și ajută la reducerea utilizării steroizilor. Doza este de 200 mg, de 4 ori pe zi.
Rășinile sechestrante pe bază de acizi biliari și trigliceride cu lanț mediu sunt utilizate în colita ulcerativă care afectează ileonul terminal.
Antibioticele sunt indicate în megacolonul toxic și colita ulceroasă severă.

Talidomidă
Natalizumab - un anticorp monoclonal umanizat specific împotriva integrinei alfa 4.

Psihoterapie

Chirurgie

Colita ulcerativă
Instrucțiuni
Colită ulcerativă acută care nu răspunde la tratamentul medicamentos
Boala recidivantă-remisivă
Răspuns slab la terapia medicamentoasă

d. Complicații
Foraj
Abces
Sângerare incontrolabilă
Obstrucția nu este eliminată

Carcinom cu boală fulminantă.

Tratamentul medical nu este o colectomie totală.

Cea mai frecventă operație este pancolectomia.

cu ileostomie.

Indicații în boala Crohn:
Foraj
Abces
Obstrucția nu este eliminată
Lipsa de răspuns la tratamentul medical
Boală refractară
Fistule.

Sindromul intestinului iritabil

Sindromul de intestin iritabil este cea mai frecventă tulburare digestivă, afectând aproape pe toată lumea la un moment dat în viață.

Caracteristici clinice

Criteriile pentru diagnosticarea sindromului de intestin iritabil includ cel puțin 3 luni de simptome abdominale sau disconfort continuu sau recurent, și anume:
Ameliorare prin defecație și/sau
Modificarea frecvenței scaunelor și/sau
Modificarea consistenței scaunului.

Simptomele de mai sus pot fi descrise de pacient după cum urmează:
frecvență intestinală modificată (mai mult de 3 scaune pe zi sau mai puțin de 3 scaune pe săptămână)
Forma alterată a scaunului (noduli/tare sau moale/apos)
Alterarea tranzitului scaunului (efort urgent sau senzație de evacuare incompletă)
Pasajul mucilor
Senzație de balonare sau distensie abdominală.

Investigaciones

Toți pacienții
Serie de sânge ocult în scaun
Dacă este prezentă diaree, în scaun se examinează următoarele: leucocite, ouă, paraziți, bacterii patogene
Sigmoidoscopie
Examinare cu clismă baritată.
Pacienți selectați
Endoscopie gastrointestinală superioară și a intestinului subțire; Ecografie a vezicii biliare
2. Tomografie computerizată abdominală
3.
4.
5.
Nivelul amilazei serice

Test de toleranță la lactoză

Biopsia mucoasei intestinului subțire sau a colonului.

Diareea nocturnă și cea cu sânge contrazic diagnosticul de sindrom de intestin iritabil.

Tratament

Pentru toți pacienții:
Liniște și sprijin emoțional
Reducerea stresului
Evitați tranchilizantele și antidepresivele
Se pot utiliza doze mici de antidepresive triciclice.

Pacienți cu dureri abdominale și constipație:
Creșteți fibrele în dieta dumneavoastră
Evitați laxativele
Anticolinergice sau antispastice.
Pacienți cu diaree:
Agenți antidiareici
Creșteți aportul de fibre în dieta dumneavoastră.

Colită ischemică

Aceasta se datorează ocluziei arterei mezenterice inferioare, care duce la ischemie a colonului stâng.

Pacienții prezintă dureri abdominale colicative, greață, vărsături și diaree cu sânge și mucus. La examinare, se observă sensibilitate și palpare în fosa iliacă stângă. Acest episod poate fi tranzitoriu sau persistent, ducând la formarea de stricturi. Unii pacienți pot prezenta șoc și dureri abdominale generalizate care imită peritonita.

O radiografie abdominală simplă arată o amprentă digitală în flexura splenică și colonul descendent, care sunt indentații în peretele intestinal cauzate de hemoragie și edem submucosal. O clismă baritată cu dublu contrast arată extinderea zonei afectate.

Majoritatea cazurilor se rezolvă cu tratament conservator. Intervenția chirurgicală este necesară atunci când există semne de peritonită sau când apare stenoză simptomatică.

Tumorile carcinoide

nes sistémi producidas de las célu neoplásica

Tumorile carcinoide provin din celulele argentaffine și apar în

Características Clínicas

multe locuri din tractul gastrointestinal, dar sunt cele mai frecvente în apendice, ileon și rect. În intestinul subțire, sunt multiple. Douăzeci la sută dintre ele sunt maligne de grad scăzut, cu metastaze la nivelul ganglionilor limfatici abdominali și ficatului (rareori la vezica biliară, bronhii sau gonade).

Sindromul carcinoid se referă la manifestările producerii de produși de secreție a serotoninei (serotonină).
(5-HT), 5-HIAA, kinine).
Simptomele se datorează invaziei locale a intestinului sau metastazelor hepatice.
Înroșirea feței* (după consumul de alcool, cafea, diverse alimente sau medicamente)
Diaree
Leziuni ale valvei cardiace pe partea dreaptă** (insuficiență tricuspidiană, stenoză tricuspidiană, stenoză pulmonară)
Hepatomegalie cauzată de metastaze
Edem
Astm (datorat bronhospasmului).
Notă: *Există 4 tipuri de blush
Eritem paroxistic
Telangiectazii faciale
Înroșirea excesivă a feței, de exemplu, timp de 48 de ore (sugerează un carcinoid bronșic)

Pete albe și roșii (sugerează un carcinoid gastric). **Leziunile valvulare stângi ale inimii pot apărea atunci când există un carcinoid bronșic mare, iar drenajul venos pătrunde în partea stângă a inimii fără a fi inactivat în plămân.**

Investigaciones

Concentrația urinară estimată de 5-HIAA într-o probă de 24 de ore este mai mare de 15 mg.
Tomografia computerizată și laparotomia sunt utile pentru localizare.
Un shot de whisky poate ajuta la diagnosticare prin inducerea roșeții.

Medidas Terapéuticas

Tratament medical

1. Metisergidă 2 mg/8 ore administrată oral (blocadă 5-HT); poate provoca fibroză retroperitoneală.

Ciproheptadina 4 mg/8 ore administrată oral previne episoadele diareice.
Fenoxibenzamina 20-200 mg/24 ore administrată oral previne înroșirea feței.

Tratament chirurgical

Tratamentul pentru sindromul carcinoid este de obicei paliativ, din cauza metastazelor hepatice preexistente. În absența metastazelor, tumora poate fi îndepărtată chirurgical.

Prognoză

Supraviețuirea medie este de 5-8 ani și 30 de luni dacă sunt prezente metastaze.

Tumoraciones Malignas Gastrointestinales

Sitio, incidencia y tipos	*Factores predisponentes*	*Características clínicas*	*Investigaciones*	*Manejo*
Esófago Superior, menos común Carcinoma medio de células escamosas, poco común Carcinoma bajo de células e camo a común Adenocarcinoma ■ Esófago de Barret (por fumar) ■ ■ |	Tabaco (fumado o masticado) Alcohol, acalasia Síndrome de Patcrson-Ke^y	Disfagia progresiva, adherencia de alimentos sólidos, hemorragia GI superior	Ingesta de bario; Esofagoscopia	Radioterapia Esofagogastrectomía
Píloro o antro, 60% Adenocarcinoma del cuerpo, 20-30% Adenocarcinoma	Anemia perniciosa por los conservadores en los alimentos (nitritos) *H. pylori*	Anemia, astenia, anorexia, dispepsia, vómitos, pérdida de peso	Enemia de bario, serie EGD, biopsia	Gastrectomía Quimioterapia
Intestino Delgado Duodeno o yeyuno	Enfermedad celíaca; enfermedad de Crohn; síndrome de poliposis múltiples	Dolor abdominal, pérdida de peso, sangrado, obstrucción, intususcepción	Enema de bario	Quirúrgico
Intestino Grueso Colon ascendente Adenocarcinoma	Colitis ulcerativa Poliposis familiar (pólipo adenomatoso)	Neoplasia maligna más común del TGI, anemia (sangrado oculto), caquexia, hábitos intestinales alterados y obstrucción tardía Sangre franca en las heces y obstrucción temprana	Sigmoidoscopia rígida, enema de bario de doble contraste Colonoscopia	Quirúrgico Quirúrgico
Colon descendente Adenocarcinoma Recto Adenocarcinoma	Linfáticos predisponen a la difusión temprana de carcinoma	Sangrado temprano y descarga mucosa; tenesmo	Proctoscopia y sigmoidoscopia	Quirúrgico
Páncreas Cabeza, 60% Cuerpo y cola, 20% Adenocarcinoma	Tabaquismo, dieta alta en grasas, exposición laboral en las industrias químicas metalúrgicas	Dolor epigástrico (común), hemorragia gastrointestinal, diarrea, ictericia, masa abdominal	Aumento de la fosfatasa alcalina en suero, CPRE por enema de bario, USG, duodenoscopia	Quirúrgico

Ulcer gastric şi neoplasme

Atât ulcerele, cât şi cancerul sunt frecvente în curbura mică a stomacului.

Prezenţa unei mase ulceroase sau a unui ulcer mare cu diametrul > 3 cm sugerează probabilitatea unei malignităţi .

Ulcerul gastric cu aclorhidrie după administrarea rapidă de pentagastrină indică malignitate.

Depozitarea, refrigerarea sau ingerarea necorespunzătoare a alimentelor contaminate duc la transformarea bacteriană a nitraţilor în nitriţi, care sunt feromoni alimentari.

La pacienţii cu ulcer gastric izolat trebuie efectuate investigaţii şi urmărire cu biopsie.

Hepatologie şi Pancreas

Vena cavă

Segmentos Hepáticos

El hígado se divide en un lóbulo derecho funcional y un lóbulo izquierdo, divididos por una línea imaginaria trazada entre la vesícula biliar y las venas hepáticas medias. Para el propósito de la anatomía funcional, el hígado se ha dividido en ocho segmentos. Cada uno de estos segmentos tiene un valor funcional cada uno con una. rama de la jEteria hei^ática muciona!, caa uno con "na i.au'a e a c.ieii. Le^(.ica, vena porta, los conductos biliares y drenado por una infarto de miocardio y la hemó rama de la vena hepática (Fig.5.23). I I I kZ I XZ VZ ■ W I

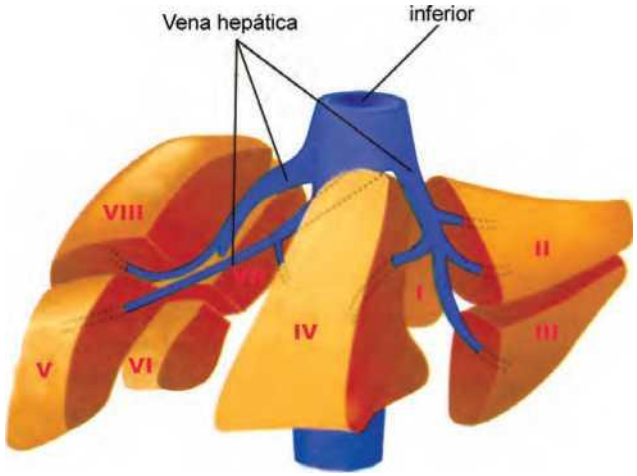

Fig. 5.23: Anatomia segmentară a ficatului

Teste ale funcţiei hepatice

Enzime serice

Enzimele sunt markeri serici ai leziunilor şi necrozei hepatocelulare.

a. *AST (SGOT) şi ALT (SGPT):* Transaminazele serice sunt prezente în mod normal în sânge (mai puţin de 40 de unităţi). Există indicatori ai afectării celulelor hepatice. Determinarea lor reflectă activitatea clinică a bolii hepatice. La pacienţii cu icter, valorile peste 300-400 sugerează că boala hepatocelulară este acută. Valori peste 1000 de unităţi se observă în hepatita virală, boala hepatică indusă de toxicitate sau medicamente şi colapsul circulator prelungit. Cel mai mic grad de creştere se întâlneşte în hepatita virală uşoară şi în boala hepatică cronică difuză şi focală (hepatită cronică activă, ciroză, hepatită secundară). Monitorizarea serială poate fi uneori necesară.

Raportul AST/ALT (SGOT/SGPT) este cel mai util în detectarea pacienţilor cu boală hepatică alcoolică . Raportul AST/ALT este mai mare de 2 la aceşti pacienţi din cauza concentraţiei scăzute de ALT în citosolul hepatocitelor. Serul pacienţilor alcoolici

Proteine serice: Ficatul produce toate proteinele serice (în special albumină, protrombină, fibrinogen), cu excepţia gama-globulinei. O valoare a albuminei serice mai mică de 3 g/dl (valoare normală 3,5–5,0 g/dl) şi globuline serice mai mari de 4 g/dl (valoare normală 2,0–3,5 g/dl) indică o boală hepatică cronică sau progresivă.

licos es deficiente en piridoxal-5' fosfato, una co-enzima necesaria para la síntesis de transaminasas especialmente ALT. La presencia de niveles de aminotransferasas. El mayor grado de elevación de las transaminasas tiene un valor del hígado provoca elevación de la L

b. *Deshidrogenasa láctica (LDH):* La LDH-5 corresponde al LDH-1 es más sensible lisis.

Pruebas de la Función Biosintética

Creşterea globulinelor este rezultatul stimulării - compartimentului reticuloendotelial periferic datorită deturnării antigenelor dincolo de ficat şi modificării clearance-ului acestora de către celulele Kupffer.

În deficitul de alfa-1 antitripsină se constată o deficienţă sau absenţă a alfa-1 globulinei. O creştere a nivelului de albumină cu 2-3 g faţă de normal în urma tratamentului indică o funcţie hepatică îmbunătăţită şi un prognostic mai favorabil.

Albumina serică are un timp de înjumătăţire lung (18-20 de zile). Din această cauză, albumina nu este un bun indicator al afectării hepatice acute.

Timpul de protrombină (TP): Ficatul sintetizează toţi factorii de coagulare, cu excepţia factorului VIII. Stadiul TP, care reflectă activităţile protrombinei, fibrinogenului şi factorilor V, VII şi X, depinde

atât de sinteza hepatică a acestor factori, cât și de disponibilitatea vitaminei K. Factorul VII este factorul limitator al vitezei în această cale. O prelungire a TP (normal 11,5-12,5 secunde) cu 2 secunde sau mai mult este considerată anormală.

PT prelungit poate fi prezent și în deficiențe congenitale ale factorilor de coagulare, coagulopatie, consum de medicamente și hipovitaminoză K. Prelungirea PT pentru mai mult de 5-6 secunde semnalează debutul necrozei hepatice fulminante.

PT prelungit fără răspuns la terapia cu vitamina K indică un prognostic rezervat pe termen lung.

Timpul de protrombină este, de asemenea, prelungit în:
malabsorbția vitaminei K
Aport alimentar inadecvat de vitamina K
Terapia antibiotică (distrugerea vitaminei K produce comensale).

Teste de colestază

Enzime

5'-Nucleotidază (interval normal 0,3-3,2 unități Bodansky sau 2,17 U/L): Această enzimă este localizată în principal în ficat. Nivelurile serice sunt crescute în bolile hepatobiliare. Are o valoare predictivă ridicată în detectarea metastazelor hepatice. Acest test este utilizat pentru a confirma originea hepatică a nivelurilor crescute de fosfatază alcalină la copii și femei însărcinate atunci când sunt prezente și boli osoase.

Leucin aminopeptidază: Este utilă în diagnosticarea obstrucției biliare, a masei ocupante de spațiu și a bolilor hepatice infiltrative.

Gama-glutamil transpeptidază (GGT): (Interval normal 5-24 U/L) Această enzimă se găsește în ficat, pancreas și rinichi. Niveluri crescute sunt observate în bolile hepatice, pancreatice, cardiace, renale, pulmonare și ale tractului biliar. Nivelurile sunt crescute în boala hepatică alcoolică sau la pacienții care iau barbiturice sau fenitoină. Un raport GGT/ALP mai mare de 2,5 sugerează abuzul de alcool. GGT este un potențial marker al alcoolismului.

GGT se corelează cu nivelurile de fosfatază

i. *Fosfatasa alcalina sérica* (valor normal 3-13 unidades KA o 30-120 UI/L): Esto se deriva de tre . fuentes
L [Sistema] hepatobílíar^^^ ill

[2 H]ueso I I ICU

Tracto intestinal.

alcalina y es uno de los indicadores más sensibles de enfermedades del tracto biliar.

La enzima hepatobiliar se diferencia de las demás por la estimación simultánea de 5' nucleotidasa, gammagluta- mil transpeptidasa o leucina aminopeptidasa. Los valores mayores de 3-10 veces su nivel normal son sugerentes de enfermedades hepatobiliares (extrahepática y obstrucción biliar intrahepática, colestasis inducida por drogas, cirrosis biliar primaria).

Otras causas de la elevación aislada de fosfatasa alcalina son:

1.
2.
3.
4. El tumor primario o metastásico de hígado o hueso
5. Enfermedad hepática granulomatosa
6. Enfermedad de Hodgkin
7. Linfoma No Hodgkin
8. Absceso hepático
9. ICC

Hipertiroidismo
Diabetes mellitus
Enfermedad ósea (enfermedad de Paget, osteomalacia)

Obstrucción parcial de vías biliares extrahepáticas
Colangitis esclerosante
Embarazo.

La elevación persistente de la fosfatasa alcalina sérica > 30 unidades KA o 300 UI/L indica ictericia obstructiva.

Puntuación MELD (Modelo para la enfermedad hepática

Diseñado para predecir el pronóstico en la enfermedad hepática y la hipertensión portal
Evalúa la necesidad de un trasplante de hígado
Se calcula mediante el uso de
Tiempo de protrombina en la forma de INR
Bilirrubina sérica
Creatinina sérica

Fórmula MELD:
3.8 x log (total mg de bilirrubina/dL) + 11.2 x log (INR) + 9.6 log (mg de creatinina/dL) Mal pronóstico si la puntuación es > 18-21

Puntuación PELD:
Se utiliza para los niños <12 años
Se calcula mediante el uso de
Edad y estado nutricional
Bilirrubina sérica
Albúmina sérica
TP en la forma de INR

Índice Maddrey (Función modificada discriminante):
4.6 (TP del paciente - TP de control) + bilirrubina sérica mg/dL
Mal pronóstico si la puntuación es > 32.

Bilirrubina Sérica

La bilirrubina sérica se mide por la reacción diazo o método de van den Bergh. La bilirrubina no conjugada requiere la presencia de alcohol para la reacción diazo y da reacción de van den Bergh indirecta. La bilirru- bina conjugada reacciona directamente sin alcohol. La bilirrubina total en suero se mide con la reacción diazo mediante alcohol, donde tanto la bilirrubina conjugada y no conjugada reaccionan con el reactivo. La bilirrubina conjugada se mide a continuación a partir de la reacción diazo llevada a cabo sin alcohol. La diferencia representa la concentración de la bilirrubina no conjugada.

Pruebas	*Enfermedad hepática obstructiva*	*Enfermedad del parénquima hepática*
AST y ALT	Ligero aumento	Aumento moderado a notable
Fosfatasa alcalina Albúmina sérica Tiempo de protrombina Bilirrubina GGT 5 Nucleotidasa Aumentad	Aumento notable Normal Normal Aumentada	Aumento puede ser leve Disminuida Aumentado Normal o aumentada Normal o aumentada Normal o aumentada

imeathbrasr.cc

Ictericia

Icterul este decolorarea gălbuie a pielii și a membranelor mucoase, rezultată dintr-o concentrație crescută de bilirubină în fluidele corporale atunci când concentrația serică de bilirubină depășește 3 mg/dl. În icterul latent, nivelul bilirubinei serice este între 1 și 2 mg/dl. Țesutul scleral este bogat în elastină și are o afinitate mare pentru bilirubină. Prin urmare, prezența icterului scleral este un indicator foarte sensibil pentru detectarea icterului. Se observă cel mai bine în lumină naturală.

Colorația gălbuie a carotenemiei cruță sclerotica.

Icterul hepatocelular (hepatic)

Metabolismul bilirubinei

Un gram de hemoglobină produce 35 mg de bilirubină. Optzeci la sută din bilirubina circulantă este derivată din gruparea hemică a hemoglobinei, care la rândul ei este derivată din eritrocitele senescente. Zece până la douăzeci la sută din bilirubină provine din mioglobină, citocromi și alte grupări hemice legate de proteine.

Hema este oxidată la biliverdină, care este apoi redusă la bilirubină. Bilirubina este insolubilă în soluții apoase. În sânge, bilirubina se leagă de albumină într-un raport de 1:1. Bilirubina neconjugată poate traversa bariera hematoencefalică și poate provoca kernicter în hiperbilirubinemia neonatală.

El procesamiento de la bilirrubina sérica por el hepatocito se produce en cuatro etapas a saber, la captación hepática, unión citosólica, conjugación y secreción. La albúmina conjugada a bilirrubina se disocia y la bili- rrubina es transportada posteriormente al hepatocito a través de una proteína portadora saturable.

En el hepatocito, la bilirrubina se une a dos proteínas citosólicas, ligandina y proteína Z. Esto limita el reflujo de la bilirrubina para regresar al plasma.

La conjugación de la bilirrubina implica su esteri- ficación con ácido glucurónico formando bilirrubina monoglucurónida y diglucurónida, la reacción se cataliza por la enzima UDP-glucuronil transferasa. La bilirrubina es soluble por este mecanismo y por lo tanto se elimina del cuerpo en la bilis y la orina.

La secreción de bilirrubina conjugada en la bilis del hepatocito es un proceso activo contra el gradiente de concentración que implica un portador específico. Se excreta en la bilis como un complejo micelar con el colesterol, fosfolípidos y sales biliares. Más tarde se desconjuga y se convierte en urobilinógeno por las bacterias del colon. Por un proceso llamado circulación enterohepática, una porción menor de la bilirrubina se reabsorbe. El resto se excreta en las heces (como estercobilinógeno) y en la

se excreta en las heces (como este

Hemolitic (prehepatic)

3. Obstructiva (posthepática)

Cauze

Icter hepatocelular

Hepatită virală - virusurile A, B, C, D, E, G și TT

Altele - CMV, EBV, HSV și Coxsackievirus , *Toxoplasma, Leptospira, Candida, Brucella, micobacterii și Pneumocystis.*

Medicamente

Halotano
Fenitoína
Carbamazepina INH,
rifampicina
Pirazinamida
Metildopa Captopril,
enalapril
Amitriptilina
Imipramina
Ibuprofeno
Indometacina
Ketoconazol
Fluconazol

Zidovudină
Paracetamol

Toxine
Alcool
Tetraclorură de carbon
fosfor galben

Icter hemolitic
Intraeritrocitar
Ereditar
Tulburări ale membranei eritrocitare (sferocitoză), tulburări de glicoliză (deficiențe enzimatice), hemoglobinopatii.
Dobândit
deficit de vitamina B12 și folat)
Extraeritrocit
Autoimune
Izoimun
Aloimun
Traumă fizică
Proteză valvulară
Arsuri
Traumă chimică (dai)
Infecții (malarie)
Factorii toxici
Inflamație
Neoplasme.

Icterul obstructiv
Canalicular
Alcool
Hepatită virală
Ciroză
Limfom
Sepsis bacterian
Sarcină
Idiopatică
Medicamente
Eritromicină
Clorpromazină Clorpropamidă.
Bilă
Calcule
Carcinomul pancreatic
Tumori
Benign
Metastatic
Stenoză
Ciroza biliară

O abordare a icterului

Dacă examenul fizic arată

1. Excoriație, luați în considerare colestază sau obstrucție biliară de grad înalt
2. O nuanță verzuie (datorată biliverdinului) sugerează o boală hepatică cronică, cum ar fi ciroza biliară, colangita sclerozantă, hepatita cronică severă sau obstrucția malignă de lungă durată.
3. Febra, durerea epigastrică sau hipocondriac drept sugerează coledocolitiază, colangită sau colestază. Icterul
4. nedureros sugerează obstrucție biliară malignă.
5. Hepatomegalia dureroasă sugerează hepatită acută, o tumoră hepatică cu creștere rapidă.
6. O vezică biliară palpabilă sugerează o obstrucție distală datorată unei tumori maligne
7. Splenomegalia sugerează hipertensiune portală sau icter hemolitic
8. Eritemul palmar, telangiectaziile faciale, contractura Dupuytren se observă în cazul ingestiei cronice de etanol.
9. Dovezi ale unei stări hiperestrogenice în ciroză (ginecomastie, atrofie testiculară, telangiectazii)

Cașexia și limfadenopatia indică o malignitate.
Cașexia și splenomegalia indică o tumoră observată.
dapsonă) extrudează vena splenică sau limfomul cu diseminare
un PVY crescut, inel KF, xantoame.
Căutați tumori primare ale tiroidei, tractului gastrointestinal , sânului etc.
Hiperbilirubinemie
Predominant neconjugată - > 85% din bilirubina totală
Predominant conjugat - > 15% din bilirubina totală.

Icterul congenital

Sindromul Crigler-Najjar (tip I)

Este o tulburare autosomal recesivă caracterizată prin hiperbilirubinemie neconjugată severă, cauzată de absența completă a bilirubin uridin difosfat glucuronoziltransferazei (UDPGT). Aceasta duce la kernicter și poate provoca leziuni cerebrale. Această afecțiune este constant fatală în perioada neonatală. Nivelurile de bilirubină variază de obicei între 24 și 25 mg/dl. Când pacienții supraviețuiesc mai mult de două decenii, se dezvoltă encefalopatia.

Tratament
Nu există tratament.

Caracteristicile diferențiale ale hepatitei virale

Caracteristici	*Hemolitic*	*Hepatocelular*	*Obstructiv*
1. Mecanism	Creşterea producţiei	Insuficienţă hepatocelulară	Obstrucţia căilor biliare
2. Cauză comună	Hemoliza bilirubinei	Virus, medicamente	Cancer pancreatic, calculi biliari
3. Mod de pornire	Rapid	Treptat	Treptat
4. Simptome	Anemie, febră	Anorexie, greaţă, vărsături, aversiune faţă de ţigări, cafea.	Colici abdominale recurente, Icter fluctuant, galben-verzui
5. Piele	Vopsit în galben blând	Cu nuanţă portocalie.	
6. Urina	Incolor (pigmenti absenţa căilor biliare)	Foarte colorat	Culoare închisă (prezenţa pigmenţilor biliari) Absent
7. Urobilinogen	++	+*	
8. Prurit	Zero	+	+++
9. Bradicardie	Zero	Ciudat	+
10. Mişcare	Normal	Palidă **	Culoarea argilei
11. Culoarea scaunului fecal	Neconjugat	Ambele (conjugate şi nu) conjugat) Foarte ridicat	Conjugat
12. AST şi ALT	Normal		Scăzut
13. Fosfatază alcalină în ser	Normal	Se ridică uşor	Foarte ridicat
14. Testul Coombs	Pozitiv		
Fragilitate osmotică	Creşte	-	-
15. Splina	++	+/-	-
16. Vezica biliară	Nu este palpabil	Nu este palpabil	Palpabil

Urobilinogenul este prezent în cantităţi minime. În hepatita virală, cantitatea creşte iniţial şi dispare în timpul fazei de vârf din cauza obstrucţiei şi edemului hepatocelular; reapare în timpul fazei de recuperare;
În timpul fazei obstructive se elimină scaune de culoarea argilei, care revin la culoarea lor normală în timpul fazei de recuperare.

Sindromul Crigier-Napar (Tipul "i")

tulburare autosomal **dominantă** cauzată de o **deficienţă uşoară** a enzimei UDPGT. Această afecţiune este asociată cu hiperbilirubinemie conjugată secundară unui defect în transportul canalicular al anionilor organici. Ficatul are pigmentare patible con la vida normal. Los niveles de bilirrubina sérica noînchisă. Histologic **, în lizozomii hepatocitelor se observă un** conjugada van de 6-25 mg/dl. El kernicterus es poco común. **pigment** galben - negru . Ficatul poate fi uşor mărit şi sensibil. Nivelurile de bilirubină serică pot creşte până la 30 mg/dl. Coproporfirina I în urină este mai mare decât coproporfirina III (inversul normalului). Excreţia de bromosulfaleină este normală la 45 de minute, cu o creştere secundară la 120 de minute.

Pacienţii au o speranţă de viaţă normală şi, în general, nu necesită tratament.

Tratamiento

Fenobarbital, luz ultravioleta, trasplante de hígado.

Síndrome de Gilbert

Se trata de un trastorno autosómico dominante. La hiperbilirrubinemia es leve y no conjugada debido a la reducción de glucuronil transferasa, hemólisis leve y captación defectuosa de bilirrubina. Los pacientes tienen una esperanza de vida normal. La bilirrubina sérica oscila desde 1.3 hasta 3 mg/dl. Los pacientes tienen pruebas hepáticas séricas e histológicas normales y no existen síntomas sistémicos.

Cuando los pacientes reciben una dieta de 300 Kcal sin lípidos para 24-48 horas, tienen una elevación de bilirrubina de un 100% o de 1.5 mg/dL.

Tratamiento

Ocasionalmente se puede dar fenobarbital en una dosis de 180 mg/día, en dosis divididas durante 2 semanas para mejorar la actividad de la glucuronil transferasa.

Sindromul Drbmíohnson

Sindromul rotor

Aceasta este o hiperbilirubinemie conjugată cu un ficat nepigmentat. Există o absorbţie deficitară a bilirubinei şi o legare intrahepatică redusă. Nivelul bilirubinei este de obicei sub 10 mg/dl. Şi aici, coproporfirina I este mai mare decât coproporfirina III, dar nu în măsura observată în sindromul Dubin-Johnson. Excreţia de bromosulfaleină este anormală la 45 de minute şi nu există o creştere secundară la 120 de minute. Pacienţii duc o viaţă normală şi nu necesită tratament.

Caracteristicile diferențiale ale virusurilor hepatitice

Caracteristici	*HAV*	*VHB*	*VHC*	*HDV*	*HEV*	*Camioane*
Genom	ARN	ADN-ul	ARN	ARN	ARN	ARN
Familial	Picorna	Hepadna	Flavi	Viroid	Calciu	Flavi
Perioada de incubație (zile)	15-45	30-180	15-150	30-180	15-60	14-35
Transmitere	Fecal-orală	Sânge, salivă, sexual	Sânge	Sânge, sexual	Fecal-orală	Percutanat
Grupă de vârstă	Copii, tineri adulți	Tineri adulți, bebeluși, copii mici	Orice vârstă	Similar cu VHB	Tineri adulți	Un străin
Severitate	Ușor	Oca severă.	Moderat	Ocazii severe	Ușor	Necunoscut
Curs fulminant	0,1%	0,1-1%	0,1%	5-20%	1-2%	Un străin
Progresia spre cronicitate	Nici unul	Ocazional (1-10%)	50%	Comun	Nici unul	Da
Purtător	Nici unul	0,1-30%	0,5-1%	Variabilă	Nici unul	Un străin
Carcinom	Nu	+ În special în infecțiile neonatale	+	±	-	Un străin
Prognoză	Excelent	Se agravează odată cu vârsta, slăbiciune	Moderat	Acut - bun, Cronic - slab	Bine	Un străin
Prevenirea activă	Vaccin inactivat	Vaccin recombinant	Nu	Prevenirea infecției cu VHB	Nu	Nu
Pasiv	imunoglobuline seruri	Ser cu globule hiperimune; Eficacitate cu interferon 40%	Fără interferon, eficiență de 50%	Nu	Nu	Nu

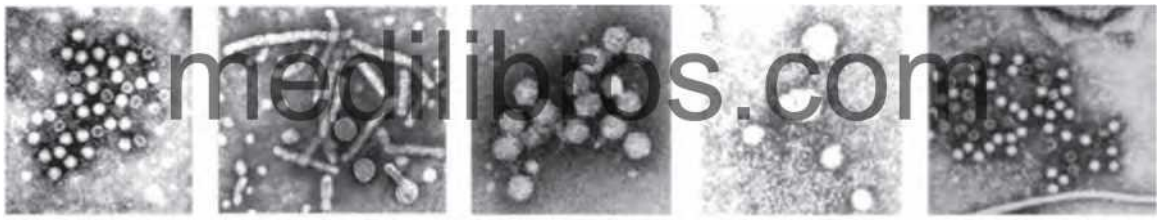

medilibros.com

Fig. 5.24: Microfotografía de los virus

Hepatitis Viral

La hepatitis viral es causada por cinco agentes principales de los virus de la hepatitis A, B, C, D y E (Fig. 5.24).

Características Clínicas (Fig. 5.25)

Cefalea, fiebre, malestar general, anorexia, aversión al cigarro y al café, ictericia, hepatomegalia dolorosa; ocasionalmente linfadenopatía y esplenomegalia, exantema cutáneo; la enfermedad leve puede cursar sin ictericia.

Investigaciones

Elevación de la actividad plasmática de aminotrans- ferasa (400-4000 U/l).

Nivel de bilirrubina plasmática (> 2.5 mg/dl hasta 20 mg/dl). Alto nivel de bilirrubina de 20-40 mg/dl es común en la anemia de células falciformes, deficiencia de G6PD debido a hemólisis sobreimpuesta.

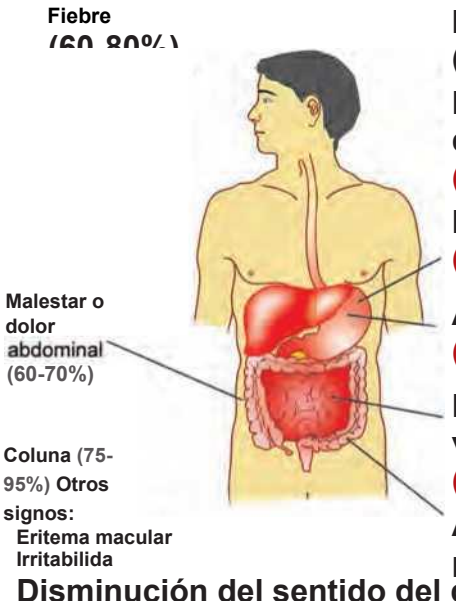

Fig. 5.25: Síntomas más comunes de la hepatit

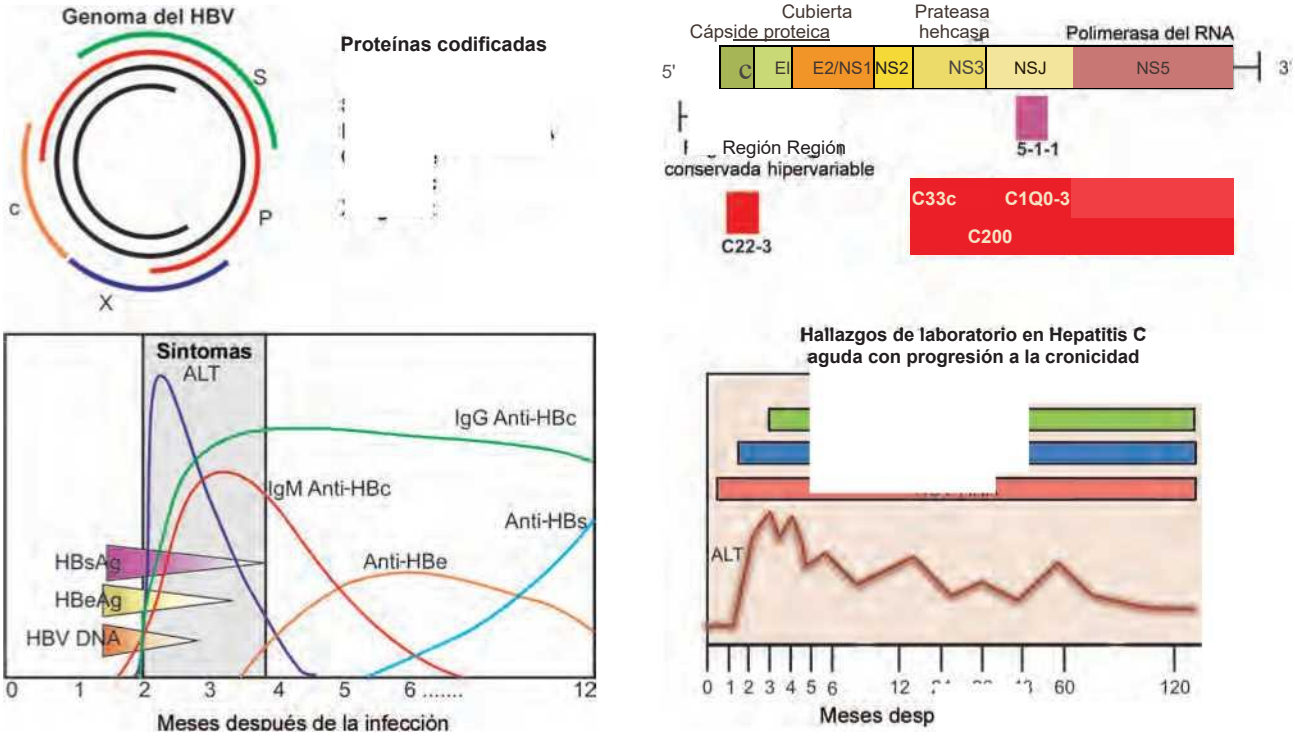

S-Ag HBs P-ADN Polimerază
G-Ag HBe
HBcAg
X-Ag HBx

AntkCIOQ

Şi

ARN-ul

24 36 48

după expoziție

5.26 : Antigene și anticorpi VHB

Fig . 5-27 : Hepatita C și proteina sa

Nivelurile serice de fosfatază alcalină rareori depășesc un anumit prag. Testele de primă generație detectează anticorpi anti-
Cele 250 U/l. JI j J^ S rpo Ç lej O - O m | este după apariția
Timp de protrombină prelungit (defect hepatitic).
sinteză serioasă).
Teste serologice pentru infecții virale
HAV, VHB, VHC, CMV, EB

Infecția acută cu VHA este caracterizată prin prezența IgM anti-VHA în ser. Ulterior, IgG înlocuiește IgM și persistă ani de zile, conferind imunitate.

HBsAg apare primul și este un marker al infecției active cu VHB, apărând înainte de simptome și scăzând după 3 până la 6 luni. HBeAg, ADN-ul VHB și ADN polimeraza sunt markeri ai replicării virale active. HBeAg persistent indică o replicare virală continuă, infecție și progresie spre cronicitate. IgM anti-HBc este în general primul anticorp care apare, urmat la scurt timp după aceea de anti-HBe. Prezența anti-HBe sugerează recuperare (prognostic bun). IgG anti-HBc înlocuiește treptat IgM în lunile următoare. Anti-HBs persistă ani de zile și conferă protecție împotriva infecțiilor ulterioare (Fig. 5.26).

HDV poate fi identificat prin sondare ADNc, radioimunotest cu Ag HDV și IgM sau IgG anti-HDV.
Diagnosticul serologic al hepatitei C a avansat folosind testul ELISA de ultimă generație care detectează infecția anterioară (Fig. 5.27).

Lepatitis.

Anticuerpos contra las proteínas virales C100-3

Los ensayos de segunda generación incorporan proteínas recombinantes a partir de la nucleocáp- side del virus (C22-3) y la región NS 3 (C33c). Estos ensayos son más sensibles y detectan anticuerpos anti-HCV 30-90 días antes.

Los inmunoensayos de tercera generación incorporan las proteínas de región NS 5 e incluso pueden detectar aún más temprano un anti-HCV. Debido a que no se encuentra especificidad en

muestras clínicas analizadas para anti-HCV, también se utiliza un inmunoblot recombinante adicional.

El indicador más sensible de la infección es la presencia de HCV RNA, que puede ser detectada por técnicas de amplificación a los pocos días de exposición.

6. La hipoglicemia (náusea, vómito, menor ingreso de carbohidratos, reducción del glucógeno hepático), requiere de medición horaria de glucosa.

Complicaciones

Falla hepática fulminante
Hepatitis colestásica
Hepatitis recurrente (bioquímica/clínica)
Hiperbilirrubinemia (en el síndrome de Gilbert)

Abordarea diagnostică la pacienții care prezintă hepatită acută

HBsAg	*IgM anti-HAV*	*IgM anti-HBc*	*Anti-VHC*	*Interpretare*
+	-	+	-	Hepatita acută B
+	-	-	-	Hepatita cronică B
+	+	-	-	HAV acută + hepatită Cronica B
+	+	+	-	Hepatită acută A + B
-	+	+	-	Hepatită acută A + B (HBsAg1)
-	+	-	-	Hepatita acută A
-	-	+	-	VHB acut (HBsAg 1)
-	-	-	+	Hepatita acută C

Insuficiență renală
Purpuriu Henoch-Schönlein
Hepatită cronică
Ciroză (VHB, VHC, VHD)
Carcinomul hepatocelular (VHB, VHC)
Anemia aplastică, pancreatita, miocardita, pneumonia atipică, mielita transversă și neuropatia periferică sunt complicații rare.

Management

Repaus la pat
Dietă nutritivă, băutură
Evitați medicamentele (acesta
Pilulele anticoncepționale sau
după recuperarea clinică sau biochimică.

.med das de fruta y gluc dantes, hipnóti rales pued protron na en 4-5 seg pronós 6. VSG al antemente elevado os.com

În cazuri severe, se poate încerca tratamentul acut al hepatitei B cu Lamivudină 100 mg/zi, pe cale orală.
În hepatita acută C, tratamentul antiviral cu interferon alfa 3 milioane de unități administrat subcutanat de trei ori pe săptămână ajută la reducerea ratei de cronicizare.
VHA și VHE nu provoacă hepatită cronică sau ciroză, iar tratamentul specific nu este disponibil. Se asigură îngrijire de susținere, iar transplantul de ficat este indicat în cazurile de insuficiență hepatică fulminantă (FHF).
IFN- α (standard sau pegilat) administrat subcutanat timp de 6 luni în infecția acută cu VHC. Se poate adăuga ribavirină.

Prognoză

Rata generală a mortalității este de 0,5%.

Indicatori de prognoză

Infecțiile cu HAV și HEV au un prognostic bun ; prognosticul este variabil pentru infecțiile cu HBV, HCV și HDV. Infecțiile cu HBV și HCV sunt asociate cu cronicizarea și rareori duc la malignitate. HEV poate provoca o mortalitate ridicată în timpul sarcinii.
O creștere semnificativă a AST/ALT indică un prognostic rezervat .
Nivelurile de bilirubină peste 20 mg/dl indică un prognostic rezervat. Cu toate acestea, o creștere semnificativă peste 40 mg/dl este frecventă la pacienții cu deficit asociat de G6PD sau anemie falciformă.
Dacă ficatul nu crește în dimensiuni, este un semn de necroză hepatică fulminantă.
Timpul de protrombină: Acesta este un indicator foarte sensibil al prelungirii trombului. Prelungirea timpului de protrombină

Anularea este un indiciu de proastă funcționare

- prognostic nefavorabil.
Atacurile hipoglicemice recurente - prognostic rezervat .
Sindromul hepatorenal - prognostic nefavorabil.

Mortalitatea este ridicată la pacienții cu alte afecțiuni medicale, cum ar fi carcinomul, limfomul sau boala hepatică cronică.

Hepatita cronică (HC)

Este definită ca dovadă biochimică sau serologică a bolii hepatice inflamatorii continue, timp de mai mult de 6 luni, cu simptome și fără ameliorare constantă. Histologic, HC poate fi împărțită în trei forme.

Vârsta și tipul de virus determină incidența hepatitei cronice. În cazul hepatitei B, când infecția apare la naștere, 90% dezvoltă hepatită cronică, în timp ce la adulți doar 1,5% dezvoltă boli hepatice cronice. În cazul hepatitei C, 85-90% dezvoltă hepatită cronică.

Clasificare veche

Hepatită cronică persistentă: Apare de obicei în cazul infecțiilor cu VHB, VHC, VHB-HDV.

Tracturile portale sunt infiltrate de celule inflamatorii (limfocite, macrofage, plasmocite). Infiltrarea este limitată la tracturile portale și nu se extinde în parenchimul hepatic.

Hepatită cronică activă: Apare frecvent în asociere cu VHB, VHC, VHB-HDV și alte infecții non-virale cauzate de medicamente, tulburări metabolice și hepatită autoimună.

Patologic, se caracterizează prin necroză și fibroză proeminente care se extind din spațiile portale în parenchimul hepatic, ducând la ciroză. Un infiltrat inflamator portal exuberant iese din tracturile portale.

Hepatită lobulară cronică: Aceasta se referă la inflamația lobulară cu necroză neregulată.

Clasificare recentă

Clasificarea hepatitei cronice se bazează pe

Cauza

Activitatea sau gradul histologic

Etapa sau gradul de progresie

Cauze

VHB, VHB plus VHD, VHC, hepatită autoimună, hepatită cronică indusă de medicamente și hepatită cronică criptogenă.

Diplomă

bazează pe activitatea histologică . Cronica cBr|ctlr ítica în

Evaluate histologic sunt:

Necroză periportală, inclusiv necroză zaharinică

cado sau necroză erozivă și/sau de punte.

Necroză intralobulară

Inflamația portală

Etape

Fibroză

Aceasta este cunoscut sub numele de indicele activității histologice sau scorul Knodell-Ishak.

Aceasta se bazează pe gradul de fibroză.

Stadiul 0 - Fără fibroză

Stadiul 1 - Fibroză ușoară

Stadiul 2 - Fibroză moderată

Stadiul 3 - Fibroză severă

Stadiul 4 - Ciroză

Corelația dintre clasificarea veche și cea contemporană a hepatitei cronice

Clasificare veche	*Clasificare nouă*	
	Diplomă	*Etapă*
Cronică persistentă	Minimă sau ușoară	0 sau 1
Lobular cronic	Ușoară sau moderată	1
Cronică activă	Ușoară, moderată sau severă	1, 2 sau 3

Cauzele hepatitei cronice

Viral (VHB, VHC, VHD)

Medicamente (alfa-metildopa, izoniazidă)

Boala hepatică alcoolică

Steatohepatita non-alcoolică

Cauze metabolice

Ciroza biliară primară

Colangită sclerozantă

Deficit de alfa-1-antitripsină

Boala lui Wilson

Hemocromatoză

Hepatită autoimună

Tipul I (anti-actină/lupoid)

Tipul II (anti-microzomi hepatici și renali)

Tipul III (antigen hepatic antisolubil)

Criptogenic

Caracteristicile clinice și de laborator ale hepatitei cronice

Băieți	*Teste de diagnostic*	*Autoterapie anticorpi*	
Hepatita B iBcj iBeAg,	HBsAg, anti-IgG		Interferon alfa
	ADN-ul		
		J KM 1 *	Interferon alfa Interferon alfa?
Hepatita cronică D	Anti-HDV, HD ARN, HBsAg, IgG ANA, anti-LKM 1 ±, **ANA,	VLKM 3 anti-HBc	
Autoimune	hiperglobulinemie anti-LKM 1 -	ARN-HCV I ■ í Mai puțin	Prednison, azatioprină. Întrerupeți medicația.
Asociat cu medicamente criptogene	frecvente		Prednisolon, azatioprină
	Toate negative Niciuna		

* Microzomi hepatici și renali **
Anticorpi antinucleari

Managementul hepatitei cronice B

Algoritm de manipulare (Fig. 5.28)

Medicamente

Trei parametri sunt luați în considerare pentru gestionarea hepatitei cronice B.

Ag HBe

Nivelul ADN-ului VHB

Nivelul ALT

1. Purtător inactiv de VHB nereplicant

HBe Ag nu este detectabil

Nivel normal de ALT

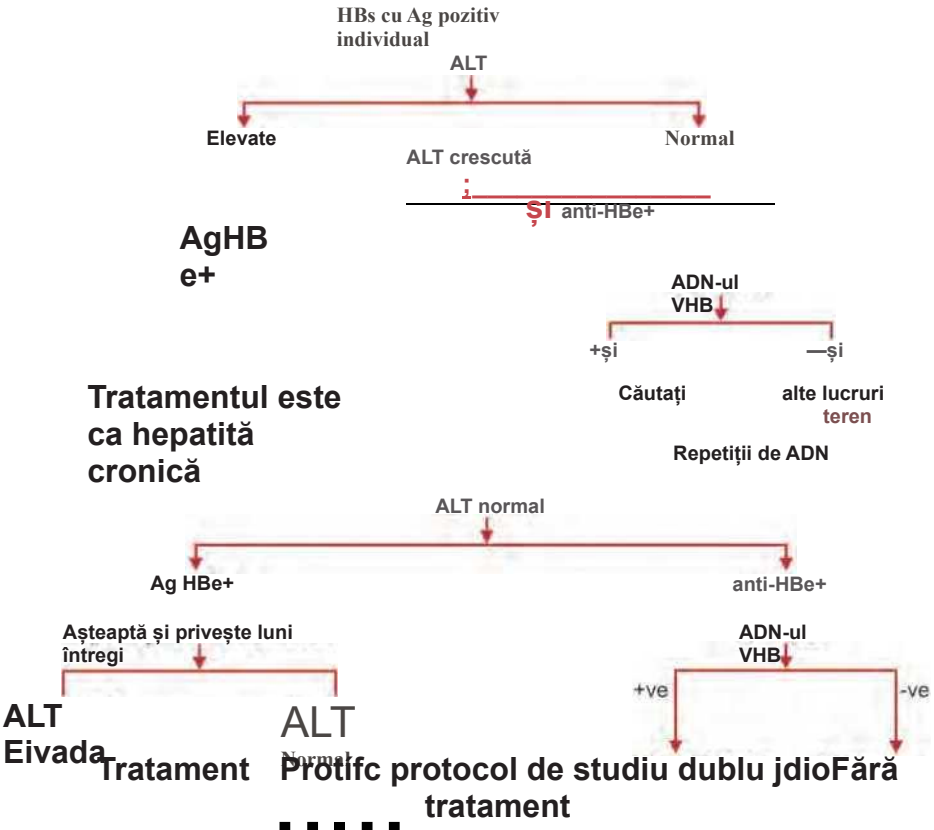

medilibros.com

HAlpã HÃÍ| > 3

HAI — Indicele activității histologice

Fără tratament Tratament

Fig. 5.28: Algoritm, diagnostic și tratament al hepatitei cronice B

ADN VHB > 10^5 copii/ml, fie pozitiv, fie HBeAg negativ
Tratamentul este esențial dacă ALT este crescut.
Dacă ALT nu este crescută, trebuie efectuată o biopsie hepatică.
Nu se administrează tratament dacă HP hepatică (haptoglobina) este normală
Tratamentul este esențial dacă hipertensiunea hepatică este anormală.

În cazurile de ciroză (atât compensată, cât și decompensată), tratamentul cu medicamente orale și IFN este contraindicat. Transplantul hepatic este indicat în cazurile de boală hepatică în stadiu terminal (ESLD).

Următoarele sunt obiectivele tratamentului pentru VHB:
Eliminarea completă a ADN-ului și a VHB
Normalizarea enzimelor hepatice

Seroconversia Ag HBe și Ag HBs (dispariția antigenelor și apariția anticorpilor)
Normalizarea histologiei hepatice

Următoarele medicamente sunt utilizate pentru tratarea infecției cu VHB:
IFN -α 2a și 2b - s.c. fie 10 milioane de unități de trei ori pe săptămână, fie 5 milioane de unități zilnic, timp de 4-6 luni, sau peginterferon- α 2a 180 mcg săptămânal sau 2b 100 mcg săptămânal timp de 48 de săptămâni.

Utilizarea sa este contraindicată în boala hepatică decompensată. IFN este pegilat prin adăugarea de polietilen glicol (PEG), ceea ce îi prelungește timpul de înjumătățire și îi îmbunătățește biodisponibilitatea. Reacțiile adverse ale tratamentului cu IFN includ oboseală, mialgie, artralgie, febră, supresia măduvei osoase (neutropenie, trombocitopenie, anemie), depresie, alopecie și tiroidită.

Lamivudină 100 mg zilnic, administrată oral, timp de 48 de săptămâni. Rezistența la lamivudină apare precoce în cazul infecțiilor cu VHB și la pacienții coinfectați cu HIV; se tratează cu adefovir și entecavir.

Adefovir 10 mg zilnic, administrat oral, timp de 48 de săptămâni . De asemenea, este util în cazurile de rezistență la lamivudină și poate fi administrat în siguranță în prezența bolii hepatice decompensate. Ajustarea dozei este necesară la pacienții cu insuficiență renală.

Entecavir 0,5 mg oral și 1 mg oral în cazurile de rezistență la lamivudină timp de 48 de săptămâni.

Telbivudina, clevudina și entricitabina sunt în studiu.

Transplantul hepatic este indicat în insuficiența hepatică fulminantă (FHF) și în boala hepatică în stadiu terminal.

Pentru a preveni recurența VHB după înlocuirea hepatică, lamivudina/adefovirul/entecavirul sunt asociate cu terapia cu imunoglobuline împotriva hepatitei B.

Deoarece HDV este o co-infecție cu VHB, IFN -*a* este tratamentul de elecție.

Managementul hepatitei cronice C

VHC cronic este clasificat în 4 grupe

Grupa I Grupa II Grupa III Grupa IV

Anti-VHC
ARN-ul VHC
ALT

Tratament: Fără tratament, În curs de urmărire, IFN + Ribavirină, Biopsie hepatică

Medicamente

Genotipurile 1 și 4 ale VHC:

Peg IFN- a 2a 180 mcg s.c. în fiecare săptămână sau Peg IFN- a 2b 1,5$_{Nl}$mcg/kg s.c. în fiecare săptămână și ribavirină 1000-1200 mg/zi oral, timp de 48 de săptămâni.

Genotipurile HCV 2 și 3:

Peg IFN -a 2a 180 mcg s.c. în fiecare săptămână sau Peg IFN- a 2b 1,5 mcg/kg s.c. în fiecare săptămână și ribavirină 800 mg/zi oral, timp de 24 de săptămâni.

Terapia antivirală nu este recomandată în ciroza decompensată și în sarcină (teratogenitatea ribavirinei).

Dacă ribavirina este contraindicată, utilizați doar Peg IFN.

În cazul pacienților infectați concomitent cu VHC și HIV, durata terapiei este de 48 de săptămâni, indiferent de genotipuri.

Ribavirina este contraindicată în insuficiența renală și la pacienții hemodializați.

Reacții adverse ale ribavirinei - hemoliză, teratogenitate, tuse, dispnee, pneumonită.

Notă: VHC are 6 genotipuri. VHC 1 are un răspuns slab la terapie.

IgA este crescut în boala hepatică alcoolică. IgM este crescut în ciroza biliară primară.

Creșterea nivelului de IgG în hepatita cronică activă.

Prevenirea hepatitei

Pentru HAV

Imunoglobulină anti-HAV: Administrată înainte de expunere sau în perioada de incubație incipientă, imunoglobulina este eficientă pentru prevenirea clinică a hepatitei A. Imunoglobulina atenuează infecția, dar nu o previne. O doză de 0,02 ml/kg intramusculară oferă imunitate pasivă timp de trei luni pentru grupurile cu risc (călători, contacte din gospodărie) și în timpul perioadei de incubație. *Vaccin împotriva hepatitei A:* Acesta este un vaccin cu proteină inactivată care crește în celule diploide umane (Harvix). Dozaj: 2 ml intramuscular în mușchiul deltoid, două doze la interval de 2-4 săptămâni, dacă pacientul are >16 ani. Imunitatea durează 1 an. Dacă este administrată după o doză de rapel, 6 luni mai târziu, imunitatea durează 10 ani.

Pentru VHB

Profilaxie pre-expunere (lucrători din domeniul sănătății, medici, paramedici): Se recomandă trei injecții intramusculare (IM) (intra-anale sau fesiere) cu vaccinul împotriva hepatitei B la 0, 1 și 6 luni. Sarcina nu este o contraindicație.

Vaccinurile disponibile sunt
Recombivax-HB (10 pg HBs Ag)
Engerix-B (20 pg Ag HBs).

Doza

Recombivax-HB
2,5 pg HBs pentru copiii cu vârsta < 11 ani ai mamelor cu Ag HBs negativ
5 pg pentru sugarii din mame cu Ag HBs pozitiv și pentru copii și adolescenți cu vârsta cuprinsă între 11 și 19 ani
10 pg pentru adulți imunocompetenți
40 pg pentru pacienții dializați și imunosupresați.

Engerix-B
10 pagini pentru copii de 10 ani și mai mici
20 pg pentru copii imunocompetenți cu vârsta > 10 ani și adulți
40 pg pentru pacienții dializați și imunosupresați.

Profilaxie post-expunere: Se recomandă o combinație de vaccin și immunoglobulină anti-hepatită B (HBIG).

Expunerea perinatală a copiilor născuți din mame AgHBs pozitive: O singură doză de HBIG, 0,5 ml intramuscular în coapsă imediat după naștere + tratament complet de 3 injecții, începând în primele 12 ore de viață.

Înțepare accidentală cu ac, alt tip de penetrare mucoasă: O singură doză intramusculară de HBIG, 0,06 ml/kg după expunere + ciclu complet de vaccinare în prima săptămână de expunere.

Contact sexual: O singură doză intramusculară de HBIG (0,06 ml/kg) în primele 2 săptămâni + ciclul complet de vaccinare.

Oferă protecție de 80-90% timp de cinci ani. Vaccinul de rapel este recomandat pacienților hemodializați, în special atunci când nivelurile anti-HBs scad sub 10 mUI/ml.

Hepatita autoimună (HAI)

HAI este o inflamație cronică a ficatului de origine necunoscută, asociată cu autoanticorpi circulanți și hipergamaglobulinemie.

Caracteristici clinice

Apare mai frecvent la femei (10-30 de ani și vârsta mijlocie târzie). Simptomele comune sunt febra , oboseala, icterul intermitent, pierderea în greutate și pruritul. Pot fi prezente și urticaria, hepatosplenomegalia și limfadenopatia .

Pacienții pot prezenta hipercolesterolemie familială (IFH), creștere asimptomatică a ALT sau semne de ciroză hepatică. Manifestările extrahepatice apar în 30-50% din cazuri și includ tiroidită autoimună și anemia hemolitică, boala Graves, colită ulcerativă și artrită reumatoidă.

Investigaciones

Niveluri crescute ale aminotransferazelor serice (AST și ALT)
Autoanticorpi circulanți (anticorpi antinucleari , anticorpi anti-mușchi neted, anticorpi microsomali hepatici și renali)
Hipergamaglobulinemie
Biopsie hepatică - necroză fragmentară sau hepatită la interfață.

SL Tratament

Prednison singur 40-60 mg/zi
Prednison și azatioprină 1-2 mg/kg/zi până la apariția remisiunii (> 1-2 ani)
Recidivele (20-30% din cazuri) necesită retratament.
În unele cazuri, este necesară o terapie cu doze mici pe tot parcursul vieții.
Terapie de salvare în cazuri refractare - Ciclosporină, tacrolimus, micofenolat de mofetil
Transplant hepatic pentru EHFT.

Boala hepatică polichistică (Fig. 5.29)

Este legat genetic de cromozomul 19
50% din cazuri sunt adesea asociate cu boala renală polichistică autosomal dominantă.
Au pereți subțiri și conțin lichid limpede sau maroniu din cauza modificărilor sângelui.
Chisturile pot varia în dimensiune, de la capul unui ac până la capul unui copil.
Nu conțin niciodată bilă (nu există continuitate cu tractul biliar)
Complicații - Hemoragie, infecție și foarte rar carcinom.
Chirurgia este foarte rar necesară.

Fig. 5.29: Enfermedad poliquística - hígado

Abces hepatic

Ficatul este organul cel mai frecvent implicat în dezvoltarea abceselor. Abcesele pot fi solitare sau multiple. Abcesele amibiene sunt solitare, în timp ce abcesele piogene sunt multiple. În țările în curs de dezvoltare, abcesele se datorează adesea infecțiilor parazitare (amibiene, echinococice sau

Causas

cauzate de alte organisme protozoare sau helmintice). În țările dezvoltate, abcesele se datorează adesea infecțiilor bacteriene.

Organismele ajung la ficat prin vena portă (amebiaza, apendicita, actinomicoza fosei iliace drepte).
Prin irigare arterială (septicemie, piemia, actinomicoză faciocervicală, chist hidatic infectat).
Invazia directă a structurilor adiacente (abces subfrenic, empiem).

Prin căile biliare (colangită ascendentă cauzată de calculi, stenoză).
Leziune penetrantă directă.

Caracteristici clinice IjÉL

Pacientul se poate prezenta cu febră, durere, sensibilitate în cadranul superior drept, frisoane, anorexie, greață, vărsături sau icter; 50% dintre pacienți au hepatomegalie. Aceasta se poate manifesta ca febră de origine necunoscută (FUO), în special la vârstnici.

Cercetare

Fosfatază alcalină serică crescută (în 90%).
Creșterea bilirubinei serice (în 50%).
Creșterea transaminazelor serice (în 45%).

1. Leucocitoză, anemie normocromă normocitară,
2. hipoalbuminemie.
3.
4.

Abcesul amibian

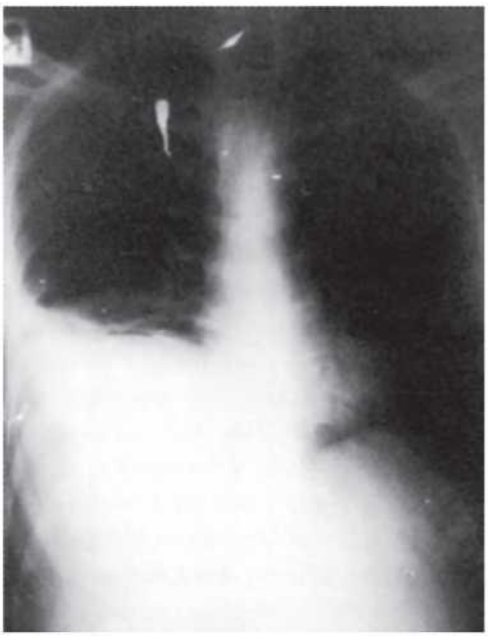

Fig. 5.31: Rayos X - absceso hepático amebiano con elevación del hemidiafragma derecho y derrame pleural mínimo

Rayos X de tórax* ocasionalmente muestra elevación del hemidiafragma pleural derecho.
Estudios de imagen - USG, TAC (Fig. 5.30), escaneo de glóbulos blancos marcados con galio o indio, RMN

b. Absceso de contenido viscoso

Nota: * La elevación dd hemidiafragma deredio e| mmiin ^^. ^nfermad^d^o^^
en un absceso hepático amebiano (Fig. 5.31).

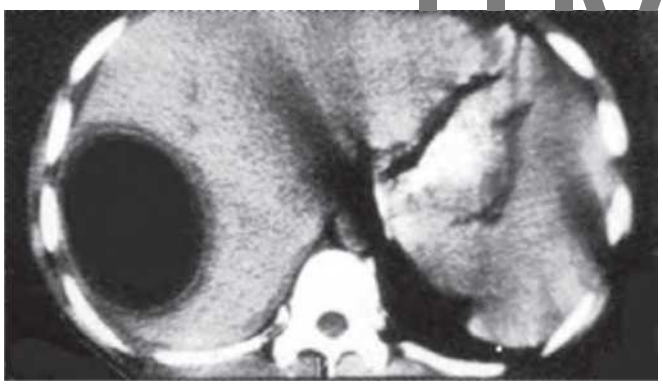

Fig. 5.30: Tomografie computerizată - abces hepatic

Managementul abcesului piogen

Antimicrobienele sunt utilizate în funcție de etiologie. În răspândirea hematogenă a infecției, *sunt implicați S. aureus și Streptococcus milleri.* În abcesele cu sursă de infecție în pelvis/intraperitoneu, anaerobii sau flora mixtă sunt frecvente. La pacienții imunocompromiși, abcesele sunt cauzate de *E. histolytica și Candida.*
Un abces poate fi drenat folosind un cateter percutan sau o coadă de tip pigtail. Eșecul acestei proceduri sugerează:
Abcese multiple
Dacă în următoarele 4 până la 7 zile apare un abces cu conținut vâscos, este necesară intervenția chirurgicală primară.

Simptomele și semnele pot fi nespecifice. Este frecventă la alcoolici. Localizarea cea mai frecventă este cadranul posterosuperior al lobului drept al ficatului. Puroiul are culoarea ciocolatei și seamănă cu sosul de hamsii (distrugerea celulelor hepatice, leucocitelor și globulelor roșii) sau este verde dacă este amestecat cu bilă.

Complicații

Revărsate pleurale sterile
Diseminare hepatică contiguă
Ruptură Frank în spațiul pleural.
Fistulă hepatobronșică (prognostic bun)
Ruptură în peritoneu, pericard (prognostic grav).
Ruptura poate apărea în timpul tratamentului medicală și poate necesita drenaj chirurgical.

Tratament

Salubritatea apei: consumați fructe și legume spălate și curățate de coajă. Chisturile din apă se dezinfectează prin iodare.

Medicamente:

Metronidazol - 800 mg oral sau 500 mg de trei ori pe zi, intravenos, timp de 10 zile
fie
Tinidazol - 2 g oral o dată pe zi timp de 3 zile
sau
Ornidazol - 2 g administrat oral.
Aceste medicamente se administrează împreună cu un agent luminal (paromomicină 500 mg de trei ori pe zi timp de 10 zile sau furoat de diloxanidă 500 mg de trei ori pe zi

a. Para descartar abscesos piógenos especialmente

timp de 10 zile).

Aspiraţie

dacă există mai multe

Lipsa răspunsului clinic în 3-5 zile
Amenințarea unei prăbușiri iminente
Abcesul lobului stâng pentru a preveni ruptura în pericard sau peritoneu
Abcese mari de peste 10 cm
Intervenție chirurgicală în cazurile de perforație intestinală și ruptură a abcesului din pericard.

Esteatosis microvesicular:
Hígado graso agudo del embarazo
Síndrome de Reye
3.

„e (toxicitatea aspirinei la copii) Medicamente | IT 1

4. Toxinas - bacillus cereus

Esteatosis macrovesicular:
Obesidad centrípeta - DM (tipo 2), resistencia a la insulina, hiperinsulinemia
Medicamentos - glucocorticoides, estrógenos, tamoxi- feno, amiodarona, metotrexato
Nutricional - inanición, deficiencia de proteínas (Kwashiorkor), deficiencia de colina
Enfermedad hepática

1 111 J

|

III KJ |

Valproat de sodiu® ® ®

Tetracicline
Salicilați
fosfor galben

Boala Wilson, hepatita cronică C (gena tip 3)
Ciroza infantilă în India, bypass jejuno-ileal
Boala hepatică alcoolică (inițial micro- și apoi macroveziculară).

Steatoza steatosistă non-alcoolică (NAFLD)

este un sindrom care cuprinde mai multe entități clinice, de la steatoză simplă la steatohepatită non-alcoolică (NASH). 1-2% dintre pacienții cu steatoză simplă prezintă risc de a dezvolta ciroză pe o perioadă de 20 de ani.

NAFLD este definită ca steatoză cu inflamație hepatocelulară balonată și lobulară. Poate progresa spre fibroză și boală hepatică în stadiu terminal în absența consumului semnificativ de alcool (Fig. 5.32A și B).
25% progresie spre ciroză în 10-15 ani

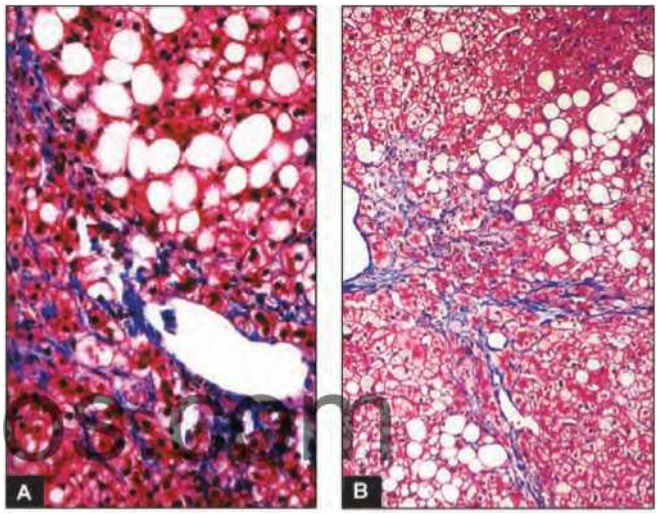

Figs 5.32A y B: (A) Esteatohepatitis no alcohólica (EHNA) - Etapa inicial (B) Etapa tardía - fibrosis en panal

70% din cazurile de ciroză criptogenă au ca etiologie subiacentă NASH.
NAFLD este asociată cu rezistența la insulină și sindromul metabolic (DZ, HTA, dislipidemie și obezitate)
Niveluri anormale de feritină sunt identificate la 50% dintre pacienții cu NASH, iar nivelul crescut poate fi un marker al rezistenței la insulină.

Diagnostic

Niveluri crescute de aminotransferaze (ALT > AST)
Biopsia hepatică arată
Steatoză macroveziculară
Modificări hialine Mallory
Fibroză perivenulară și perisinusoidală.

Tratament

Corectarea obezității prin controlul dietei și al exercițiilor fizice
Utilizarea tiazolidindionelor pentru îmbunătățirea sensibilității la insulină la pacienții cu diabet zaharat
Tratamentul hiperlipidemiei cu statine
Transplant hepatic pentru boală hepatică în stadiu terminal.

Ciroză hepatică

Ciroza este definită ca o leziune cronică ireversibilă a parenchimului hepatic și include fibroză extinsă în asociere cu

formarea de noduli regenerativi.

Nodulii pot varia de la < 3 mm (micronoduli) până la câțiva cm (macronoduli).

Fibroză chistică

JLL Causas de Cirrosis Hepática

Hepatitis viral (HBV ± virus Delta, HCV)
Alcohol
Esteatohepatitis no alcohólica (EHNA)
Metabólico
- Hemocromatosis
- Enfermedad de Wilson
- Deficiencia de a_1 antitripsina
- Diabetes mellitus
- Galactosemia
- Tirosinosis
- Síndrome de Fanconi
- Intolerancia hereditaria a la fructosa
- Enfermedad por almacenamiento de glucógeno tipo IV

Colecistitis prolongada - intra y extrahepática
Obstrucción hepática del flujo venoso
- Enfermedad veno-oclusiva
- Síndrome de Budd-Chiari
- Pericarditis constrictiva

7. Inmunidad interrumpida (hepatitis lupoide) Toxinas
8. y fármacos: Metotrexato y amiodarona Bypass
9. intestinal, gastroplastia

Cirrosis infantil de la India/desnutrición I
Sífilis en recién nacidos I

Schistosomiază
Insuficiență cardiacă (insuficiență cardiacă dreaptă cronică, regurgitare tricuspidiană)
Criptogenică - etiologie necunoscută.

Clasificare morfologică (Fig. 5.33A și B)

Ciroza micronodulară (ciroza Laennec)
Ciroză macronodulară (postnecrotică sau virală)
De tip mixt.

Clasificare etiopatologică

Ciroza alcoolică sau ciroza Laennec (60-70%)
Ciroză post-necrotică sau post-virală (10%)
Ciroză biliară (5-10%)
Ciroză cardiacă
Ciroză metabolică (rară)
Mai multe.

Ciroza alcoolică

Se caracterizează prin cicatrici fine difuze, pierdere uniformă a celulelor hepatice și noduli regenerativi mici.

Etiopatogeneză

Limite săptămânale sigure de alcool
Bărbați 21 unități
Ciroza este de șase ori mai frecventă, cu un consum zilnic de alcool de 40-60 g, aproximativ dublu față de limita de siguranță . O doză cirogenă este de 180 g de etanol pe zi timp de 25 de ani, ceea ce este de șase ori mai mare decât limita de siguranță.

Leziunile hepatice inițiale includ degenerarea și necroza hepatocitelor. Hepatocitele deteriorate conțin corpi Mallory. Degenerarea provoacă fibroză urmată de regenerare, rezultând

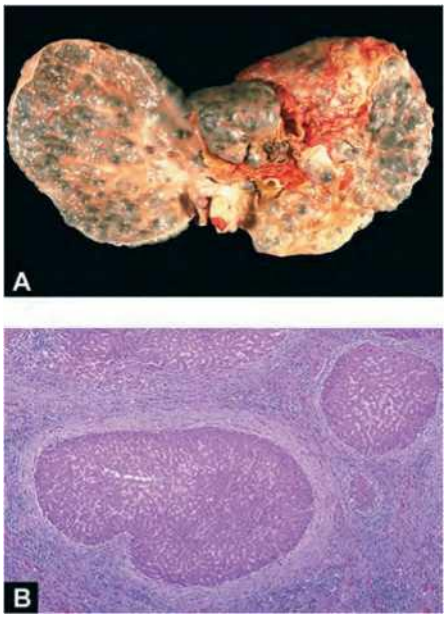

Figs 5.33A y B: (A) Cirrosis macronodular (B) Cirrosis micronodular

Mujeres 14 unidades
(1 unidad = 'c de whisky, 100 cc de vino, 250 c

formarea de noduli.

Simptomele frecvente includ anorexie, pierdere în greutate, atrofie musculară, icter și oboseală. Pot fi prezente semne de insuficiență hepatică celulară, glande parotide și lacrimale mărite și hipotactică. De asemenea, poate fi prezent un ficat ferm, nodular, care apare mărit, normal sau redus ca dimensiuni. Poate apărea splenomegalie ușoară până la moderată. Se dezvoltă semne tardive de hipertensiune portală și comă hepatică.

Características Clínicas

Mărirea ficatului în ciroză
Stadiul inițial al cirozei (în special la alcoolici)
Ciroza biliară primară

Colangita sclerozantă primară
Hemocromatoză
Boala lui Wilson

Consecințele fiziopatologice ale cirozei

Alterarea fluxului sanguin hepatic provoacă hipertensiune portală
Reducerea masei celulare funcționale având ca rezultat:
Scăderea sintezei albuminei, factorilor de coagulare și a altor proteine
Detoxifiere redusă.

Importanța numărării trombocitelor

Scăderea progresivă a numărului de trombocite este un marker important și reprezintă primul indiciu al evoluției cirozei la un pacient cu boală hepatică cronică.

Cercetare

Raportul AST/ALT (SGOT/SGPT) este mai mare de 2 la pacienții alcoolici din cauza scăderii severe a ALT cauzată de alcool.

Niveluri crescute de AST comparativ cu nivelurile de ALT sunt observate și în boala Wilson și în ciroza stabilită secundară infecției cu VHB (E ncon ~ l contrast cu ALT > AST în hepatita cronică B).

Prelungirea timpului de protrombină serică ca o consecință a sintezei reduse a factorilor de coagulare dependenți de vitamina K.

Scăderea albuminei serice și creșterea globulinelor serice din cauza afectării sintezei proteinelor de către ficat.

Leucopenie și trombocitopenie datorate hipersplenismului cauzate de efectul alcoolului asupra măduvei osoase.

Intoleranță la glucoză (datorită rezistenței la insulină).

Niveluri crescute de amoniac în encefalopatia hepatică .

Alte anomalii includ hipomagneziemia, hipofosfatemia, hiponatremia, hipokaliemia și alcaloza respiratorie.

Ecografie pentru vizualizarea dimensiunilor ficatului și a afecțiunilor obstructive ale arborelui hepatobiliar.

Biopsie hepatică pentru confirmarea diagnosticului.

Tratament K

Tratamentul este pur simptomatic.

Alcoolul ar trebui interzis.

Dietă îmbogățită cu proteine și aminoacizi.

Medicamentele trebuie administrate cu precauție, deoarece aproape toate medicamentele sunt metabolizate de ficat.

Ciroza postnecrotică

Se caracterizează printr-o pierdere mare de celule hepatice, colaps stromal și fibroză, generând benzi largi de țesut conjunctiv conținând resturi de triade portale și noduli neregulați de regenerare a hepatocitelor.

Etiologie

Hepatita B, C, infecții virale (în special în rândul homosexualilor și consumatorilor de droguri intravenoase).

Hepatită cronică activă.

Medicamente și toxine (arsenical, izoniazidă, metotrexat, metildopa).

Ciroza biliară primară și alcoolică duce la ciroză postnecrotică în stadii ulterioare.

Patogeneză

Ficatul se micșorează și se deformează. Sunt vizibili noduli de diferite dimensiuni.

Ciroza criptogenă

Diagnosticul de ciroză criptogenă este rezervat pacienților la care nu a fost demonstrată; diagnosticul și tratamentul sunt aproape similare cu cele ale cirozei alcoolice.

Ciroza biliară

Există două tipuri de ciroză biliară

Ciroza biliară primară

Ciroză biliară secundară.

Ciroza biliară primară este caracterizată prin inflamație cronică și obliterare fibroasă a căilor biliare intrahepatice. Ciroza biliară secundară este caracterizată prin obstrucția parțială sau completă a căilor biliare extrahepatice mai mari.

Etiologia și patogeneza cirozei biliare primare

Etiologie necunoscută. Frecvent observată la femeile cu vârsta cuprinsă între 30 și 50 de ani.

Ciroza biliară primară este asociată cu boli autoimune precum sindromul CREST (calcinoză, fenomen Raynaud, sclerodactilie, telangiectazie), sindromul sicca și tiroidita autoimună. Autoantigenul implicat în mod obișnuit este componenta E2 de 74 kDa a complexului piruvat dehidrogenază.

Se observă niveluri crescute de anticorpi IgG anti-mitocondriali și niveluri serice crescute de IgM, precum și crioproteine constând din complexe imune . Limfocitele sunt proeminente în regiunile porte și în jurul canalelor biliare afectate.

Ciroza biliară secundară este cauzată de tenoza ciroza biliară secundară pot apărea febră și durere în cadranul

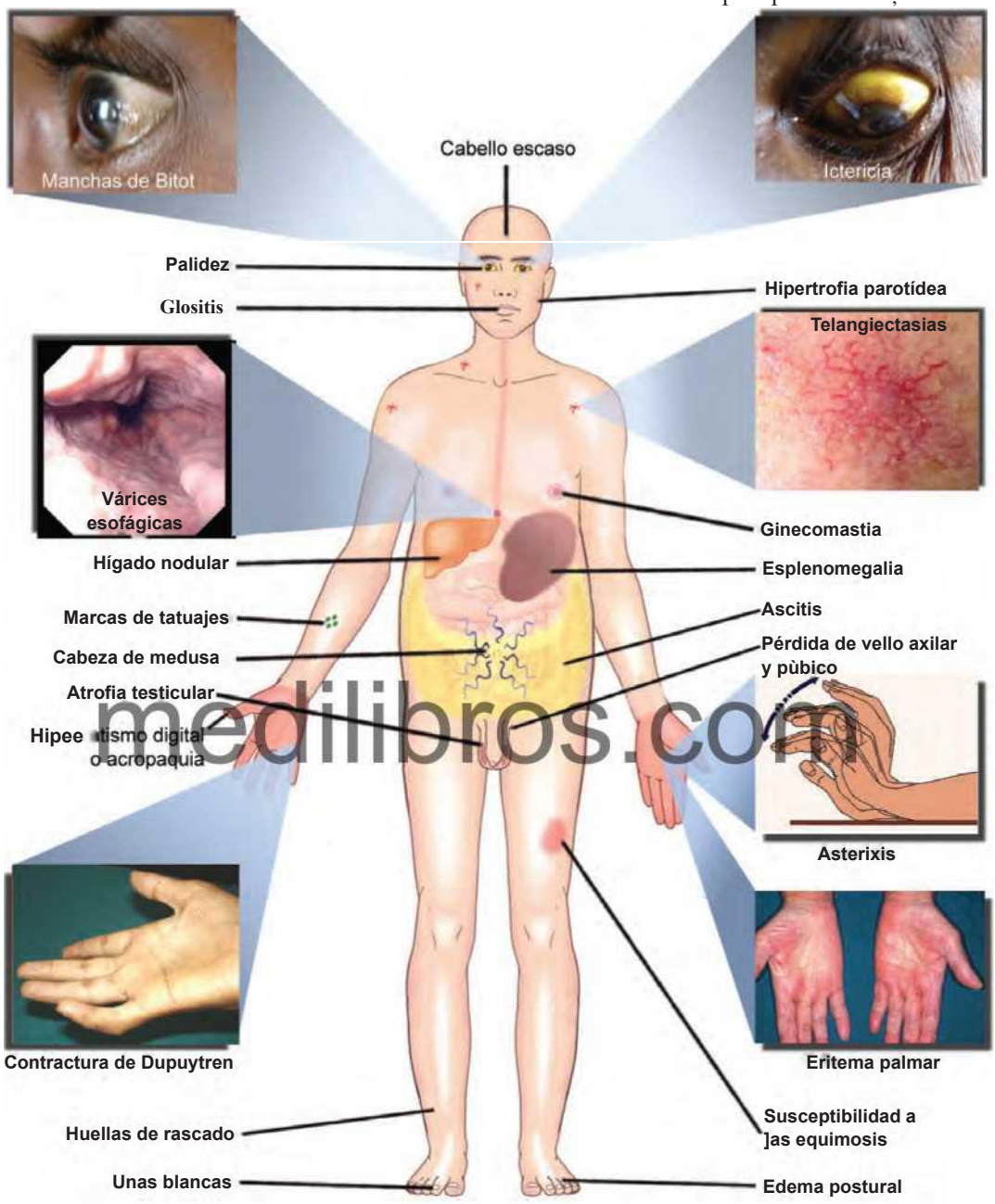

medilibros.com

Fig. 5.34: Manifestaciones clínicas de la cirrosis

postoperatorie și calculii biliari.

Pacienții pot fi asimptomatici. Primul simptom este pruritul.

Características Clínicas

Alte simptome includ icter, oboseală, melanoză, steatoree, malabsorbție a vitaminelor liposolubile și creșterea lipidelor serice, rezultând xantelasmă și xantoame. Ulterior, apar semne de insuficiență hepatocelulară și hipertensiune portală. În

superior drept (colangită/colică biliară) (Fig. 5.34).

Cercetare

Se identifică o creștere a fosfatazei alcaline de două până la cinci ori față de valoarea normală și o creștere a nucleotidazei 5'.
Poate exista o creștere a anticorpilor antimitocondriali cu mai mult de 1:40. Este un test specific și sensibil.
Se observă creșterea colesterolului și a lipoproteinelor.
Bilirubina serică crescută în stadiile terminale.
Biopsie hepatică
Stadiul 1 Proces inflamator necrotizant (celule inflamatorii acute și cronice) ale triadelor portale cu distrugerea căilor biliare medii și mici
Proliferarea ductală în stadiul 2
Stadiul 3 Expansiunea fibrozei periportale din cauza cicatricilor.
Stadiul 4 Ciroză micro sau macronodulară.

Tratament

Nu există tratament [illegible] primar.
1. Colchicină în doză [illegible] pe zi.
Doze mici de metotrexat și ciclosporină sunt utilizate pentru a încetini progresia sau a opri boala.
S-a demonstrat că ursodiolul administrat în doze de 13 până la 15 mg/kg/zi ameliorează simptomele și parametrii biochimici serici.
Tratamentul simptomatic include agenți antipruritici și colestiramină 8 până la 12 g/zi pentru prurit și hipercolesterolemie.
Dietă săracă în grăsimi pentru steatoree.
Suplimentele parenterale de vitamine A, D și K corectează deficiențele.
Ciroza biliară secundară este tratată prin mijloace chirurgicale sau endoscopice pentru a îndepărta obstrucția .

edilibros.com

Ciroză cardiacă

Etiologie
Insuficiența cardiacă congestivă prelungită pe partea dreaptă poate duce la leziuni hepatice cronice și ciroză cardiacă.

Patogeneză
În insuficiența cardiacă dreaptă cronică, transmiterea retrogradă a presiunii venoase crescute duce la congestie hepatică. Sinusoidele hepatice se dilată și se umplu cu sânge. Macroscopic, ficatul este cunoscut ca având un „ficat de nucșoară".

Caracteristici clinice

Ficatul este ferm, mărit, nedureros și non-pulsabil în ciuda radioterapiei. Se observă semne și simptome de insuficiență cardiacă dreaptă (Fig. 5.34).

Cercetare

Leve elevación de la bilirrubina [illegible] serul și nivelurile serice ricos de AST. Los estudios para [illegible] sunt legate de bolile de crónica son Rayos X, ECG, Eco. inimă

Tratament

Tratați boala cardiovasculară subiacentă.

Complicațiile cirozei

Hipertensiune portală
Ascita
Encefalopatie hepatică
Peritonita bacteriană spontană
Sindromul hepatorenal
Carcinom hepatocelular
Coagulopatie

Prehepatic	*Intrahepatic*			*Posthepatic*
	Presinusoidal	*Sinusoidal*	*Post-sinusoidal*	
Tromboză de vena portă; Fistulă arteriovenoasă splenică Constricția venelor	Schistosomiază Sarcoidoză Carcinom metastatic Fibroză hepatică congenitală	Ciroză; ciroză biliară primară criptogenă; ciroză indusă de alcool	Hepatita alcoolică Boala veno-ocluzivă Tromboza venei hepatice	Vena cavă inferioară, regurgitare tricuspidiană, pericardită

Sindromul hepatopulmonar
Malnutriție
Boli osoase - osteopenie, osteoporoză, osteomalacie
Hematologic - anemie, neutropenie, trombocitopenie, hemoliză.

Hipertensiune portală

Presiunea normală în vena portă este de 10-15 cm de soluție salină sau 7-10 mm Hg.

Hipertensiunea portală este prezentă atunci când creșterea susținută a presiunii portale este > 10 mm Hg, dar riscul de sângerare variceală este mai mare când există > 30 cm de soluție salină sau > 12 mm Hg.

Clasificare

Obstrucția fluxului sanguin portal poate apărea la trei niveluri
Vena portă (prehepatică)
Intrahepatic (presinusoidal, sinusoidal, postsinusoidal)
Vene hepatice (posthepatice).

Caracteristici clinice

Pacienții pot prezenta complicații hipertensive
Circulația colaterală
Ascita
Splenomegalie congestivă, hipersplenism
Encefalopatie
Gastropatie congestivă.

Circulația colaterală (varice)

Se dezvoltă comunicări portosistemice extinse pentru a reduce presiunea ridicată din sistemul venos portal. Persistența hipertensiunii portale după formarea colateralelor este atribuită unei creșteri rezultate a fluxului sanguin splanhnic.

Principalele amplasamente ale garanțiilor (Fig. 5.35)
Varice esofagiene și gastrice (vena gastrică stângă și vena gastrică scurtă se unesc cu venele intercostale, diafragmatice, esofagiene și azygos ale sistemului venelor cave).
Hemoroizi (vena hemoroidală superioară a sistemului portal spre venele hemoroidale medii și inferioare ale sistemului venei cave).
Cap de meduză (resturile circulației ombilicale fetale prezente în ligamentul falciform pot forma o venă paraombilicală mare).
Alte situsuri de anastomoză includ venele retroperitoneale, venele lombare, venele epiploice și venele din zona expusă a ficatului.

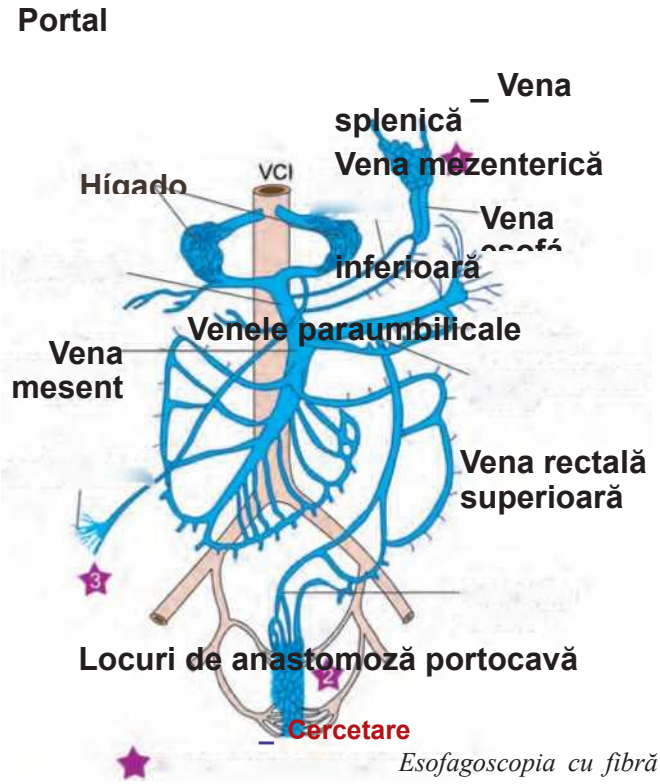

F,g. 5.35: Sistema ve™ oso portal

Esofagoscopia cu fibră optică: evidențiază prezența varicelor esofagiene și gastrice.

Presiunea venoasă portală se măsoară prin cateterizare transhepatică percutanată cu un ac subțire sau prin canularea transjugulară a venelor hepatice. Presiunea venoasă hepatică de tip pană este crescută în hipertensiunea portală sinusoidală și postsinusoidală.

Ecografie abdominală: Pot fi detectate caracteristici ale hipertensiunii portale, cum ar fi splenomegalia, circulația colaterală, bolile hepatice subiacente (ocazional) sau tromboza venei porte. Se poate evalua dimensiunea venei porte (dimensiunea normală a venei porte este de 1 cm; când dimensiunea venei porte este de 2 cm, se spune că este dilatată; când este mai mare de 3 cm, se spune că are o dilatare anevrismală).

Venografie portală: Locul și cauza obstrucției venei porte pot fi detectate și se efectuează și înainte de terapia chirurgicală.

Complicații

Sângerare din varice

• Gastropatía congestiva

Clasificarea modificată a copilului

Variabile	*Tabele de scor*		
	1	*2*	*3*
Encefalopatie (grad)	Nul	Ușor până la moderat	
Ascita (grad)	Nul	Moderat Sever	Ușor Moderat-severă
Bilirubina (mg/dl)	< 2	23 de ani	> 3
Albumină (g/dl)	> 3,5	2,8-3,4	< 2,8
Indicele de protrombină (%)	> 70	40-70	< 40
Timpul de protrombină (în secunde)	< 14	15-17	> 18

Scorurile sunt adunate pentru a determina clasa copilului. Clasa A 5-7 (potrivit pentru intervenții chirurgicale)
Clasa B 7-10 (risc marginal pentru intervenție chirurgicală)
Clasa C peste 10 (nu este potrivită pentru intervenții chirurgicale).

Hipersplenism
Ascita
Insuficiență renală
Encefalopatie hepatică

Tratament

Beta-blocantele precum propranololul sau nadololul pot fi utilizate datorită efectelor lor lactative atât asupra patului arterial splanhnic, cât și asupra sistemului venos portal, în combinație cu un debit cardiac redus. Propranololul previne sângerările recurente cauzate de gastropatia portosistemică severă la pacienții cu ciroză.
Tratamentul hepatitei alcoolice, al hepatitei cronice active și al altor boli are ca rezultat o scădere a presiunii venoase porte și o reducere a dimensiunii varicelor.

Sângerare din varice

Sângerarea variceală apare atunci când presiunea venoasă portală este mai mare de 12 mm Hg. Aceasta apare cel mai adesea din cauza sângerării din varicele esofagiene aflate la 3-5 cm de joncțiunea esofagogastrică sau din varicele gastrice.

Factorii care predispun la hemoragie
Varice mari
Stigmatul endoscopic al varicelor (pete roșii, dungi roșii)
Hipertensiune portală
Insuficiență hepatică
Medicamente (AINS)
Ascita tensionată.

În general, nu există factori precipitanți.

Caracteristici clinice

Simptome și semne de șoc (tahicardie, tensiune arterială sistolică sub 90 mmHg, debit urinar sub 30 ml/oră).

Management

Sângerarea din varice este o urgență care poate pune viața în pericol.

Toți pacienții cu ciroză și sângerări gastrointestinale - trebuie să primească antibiotice cu spectru larg, cum ar fi ciprofloxacina.
Înlocuirea sângelui și a factorilor de coagulare cu plasmă proaspătă congelată (în coagulopatie).
Monitorizați PVC, PCP, debitul urinar și starea mentală.

Tratamentul sechelelor hipertensiunii portale, în special cele cauzate de hemoragiile variceale
Acest lucru este apreciat în principal pentru reducerea gradientului de presiune venoasă hepatică (HVPG) la < 12 mm Hg sau 20% din valoarea inițială (HVPG = Pană de presiune venoasă hepatică - Presiune venoasă hepatică).
Cuando el GPVH no es fezabil sau nu este dis- n ponible, hay una reducció din frecvența
Dacă pulsul în repaus este de 25%, este rezonabil să utilizați beta-blocante.

3. *Vasoconstrictoare*
Vasopresină: 0,1–0,5 unități/minut timp de 4–12 ore, apoi doza este redusă și continuată până la 48 de ore. Fluxul sanguin în sistemul venos portal este redus. Reacțiile adverse includ efecte miocardice și gastrointestinale, ischemie periferică, insuficiență renală acută și hiponatremie. Utilizarea concomitentă de venodilatatoare, cum ar fi perfuzia intravenoasă de nitroglicerină și dinitratul de izosorbid sublingual, poate îmbunătăți eficacitatea vasopresinei și reduce complicațiile.
Terlipresina: Poate fi utilizată ca o alternativă mai bună la vasopresină în controlul sângerărilor variceale acute, datorită efectelor sale benefice la pacienții cu sindrom hepatorenal.
Somatostatină: Este un vasoconstrictor splanhnic direct (un bolus de 250 g urmat de perfuzie constantă de 250 g/oră este la fel de eficient ca vasopresina).
Octreotidă: Acesta este un analog sintetic al somatostatinei administrat în bolus intravenos de 50 mcg, urmat de 50 mcg/oră. Aceste medicamente pot fi repetate dacă sângerarea persistă.

ros.com

E serios.

Nitrații cu acțiune scurtă (cum ar fi nitroglicerina) pot fi utilizați transdermic (10 mg la fiecare 12 ore), sublingual (0,6 mg la fiecare 30 de minute) sau intravenos (40 până la 400 mg/min pentru a menține tensiunea arterială sistolică > 90 mm Hg). Aceștia reduc efectele vasospastice periferice ale vasopresinei și scad presiunea portală prin vasodilatația directă a vaselor colaterale porto-sistemice.

Tamponarea cu balon a varicelor sângerânde se efectuează folosind o sondă Sengstaken-Blakemore cu lumen triplu sau cvadruplu, cu două baloane (gastric/esofagian). Complicațiile precum pneumonita de aspirație și ruptura esofagiană sunt frecvente, în funcție de durata de timp în care balonul rămâne umflat. Prin urmare, acesta trebuie dezumflat după 24 de ore. Dacă sângerarea s-a oprit, sonda poate fi îndepărtată în următoarele 24 de ore.

Scleroterapia endoscopică poate fi efectuată folosind - sclerozante precum morhuatul de sodiu, alcoolul absolut, alcoolul tetradecilic, oleatul de etanolamină etc. După ce sângerarea este controlată, scleroterapia trebuie continuată timp de câteva săptămâni sau luni până când varicele sunt complet obliterate.

Complicații - ulcerație, stenoză, perforație , revărsat pleural , SDRA

Ligatura endoscopică **cu bandă** pentru varice.

Este procedura preferată atunci când varicele nu sângerează. Complicațiile includ ulcerații superficiale, stenoză și disfagie.

Intervenție chirurgicală: Crearea șuntului portal sistemic permite decompresia sistemului portal.

Șunturi neselective pentru decompresia întregului sistem portal, de exemplu, terminând anastomoza lateral sau la nivel portacaval și splenorenal proximal. Encefalopatia portală sistemică este frecventă.

Șunturile selective decomprimă varicele doar permițând fluxul sanguin către ficat, de exemplu, șuntul splenorenal distal.

Splenectomie - pentru varice izolate ale fundului de ochi cauzate de tromboza venei splenice.

Operația de bypass profilactic sau scleroterapia nu trebuie efectuată la pacienții cu varice nesângerante.

Prevenirea sângerărilor recurente
nitrați cu acțiune prelungită
Scleroterapie
Bandă de ligatură
stent portosistemic intrahepatic transjugular (TIPS)

Chirurgie de șunt portosistemic.

Transplantul hepatic: Este curativ pentru hipertensiunea portală (nu în faza acută a sângerării variceale) și trebuie rezervat pacienților cu boli hepatice.

Prognoză

Între 40 și 70% dintre cei care prezintă prima sângerare din cauza varicelor mor. Prognosticul depinde de criteriile menționate în clasificarea Child modificată.

Semne nefavorabile

Icter
Ascita
Hipoalbuminemie
Encefalopatie.

Ascita

Ascita se referă la acumularea de lichid liber în cavitatea peritoneală.

Ffl?

Cauzele ascitei

Ciroză hepatică

d S S COM

Infecție
Tuberculoză
Peritonita bacteriană
Hipoproteinemie
Sindromul nefrotic
Enteropatie cu pierdere de proteine
Malnutriție
Insuficiență cardiacă; pericardită constrictivă (ascita precoce)
Ocluzie venoasă hepatică
Sindromul Budd-Chiari
Boala veno-ocluzivă
Pancreatită (amilază în lichidul de ascită > 1000 U/L)
Obstrucție limfatică - ascită chiloasă
Cauze mai puțin frecvente
Sindromul Meigs
Vasculită
Hipotiroidism
Dializa renală.

Caracteristici	*Transudat*	*Exudat*
Proteine din lichidul ascitic Lichid ascitic seric Greutate specifică a gradientului de albumină	25 g/l > 1,1/dL 1.018	25 g/l < 1,1/dl 1.018

Patogeneză

Ascita apare din cauza unui dezechilibru între formarea și reabsorbția lichidului peritoneal. În ciroza hepatică, ascita se datorează:

Hipertensiune portală.

Modificări renale rezultate din creșterea reabsorbției de sodiu și apă. Există o stimulare a sistemului renină-angiotensină-aldosteron, o creștere a eliberării de ADH și o scădere a eliberării de hormon natriuretic sau factor de al treilea.

Dezechilibru între formarea și eliminarea limfei hepatice și intestinale.

Hipoalbuminemie.

Creșterea nivelurilor plasmatice de vasopresină și adrenalină ca răspuns la o stare de depleție volemică, accentuând factorii renali și vasculari.

Hipertensiunea portală nu este asociată cu ascita, cu excepția cazului în care există hipoalbuminemie concomitentă.

Aspect general: Ciroza necomplicată prezintă rareori urme de sânge. Acest lucru sugerează tuberculoză/neoplazie.

Conținut de proteine (vezi tabelul).

Numărătoarea diferențială de celule: Dacă lichidul este transpirație și conține >250 leucocite/ml, indică o tumoră sau o infecție. Detaliile citoanalizei sunt prezentate în tabelul de la pagina anterioară.

Citologie pentru detectarea prezenței celulelor maligne .

Colorație Gram, frotiu și cultură pentru BA (bacili acizi).

Peritonita bacteriană spontană (PBS)

Peritonita spontană (PPS) este definită ca lichid de ascită infectat în absența unei cauze secundare recunoscute de peritonită. Este asociată cu un nivel de proteine în ascită <1 g/dl. PPS poate apărea la până la 30% dintre indivizi.

Organizații

Trasudado	*Exudado*
Cirrosis del hígado Hipertensión venosa derecha Hipoalbuminemia (nefrosis, enteropatía perdedora de Pericarditis constrictiva Trombosis venosa hepática Síndrome de Meigs	Infecciones bacterianas Tuberculosis

Coliformes, estreptococos, Campilobacter; por lo general la infección es transportada por la sangre.

La infección del líquido ascítico también puede ser debido a Staph. aureus y enterococo

debido a Staph. aureus y enterococcus. La infección por

m e^m dilihro_s com

Mecanismo La translocación bacteriana va

ASGA se correlaciona directamente con la presión portal. Si ASGA es > 1.1 (Gradiente alto) la

ascitis se debe a hipertensión portal

ASGA: Albúmina sérica - Gradiente de albúmina en el líquido ascítico

Condiciones	*Color del líquido ascítico*	*Peso específico*	*Proteína en g/lit*	*GR > 10,000/ RL*	*GB/RL*	*Otras pruebas*
Cirrosis del hígado	Color paja/bilis manchada	< 1.016 (95%)	< 25	1%	< 250 (mesotelial)	
Neoplasma	Color paja, hemorrágico quiloso	> 1.016 variable mucinoso,	> 25	20%	> 1000 Células variables	Citología, bloque de células. Biopsia peritoneal
Tuberculosis Hemorrágica, quilosa	Claro, turbio > 1.016	Variable	> 25	7%	> 1000 (70%)	Biopsia peritoneal, cultivo y frotis para BA
Peritonitis piógena	Turbio o purulento	Si es purulento > 1.016	Si es purulento > 25	Inusual	Predominantemente linfocitos polimorfos	Tinción de Gram positiva o cultivo
ICC	Color paja	< 1.016 variable	15-53 variable	10%	< 1000 (90%) mesotelial/ mononuclear	
Nefrosis	Color paja/quiloso	< 1.016	< 25 (100%)	Inusual	<250, mesotelial/ mononuclear	Si es quiloso, extracción de éter/frotis de Sudán
Ascitis pancreática (Pseudoquiste)	Turbio/hemorrágico/ quiloso	> 1.016 variable	> 25 variable	Variable/ manchas de sangre	Variable	- Amilasa en líquido ascítico/suero

Dacă în cultură se identifică mai mult de două organisme, trebuie luată în considerare peritonita bacteriană secundară cauzată de perforație.

Características Clínicas

Febră, dureri abdominale, slăbiciune. Reducerea borborigmelor și agravarea encefalopatiei hepatice.

Criterii de diagnostic

Caracteristici clinice + polimorfe > 250/cm3
Celule polimorfonucleare > 500/cmmm, încă fără manifestări clinice.

Management

Terapia empirică de elecție este administrarea intravenoasă de cefotaximă 1 g la fiecare 5-7 zile.

Terapia de întreținere profilactică se poate face folosind norfloxacină T 400 mg/zi sau ciprofloxacină T 750 mg pe săptămână.

Causas

Ascitis Quilosa

El líquido es lechoso, cremoso y turbio debido a la presencia dp la linfa inerii o intestinal

Microscónicamente **Ascitis Refrattari** J I los glóbulos de grasa con tinción de Sudán y el aumento de triglicéridos (>1000/ dL), mediante el examen químico, confirman el diagnóstico.

Sin embargo, la concentración de triglicéridos > 200 mg/dl es suficiente para el diagnóstico.

Din cauza obstrucției limfatice cauzate de traumatisme, tumori, tuberculoză, nefroză, pancreatită, filarioză limfatică sau obstrucție congenitală.

Ascita mucinoasă

Apare în pseudomixomul peritoneal sau carcinomul coloid al stomacului sau colonului cu implanturi peritoneale.
Analiza lichidului ascitic
Radiografie abdominală: Arată opacifiere abdominală cu pierderea umbrei psoasului.

neales.

Investigaciones

Ecografia abdominală: Detectează doar 30 ml de lichid ascitic în decubit lateral drept. Se pot identifica și colecții localizate.

Tomografie computerizată abdominală: Pe lângă evaluarea anatomiei intraabdominale, detectează și cantități mici de ascită.

Management

Diagrama zilnică a greutății, diagrama veniturilor și cheltuielilor, repaus la pat

Indicații pentru diuretice:
Ascita Frank
Ascita tensionată cu hernie ombilicală
Pentru a facilita biopsia, analiza sau venograma

Spironolactona poate fi administrată în doză unică – 100 mg o dată pe zi. Se poate adăuga furosemidă 40–80 mg/zi, în special la pacienții cu edem periferic. Dacă lichidul ascitic nu este mobilizat, dozele de spironolactonă și furosemidă pot fi crescute la 400–600 mg, respectiv 120–160 mg/zi.

Restricție de lichide la 1500 ml/zi și restricție de sare la 2 g/zi
Paracenteză în distensie severă care provoacă detresă - respiratorie
Șuntarea peritoneală în ascita refractară
Albumina poate fi perfuzată

Ascita refractară este definită ca ascită care nu răspunde la o dietă cu restricție de sodiu și la tratamentul cu diuretice cu doze mari. Este de două tipuri.
Ascita rezistentă la diuretice
Ascita refractară la tratament cu diuretice

7 Tratar la causa

Ascita rezistentă la diuretice: Lichidul ascitic nu poate fi mobilizat sau recidiva nu poate fi prevenită din cauza lipsei de răspuns la o dietă cu 40 mmol sodiu cu tratament diuretic intensiv (spironolactonă 400 mg/zi și furosemidă 160 mg/zi).

Ascita refractară la tratament cu diuretice: Lichidul ascitic nu poate fi mobilizat, iar recurența este inevitabilă din cauza dezvoltării complicațiilor induse de diuretice, care împiedică utilizarea unei doze eficiente de diuretic. Insuficiența renală, encefalopatia hepatică sau tulburările electrolitice sunt contraindicații frecvente pentru terapia diuretică eficientă.

La 10-20% dintre pacienții cu ascită, terapia medicamentoasă eșuează. Printre afecțiunile care contribuie la ascita refractară, rezultând în agravarea bolii hepatice primare, se numără:
Inflamație activă
Tromboză a venei porte sau hepatice
Sângerare gastrointestinală
Infecție

PBS (peritonită bacteriană spontană)
Malnutriție
Hepatom
Boală cardiacă și renală suprapusă
Medicamente hepatotoxice și nefrotoxice.

/k Tratament

Șunt peritoneovenos (șunt LeVeen sau Denver): Șuntul PV transportă lichidul ascitic subcutanat în cavitatea peritoneală prin vena jugulară internă, utilizând presiunea activă dintr-o valvă unidirecțională. Complicațiile includ peritonită, sepsis, coagulare intravasculară difuză, insuficiență cardiacă congestivă (ICC) și ruptură de varice esofagiene. Acest șunt se poate ocluza la 30% dintre pacienți și poate necesita înlocuire. Contraindicațiile pentru această procedură includ sepsis, ICC, malignitate și antecedente de varice sângerânde.

Paracenteza terapeutică: Procedura implică îndepărtarea a 4-6 litri de lichid ascitic până la golirea completă a abdomenului. Restricția alimentară de sodiu și administrarea de diuretice trebuie continuate pentru a preveni reacumularea rapidă a -lichidului ascitic. Procedura poate fi repetată la fiecare 2-4 săptămâni, dar poate duce la depleția de proteine și opsonine, predispunând la peritonită bacteriană spontană (PBS). Perfuzia cu albumină este foarte costisitoare, iar înlocuirea acesteia după paracenteză rămâne controversată.

Transplant hepatic: Rata de supraviețuire la 12 luni pentru pacienții cu ascită refractară la tratamentul medical este de numai 25%. Supraviețuirea crește la 75% în cazul transplantului hepatic.

Insuficiență hepatică fulminantă

Acesta este un sindrom rar în care encefalopatia hepatică rezultă dintr-un declin sever și brusc al funcției hepatice. Apare în decurs de 8 săptămâni de la debutul bolii, în absența unei boli hepatice preexistente.

A [1] -. Cauze

Orice hepatită virală (*VHD + VHB crește riscul)
^ Medicație (exces de paracetamol, izoniazidă, metildopa, halotan)
Sindromul Budd-Chiari fulminant
Steatoză hepatică acută în sarcină Toxine - tetraclorură de carbon
Boala lui Weil
Boala lui Wilson
Sindromul Reye.

2. *Notă:* *Prognostic nefavorabil.

Caracteristici clinice

3. Pacienții pot prezenta modificări neuropsihiatrice, stupor, comă, simptome și semne de edem cerebral, transpirații
5. abundente, instabilitate hemodinamică, tahiaritmii, tahipnee, febră, edem papilar, postură rigidă de decerebrare,
6. icter profund, coagulopatie, hemoragii, insuficiență renală,
7. tulburări acido-bazice, hipoglicemie, pancreatită acută, insuficiență cardiorespiratorie și infecții.

Indicatori ai unui prognostic slab

1 .

2 .

În cazul supradozajului cu paracetamol, pH-ul sanguin < 7,3, timpul de protrombină

Tratament

Intubație endotraheală
Prevenirea hemoragiilor gastrointestinale cu blocante ale receptorilor H2 și antiacide
Monitorizați glicemia serică și administrați dextroză 10-20%, după cum este necesar

Edad < 10 o > 40 años
Insuficiencia hepática secundaria a halotano o a hepatitis no-A, no-B
3. Duración de la ictericia de 1 semana antes del inicio de la encefalopatía
4. Bilirrubina sérica > 18 mg/dl
5. Coma
6. Rápida reducción del tamaño del hígado
7. Insuficiencia respiratoria
8. Prolongación del tiempo de protrombina
9. Nivel del factor V < 20%

ros.com

creatinii serica > 3 mg/dl y tipoate fi benefic.
prolong o.

Manitolul intravenos
Terapia cu N. acetilcisteină în intoxicația cu paracetamol.

Plasmă proaspătă congelată (FFP) pentru sângerări active.

Transplantul hepatic trebuie luat în considerare la pacienții cu encefalopatie de gradul III și IV și alți indicatori de prognostic nefavorabil.

Comă hepatică (Encefalopatie hepatică)

Este un sindrom neuropsihiatric complex, caracterizat prin modificări ale nivelului de conștiență și comportament, modificări de personalitate, semne neurologice fluctuante, asterixis și modificări electroencefalografice distinctive.

Există două tipuri de comă hepatică:
Acut sau subacut - reversibil
Cronică - progresivă, ducând la comă ireversibilă și moarte.

Factori precipitanți

1. Încărcătură crescută cu azot (sângerare gastrointestinală, dietă bogată în proteine, uremie, constipație).

Dezechilibru electrolitic (hipokaliemie, alcaloză, hipoxie, hipovolemie).
Medicamente (narcotice, tranchilizante, sedative, diuretice).
Altele (infecție, intervenție chirurgicală, boală hepatică acută și progresivă).
Consumul excesiv de alcool.
Volum mare de paracenteză.
DPIT (shunt portosistemic intrahepatic tran siugular)

Patogeneză

O anomalie a metabolismului azotului în care amoniacul și/sau alte amine (octapamina, aminoacizi și GABA) se formează în intestin prin acțiunea organismelor care conțin urează, transportate în circulația portală a ficatului, fără a fi detoxifiate din cauza bolii hepatocelulare sau a șuntului portal sistemic al sângelui sau a ambelor. Aceste substanțe intră în circulație și sunt supuse metabolismului cerebral.

Caracteristici C

Principala constatare este alterarea stării de conștiență, perturbarea tiparelor de somn, creșterea activității psihomotorii, urmată de somnolența progresivă, stupoare și comă. Poate apărea edem cerebral sever.
Pot fi prezente semne extrapiramidale. Reflexele tendinoase profunde pot fi exagerate, iar reflexele plantare pot fi extensoare.
Există, de asemenea, dizartrie, alexie ușoară, cu convulsii focale sau generalizate.
Asterixisul, sau tremorul cu fluturare, este o trăsătură caracteristică a comei hepatice iminente.
De asemenea, pot apărea o modificare a scrisului de mână, apraxie constructivă și miros hepatic, un miros unic de mucegai datorat mercaptanilor.

Clasificare

Coma hepatică poate fi clasificată în patru stadii:

Stadiul stării mentale		*Asterixis*	*EEG*
Yo	Euforie sau depresie, confuzie ușoară, tulburări de vorbire, tulburări de somn. Letargie, confuzie moderată.	+/-	În general, normal
Eu eu	Confuzie marcată, vorbire incoerentă, pacientul se poate trezi din somn.		Anormal Anormal
Eu și al II-IV lea	Comă; pacientul răspunde inițial la stimuli nocivi, ulterior devine inactiv		Anormal

Diagnostic

Este doar prin excludere.
Funcție hepatică anormală, atipic
Amoniac seric crescut
Analiza LCR este normală
Tomografia computerizată a creierului nu arată anomalii
EEG prezintă unde lente, de înaltă tensiune (ritm alfa redus și activitate delta crescută; unde delta de 3-4 cicluri/secundă). Acesta este primul semn al encefalopatiei hepatice. Există o scădere sau aplatizare a undelor cu un raport de înaltă tensiune de 3:1.

În prezența icterului, hipertensiunii portale sau ascitei, cauza comei este mai probabil să fie de origine hepatică.

Tratament

Eliminarea factorilor precipitanți.
Aspirație nazogastrică (în caz de hemoragie) și protejarea căilor respiratorii cu sondă endotraheală.
Pentru a preveni constipația și a facilita evacuarea prin clismă sau lactuloză

) sau lactitol.
Neomicină sau
sistemice, unde interferează cu mediul de curățare intestinală și
ampicilină 1 g de patru ori pe zi. Neomicina ajută la
scăderea producției sau absorbția de amoniac din intestin.
Se poate utiliza rifaximină 400 mg. Evitați
lina 1 g de patru ori pe zi. Neomicina ajută
medicamentele, în special sedativele și diureticele.
Restricție proteică, dar se pot administra proteine vegetale.
5. Manitol intravenos cu perfuzie rapidă pentru reducerea edemului cerebral.
6. Utilizarea unor agenți precum levodopa, bromocriptina, analogii cetogenici de aminoacizi și perfuzia intravenoasă
7. de aminoacizi în tratamentul encefalopatiei hepatice acute este neclară. Același lucru este valabil și pentru
8. hemoperfuzie pentru eliminarea substanțelor toxice și tratarea edemului cerebral.
Suplimentele de zinc sunt uneori utile.
10. Transplant hepatic.

Sindromul hepatorenal

9.

Aceasta este o insuficiență renală funcțională progresivă care apare la pacienții cu boli hepatice severe. Majoritatea pacienților au ciroză decompensată și ascită tensionată. Rinichii sunt normali din punct de vedere anatomic, histologic și funcțional.
Sindromul hepatorenal apare la 10% dintre pacienți.

medilibros.com

Factori precipitanți:
Peritonita bacteriană spontană (PBS)
Paracenteză de volum mare fără expansiune volemică.

Eliminare defectuoasă a substanțelor vasoconstrictoare de către ficat, ducând la vasoconstricție intrarenală și, în cele din urmă, la sindrom hepatorenal. Există două tipuri.
Tipul I: Debut acut cu progresie rapidă (< 2 săptămâni) al insuficienței renale oligurice care nu răspunde la expansiunea volemică, cu o dublare a creatininei serice inițiale la o valoare mai mare de 2,5 mg/dl sau o reducere cu 50% a clearance-ului creatininei < 20 ml/minut în primele 24 de ore. Are un prognostic rezervat, iar 80% din decese apar în următoarele 2 săptămâni.
Tipul II: Există o reducere a RFG cu o creștere a nivelului creatininei, dar este stabilă și lent progresivă și are un prognostic mai bun.

Patogeneză

Identificarea, eliminarea și tratamentul factorilor care precipită insuficiența renală (diureticele trebuie întrerupte, volumul sanguin trebuie înlocuit în caz de deshidratare sau hemoragie, infecțiile trebuie tratate, medicamentele

Las alteraciones hemodinámicas en los riñones son el resultado de la disminución del volumen sanguíneo eficaz y el aumento del tono simpático. El aumento intraabdominal y renal de del equilibrio e[illegible] la presión venosa[illegible]y-angiotensina, pros cininas, endotoxina[illegible] umorales vasc[illegible]eden jugar un papel. La participación [illegible]taglandinas, [illegible]ido implicada en el síndrome hepatorrenal. El papel del óxido nítrico también se ha sugerido como uno de los mecanismos.

Criterios para el Diagnóstico del Síndrome Hepatorrenal

Criterios Mayores
Enfermedad hepática crónica o aguda con insuficiencia hepática avanzada e hipertensión portal.
Baja tasa de filtración glomerular por creatinina sérica > 1.5 mg / dL o depuración de creatinina < 40 ml/ min.
Ausencia de tratamiento con fármacos nefrotóxicos, choque, infección o pérdida importante de líquidos.
Sin una mejoría sostenida de la función renal después de la abstinencia del diurético y la expansión del volumen con 1.5 litros de solución salina isotónica.
Proteinuria < 500 mg% y sin evidencia USG de enfermedad obstructiva o del parénquima renal.

Criterios adicionales

	Volumen de orina U. Na^+	
1.	U osmolalidad	500 ml/d
2.	GR en orina	10 mEq/litro
3.	Sodio sérico Na^+	> osmolalidad plasmática
4.		50 x campo
5.		130 mEq/litro

Manejo

nefrotoxice trebuie evitate).
Se administrează soluție salină, sare cu conținut scăzut de albumină sau plasmă până la apariția diurezei. Dacă diureza nu apare, se oprește perfuzia.
Se poate utiliza telipresina vasoconstrictor sistemic.
În prezent, midodrana (agonist α) cu octreotidă și albumină administrată intravenos este utilizată pentru tratamentul sindromului hepatorenal.
Dializă: Este indicată la pacienții cu boală hepatică potențial reversibilă pentru a permite ficatului să-și recâștige funcția.
Chirurgie: S-au utilizat transplantul hepatic și șuntul portocaval. Transplantul hepatic este singurul tratament definitiv.

Síndrome Hepatopulmonar

El SHP se caracteriza por:

[illegible] avanzada ión de la PaO_2)
b. Hipoxe[illegible]nto defectuoso de sustancias vasodilatadoras por
c. Vasodil[illegible] que conlleva a la vasodilatación intrapulmonar)
d. Trastorno primario no cardio-pulmonar.

Características Clínicas

Disnea en la postura erguida (platipnea) Desaturación de oxígeno en posición vertical (orto- desoxia)

Investigaciones

ECO contrastado
Escáner de perfusión pulmonar con macroagregados de albúmina marcados con Tecnecio Tc^{99}

Tratamiento

Suplementación de oxígeno para mantener la PaO_2 > 60 mm de Hg
Se utilizan los fármacos como almitrina, azul de metileno, e incluso el ajo en polvo para aumentar la resistencia vascular pulmonar y la presión arterial pulmonar
Derivaciones portosistémicas intrahepáticas transyugulares (DPIT).

Transplantul de ficat este singurul tratament eficient.

Carcinom hepatocelular (hepatom)

Tumorile hepatice sunt de patru ori mai frecvente la bărbați. Ele apar de obicei în ficatul cirotic.

Etiologie

Hepatită cronică B, infecție cu hepatită C, în special în cazul unui ficat cirotic
Aflatoxină B1 (pierderea, inactivarea sau mutația genei P53)
Hemocromatoză
Deficit de alfa-1 antitripsină
ciroza biliară primară
Torotrasto, arsenic (poate provoca și angiosarcom)
Estrogenii, androgenii și steroizii anabolizanți (de asemenea, provoacă edeme). Steroizii contraceptivi utilizați mai mult de 8 ani pot crește riscul de patru ori.
Tumoră NASH (steatohepatită non-alcoolică) sau recidivă după rezecție hepatică, chimioterapie, chemoembolizare.

Patologie

Macroscopic, există o masă de celule multiple.
Microscopic, tumora este formată din celule secretoare de bilă, bine diferențiate.

Caracteristici clinice

Tehnici imagistice: Ecografia abdominală detectează tumori cu dimensiuni de 2-3 cm; tomografia computerizată hepatică ajută la evaluarea precisă a tumorii și, de asemenea, la identificarea măririi ganglionilor limfatici (Fig. 5.36)
Biopsie hepatică: O biopsie diagnostică poate fi prelevată dintr-o zonă localizată prin ecografie sau tomografie computerizată. Riscul migrării celulelor tumorale de-a lungul tractului bioptic este minim. Deoarece tumora este vasculară, biopsiile trebuie efectuate cu precauție.
Detectarea desgamma carboxil protrombinei
Citologia lichidului de ascită rareori evidențiază celule maligne
Laparoscopia sau minilaparotomia pot fi efectuate pentru a obține biopsia sub vedere directă.
Investigațiile ajută la excluderea sindromului paraneoplazic
Angiografie: Axul celiac poate determina operabilitatea unui pacient cu metastaze hepatice solitare sau hepatom.

a o nódulos
compone de
as.

libros.com

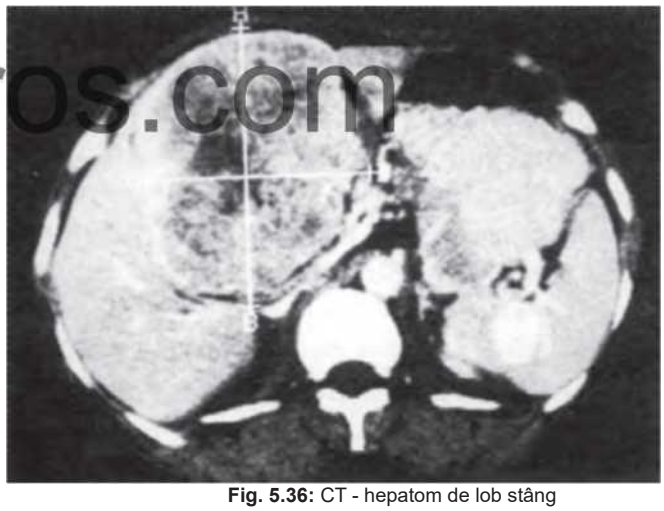

Fig. 5.36: CT - hepatom de lob stâng

Pacienții se pot prezenta cu febră de origine necunoscută, dureri abdominale, masă abdominală în hipocondrul drept, frecare sau sufluri hepatice, ascită hemoragică sau, ocazional, sângerări intraabdominale.

Manifestările paraneoplazice sunt următoarele:
Eritrocitoză (datorată eritropoietinei)
Hipercolesterolemie
Hipercalcemie (datorată HPT)
Hipoglicemie
Porfiria dobândită

Disfibrinogenemia
Criofibrinogenemia.

Cercetare

Fosfatază alcalină serică: ușor crescută
Concentrația de alfa-fetoproteină > 500 µg/L; nivelurile persistente peste 500–1000 µg/L la un adult cu boală hepatică și fără tumori gastrointestinale sau gonadale evidente sugerează carcinom hepatocelular. Nivelurile crescute sugerează progresia

Management

1. Rezecție chirurgicală (hepatom sau metastaze individuale limitate la un singur lob)

Embolizarea arterei hepatice cu chimioterapie
Ablație alcoolică prin injecție percutanată ghidată ecografic
Crioablație ghidată cu ultrasunete
Imunoterapia cu anticorpi monoclonali marcați cu agenți citotoxici
Terapie genică cu vectori retractabili care conțin gene care exprimă agenți citotoxici
Transplant hepatic: Recurența/metastazele sunt frecvente în ficatul transplantat.

Prognoză

Dacă nu sunt tratați, pacienții decedează, în general, în decurs de 3-6 luni de la diagnosticare. Evoluția bolii trebuie monitorizată prin ecografii seriale și testarea alfa-fetoproteinei, în special la pacienții HBsAg pozitivi sau la pacienții cu ciroză cauzată de infecția cu hepatita C.

Boala hepatică metabolică

Boala Wilson (Fig. 5.38)

Boala Wilson este o afecțiune autosomal recesivă. Defectul genetic este localizat pe cromozomul 13. La 95% dintre pacienți, există și o absență sau o deficiență a ceruloplasminei serice, principala proteină din transportul sanguin, de obicei asociată cu defectul genelor ceruloplasminei.

Caracteristici clinice (Fig. 5.37)

Vârsta medie la care apare disfuncția hepatică este de 6-20 de ani, dar se poate manifesta și mai târziu.

en el cromosoma 3.

Se prezintă ca o tulburare neuropsihiatrică,
Hepatită cronică activă, hepatită fulminantă, ciroză

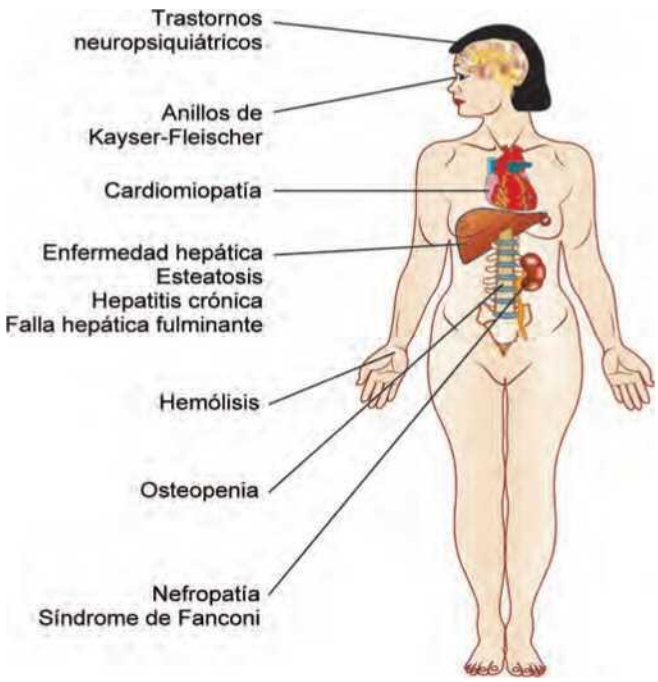

Fig. 5.37: Manifestaciones clínicas de la enfermedad de Wilson

. Bolile noastre se datorează acumulării

probleme hepatice, anemie hemoragică dobândită, probleme renale care duc la probleme oftalmologice , cum ar fi cataracta de floarea-soarelui și inelele Kayser-Fleischer (depozite de cupru în membrana tubulară care seamănă cu sindromul de ancoraj , acidoza tubulară Descemet la periferia corneei) . afecțiuni renale , hematurie și proteinurie .

Starea bolii	*Prima opțiune*	*A doua opțiune*
Hepatită/ciroză fără decompensare	Zinc	Trientina
Decompensarea hepatică Ușor Moderat Severă	Trientină și zinc Transplant hepatic de trientină și zinc	Transplant hepatic cu penicilamină și zinc Trientină și zinc
Tulburare neurologică/psihiatrică inițială	Tetratiomolibdat și zinc	Trientină și Zinc
Întreținere	Zinc	Trientina
Presimptomatic	Zinc	Trientina
Pediatric	Zinc	Trientina
Sarcină	Zinc	Trientina

Zincul nu trebuie ingerat simultan cu trientina, deoarece este un chelat de zinc.
Acetat de zinc - 50 mg zinc elementar de trei ori pe zi. Clorhidrat de trientină - 500 mg de două ori pe zi, cu o oră înainte sau la două ore după mese.
Tetratiomolibdat 120 mg/zi (20 mg de trei ori pe zi în timpul meselor și 60 mg la culcare, la 2 ore după cină), împreună cu terapie cu zinc.
Terapia anti-cupru trebuie să fie pe tot parcursul vieții.
Transplantul de ficat este ideal pentru boala hepatică în stadiu terminal.
Trebuie urmată o dietă cu conținut scăzut de cupru. Trebuie evitate alimentele bogate în cupru, cum ar fi organele, crustaceele, fasolea uscată, mazărea, grâul integral și ciocolata.

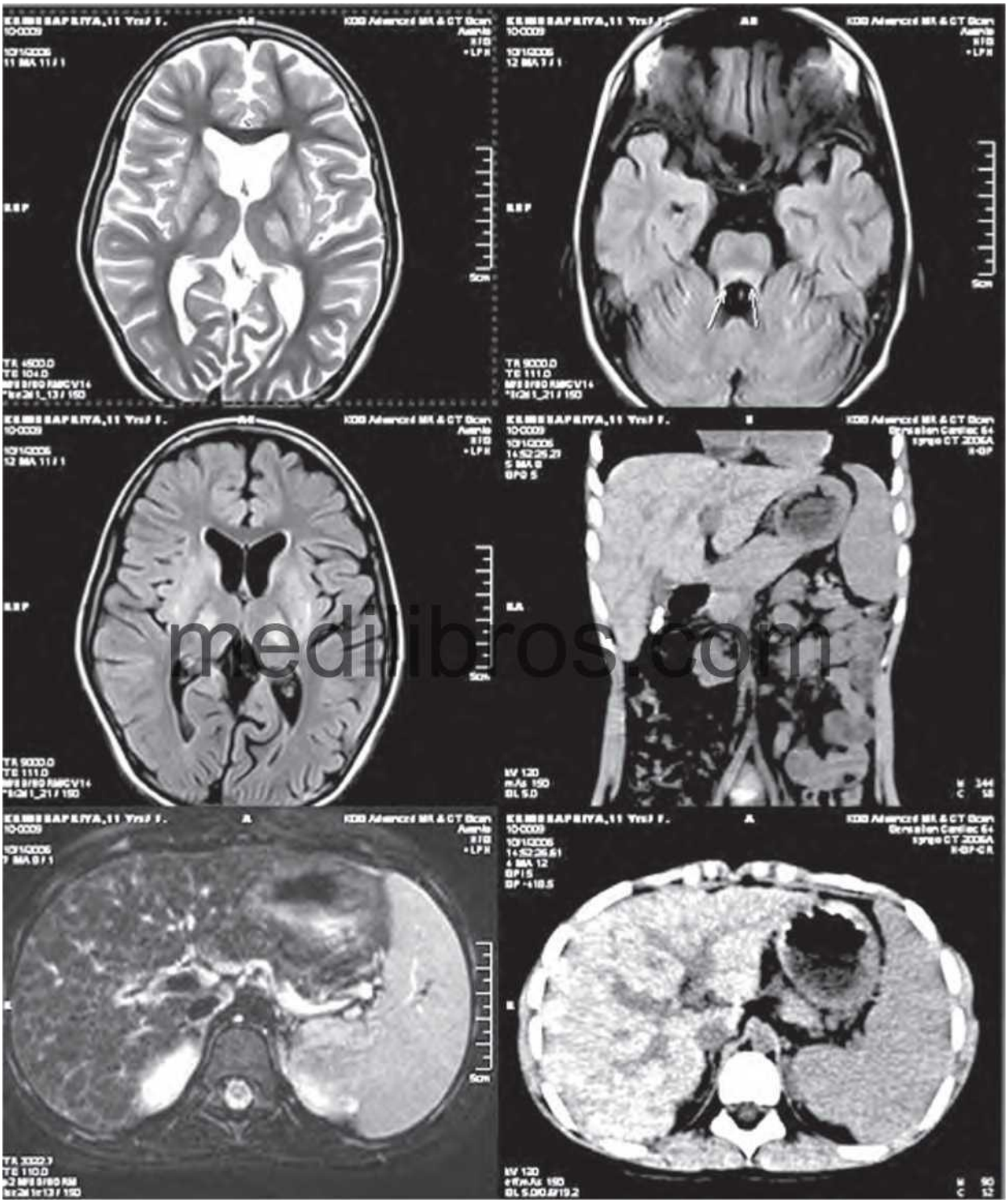

medilibros.com

Fig. 5.38: Boala Wilson: RMN axial T2 prezintă semnale simetrice hiperintense în putamen, capsula posterioară internă și talamus (săgeți), „față de panda gigantic" în mezencefal cu semnal ridicat în tegment și nucleu roșu normal (săgeți), hipointensitate a tracturilor tegmentale centrale cu hiperintensitate a deschiderii apeductului ventriculului al patrulea (săgeți).
Tomografie computerizată abdominală: boală hepatică cronică (ciroză) cu splenomegalie
RMN abdominal: hipointensitate difuză sugestivă pentru depunere de cupru

Biopsie hepatică: Aceasta trebuie efectuată pentru a obține constatări histologice și pentru a estima nivelurile hepatice de cupru.

Investigaciones

Ceruloplasmina sérica: Bajo, a menudo menos de 20 mg/dl.
Niveles séricos de cobre: El cobre sérico total a menudo disminuye, pero el cobre libre está muy elevado. El cobre libre se mide calculando la diferencia entre el total del cobre sérico y la cantidad de éste unido a la ceruloplasmina (0.047 ^mol de cobre/mg de ceruloplasmina).
Excreción urinaria de cobre: Los niveles superiores a 1.6 mmol/día son sugestivos de la enfermedad de Wilson. Sin embargo, los niveles de cobre en orina son altos en otras condiciones, como la cirrosis, hepatitis crónica activa o colestasis.

O concentrație hepatică de cupru mai mare de 250 µg/g de țesut uscat este compatibilă cu un diagnostic de boală Wilson.
Inelul Kayser-Fleischer: Este prezent la toți pacienții cu boala Wilson care au manifestări neurologice. Trebuie căutat prin efectuarea examenului cu [text neclar - probabil un test sau o procedură specifică] .
Fosfatază alcalină KélrcSbC aminotransferază fi

ridicat.

|K./ 1O

Testul de încărcare cu cupru radioactiv: La persoanele normale, cuprul radioactiv dispare din ser în decurs de 4-6 ore de la administrare. O creștere secundară a radioactivității apare după ce izotopul este încorporat în producția de ceruloplasmină. La pacienții cu boala Wilson, această creștere secundară este absentă deoarece aceștia nu pot încorpora cuprul radioactiv în ser.

Management

Consultați tabelul de mai jos.

Hemocromatoză

Aceasta este o tulburare în care există o absorbție excesivă a fierului, fie singur, fie în combinație cu fier administrat parenteral, ceea ce duce la o creștere progresivă a rezervelor totale de fier din organism.

Clasificación

Primaria o idiopática
Secundaria
Anemia refractaria
Lesión hepática crónica
Sobrecarga de hierro en la dieta
Porfiria cutánea tardía
Sobrecarga de hierro parenteral
Múltiples transfusiones de sangre
Exceso de hierro por vía parenteral
Hemodiálisis

Hemocromatosis Idiopàtica (HCI)

Es un trastorno autosómico recesivo, con un gen anormal localizado en el locus HLA A6 del brazo corto del cromosoma 6.

Características Clínicas (Fig. 5.39)

Los modos comunes de presentación son letargo, pérdida de peso, cambios en el color de la piel, pérdida de la líbido, dolor abdominal, artralgias, síntomas de diabetes mellitus (65%).

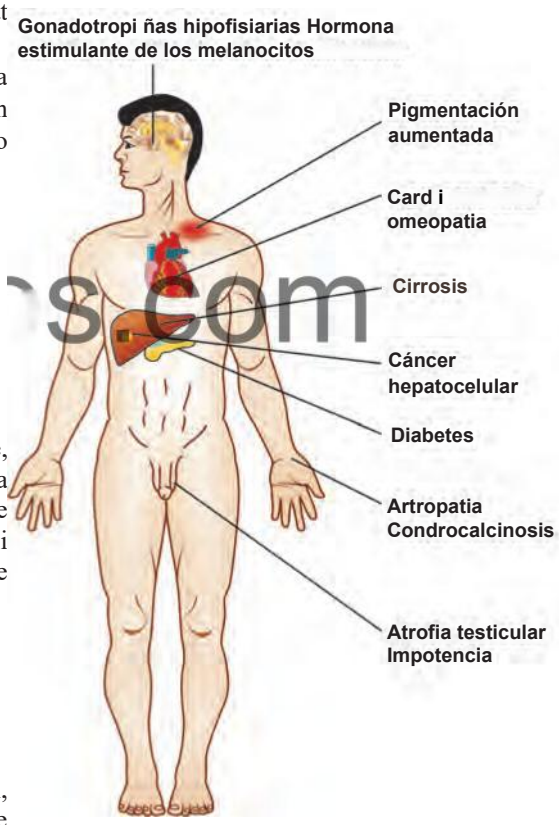

Fig. 5.39: Manifestaciones clínicas de la hemocromatosis

Pacienții prezintă hepatomegalie, pigmentare a pielii, atrofie testiculară, pierderea pilozității corporale, insuficiență cardiacă congestivă (datorată cardiomiopatiei congestive) și artrită (osteoartrită, pseudogută).

Hepatomul poate apărea la 30% dintre pacienții cu ciroză. Aritmiile (tahiaritmiile atriale și ventriculare) și blocurile auriculoventriculare sunt frecvente.

Fierul seric și capacitatea totală de legare a fierului. Fierul seric mai mare de 180 până la 300 µg/dl și capacitatea totală de legare a fierului (TIBC) crescută sugerează hemocromatoză.
Feritina serică: Acesta este cel mai specific test pentru creșterea rezervelor de fier. Nivelul feritinei serice este între 600-900 µg/l (valoarea normală este de 10-200 µg/l).
Saturația transferinei este de 50-100% (în mod normal 22 până la 46%)
Capacitatea totală de legare a fierului este între 200-300 g/dl (în mod normal 250-370 g/dl)
Biopsie hepatică: Aceasta este utilă pentru estimarea fierului din țesuturi prin colorare histochimică. Concentrația de fier hepatic pe bază de greutate uscată poate fi, de asemenea, măsurată, iar niveluri > 1000 µg/100 mg greutate uscată sugerează HCI (hemocromatoză idiopatică).
CT și RMN: Nivelurile crescute de fier hepatic sunt asociate cu o densitate crescută la CT sau cu un coeficient atenuat. RMN-ul este sensibil.
în detectarea supraîncărcării moderate cu fier.

Management

Flebotomie: Există 250 mg de hem în 500 ml de sânge . Încărcarea corporală este de 20 g , așadar poate fi necesară o flebotomie săptămânală a 500 ml de sânge timp de 2-3 ani pentru a atinge un nivel de hemoglobină de 11 și o feritină serică de 10 .
Desferoxamină: Acesta este un agent de chelare a fierului administrat subcutanat în doză de 40-80 mg/kg/zi. Elimină 10-20 mg de fier/zi.
Planificarea unui transplant de ficat pentru o boală hepatică în

Deferasirox oral es eficaz en la talasemia y la sobrecarga de hierro secundaria.
Evitar el alcohol.
stadiu terminal.

Prognoză

Carcinomul hepatocelular apare la o treime dintre pacienții cu HCI și ciroză, în ciuda eliminării fierului.

Decesul poate fi cauzat de insuficiență cardiacă congestivă, insuficiență hepatocelulară, hipertensiune portală sau

Causas de Muerte

hepatom.

Sindromul Budd-Chiari

Se caracterizează prin tromboza venelor hepatice majore și

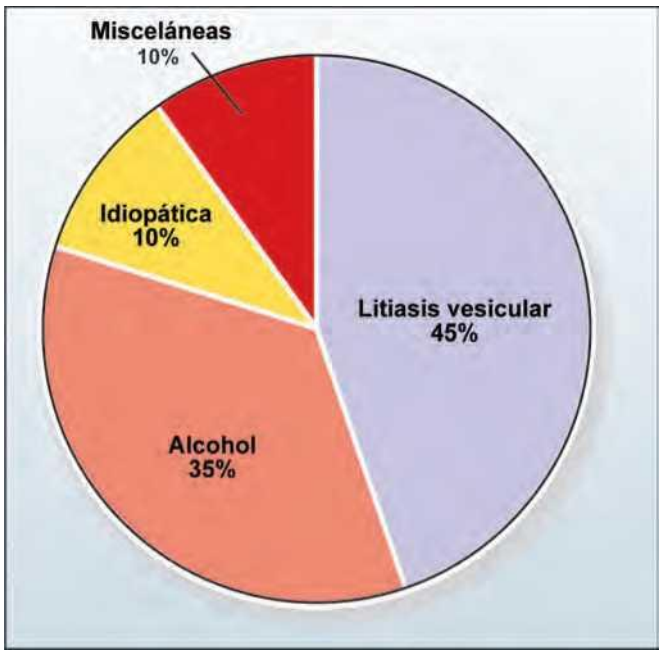

Fig. 5.40: Pancreatitis aguda

Etiología

uneori a venei cave inferioare.
3. Deficier policitemie proliferativă primară
4. Embara Hemoglobinurie paroxistică nocturnă
proteinele C și S
Obstrucție cauzată de tumori (cancer hepatic, renal sau al 6. Red venosa congénitaglandelor suprarenale)

Stenoza venei cave inferioare

Caracteristici clinice

Durere abdominală superioară
Hepatomegalie dureroasă
Ascite marcate
Edem periferic (numai când VCI este ocluzată)

Cercetare

Ecografie Doppler
CT și RMN pentru a demonstra ocluzia venei hepatice sau a venei cave inferioare
Biopsie hepatică - congestie centrolobulară cu fibroză.

Tratament E

Tratați cauza subiacentă
Streptokinază urmată de heparină și anticoagulante în cazurile de suspiciune de tromboză
Angioplastie pentru stenoza venei hepatice
DPIT
Transplant de ficat.

Pancreatită acută

Spectrul patologic al pancreatitei acute variază de la pancreatita edematoasă (ușoară și autolimitată) până la - pancreatita necrozantă.

În pancreatita hemoragică, există sângerări interstițiale .

Cauze (Fig. 5.40)

1. Boli biliare (calculi biliari)
2. Consumul de alcool (alcoolism acut și cronic)
3. Postoperator (abdominal, non-abdominal) Post-ERCP
4. Traumă
5. Metabolic

Insuficiență renală

După un transplant de rinichi

Hipertrigliceridemie

Hipercalcemie (medicamente hiperparatiroidiene)

Steatoză hepatică acută în sarcină

Infecții (hepatită virală, oreion, ascaridoză, micoplasmă)

Indus de medicamente

7. Asociere definită: sulfonamide, etinil; furosemidă, ti
Asocierea acidului petacrinic, procainamidei,
8. metronidazolului, AINS, inhibitorilor ECA.

Tulburări ale țesutului conjunctiv: LES, purpură ; trombotică trombocitopenică

etinilă. sulfonamide, estrogeni, tită

Ulcer peptic penetrant

Obstrucția ampulei lui Vater (enterită regională, diverticul duodenal)

9. Pancreatită ereditară, pancreas divisum

Probabil acidul enolic sugerează un exces , un pseudochist sau o cauză non -pancreatică .

Cercetare

Amilază serică (nu există nicio corelație între nivelul enzimei și severitatea pancreatitei): Nivelurile cresc timp de până la 72 de ore și revin la normal în decurs de 1-2 săptămâni. Alte cauze ale creșterii nivelului de amilază serică includ:

Traumatisme pancreatice, carcinom

Afecțiuni non-pancreatice - parotită, litiază, calculi, macroamilazemie, cetoacidoză diabetică, arsuri, sarcină, transplant renal, traumatisme cerebrale, morfină, cancer pulmonar, cancer mamar, cancer esofagian.

Alte cauze abdominale: afecțiuni ale tractului biliar, ulcer peptic perforat sau ulcer penian , obstrucție intestinală, sarcină ectopică, boală hepatică cronică.

Nivelurile serice de amilază nu au valoare prognostică.

Măsurarea lipazei serice este preferabilă măsurării amilazei serice, deoarece este la fel de sensibilă și are o specificitate mai mare (lipază serică normală 0-160 U/l)

Creșterea marcată a lichidului peritoneal sau a amilazei pleurale > 5000/dl sugerează, de asemenea, o pancreatită.

Amilaza pancreatică persistent crescută .

Radiografie abdominală și toracică: Pentru a exclude alte cauze, perforarea viscerelor.

Tomografie computerizată: Este utilă chiar și atunci când nivelul amilazei este normal. Tomografia computerizată poate evidenția un flegmon (masă solidă a pancreasului inflamat), pseudochisturi (Fig. 5.41) sau chiar o acumulare de lichid pancreatic.

Ecografia și scintigrafia: Acestea sunt utile în evaluarea vezicii biliare și a căilor biliare (Fig. 5.42).

Caracteristici clinice

Dureri abdominale (ușoare până la severe și constante), greață, vărsături, distensie abdominală (hipomotilitate gastrică) și peritonită chimică, febră ușoară, tahicardie, hipotensiune arterială (datorată exudării proteinelor din sânge și plasmă, vasodilatație datorată eliberării de kinine peptidice și efectelor sistemice ale enzimelor proteolitice și lipolitice eliberate în circulație), icter (datorat edemului capului pancreasului), noduli eritematoși pe piele (datorați necrozei grăsimii subcutanate), crepituri bazale, revărsat pleural, diminuarea zgomotelor intestinale, pseudochist pancreatic palpabil, decolorare albăstruie în jurul ombilicului (semnul Cullen), decolorare roșie sau verzui-brună a flancurilor (semnul Turner); ultimele două semne indică pancreatită necrozantă severă.

Indicatori ai unui prognostic slab

Criteriile Ranson/Imrie (scor 7-8)

Lichidul peritoneal hemoragic

Insuficiență de organe

Obezitatea

1. Criteriile Ranson/Imrie

În momentul internării sau al diagnosticării

Vârstă > 55 de ani

Leucocitoză > 16.000/cm³

Hiperglicemie > 200 mg/dl

LDH seric > 400 UI/L

AST > 250 UI/L.

În primele 48 de ore

Scăderea hematocritului > 10%

Sechestrare de fluide > 4000 ml

Hipocalcemie < 8 mg/dl

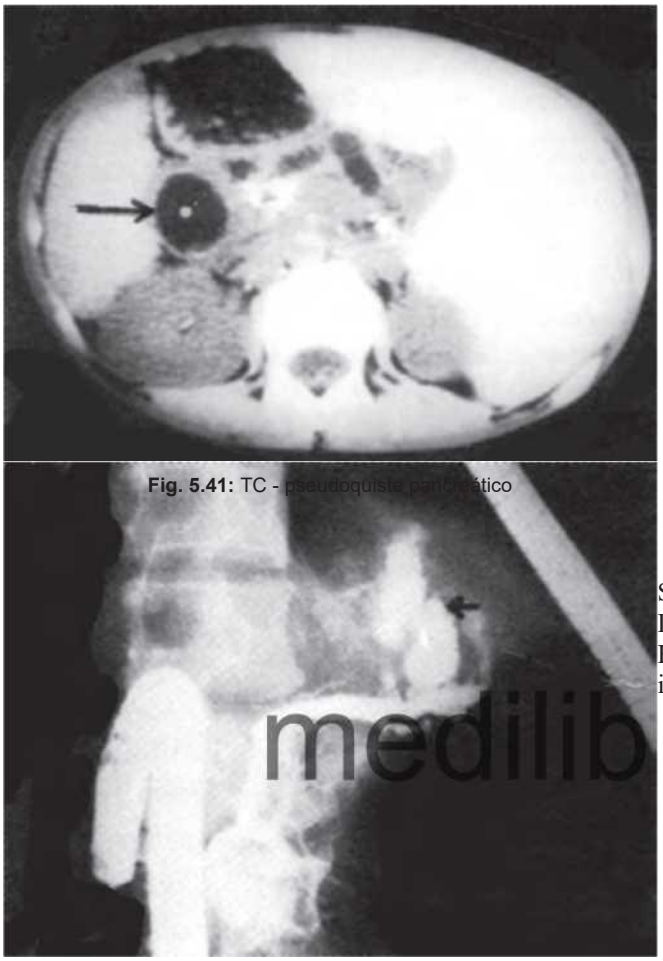

Fig. 5.41: TC - pseudoquiste pancreático

medilib

Fig. 5.42: Pancreatografía retrógrada endoscópica - quiste pseudo-pancreático

Hipoxemie (PO2 < 60 mm Hg)
Creșterea BUN > 5 mg/dl după fluide intravenoase
Hipoalbuminemie < 3,2 g /dl -

Prognoză
Mortalitatea este corelată după cum urmează, ținând cont de criteriile A și B.

Criteriile 0-2	Mortalitate de 2%
3-4	Mortalitate de 15%
5-6	Mortalitate de 40%
7-8	100% Mortalitate

Lichidul hemoragic peritoneal
Principalii indicatori ai unui prognostic slab:
Hipotensiune arterială - TA < 90 mmHg, tahicardie > PO $_2$ < 60 mmHg, oligurie < 50 ml/oră, calciu seric < 8 mg/dl, albumină serică < 3,2 g/dl.

Pancreatită acută severă
Este mai frecventă la adulții în vârstă (70 de ani) și la persoanele cu obezitate (IMC > 30).

Este adesea asociată cu șoc, insuficiență respiratorie ($_{PaO2}$ < 60 mm Hg), insuficiență renală (creatinină serică > 2 mg) și sângerări gastrointestinale. Insuficiența multiplă de organe este frecventă cu criterii Ranson > 3 și scor APACHE II > 8.

Diagnostic diferențial

Abdomen acut, infarct miocardic.

Complicaciones

Sistemic
Șoc și insuficiență renală
Diabetul zaharat
Hipocalcemie (**R** 10 ml de gluconat de calciu administrat intravenos până la

Insuficiencia respiratoria
CID

ros.com

g. Hiperglicemie tranzitorie.

pancreatic (după 1 săptămână), pseudochist.

Gastrointestinal
130/min, hemoragie, ileus paralitic, obstrucție duodenală (- mecanică), icter obstructiv.

Manejo

Principiile de bază ale managementului sunt următoarele:
Nimic pe cale orală
Fluide intravenoase și coloizi pentru menținerea volumului intravascular normal
Ameliorarea durerii cu analgezice
Aspirație nazogastrică pentru a reduce eliberarea de gastrină din stomac
Monitorizare puls, tensiune arterială, debit urinar, amilază serică, lipază serică, glucoză, calciu și gaze sanguine.
Laparotomie și debridare în pancreatita hemoragică

Terapia antibiotică cu agenți care ating concentrații mari în țesutul pancreatic reduce mortalitatea, în special în pancreatita necrozantă. Acești agenți includ imipenem, ofloxacină și ciprofloxacină.
Alte medicamente cu eficacitate variabilă includ
Glucagon
Antagoniști ai receptorilor H_2
Inhibitori de protează - aprotinină
Glucocorticoizi
Calcitonină
AINS
Octreotidă
Lexiplafant - inhibitor al factorului de activare plachetară
Gabexat metilat - o antiprotează.

Pancreatită cronică (Fig. 5.43)

La inflamación crónica del páncreas puede presentarse cum ar fi episoade de inflamație acută suprapuse peste o leziune anterioară a pancreasului sau ca leziuni cronice cu durere persistentă sau malabsorbție.

Consumul prelungit de alcool la niveluri social acceptabile , adică 30 g/zi sau mai puțin, poate duce la pancreatită. Colelitiaza și stenoza sfincterului Oddi pot, de asemenea, provoca pancreatită.

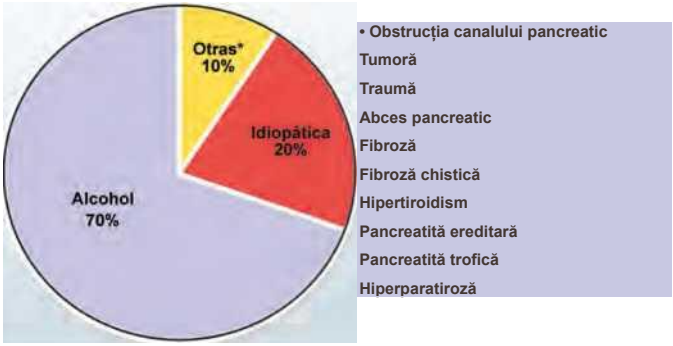

Características Clínicas

Fig. 5.43: Pancreatită cronică

Durerea pancreatică poate fi continuă, intermitentă sau chiar absentă. Durerea referită poate fi resimțită în partea din față a pieptului sau în flanc. Durerea este adesea agravată de alcool sau de mesele grele și bogate în grăsimi.

Există, de asemenea, pierdere în greutate, diaree, steatoree, sensibilitate abdominală minimă și febră ușoară.

Investigaciones

Radiografia abdominală simplă arată calcificarea pancreasului
USG și CT arată atrofie pancreatică, calcificări , dilatații și stenoză a hemoleucogramei (Fig. 5.44).
ERCP în timp ce se planifică intervenția chirurgicală
Testele funcției pancreatice
Testul N-benzoil-tirozil-PABA: Un test normal exclude insuficiența pancreatică
Testul de stimulare cu secretină/CCK: Pentru confirmarea insuficienței pancreatice
Testul de toleranță la glucoză (TTG): efectuat pentru a demonstra diabetul zaharat
Excreție de grăsime fecală după 5 zile de recoltare a scaunului pentru a demonstra steatoreea
PFH: Creșterea fosfatazei alcaline indică obstrucție biliară.

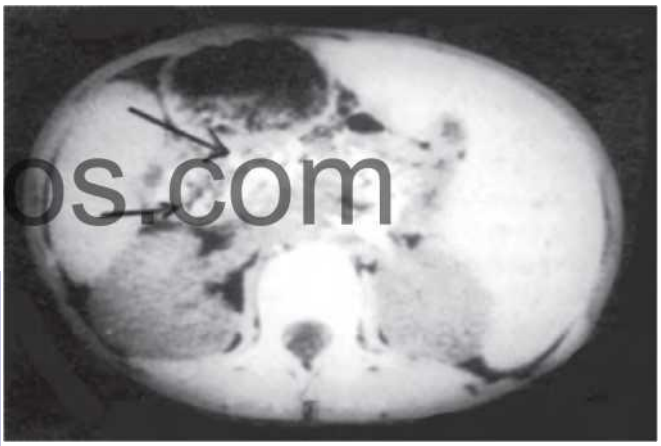
os.com

Fig. 5.44: TC - calcificación pancreática

Tratamiento

Extracte pancreatice: 10.000-12.000 unități de lipază/făină. Aceasta duce la o reducere a excreției de grăsimi fecale.
Blocante H_2 și antiacide pentru a preveni inactivarea - extractului pancreatic de către acidul gastric.
Abstinența de la alcool, dietă săracă în grăsimi (pot apărea trigliceride cu lanț mediu care nu necesită lipază pentru absorbție).
Operații pentru durere persistentă
Pancreatectomie
Pancreaticojejunostomie termino-terminală.

Pancreatită tropicală

Pancreatita tropicală este o formă juvenilă de pancreatită cronică calcificată non-alcoolică, întâlnită aproape exclusiv în regiunile tropicale. Se caracterizează prin dureri abdominale recurente, calculi pancreatici intraductali, insuficiență pancreatică exocrină și diabet. Caracteristicile unice ale acestei afecțiuni sunt:
Afectează persoanele mai tinere
Curs relativ accelerat
Nu este asociat cu alcoolismul.

Etiologie
Nu este clar stabilit. Teoriile sunt următoarele:
Stare nutrițională precară.
Dieta cu cassava care conține glicozide cianogenice
Predispoziția familială și genetică
Stresul oxidativ
Infecțioase - Coxsackie și hepatită virală.

Comparație între pancreatita alcoolică și cea tropicală

Caracteristici cas Clinicas

Afecta a los hombres en su mayoría con una edad mediaM de 20 años, por lo general con un estads socioeconómico pobre. Los hallazgos habituales incluyen la desnutriciónB proteico-calórica, hipertrofia parotídea bilateral, distensión abdominal, retraso del crecimiento y un tono cianótico peculiar de los labios. El dolor abdominal es clásicamente epigástrico con irradiación a la espalda, persistente y precipitado por la pesada dieta rica en grasas o alcohol. La deficiencia pancreática exócrina se manifiesta en forma de esteatorrea y se correlaciona directamente con daños endocrinos.

	Pancreatita alcoolică	*Pancreatită tropicală*
Vârstă	35-45	20-40
Sex	Bărbați	Mai mult la bărbați decât la
Diabet	Rar	Mai frecvent
Steatoree	Mai frecvent	Rar
Calcule	Rar	Mai frecvent
Malignitate	Rar	Mai frecvent

Transplant hepatic

Transplantul hepatic a devenit o garanție a vieții atunci când este efectuat la o etapă timpurie a istoriei naturale a bolii hepatice în stadiu terminal. Transplantul hepatic ortotopic implică implantarea unui organ donator, după îndepărtarea organului nativ, în aceeași locație anatomică.

Selecția cadavrului donatorului
Donatorii de ficat pentru transplant sunt obținuți în principal de la victimele traumatismelor craniene. Anterior, alocarea transplantului de ficat se baza pe scorul Child-Pugh-Turcotte, care utilizează cinci variabile: ascită, bilirubină, albumină, encefalopatie și timp de protrombină. Acum, alocarea se bazează pe modelul MELD-SCORE pentru boala hepatică în stadiu terminal, care include bilirubina, creatinina și timpul de protrombină.

Instrucţiuni

La copii
Atrezie biliară
Hepatită neonatală
Tulburări ereditare ale metabolismului
Boala lui Wilson
Tirozinemie
Boli de stocare a glicogenului
Boli de depozitare lizozomală
Sindromul Crigler-Najjar tip I
Hipercolesterolemia familială

Deficit de alfa -1 antitripsină
Fibroză hepatică congenitală
Boala Alagille (displazie arteriohepatică cu deficit de canal biliar, defecte cardiace congenitale cum ar fi embolia pulmonară)
f. Hipercolesterolemia fa.....
g. Hemofilia
h Protoporfiria
i. Oxalosis hereditaria B B
Boala Byler - colestază intrahepatică, insuficiență hepatică progresivă, RMN, retard de creștere.

La adulți
Ciroza biliară primară
Ciroza biliară secundară
Colangita sclerozantă primară
Boala Caroli (dilatații chistice multiple ale arborelui biliar)
Ciroza criptogenă
Hepatită cronică activă cu ciroză
Tromboza venei hepatice
Hepatită fulminantă
Ciroză alcoolică*
Hepatită virală cronică*
Carcinom hepatocelular primar*
Adenom hepatic.
Notă: *Indicații controversate pentru transplantul hepatic.

Contraindicații

Boală sistemică care pune viața în pericol
Infecție extrahepatică necontrolată cauzată de bacterii sau fungi
Boală cardiopulmonară preexistentă
HIV
Abuz activ de droguri/alcool
Multiple anomalii congenitale necorectabile care pun viața în pericol.

Contraindicații relative

Vârstă > 60 de ani
Infecția cu VHB cu replicare înaltă
Tromboza venei porte
Boală renală preexistentă (neasociată cu boală hepatică)
Sepsis intrahepatic sau biliar
Hipoxemie severă (șunturi dreapta-stânga)
Chirurgie hepatobiliară extinsă anterioară
Controlul tulburărilor psihiatrice severe.

Complicaciones

Ficat

Eșecul primar al grefei (ca urmare a leziunii ischemice a organului)
Compromis vascular (tromboză/stenoză a venei porte sau a anastomozei arterei hepatice)
Eșecul sau obstrucția anastomozei biliare
Respingere.

Icter postoperator

Prehepatic: Transfuzie (creșterea pigmentului Hb, din cauza hemolizei, hematoamelor, echimozei și altor colecții de sânge).
Intrahepatic
Precoce: Medicație sau anestezie, leziuni hipoperfuzionale secundare șocului, sepsis, colestază benignă postoperatorie
Tardiv: Hepatită posttransfuzională, boală pulmonară recurentă.
Posthepatic: Obstrucție biliară și clearance renal scăzut al bilirubinei conjugate.

Non-hepatic

1. Supraîncărcare fluidă postoperatorie din cauza pierderilor masive de lichide și a deplasărilor de lichide

Monitorizarea continuă a funcției cardiace și pulmonare
Disfuncție renală (hipoperfuzie și necroză tubulară acută)
Hemoragie intraperitoneală
Anemie (hemoragie gastrointestinală superioară sau anemie hemolitică tranzitorie, de obicei de origine autoimună, anemie aplastică, trombocitopenie tranzitorie)
Infecții bacteriene, fungice și virale.

În perioada imediat post-transplant

Pneumonie
Infecții ale rănilor
Colecții abdominale infectate
IVU
Infecții pe cale intravenoasă.

Dincolo de prima perioadă post-transplant: CMV, herpes, infecții fungice *(Aspergillus, Nocardia, Candida, Cryptococcus),* infecții micobacteriene și paraziți *(Pneumocystis carinii, Toxoplasma).*

Transplant de la donator viu

Din cauza lipsei de organe disponibile de la donatori decedați, transplanturile de la donatori vii devin o practică obișnuită. Aceste transplanturi implică transplantul lobului drept al ficatului de la un adult sănătos la un receptor adult sau al lobului stâng al ficatului la un receptor copil.

Transplant hepatic auxiliar

Deși transplantul hepatic ortotopic oferă o restaurare rapidă și medie a funcției hepatice la pacienții cu insuficiență hepatică acută, acesta prezintă două dezavantaje majore:

Inmunosupresión

Se han utilizado varias combinaciones de ciclosporina,

medilibros.com

Necesitatea imunosupresiei pe tot parcursul vieții
Eliminând posibilitatea ca ficatul nativ să se poată regenera spontan.

Acestea sunt ocolite prin transplant hepatic auxiliar, în care se implantează un segment suplimentar de ficat pentru a oferi ajutor temporar.

Astăzi, o porțiune din ficatul nativ este înlocuită cu o secțiune echivalentă dintr-un organ donator. Aceasta se numește transplant hepatic auxiliar ortotopic parțial (PHAT). Această tehnică s-a dovedit utilă în sindromul Crigler-Najjar.

Transplant de ficat divizat

Un organ de cadavru poate fi împărțit între doi destinatari - un adult și un copil.

Adulții primesc lobul drept, iar copilul primește lobul stâng al ficatului cadavrului.

Ficat bioartificial

Această tehnică nou inventată a fost utilizată la pacienții cu insuficiență hepatică acută, ca o punte până la regenerarea ficatului nativ sau până când devine disponibil un organ donator.

Au fost utilizate sisteme care utilizează culturi de hepatocite umane care ar avea capacitatea de a elimina toxinele și de a oferi funcții sintetice.

Dispozitivul de dializă extracorporală hepatică (HEAD) utilizează culturi celulare de hepatoblastom uman cultivate în spațiul extracapilar al unui dializor cu fibre tubulare. Sângele venos este pompat prin fibre, rezultând ultrafiltrarea plasmei

în spațiul extracapilar. Returnarea ultrafiltratului către pacient permite administrarea de produse cu greutate moleculară mare, inclusiv factori de coagulare.

Rata de succes

Supraviețuirea pe termen lung este de 60-80%.

Sistem de recirculare moleculară adsorbant (SRMA)

SRMA se bazează pe principiul dializei cu albumină. Este alcătuită din trei compartimente: circuitul sanguin, circuitul albuminei și circuitul renal. Aici, sângele este dializat printr-o membrană adecvată, prin intermediul unei soluții care conține albumină. Toxinele care leagă albumina sunt potențial absorbite de locurile de legare de pe albumina dializată și sunt astfel eliminate din sânge.

medilibros.com

Capitolul 6
Hematologie

SIMPTOME ȘI

SEMNE

OBOSEALĂ

DISPNEE

PICA

FEBRĂ

INFECȚII RECURENTE

ICTER

MANIFESTĂRI HEMORAGICE (gingii, petesii, purpură)

DURERI OASE

DISFAGIE

Facies de veveriță

Paloare

Stomatită angulară

Glosită

Koilonychia

Icter

Amigdalele hipertrofice

Limfadenopatie răspândită

Noduli/ulcerații cutanate

Hiperplazie/hemoragie gingivală

Violet

Semne de insuficiență cardiacă/renală

Hepatomegalie, splenomegalie, adenopatie periferică

Semne de neuropatie periferică

Abdomenul de broască

Mărirea testiculară

Constatări ale degenerării subacute combinate a măduvei spinării

Examinarea fundului de ochi

Meningism

eu dilibros.com

Hematopoieza și factorii de creștere hematopoietici

Proliferarea celulelor hematopoietice timpurii are loc pe măsură ce embrionul se transformă în făt (10-12 săptămâni). În timpul vieții fetale incipiente, de la a șasea săptămână de sarcină până la al doilea trimestru, ficatul și splina sunt principalele locuri ale hematopoiezei. Locurile hematopoiezei se mută treptat de la ficat și splină la cavitățile medulare ale oaselor. La naștere, cavitățile medulare virtuale ale fiecărui os contribuie la acest proces proliferativ. Celulele pluripotente rămân în alte organe ale sistemului reticuloendotelial ca „celule de repaus" hematopoietice. Acestea dau naștere hematopoiezei extramedulare atunci când există cerere.

Celule stem hematopoietice

Acestea sunt o clonă unică de celule, capabilă să se diferențieze în multiple linii celulare ale sistemului hematopoietic (Fig. 6.1). Proliferarea celulelor stem se află sub influența directă a factorilor de creștere hematopoietici prezenți în sistemul reticuloendotelial.

Diferențierea celulelor stem hematopoietice

Nume celulă	*funcție*
Eosinófilos	
Basófilos	Eritrocite: Hemoglobina prezentă în eritrocite contribuie la - mecanismul de transport sanguin al O2 și CO2 ; joacă un rol minim în echilibrul acido-bazic. Neutrofile: Acestea sunt fagocite capabile să ingereze bacterii și fungi prin chemotaxie și opsonizare. Bacteriile sunt eliminate prin mecanisme dependente de O2 . (producția de H2O2 , eliminarea mieloperoxidazei) și independentă de O2 (Eliberarea de lizozim, lactoferină și reducerea pH-ului în fagozom). De asemenea, produc
Monocitos	transcobalamină III, o proteină care leagă vitamina B12 și care crește în leucemie. Eliberează substanțe care dăunează țesuturilor după ingerarea cristalelor de acid uric. Acestea sunt fagocite slabe și sunt asociate cu reacții alergice. Ingeră complexe antigen-anticorp și pot procesa proteine străine. De asemenea, joacă un rol în limitarea infestării parazitare. Acestea sunt fagocite slabe și se pot lega de molecula IgE. Degranularea bazofilelor poate apărea odată cu eliberarea de histamină (hipersensibilitate de tip I). De asemenea, conțin heparină, care participă la metabolismul lipidic. Acestea sunt fagocitare și constituie sistemul monocite-macrofage, care elimină resturile, precum și microorganismele, prin fagocitoză; ele ajută la colectarea și prezentarea materialului antigenic către limfocite.

Acestea ajută la liza celulelor tumorale. De asemenea, produc IL-1 și TNF și alți mediatori ai reacției de fază acută. Produc factor de creștere derivat din trombocite și ajută la vindecarea și remodelarea țesuturilor. Tromboplastina tisulară este produsă ca răspuns la endotoxina bacteriană, activând astfel calea extrinsecă de coagulare și ducând la coagularea intravasculară. Limfocite: Acestea sunt derivate din celulele stem dedicate din măduva osoasă și migrează către timus (celule T). Altele devin celule B (bursa lui Fabricius la păsări). Foarte puține devin celule nule. Celulele T sunt implicate în imunitatea mediată celular. Celulele B sunt implicate în imunitatea umorală prin producerea de anticorpi. Trombocite (trombocite): Acestea răspund rapid la ADP, trombină și colagen și aderă la subendoteliul vascular, devenind sferice. Există trei tipuri de granule de stocare. Granulele alfa conțin fibrinogen și factor von Willebrand (vWF). Granulele dense conțin ADP și serotonină. De asemenea, au lizozomi care conțin hidrolaze acide. Eliberarea conținutului lor provoacă agregarea plachetară și depunerea de fibrină pe suprafața plachetelor. La activare, plachetele eliberează acid arahidonic, ceea ce duce la formarea tromboxanului A2, care la rândul său stimulează agregarea plachetară.

Natura celulelor stem din măduva osoasă

• Capacitate de reînnoire la „potențial de proliferare și diferențiere pentru a da naștere tuturor liniilor limfo-hematopoietice elative . inactive, dar populația ciclică este ușor indusă în ciclul celular."

• Potențialul dă naștere la o varietate de celule non-hematopoietice.

Boli ale celulelor stem

Leucemie mielocitară acută
Leucemie mielocitară cronică
Mielofibroză și metaplazie mieloidă
Policitemia rubra vera
Anemia aplastică
neutropenie ciclică
Hemoglobinurie paroxistică nocturnă

Aplicarea terapeutică a celulelor stem

Restaurarea hematopoiezei după chimioradioterapie ablativă
Tratamentul afecțiunilor măduvei osoase, cum ar fi anemia aplastică
Tratamentul bolilor imunodeficitare
Ajută la vindecarea rănilor cronice ale pielii.
Utilizare ca vehicul pentru terapia genică

Factorii de creștere hematopoietici

Acestea sunt un grup eterogen de citokine care stimulează - celulele progenitoare ale sistemului hematopoietic.

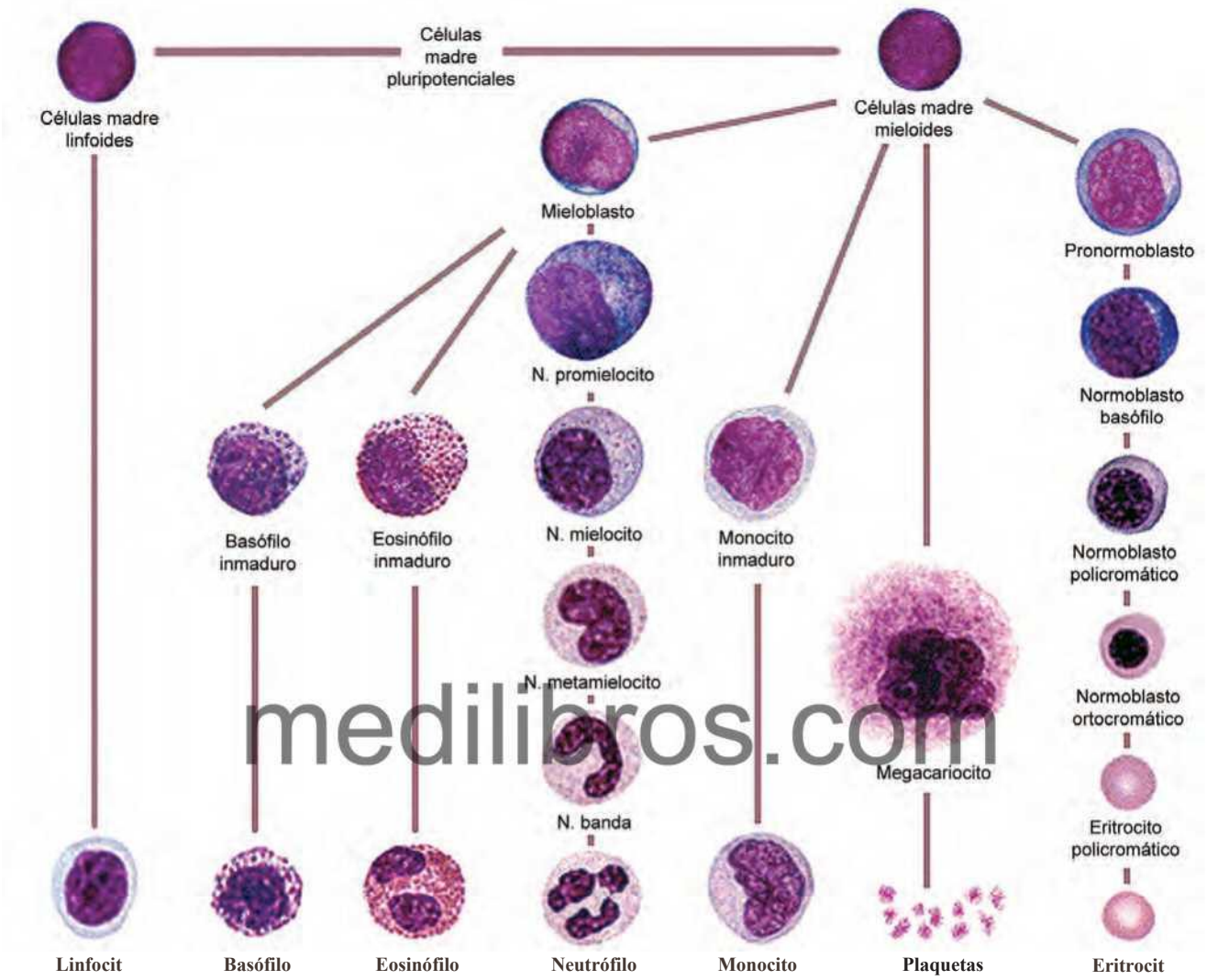

medilibros.com

Fig. 6.1 : Diferenciación de las células hematopoyéticas

și induc proliferarea și maturarea. Acești hormoni joacă un rol fundamental în reglarea tuturor celulelor hematopoietice în stare de sănătate și boală.

Principalii factori de creștere

Eritropoietină: Aceasta este sintetizată de celulele peritubulare ale rinichiului ca răspuns la hipoxemie și este întotdeauna prezentă în cantități mici în urina umană. Aproximativ 10% din eritropoietina endogenă este secretată de ficat. Timpul de înjumătățire plasmatică al eritropoietinei la pacienții anemici este de 6-9 ore și este scurtat în cazul tratamentului continuu. Gena care codifică eritropoietina este situată pe cromozomul 7 (C7 , q11-22).

Nivelul seric normal este între 10 și 25 UI/l.

Interleukină (IL-3): Limfocitele T produc IL-3, iar acest factor nu este specific liniei celulare. Se pare că IL-3 stimulează producția și reînnoirea compartimentului de celule stem pluripotente și diferențierea în toate liniile celulare mieloide și limfocitare. Gena care codifică IL-3 este situată pe cromozomul 5 (C5 , q23-31).

Factorul de stimulare a coloniilor de granulocite-macrofage (GM-CSF): GM-CSF este sintetizat și secretat de celulele stromale ale măduvei osoase, fibroblaste, celule T și celule endoteliale. GM-CSF stimulează creșterea progenitorilor de granulocite, monocite și eritrocite și, de obicei, provoacă eozinofilie . Acesta activează granulocitele și monocitele/macrofagele și stimulează fagocitoza și alte funcții ale acestor celule.

Factorul de stimulare a coloniilor de granulocite (G-CSF): G-CSF este o glicoproteină puternică, cu greutate moleculară mică, care stimulează proliferarea și maturarea precursorilor granulocitari. Acest factor este produs de celulele stromale, monocite,

Otras Citocinas que Afectan la Hematopoyesis

Citocinas	*Locus del gen*	*Función*
IL-1		Pirógeno endógeno, induce producción de otras citoci- nas de otras células, coestimula a las células madre, modula la respuesta inmune Factor de crecimiento de
IL-2		células T, inhibe la mielopo- yesis
IL-3		Estimula múltiples linajes hematopoyéticos
IL-4		Estimula células B y modu- la la respuesta inmunológica
IL-5 o factor estimulante 2 de células B		Potente factor de diferencia- ción de eosinófilos, provoca un aumento de eosinófilos periféricos
IL-6		Principal mediador de la inflamación y respuesta inmune; importante factor de crecimiento de células mieloides
IL-7	Brazo largo del cromosoma 8	Importante factor de crecimiento y de diferencia- ción para las células T; actúa sinérgicamente con IL-2 e IL-6
IL-8	Brazo largo del cromosoma 4 (C4q) g ■	poi factor quimio- ador para y también para Celule T și eozinofile.
IL-9	Cromosoma 5 (C5q31)	Acționează sinergic cu IL-4 pentru a spori producția de anticorpi de către celulele B.
IL-10	Cromosoma 1	Imunosupresor puternic al funcției macrofagelor prin reglarea expresiei antigenului MHC clasa II. Un mediator inflamator care stimulează sinteza hepatică a reactanților de fază acută.
IL-11		Produce interferon gamma (IFN- Γ) din celulele T și celulele NK și ajută la diferențierea celulelor T helper. Având o acțiune similară cu IL-4 din celulele B și monocite, induce producția de IFN-γ de către limfocitele granulare mari și stimulează celulele T.
IL-12		Induce proliferarea celulelor B și inhibă sinteza imunoglobulinelor. Împărtășește activitate cu IL-2, facilitează producerea de IFN-γ și TNF-α împreună cu IL-12 și stimulează proliferarea - celulelor T activate, a celulelor NK și a
IL-13		mastocitelor. Este un chemoatractant al celulelor T CD4+ și un stimulent al factorilor de creștere. Stimulează celulele T aderente, cum ar fi macrofagele, să secrete diverse citokine, induce proliferarea celulelor T și stimulează granulopoieza. Similar cu IL-12, crește
IL-14		imunitatea mediată celular (CMI), modulează funcția celulelor T, B și NK și induce IFN-γ în
IL-15		celulele T helper de tip 1 și CELULELE NK. Promovează proliferarea celulelor T împreună cu IL-3 și IL-4
IL-16	-	Induce IL-6, TNF- α și apoptoza celulară. Proliferarea keratinocitelor. Factorul de supraviețuire a celulelor mieloide, reglarea - celulelor T și NK. Omologul IL-10, producția de fază acută de către hepatocite. Inflamația autoimună a creierului, suprapuneri.
IL-17	-	©/-> rw IL-11 și 12
IL-18	-	■ ■■ ■ ■ Apoptoza tumorală
IL-19		II (Proliferarea celulelor limfoide, induce IL-4, IL-5 și IL-13 Identificat și în curs de evaluare)
IL-20		
IL-21		
IL-22		
IL-23		
IL-26 a 29		

ilibr

macrofage și celule endoteliale. În decurs de 48 de ore de la administrare, numărul de neutrofile circulante crește dramatic. Efectul este specific liniei celulare și dependent de doză. Gena care codifică FEC-G este situată pe cromozomul 17 (C17 , q11-21).

Factorul de stimulare a coloniilor de macrofage (MCSF): MCSF este secretat de celulele stromale, macrofage și fibroblaste. Este un stimulator puternic al funcției și activării macrofagelor, rezultând stimularea și producerea altor citokine. Aceasta duce la o expresie crescută a antigenului complexului major de histocompatibilitate (MHC) clasa II pe macrofage și la o citotoxicitate crescută. Există o creștere ușoară până la moderată a numărului de leucocite după administrare. Gena MCSF este situată pe cromozomul 5 (C5 , q33).

Interleukina-2 (IL-2) sau factorul de creștere al celulelor T (TGF): IL-2 este sintetizată și secretată de celulele T active, în principal celulele T helper. IL-2 duce la expansiunea clonală a antigenelor specifice celulelor T și la inducerea expresiei receptorului IL-2

(CD25) pe suprafața membranei celulelor T. Induce limfocite T citotoxice independente de MHC. De asemenea, stimulează proliferarea celulelor NK și a celulelor B.

Interleukina-4 (IL-4) și factorul de stimulare a celulelor B (BSF-1): Acesta este un factor de creștere puternic, derivat din celulele T și mastocitele active. IL-4 induce proliferarea și diferențierea celulelor B și exprimarea antigenelor MHC clasa II pe celulele B în repaus. IL-4 poate activa, de asemenea, celulele T, monocitele/macrofagele, mastocitele, fibroblastele și celulele endoteliale.

Trombopoietina: Acesta este principalul regulator al proliferării, diferențierii și producției de trombocite a megacariocitelor. Stimulează și susține supraviețuirea celulelor stem primitive.

Aceste citokine pot fi importante în contribuția la echilibrul delicat și la reglarea hematopoiezei. Prin tehnologia ADN-ului recombinant, multe dintre aceste citokine au devenit disponibile în cantități suficiente, permițând studii clinice.

Factorii de creștere hematopoietici disponibili pe piață și utilizările lor clinice

Factor	
Factor estimulante de colonias de granulocitos y macrófagos recombinante humano	en pacientes con linfoma no Hodgkin, leucemia linfocítica aguda (LLA) o la enfermedad de Hodgkin que se someten a trasplante de médula ósea autóloga Neutropenia en enfermedades malignas no mieloides en pacientes tratados con fármacos mielosupresores o quimioterapia
Factor estimulante de colonias de granuloci- tos recombinante humano	
Eritropoyetina recom- binante humana	Anemia de la enfermedad renal crónica (en pacientes dependientes de diálisis) carcinoma de células renales avanzado Leucemia mielocítica crónica (LMC) en fase inicial, leucemia de células pilosas, micosis fungoide, síndrome de Sézary, melanoma maligno, mieloma múltiple, Virus Linfotrópico T Humano tipo 1 (VLTH-1) asociado a leucemia o linfoma. Esclerosis múltiple remitente recidivante, enfermedad injerto contra el huésped (EICH), enfermedad granulomatosa crónica, fibrosis pulmonar idiopática Trombocitopenia inducida por quimioterapia
Interleucina-2	
IFN-a	
IFN-P	
IFN-Y	
IL-11	Trombocitopenia
Trombopoyetina	Se utiliza en perfusión aislada de la extremidad en el sarcoma y el melanoma FCQ recombinante humano disminuye EICH intestinal mediante la preservación del injerto contra el efecto de la leucemia. Puede ser usado en cicatrización de heridas y el cáncer de próstata
FNT-a	
Factor de crecimiento de queratinocitos (FCQ)	Puede ser utilizado en el carcinoma de células renales, melanoma e infecciones fúngicas graves
FEC de monocitos/ macrófagos	Estimulación hematopoyética progenitora, movilización de células madre cuando se utiliza junto con FEC-G y en anemia aplásica
Factor de células madre	

Valori normale de referință în hematologie

1. Hemoglobina și hematocritul

Vârstă	*Hb g/dl*	*Hct*
Nou-născut	17 ani	52
Copilărie	12	36
Adult		
Om	16 ± 2	47 ± 6
Femei	14 ± 2	42 ± 6
Sarcină	12 ± 2	37 ± 6

Volumul corpuscular mediu (VCM)

$$\frac{\text{Hct x 10}}{\text{Conteo de GR x } 10^6} = 90 \pm 8 \text{ fl}$$

3. Hemoglobina corpuscular media (HCM)

$$\frac{\text{Hb g/dl x 10}}{\text{3 pg numărătoare GR x } 10^6} = 30 \pm$$

Concentrația medie a hemoglobinei corpusculare (MCHC)

$$\frac{\text{Hb g/dl x 10, MCH}}{\text{Hct}} - \text{O} = 33 \pm 2\%$$

Mediu MCV în trei

6. Conteo de GR
   Hombre 4.5 a 5.5 millones/mm^3
   Mujer 4 a 4.5 millones/mm^3
7. Vida útil de los GR
   120 días (100-120)

8. Ancho de distribución de los glóbulos rojos
   AGR = 11 a 16
9. Conteo de reticulocitos
   Hombres 1.6 ± 0.5%
   Mujeres 1.4 ± 0.5%

Conteo Absoluto de Reticulocitos

Recuento Absoluto de Reticulocitos = % de reticulocitos x Conteo GR/mm^3

Un aumento de reticulocitos mayor de 100,000/mm^3 sugiere una médula ósea hiperproliferativa asociada con pérdida o destrucción de glóbulos rojos.

La anemia con bajo recuento de reticulocitos sugiere deterioro de la producción de glóbulos rojos.

Índice de Reticulocitos*

$$\% \text{ de reticulocitos x } \frac{\text{Hct Observado}}{\text{Hct Normal}} \text{ x}$$

(* El porcentaje de reticulocitos puede ser corregido por la reducción en los recuentos de glóbulos rojos en la anemia al multiplicar el porcentaje con la relación de Hct

observat cu Hct normal. Acest procent corectat de reticulocite poate fi ajustat ținând cont de faptul că în anemie există o eliberare prematură de reticulocite, iar corecția se va efectua prin împărțirea procentului corectat de reticulocite la 2, ceea ce se numește indicele reticulocitar.)

Morfologie periferică (Fig. 6.2)

Acantocite/Celule spinoase: Eritrocitele prezintă multe spicule neregulate - De exemplu, abetalipoproteinemie

Anizocitoză: Variații ale dimensiunii globulelor roșii - De exemplu, anemia feriprivă, anemia megaloblastică, talasemie

Poikilocitoză: variații ale formei globulelor roșii - de exemplu, anemia feriprivă, anemia sideroblastică, talasemie

Hipocromie: Globule roșii mai puțin colorate - De exemplu, anemie feriprivă, anemie sideroblastică

Microcitoză: eritrocite mici < 75 fl - De exemplu, anemie feriprivă, talasemie, anemie sideroblastică congenitală

Macrocitoză: Eritrocite mărite - VCM > 100 fl - De exemplu, anemie cu deficit de vitamina B_{12} sau folat

Imagine dismorfică: Combinație de microcitoză și - macrocitoză - De exemplu, anemia feriprivă parțial tratată, deficit mixt de Fe, acid folic sau vitamina B12 , anemie posttransfuzională, anemia sideroblastică.

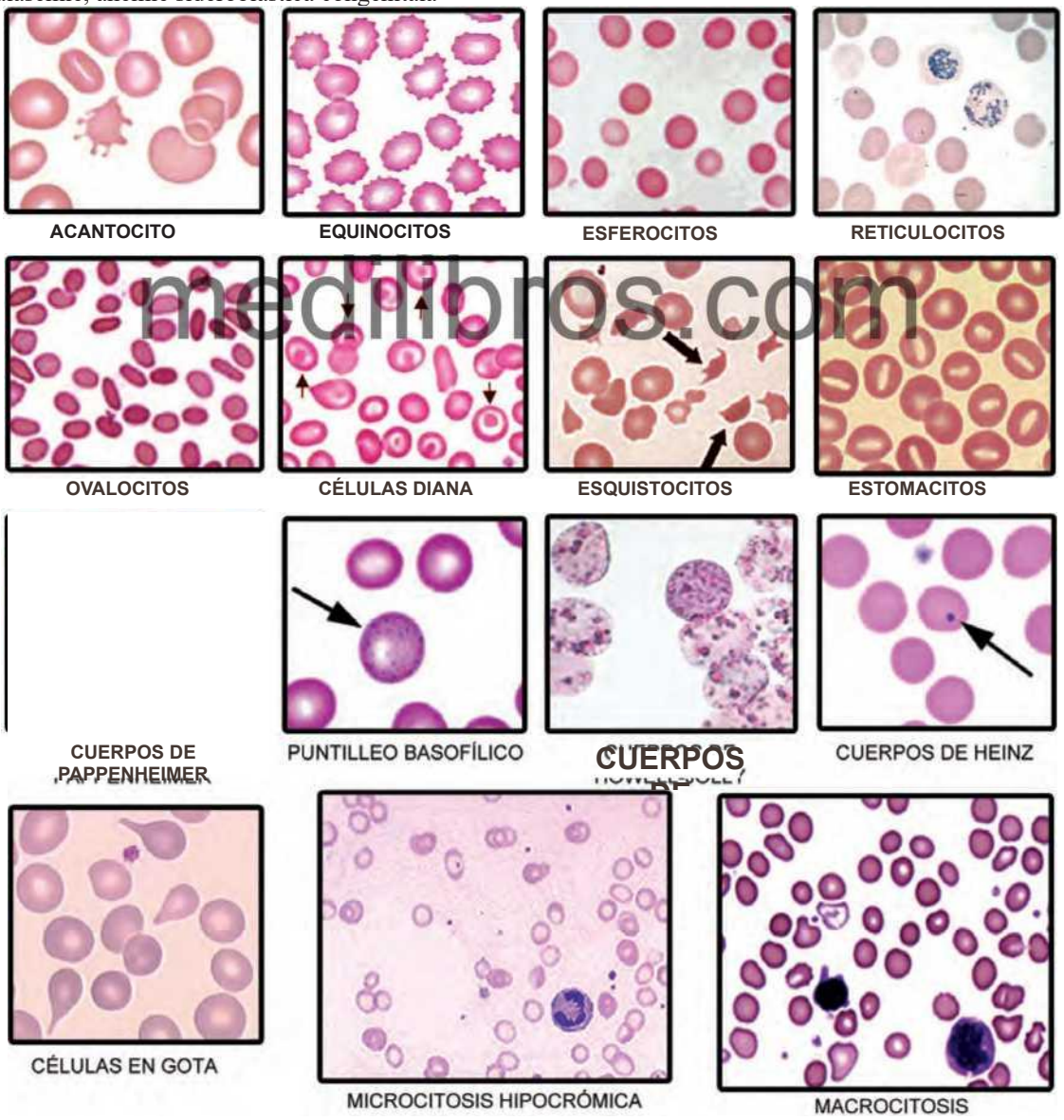

medilibros.com

Fig. 6.2: Morfología de los GR en frotis periférico

Celule Burr: eritrocite cu spini regulați - De exemplu, uremia
Histiocite: fragmentarea eritrocitelor - De exemplu, hemoliză intravasculară
Pătare bazofilă: Pătare a eritrocitelor cu puncte fine pe colorarea bazică - De exemplu, intoxicație cu plumb, talasemie, anemii diseritropoietice
Corpuri Howell-Jolly: resturi nucleare în globulele roșii - De exemplu, post-splenectomie, hiposplenism, rareori în leucemie, anemie feriprivă, anemii megaloblastice.
Corpuri Heinz: Precipitarea hemoglobinei în globulele roșii - De exemplu, hemoglobine instabile, stres oxidativ
Sferocite: Globule roșii mici, dens colorate, cu pierderea paliditățiI centrale - De exemplu, sferocitoză ereditară, anemii imunohemolitice
Celule țintă sau celule de pălărie mexicană: GR cu un centru întuneric înconjurat de o bandă luminoasă care este la rândul ei înconjurată de un inel întunecat - De exemplu, talasemie, Hb S și C, boli hepatice
Corpuri Pappenheimer: granule de siderocite - de exemplu, intoxicație cu plumb, carcinomatoză , post-splenectomie
Reticulocite: Globule roșii tinere cu o rețea de substanță bazofilă precipitată care denotă regenerarea activă a
o. sângelui.
q. *Stomatocite:* Eritrocite în formă de cupă, care au o zonă asemănătoare unui șanț în zona palidă centrală din cauza
p. lipsei proteinei membranare a eritrocitelor 7.2 (stomatină) și a proteinelor Rh.

Număr de GB

Număr total - 4000-11000 celule/ mm^3
Cont diferențial:
Leucocite polimorfonucleare - 40-75% (2,2-8,6 x 10^3 / pL = 2.200-8.600) Limfocite - 20-45% (0,8 până la 3,5 x $^{10^3}$ /pL = 800-3.500) Monocite - 2-10% (0,2-0,8 x 10^3 / pL = 200-800) Eozinofile - 4-5% (0,04-0,5 x 10^3 / pL = 40-500) Bazofile - 0-1% (0,01 până la 0,12 x 10^3 / pL = 10-120)

VSG

Bărbat - 0-20 mm/oră
Femelă - 0-30 mm/oră

Analiză automată completă a sângelui

Anemie

Anemia poate fi definită ca o stare în care nivelul hemoglobinei din sânge este sub intervalul normal pentru vârsta și sexul pacientului (bărbați < 12 g/dl; femei < 10 g/dl).

Cauzele rezultatelor eronate

Rezultate	*Condiții*
Hemoglobină crescută	
Hemoglobină scăzută	Lipemie, icter, număr foarte mare de leucocite. Recoltare de sânge în timpul perfuziei intravenoase, amestecare incorectă a amestecului de sânge.
MCV crescut	Hiperosmolaritate noncetotică, aglutinare la rece. Prezența eritrocitelor nucleate. Agregate plachetare sau satelitism, cheaguri în probă.
Creșterea numărului de leucocite. Scăderea numărului de trombocite.	

Definiția OMS

Bărbați < 13 g/dl
Femei < 12 g/dl

Către-- Cauzele anemiei

Producție scăzută sau ineficientă de măduvă osoasă
a. Aport insuficient de fier, vitamina B12 , folat sau oligoelemente (zinc, cobalt)
b. Hipoplasia de la médula ósea
c. Infiltración de células malignas.
2. Causas periféricas (aumento de la destrucción o pierderea GR)
Pierderea de sânge
Hemoliză
Hipersplenism.

os.com

Clasificarea practică a anemiei

Anemii microcitare (MCV < 80 fL)

Anemia cu deficit de fier
Talasemie
Anemia sideroblastică legată de cromozomul X
Saturnism
Artrita reumatoidă
limfom Hodgkin
Mielofibroză cu metaplazie mieloidă

Anemii macrocitare (MCV > 100 fL)

vitamina $_{B12}$ /folat
Sindromul mielodisplazic
Boală hepatică
Reticulocitoză
Tratament cu hidroxiuree
Consumul excesiv de alcool

Anemii normocitare (MCV 80-100 fl)

Cauze intrinseci:

Anemia aplastică idiopatică
Hemoglobinuria paroxistică nocturnă (HPN) asociată cu anemia aplastică.
Eritropoieza ineficientă - Sindroame mielodisplazice (SMD) și distrofie miotonică congenitală și distrofie miotonică congenitală (DCM)
Diseritropoeza congenitală (ACD tipurile I, II, III)

Cauze extrinseci:

Insuficiență renală

Tulburări endocrine
Anemia bolilor cronice
Imunitatea mediată de aplazia eritrocitară
Tulburări infiltrative ale măduvei spinării
Anemii hemolitice
Consumul de medicamente asociate
Toxina asociată
Radiații asociate.

Clasificare

Clasificarea anemiei se bazează pe indicele reticulocitar.

Indicele reticulocitar < 2,5

Tulburare de maturare

^^1

bolnav

În tulburările de maturare, defectul apare atât în citoplasmă, cât și în nucleu. Rezultatul final este fie microcitoza, fie macrocitoza.

Defect citoplasmatic (microcitar-hipocromic)

Deficiență de fier
Talasemie
Anemia sideroblastică

Defecte nucleare (macrocitare-hipercromice)

Deficit de folat
Deficit de vitamina B12
Toxicitatea medicamentelor
Anemia refractară

Măduvă osoasă hipoproliferativă

Rezultatul este anemia normocromă normocitară.
Leziuni ale măduvei spinării:

Infiltrare
Fibroză
Aplazie

Stimulare scăzută:

Inflamaţie
Defect metabolic
Boală renală

Indicele reticulocitar la 2,5

Hemoragie
Pierderea de sânge

Hemoliză
Membrană anormală
Hemoglobinopatii
Hemoliză intravasculară
Defect autoimun
Fragmentarea hemolizei
Defect metabolic

În prezența anemiei
MCV *normal* indică anemie cauzată de pierdere acută sau boală cronică (MCV normocitar între 78 și 98 fL).

Cauze: Boli cronice, insuficiență medulară, hemoliză, hipotiroidism, insuficiență renală și sarcină.

Un MCV *scăzut* indică deficit de fier sau talasemie (microcitară - în jur de 75 fL).

Cauze: deficit de fier, talasemie, anemie sideroblastică congenitală.

MCV *ridicat indică* un deficit de **vitamina B12** sau acid folic (microcitici - VCM > lo fL).

Cauze : I de'-fiVn ialdeBj și folat, boală *hepatică* alcoolică, reticulocitoză, infiltrare medulară , hipotiroidism.

Simptome și semne

Tabloul clinic al anemiei depinde de cât de repede se dezvoltă anemia și de mecanismul patologic subiacent.

Anemie cronică progresivă: laxitate, oboseală, pierderea rezistenței, dificultăți de respirație, tahicardie, paloare a pielii și a mucoaselor, semne de insuficiență cardiacă în anemia severă, inclusiv dilatație cardiacă, sufluri sistolice, edeme etc.

Anemia prin pierdere de sânge: Hipovolemia domină tabloul clinic.

Pierdere de 10-15% - instabilitate vasculară
Pierdere de 30% - hipotensiune posturală și tahicardie
Pierdere de 40% - șoc hipovolemic, confuzie, dispnee, diaforeză, tahicardie, hipotensiune arterială.

Anemie hemolitică: Durere acută de spate cauzată de hemoliza intravasculară, hemoglobinurie, semne de insuficiență renală.

Anemia feriprivă

Hemoglobina este în mod normal cea mai mare componentă de stocare a fierului în organism. Hb conține 0,34% fier.

în greutate. La un adult, conținutul total de fier în compartimentul Hb este de aproximativ 2 g.

Nivelurile de hemoglobină la naștere sunt în jur de 20 g/dl și scad la 10 g/dl până la vârsta de 3 luni. La bărbați, nivelul normal al hemoglobinei este de aproximativ 14 g/dl, iar la femei, este în jur de 12 g/dl.

Metabolismul fierului

Fierul alimentar este absorbit în întregul tract gastrointestinal, în special în mucoasa duodenală. Un mediu acid favorizează absorbția fierului și formarea complexelor macromoleculare solubile de fier cu vitamina C, zahăr, aminoacizi sau bilă în duoden. Doar aproximativ 10% din fierul ingerat este absorbit.

Nivelul normal al fierului seric este de 50 până la 150 mg/dl.

Deficitul de fier crește absorbția cu 30-40%, iar în cazul supraîncărcării [illegible]de.

Absorbția fierului crește în (1) stare feroasă, (2) eritropoieză crescută, (3) deficit de fier.

Absorbția fierului este redusă în (1) stare ferică, (2) prezența fosfaților și fitaților, (3) măduvă osoasă hipoplazică. Sângerare gastrointestinală

Fierul absorbit este stocat sub formă de H e S sf d e CO O m

Feritina (formă solubilă în apă) și hemosiderina (formă insolubilă în apă). La bărbați, compartimentul de stocare a fierului conține aproximativ 1000 mg de fier, în timp ce la femei, acesta variază între 0 și 500 mg; la o treime dintre femeile sănătoase, nu există o cantitate semnificativă de fier în compartimentul de stocare. Organele de stocare sunt ficatul, splina, ganglionii limfatici și măduva osoasă.

Fierul este transportat după legarea la transferină, o proteină citoplasmatică. Compartimentul de transport al fierului conține 3 mg de fier. Concentrația transferinei în plasmă se măsoară prin estimarea capacității totale de legare a fierului sau imunologic.

În mod normal, 1 mg de fier elementar se pierde din cauza desprinderii celulelor senescente din tracturile gastrointestinale și genitourinar și din cauza descuamării pielii.

LA*-- Cauzele deficitului de fier (Fig. 6.3)

1. Creșterea utilizării fierului (creșterea cererii)
   Accelerarea creșterii postnatale
   Puter[illegible] de creștere în adolescență
   Tratament [illegible]
   Pierderea fiziologică de fier
   Menstruație
   Sarcină
   Pierdere patologică de fier
   Sângerări gastrointestinale
   [illegible]) sunt responsabile de hemoliza intravasculară
   Flebotomie pentru policitemie rubra vera 4.
   Scăderea aportului de fier
   Dietă bogată în cereale
   Pica, capricii alimentare, malabsorbție, inflamație acută sau cronică.

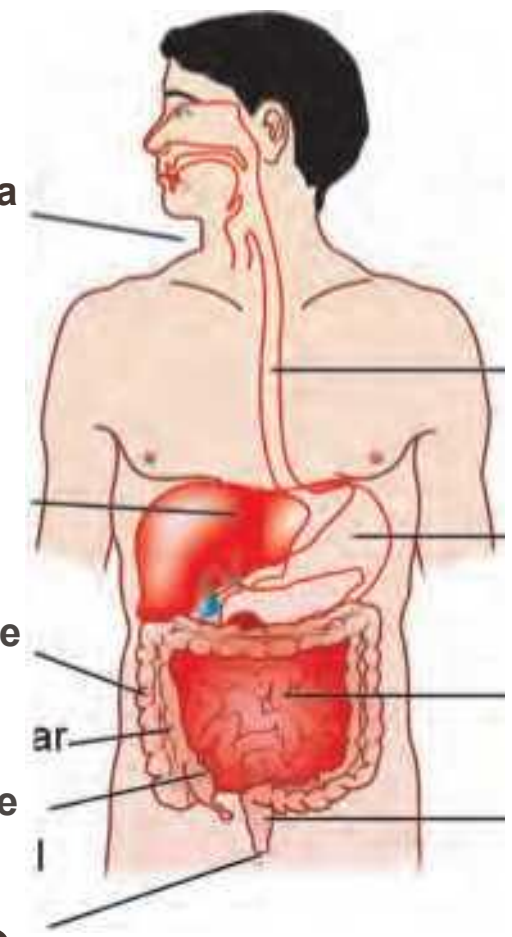

Fig. 6.3: Cauzele anemiei feriprive a tractului gastrointestinal

Cauze fiziologice

La sugari, fierul disponibil la naștere este adecvat pentru eritropoieză timp de 3 până la 4 luni, iar după înțărcare, alimentele bogate în fier trebuie înlocuite. Dacă înțărcarea este amânată, se dezvoltă anemia.

Prematuritatea și hemoragia cordonului ombilical la naștere privează copilul de o rezervă normală de fier.

La adolescenți, deficitul de fier apare în timpul creșterii și apare și din cauza modului în care aceștia se alimentează.

La adulți (femei la menstruație)

Menstruația provoacă o pierdere medie de 30 mg de fier pe lună.

În timpul sarcinii, nu există pierderi de sânge menstrual. Cu toate acestea, este nevoie de fier suplimentar pentru făt, placentă și pentru a susține creșterea masei de globule roșii și pierderea de sânge în timpul nașterii.

Cerința privind sarcina	hierro en hombres	mg por día
	hierro en mujeres	mg por día
	hierro durante el	mg por día

La femeile aflate în postmenopauză și la bărbații adulți, cea mai frecventă cauză a deficitului de fier în acest grup este sângerarea gastrointestinală (gastrită indusă de medicamente, neoplazie gastrointestinală, ulcere peptice).

La toate vârstele

Anchilostoza, schistosomiaza și dieta feriprivă sunt cauze ale deficitului de fier la toate vârstele, în special la vârstnici.

Stadiile anemiei feriprive

Există trei etape în dezvoltarea anemiei feriprive.
Balanța negativă a fierului
Eritropoieza cu deficit de fier
Anemia feriprivă.

Caracteristici clinice ale IL

Pacienții pot prezenta stomatită angulară, glosită atrofică, koilonichie, păr fragil, prurit, pica, sindrom Plummer-Vinson (deficiență de fier, disfagie - rețea de țesut postcricoid) sau menoragie.

Cercetare

Nivelul hemoglobinei: Când Hb este mai mare de 10 g/dl, simptomele anemiei se dezvoltă doar în timpul efortului, hipoxiei sau la altitudine mare. Dacă nivelul Hb este mai mic de 7 g/dl, pacientul este simptomatic chiar și în repaus. Există, de asemenea, o pierdere a pigmentării în pliul palmar (Fig. 6.4).

Globule roșii microcitare hipocrome (MCHC < 32%) în frotiul de sânge periferic.

Un număr mare de trombocite poate indica o sângerare.

Tehnica cu albastru de prusac (colorația Perl) demonstrează rezervele de fier în măduva osoasă.

Nivelul seric al feritinei este scăzut (primul indicator al - deficitului de fier). Adesea este sub 12 mcg/l; valori > 80 mcg/l exclud anemia feriprivă (nivelul normal al feritinei - 15 până la 400 mcg/l).

Absorbția fierului crește și capacitatea totală de legare a fierului crește.

Globulele roșii marcate cu crom pot fi utilizate pentru a măsura pierderea de sânge în intestin.

Protoporfirina eritrocitară crește - > 200 ug/dl (valoare normală - 30-50 ug/dl).

9. Nivelurile serice ale proteinei receptorului de transferină cresc (valori normale 4-9 ug/dl).

Notă: *Fierul seric, capacitatea totală de legare a fierului (TIBC) și saturația transferinei au valor de diagnóstico muy limitado, ya que los resultados son variables durante condiciones fisiológicas y durante enfermedades inflamatorias.

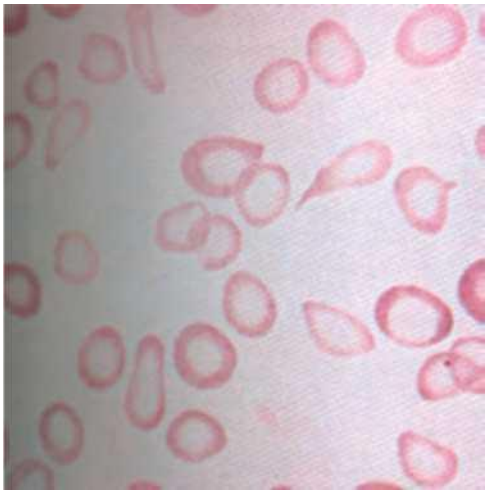

Fig. 6.4: Anemia feriprivă - microcite hipocrome

s.com

Diagnostic diferențial

Anemia cauzată de boli cronice
Talasemii
Hemoglobinopatii (Hb E)
Boală hepatică cronică
Boala cronică de rinichi
Tulburări mielodisplazice (anemie refractară cu sideroblaste inelare)
Tulburări mieloproliferative
Anemia sideroblastică ereditară
Mixedem
Atransferinemie congenitală.

Management

Tratați cauza subiacentă.

Înlocuirea fierului cu sulfat feros 200 mg pe cale orală la fiecare 200 mg. 200 mg de sulfat feros conțin 60 mg de fier elementar. Terapia orală este cea mai sigură și mai puțin costisitoare. Evitați comprimatele gastrorezistente și cele cu eliberare prelungită. Hemoglobina crește cu 1 g/dl/săptămână sau 1% pe zi (însoțită de reticulocitoză). Continuați până când hemoglobina se normalizează și timp de 6-8 luni pentru a reface rezervele de fier. Dacă nu există răspuns la terapia orală cu fier, se iau în considerare următoarele:

Diagnóstico Diferencial de la Anemia Microcítica, Hipocrómica

Características	*Anemia ferropénica*	*^-talasemia*	*Anemia en enfermedad crónica*	*Anemia sideroblástica*
Hierro sérico	i	Normal	i	Î
CTFH	Î	Normal	i	Normal
Ferritina sérica	i	Normal	Î	Î
Protoporfirina eritrocitaria	Î	Normal	Î	Î o normal
Hb A_2	i	Î	Normal	i

Diagnostic incorect
Încălcare
Pierderea de sânge care depășește înlocuirea
Supresia măduvei osoase cauzată de tumoră, inflamație cronică
Malabsorbție
Alte preparate orale cu fier - fumarat feros, gluconat feros, polizaharidă de fier, carbonil de fier.

Anemia feriprivă se corectează parțial în 3 săptămâni și complet în trei luni, dar nu și în alte afecțiuni.

Tratamentul oral cu fier (200 mg zilnic) crește Hb cu 1%.
Șapte zile de tratament oral cresc Hb cu 10%.
Fierul administrat parenteral (100 mg) crește Hb cu 4%.

3. *Tratament parenteral cu fier:* Se administrează celor care nu au capacitatea de a absorbi fierul în tractul gastrointestinal sau celor care au intoleranță la fierul

efectuat un studiu terapeutic.

suplimentele orale de fier trebuie administrate timp de cel puțin 7 săptămâni; terapia trebuie continuată timp de 6 până la 8 luni pentru a reface rezervele de fier.

100 mg de hierro (IM) son necesarios para aumen- La terapia con hierro oral es más segura y más barata. tar el nivel de hemoglobina en un 4% pero la dosis Evitar el tratamiento con hierro parenteral a menos que total de hierro no debe

4. exceder de 2.5 g.

1^ sea necesario. K'Yj

administrat oral.
Gluconat feric de sodiu – Nu este necesară o doză de test. 125 mg în 100 ml de soluție salină normală, perfuzat intravenos, timp de 1 oră, fără a depăși 250 mg/zi. Nu administrați ca doză unică din cauza reacțiilor adverse, cum ar fi hipotensiunea arterială.
Zaharoză fierică - 100 mg în 100 ml soluție salină normală, perfuzată intravenos timp de 30 de minute și repetată de 1-3 ori/săptămână.

Necesarul de fier

Doza totală = deficit de Hb (g/dl) x greutate corporală slabă (lb) + 1000 (mg de fier necesar pentru depozitare).

Fiecare 2 ml de dextran de fier conține 100 mg de fier. Doza de test de 0,5 ml trebuie administrată înainte de terapie.

Dextran de fier-IV (în intoleranță intramusculară)

Se administrează 500 mg de compus cu 100 ml de soluție salină sterilă; și ulterior se administrează o doză de test de 1 ml și dacă nu există nicio reacție adversă.

Reacțiile adverse includ febră, frisoane, artralgie, limfadenopatie, splenomegalie, meningită aseptică, șoc anafilactic, rareori sarcoame la locul injectării și hemocromatoză.

În afecțiuni similare anemiei feriprive (β- talasemie, anemia sideroblastică, anemia bolilor cronice), trebuie

Crește între 5-10 zile, iar Hb crește între 1-2 luni.

Anemia megaloblastică

Acest termen se referă la hematomielopeeza anormală caracterizată prin maturarea nucleară și citoplasmatică asincronă în toate liniile celulare mieloide și eritroide, datorită sintezei aberante a ADN-ului ca urmare a unui deficit simplu sau combinat de cobalamină (vitamina B12) sau folat.

O valoare a VCM > 100 fL trebuie trimisă la un medic pentru investigații suplimentare.

Cambios similares se producen en otros órganos como el cuello del útero, tracto aerodigestivo y se puede confundir con carcinoma.

Cauzele macrocitozei

VCM > 110 fl

Deficit de vitamina B12 sau acid folic.

VCM 100-110 fl

Alcool
1. Boală hepatică
Hipotiroidism
2. Hemoliză
Sarcină
Infiltrarea măduvei osoase

Stări mielodisplazice
Medicamente (zidovudină, azatioprină).

Ak, Cauzele deficitului de vitamina B12
Consum necorespunzător: Vegetarieni puri (rari) care nu consumă lapte și produse lactate.
Malabsorbție:
Eliberarea defectuoasă a cobalaminei din alimente
Medicamente care blochează secreția de acid
Aclorhidrie gastrică
Gastrectomie parțială
Producție inadecvată de factor intrinsec (FI)
Anemia pernicioasă
Gastrectomie totală
Absența congenitală a FI
Alterarea funcțională a FI
Tulburări ale ileonului terminal
Sprue tropical
Sprue non-tropical
Enterita regională
Rezecție intestinală
Neoplasme
Leziuni grave
Malabsorbție
Concurență p<
Viermе de pește lat (Diphyllobothrium latum)
Bacterii (sindromul ansei oarbe)
Medicamente - acid aminosalicilic, neomicină, colchicină
Alte cauze rare
Oxid de azot
Deficit de transcobalamină II
Defecte enzimatice congenitale.

Metabolismul vitaminei B12
Surse de vitamina B12 Sunt bacterii și țesuturi animale.
Nivelurile serice de vitamina B12 Acestea sunt 200-600 pg/ml.
Necesarul de vitamina B12 Este de 1 mcg/zi.
Stocarea totală a vitaminei B12 Este de 5 mg. Depozitarea durează 5 ani. Peste 50% se acumulează în ficat.
Vitamina ingerată necesită o glicoproteină gastrică numită factor intrinsec care facilitează absorbția intestinală în ileonul terminal (aproximativ 1 metru distal).
Se leagă de o proteină purtătoare (transcobalamina II) din ileon și este transportată în ficat (principalul loc de depozitare).

Transcobalamina I se leagă de majoritatea cobalaminei serice și nu are nicio funcție fiziologică.

Transcobalamina III este localizată în neutrofilele granulate, iar nivelul acestei proteine transportoare crește în tulburările mieloproliferative, în special în leucemia limfocitară cronică (LMC).

În anemia pernicioasă, nivelurile serice de vitamina B12 sunt < 100 pg/ml.

A-^ Cauzele deficitului de folat
Cauză alimentară (consum scăzut de legume, persoane în vârstă care consumă ceai și pâine prăjită, anorexie nervoasă la tineri cu mâncare nesănătoasă, pacienți aflați la hemodializă).
Malabsorbție (alcoolism, boală celiacă și sprue tropical, boala Crohn, sclerodermie, hipotiroidism).
Creșterea nevoii de acid folic în timpul sarcinii, proliferarea celulară, cum ar fi în hemoliză, neoplasme , hipertiroidism, eritropoieză ineficientă (anemie pernicioasă, anemie sideroblastică).
Medicamente (fenitoină, metotrexat, trimetoprim, pirimetamină, alcool).

Deficitul de vitamina B12 se dezvoltă în ani de zile .

Deficitul de folat nu provoacă simptome neurologice.

Metabolismul acidului folic
Necesarul zilnic normal de acid folic este de 100 mcg. Cea mai mare parte a acidului folic este disponibilă sub formă de poliglutamat. Legumele verzi, în special sparanghelul , spanacul, salata verde și fasolea verde, sunt surse bune. Cu toate acestea, gătitul distruge legăturile de folat neproteice găsite în aceste legume. Drojdia și ficatul conțin legături proteice de folat rezistente la gătit.

Capacitatea totală de stocare în organism este de 5 mg (aprovizionare pentru 3-4 luni).

Nivelurile serice de acid folic variază între 5 și 20 ng/ml. Folatul este absorbit în principal în jejunul. 5-metiltetrahidrofolatul este singura formă fiziologică de acid folic circulant și este legat slab de albumină. În interiorul celulei, acesta este transformat în tetrahidrofolat și diverse forme de coenzime. Toate coenzimele celulare de folat sunt poliglutamați sub formă de folat.

Caracteristici clinice

Paloare (culoare lămâie), limbă netedă, suflu sistolic, hepatomegalie, rareori splenomegalie. Imaginea neurologică în deficitul de vitamina B12 variază de la

Progresia variază de la inatenție mentală la confuzie mentală severă, cu sau fără semne de afectare dorsală și laterală a coloanei vertebrale (degenerescență combinată subacută). Cu toate acestea, unele semne nu sunt reversibile cu tratamentul

Investigaciones

cu cobalamină.
Frotiul de sânge arată polimorfe hipersegmentate (semn precoce al deficitului de vitamina B12 ; în deficitul de folat sunt prezenți > 5 lobi) (Fig. 6.5).

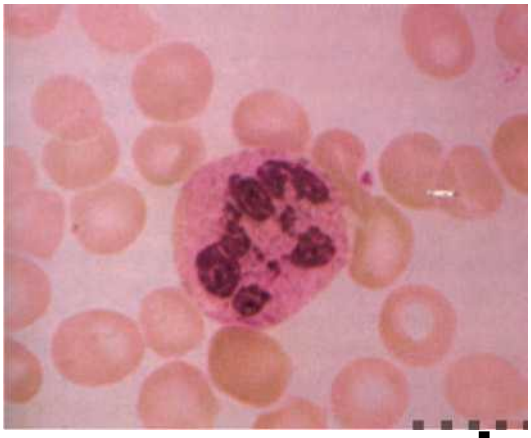

Fig. 6.5 : Anemia perniciosa - macrocitosis con neutrófilo:

rieu

Teste funcționale tiroidiene
Nivelul seric de vitamina B12
Nivelul de folat din eritrocite
Biopsia măduvei osoase
deficit de vitamina B12 sau acid folic (Fig. 6.6)

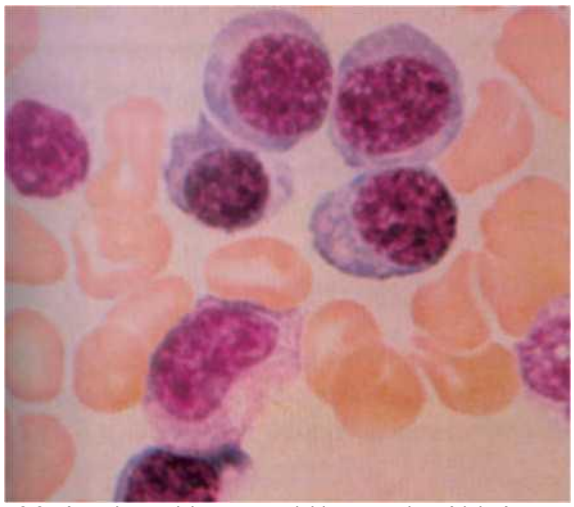

Fig. 6.6 : Anemia perniciosa - megaloblastos en la médula ósea

Normoblastic - leziuni hepatice, mixedem
Eritropoieza crescută - hemoragie sau hemoliză

Eritropoieză anormală - anemie sideroblastică, leucemie, anemie aplastică.
Testul Schilling: Ajută la identificarea cauzei deficitului de vitamina B12 . Acest test determină dacă factorul intrinsec este crescut. Dacă este crescut, malabsorbția este probabil cauza. Dacă nu, se investighează alte cauze, cum ar fi ansele oarbe, diverticulii și boala ileonului terminal.

disminución de B_{12} se debe a la malabsorción o a la falta de factor intrínseco al comparar la proporción de una dosis oral (1 mg) de B_{12} radioactiva que se excreta en la orina con y sin la administración concomitante de factor intrínseco. La sangre debe estar saturada con anterioridad dando una dosis IM de 1000 mg

Se recomandă prudență la diagnosticarea anemiei pernicioase înainte de vârsta de 40 de ani și la tineri; cea mai frecventă cauză ar fi malabsorbția gastrointestinală.

Indicii utile pentru diagnostic

Nivelul seric de vitamina B12 mai puțin de 200 pg/ml.
Nivel seric de folat sub 4 ng/ml.
Nivelul de folat din globulele roșii este mai diagnostic deoarece nu fluctuează frecvent.
Atât nivelurile serice de homocisteină , cât și cele de etilmol **(β - γδε ...** Doar levocisteina este crescută în cazul deficitului de acid folic (nivel normal de

AMM).

Prezența anticorpilor împotriva factorului intrinsec este diagnostică pentru anemia pernicioasă.

1. În cazul deficitului de vitamina B12 , se administrează hidroxocobalamină 1000 mcg de două ori în prima săptămână, apoi 1000 mcg săptămânal, timp de 6 doze în total. Măduva osoasă prezintă o modificare semnificativă în decurs de 48 de ore; în decurs de 2 până la 3 zile, numărul de reticulocite începe să crească (>50% în 10

Efectos de la Deficiencia de B_{12} y Folato

Efectos	*Deficiencia de B12*	*Deficiencia de folato*
Anemia megaloblástica	Presente	Presente
Glositis y queilitis	Presente	Presente
Malabsorción intestinal	Presente	Presente
Complicaciones neurológicas	Presente	Ausente
Homocisteína sérica elevada	Sí	Sí
Ácido metilmalónico sérico elevado	Sí	No

Manejo

zile); se administrează lunar 1000 mcg de cianocobalamină, pe tot parcursul vieții.

La regeneración rápida de la sangre agota las reservas de hierro del cuerpo y por lo tanto, se debe

administrarea de sulfat feros a 200 mg zilnic la scurt timp după începerea tratamentului a dus la apariția unui tablou dimorfic.

deficiența de vitamina B12. și, prin urmare, nu trebuie administrat singur.

În cazul deficitului de folat, se administrează oral 5 mg de acid folic zilnic. Ca terapie de întreținere se administrează 5 mg o dată pe săptămână.

Femeilor însărcinate li se prescriu suplimente de folat în doză de 350 mg zilnic. În terapia cu metotrexat, pentru a depăși blocajul metabolic, se administrează acid folinic în doză de 15 mg zilnic, pe cale orală sau prin injecție intramusculară/intravenoasă, la o doză de 3 mg/ml.

Tratamentul infecțiilor intercurente (infecții urinare sau infecții respiratorii).

Când nivelul Hb este < 5 g/dl, trebuie administrată terapie transfuzională (1 unitate de concentrat de globule roșii în 10-12 ore).

Hb crește cu 1 g/dl/săptămână în terapia specifică; numărul de leucocite și trombocite ar trebui să se normalizeze în prima săptămână de tratament.

Metilcobalamină: este coenzima activă a vitaminei

B12 . Tratamentul oral cu metilcobalt este eficient ca tratament pentru deficitul de vitamina B12 . Este util pentru gestionarea pe termen lung **a** deficitului **de vitamina** tan B12 ? și, de asemenea, în tratament

Doza poate fi de 1.500 micrograme PO/zi

zi pentru terapia de substituție. Cea mai mare doză

patía periférica y autonómica. La programación de la

durante 7 días cada 1-3 meses o 500 microgramos/

de 1-5 mg/día se puede utilizar en el manejo de la

crónica.. neuropatie diabetică, neuropatie alcoolică și insuficiență renală

În cazurile în care anemiile megaloblastice nu răspund la vitamina B12 sau acid folic, luați în considerare

Administrarea de agent antineoplazic

Erori congenitale ale metabolismului (acidurie orotică ereditară, erori congenitale ale metabolismului acidului folic)

Sindroame mielodisplazice.

În timpul terapiei, reticulocitoza ar trebui să înceapă în decurs de o săptămână, urmată de o creștere a Hb timp de 6-8 săptămâni.

Boala megaloblastică fără anemie

Boala megaloblastică acută:

Nu se observă după anestezie cu protoxid de azot

Toți pacienții cu boli grave necesită terapie intensivă.

Seamănă cu imunocitopenia cu o scădere a leucocitelor și trombocitelor fără anemie.

Frotiul de sânge periferic este normal, dar măduva osoasă este megaloblastică.

Reacționează cu vitamina B12 și folat

Deficit de cobalamină fără anemie:

Observată la adulții în vârstă din cauza fortificării cu acid folic

Nivelurile serice de transcobalamină II scad

Nivelurile serice de cobalamină pot fi normale sau scăzute.

Răspundeți cu B 12 .

Anemia din boli cronice (ACD) (anemie sideropenică, anemie simplă)

Aceasta este o anemie ușoară, neprogresivă, care se dezvoltă pe o perioadă de 3-4 săptămâni și rămâne neschimbată ulterior.

CEA este cel mai frecvent asociată cu infecții cronice, boli inflamatorii, traumatisme și boli neoplazice.

IX Cauzele AEC

Anemia cauzată de inflamația cronică

os.com

Malignitate

Există o modificare a metabolismului fierului și hiposideremie, în ciuda unor rezerve normale de fier în organism.

Interleukina-1, TNF- α și IFN- γ sunt mediatori inflamatori care joacă un rol important în fiziopatologia eritropoietinei (EC) prin stimularea eliberării lactoferinei din granulocite. Acest lucru duce la devierea fierului de la agregarea dinamică la depozitarea intracelulară și la o cantitate insuficientă de fier pentru eritropoieză în măduva osoasă.

Interleukina-I: Suprimă producția de eritropoietină.

TNF- α : Suprimă răspunsul la eritropoietină în celulele eritroide.

Hepcidină: Este o substanță eliberată de ficat ca răspuns la inflamație, care determină o scădere a absorbției și utilizării fierului.

Hipoferremia și modificările cineticii fierului sunt semnul distinctiv al AEC.

Caracteristici clinice

Semnele și simptomele sunt atribuibile bolii de bază. Anemia este de obicei ușoară și neprogresivă, scăzând rareori sub 9 g/dl.

Anemia cauzată de inflamație cronică: Anemia nu este gravă. Dacă este severă, se investighează alte cauze, cum ar fi sângerarea sau mielosupresia indusă de medicamente.

Anemia din bolile renale: Aceasta este normocromă și normocitară. Se datorează lipsei de secreție de eritropoietină (EPO) și suprimării producției acesteia de către toxine. Unii pacienți prezintă dovezi de icter hemolitic din cauza unui defect de șunt în calea hexozei monofosfat.

Pe lângă toxicitatea aluminiului, deficitul de fier secundar pierderii de sânge agravează și anemia.

În unele forme de leziuni renale acute, corelația dintre anemie și funcția renală este mai slabă. Pacienții cu sindrom hemolitic-uremic au eritropoieză crescută ca răspuns la hemoliza renală, independent de gradul de insuficiență renală care necesită dializă. Boala renală polichistică are, de asemenea, un grad similar de deficit de eritropoietină. În schimb, pacienții cu diabet zaharat au un deficit de eritropoietină mai mare pentru un anumit nivel de insuficiență renală.

Anemia secundară stărilor hipometabolice (nm ia secundară insuficienței datorate hipotiroidism (asociat cu anemie pernicioasă, menoragie), boala Addison, hipogonadism și panipopituitarism.

Anemia cauzată de boli hepatice: Aceasta poate fi normocitară sau ușor macrocitară. Pe frotiul de sânge periferic pot fi observate stomatocite (membrană mărită din cauza depunerii de colesterol și fosfolipide) și celule țintă.

La alcoolici, există o supresie directă a eritropoiezei. Se pot observa sideroblaste inelare (din cauza malnutriției). Hemoragia, gastrita, varicele și ulcerele duodenale pot agrava anemia.

Anemia prin privare de proteine: Apare la persoanele în vârstă și la copiii cu marasm.

Când sunt hrăniți din nou, dezvoltă anemie. De asemenea, au deficiențe de fier, acid folic și vitamina B_{12}.

J. Cercetare

Vezi tabelul de mai sus.

Management

1. Anemia se rezolvă atunci când cauza subiacentă este tratată.
culcat.

Anemia cauzată de inflamația cronică nu răspunde la antianemice precum fierul, folatul și vitamina B_{12}.
Anemia nu este niciodată gravă și o transfuzie este rareori indicată.
Anemia uremică este corectată dramatic după transplantul renal. Anemia este proporțională cu azotemia (cu excepția bolii renale polichistice). Se poate administra eritropoietină recombinantă pentru a menține hematocritul între 0,32 și 0,37. Hipertensiunea arterială și tromboza sunt frecvente după terapia eritropoietică. (Vezi tabelul de mai sus.) Tratamentul anemiei secundare insuficienței endocrine implică facilitarea unei substituții hormonale adecvate.
Anemia cauzată de boli hepatice se poate ameliora odată cu progresul funcției hepatice.
Anemia asociată cu cancerul se poate ameliora cu medicamente citotoxice.
Nivelul de EPO nu este util pentru diagnostic, dar niveluri < 200 mU/ml indică pacienții care beneficiază de EPO. Doze mai mari de EPO sunt necesare pentru tratarea sindromului coronarian acut (SCA) decât pentru anemia renală. Dacă nu se observă niciun răspuns la 900 unități/kg/săptămână, este puțin probabil ca o doză mai mare să fie eficientă.

5.
Se spune că hemoliza apare atunci când supraviețuirea medie a globulelor roșii (RBC) este mai mică de 120 de zile. Dacă măduva osoasă nu compensează suficient, se dezvoltă anemia hemolitică.

Cauze

Congenital
Alterări ale membranei (sferocitoză ereditară , eliptocitoză ereditară, acantocitoză, stomatocitoză, piropoikilocitoză ereditară)
Anomalii ale hemoglobinei (talasemie, hemoglobină S, C, D)
Defecte enzimatice eritrocitare (deficit de G6PD, piruvat kinază, hexokinază, glutation reductază).

rasxorn

Dobândit
1. *Imunitar*
Izoimun
Autoimune

Anticorp cald (IgG)
Idiopatic, LES, limfom, leucemie limfocitară cronică, tetratom ovarian, sindrom Evans, medicamente - metildopa.

Diagnosticul anemiilor hipoproliferative

Dovezi	*Deficiență de fier*	*Inflamație*	*Boală renală*	*Stare hipometabolică*
Anemie	Ușoară până la severă	Ușor	Ușoară până la severă	Ușor
VCM (fL)	60-90	80-90	90	90
Morfologie	Microcitar	Normocitar	Normocitar	Normocitar
Fier seric (pg/dl)	< 30	< 50	Normal	Normal
CTFH	> 360	< 300	Normal	Normal
Saturație (%)	< 10	10-20	Normal	Normal
Feritina serică	< 15	30-200	115-150	Normal
Rezervele de fier	0	2-4 +	1-4 +	Normal

Instrucțiuni pentru utilizarea eritropoietinei/darbepoetinei

Indicație	*Eritropoietină*	*Darbepoetina*
Anemia/SMD indusă de chimioterapie	40.000 U/săptămână	
Anemia cauzată de insuficiență renală	50-150 U/kg trei săptămâni	
Anemia în infecția cu HIV	100-200 U/kg în fiecare săptămână	100 g/săptămână 0,45 g/kg/săptămână Neaprobat
Anemia din boli cronice	150-300 U/kg în fiecare săptămână	Neaprobat Neaprobat
Anemia secundară lipsei de transfuzie sau Persoană anemică supusă unei intervenții chirurgicale majore	300 U/kg/zi x 1-2 săptămâni	

(de trei ori pe săptămână)

Termenul de valabilitate al GR: Determinat prin etichetarea cu crom, putând fi identificat și principalul loc de distribuție al GR.

Anticuerpo frío (IgM)

Enfermedad fría de la hemaglutinina, hemoglobinuria fríatonic. hemoliză intravasculară cronică.

FJl f lll FJJ F *Orgpruebgs:* Creșterea bilirubinei serice (sin I ^LJl III Ik^^ I depășesc 6 creșterea laDWLdis^nimidad

B < - ï 7 *u,* —r T-> • B depășește B nig%). creste ut ia IL, ms^mnu^RJH

D ₃ *peste suprafața GR:* penis

Absența haptoglobinei (absența haptoglobinei este un indicator puternic al bolii hemolitice și prezența acesteia nu exclude hemoliza) și creșterea urobilinogenului urinar indică icter hemolitic.

Hemosiderină urinară: Prezența acesteia indică

Medicamentos relacionai

Medicamentos absorbidos cilina, cefalosporinas *Mediada por complejos inmunes:* sulfamidas, quinidina.

c. Aloinmune (anticuerpos adquiridos por transfusiones sanguíneas, o el embarazo, dirigida contra la transfusión de GR).

2. *No inmune*

Mecanice (valve artificiale, arsuri, hemoglobinurie)
Infecție (malarie, Clostridium welchii, bartoneloză)
Medicamente (sulfonamide, venin de viperă , nitrofurantoină)
Diseritropoetică (hemoglobinurie paroxistică nocturnă).

ÍK

Cercetare

Frotiul de sânge arată policromazie, macrocitoză, sferocite (sferocitoză ereditară), eliptocite, celule falciforme (anemie falciformă), celule țintă (talasemii).

Testul Coombs direct: Acest test identifică globulele roșii acoperite cu anticorpi și/sau complement, iar un rezultat pozitiv indică de obicei o cauză imunologică a hemolizei.

Tratați cauza anemiei hemolitice autoimune (AIHA) atât la cald, cât și la rece.

AHAI fierbinte:

Glucocorticoizi - Prednison 1 mg/kg. Răspunsul se

Manejo

observă în decurs de 10 zile. Odată ce hemoliza s-a oprit, doza de prednison poate fi redusă pe parcursul a 2-3 luni.
Imunoglobulina intravenoasă este mai puțin eficientă decât în PTI (40%).
Splenectomie pentru AIHA rezistentă la steroizi.
Rituximab 375 mg/m2 intravenos săptămânal timp de 4 săptămâni.

AHAI dioptric la rece:

Glucocorticoizii și splenectomia nu sunt utile.
Rituximab este eficient
Transfuzie caldă de globule roșii la 37°C
Schimb plasmatic pentru eliminarea anticorpilor IgM dăunători.

Sferocitoza ereditară (HE)

Aceasta este o tulburare moștenită autosomal dominantă . Există o deficiență calitativă și cantitativă a

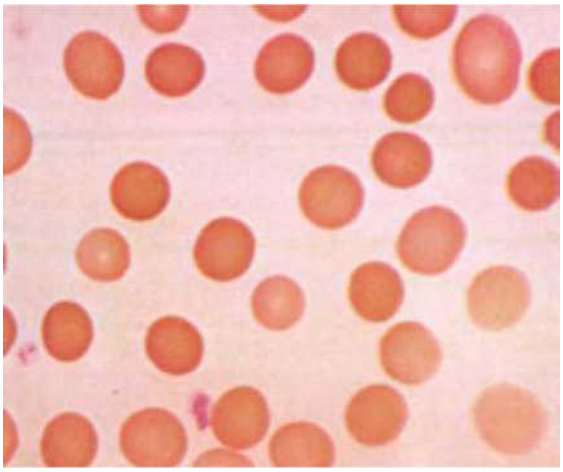

Fig. 6.7: Sferocitoză ereditară - eritrocite sferice fără paloare centrală

proteine vitale ale scheletului membranei GR numite spectrină și/sau anikirină.

Există defecte în proteinele citoscheletului.

Aniquirina - 50% dintre pacienți

Proteine 3 - 25% dintre pacienți

Spectrin - 25% dintre pacienți

Proteine 4.2 - mai rar

Pierderea spectrinei normale din membrana eritrocitară duce la pierderea lipidelor membranare, rezultând o pierdere a suprafeței și o modificare a morfologiei eritrocitare. În consecință, eritrocitele își pierd forma biconcavă normală și devin sferocite cu un raport suprafață-volum scăzut.

Anikirina este o proteină care leagă spectrina de proteina 3. Alte defecte pot include deficiții de spectrină asociat cu un set de modificări ale spectrinei atunci când este asociată cu proteina 4.1.

Investigat

1. Prezența stării hemolitice.

Fragilitate osmotică crescută a eritrocitelor. Când globulele roșii sunt expuse la o serie de soluții de lipsă hipotonice, acestea hemolizează la o concentrație de sare mai mare decât celulele normale. Când sângele pacientului este incubat la 37°C timp de 24 de ore, celulele deprivate de glucoză prezintă o fragilitate osmotică crescută din cauza unui aflux mai mare de sodiu.

Caracteristici clinice

Anemie ușoară (Hb 8-12 g/dl), splenomegalie, calculi biliari, icter, retard de creștere.

Fragilitatea osmotică crescută se observă și în bolile autoimune hemolitice, în timp ce rezistența crescută la hemoliză se observă în talasemie, deficit de fier și unele forme de afecțiuni hepatice.

Prezența sferocitelor în frotiul de sânge (Fig. 6.7)

Concentrație medie crescută de hemoglobină

corpuscular (CMHC).

Management

d. Dovezi de colecistită și colelitiază.

Pneumovax trebuie administrat timp de 1-2 luni.

înainte de splenectomie.

Vaccinul împotriva Haemophilus influenzae tip b (Hib) trebuie administrat și înainte de splenectomie. Splenectomia se amână până la vârsta de 4 ani pentru a minimiza riscul de infecții grave.

Se prescrie 50 mg la fiecare 12 ore timp de ani de zile după splenectomie în crize hemolitice severe.

4. Acidul folic 5 mg pe zi este prescris pe cale orală pentru a susține creșterea eritropoiezei.

Anemia falciformă

Aceasta este o anemie hemolitică rezultată din moștenirea homozigotă a unei gene care provoacă o substituție a aminoacizilor în molecula de hemoglobină (beta-6 glutamat valină), creând HbS din cauza unei mutații punctuale. Este frecventă la persoanele de origine africană din întreaga lume.

Clasificare

Homozigot (SS) – anemia falciformă

trăsătură de anemie *falciformă* (protejează împotriva malariei cauzate de falciparum).

Formarea simptomatică a anemiei falciforme are loc la homozigoți. Heterozigoții sunt asimptomatici și prezintă anemie ușoară, cu excepția situațiilor de hipoxie, anestezie sau când apar evenimente veno-ocluzive.

Splenectomia: Aceasta este indicată
Când anemia provoacă deteriorarea stării de sănătate
Criză hemolitică sau aplastică (infecție cu parvovirus)
Istoric familial de deces cauzat de aceeași boală

Factorii care cresc formarea celulelor falciforme

Tensiune scăzută de oxigen
pH scăzut
Creșterea nivelului de 2,3 difosfoglicerat (2,3 DPG)

Scăderea conținutului de apă din globulele roșii (creșterea - osmolalității serice)
Febră
Flux sanguin lent.

Patogeneză

În stare dezoxigenată, moleculele de HbS polimerizează și provoacă deformarea eritrocitelor . Anemia falciformă devin rigidă și hemolizează, blocând vasele mici și provocând infarct. Hb dezoxigenată se aliniază paralel, formând tactoizi care distorsionează globulele roșii în forme clasice de seceră și frunză de stejar.

EL Caracteristici clinice

Anemia (Hb 6,8 g/dl), reticulocitoza (10-20%), icterul, edemul dureros la nivelul mâinilor și picioarelor și splenomegalia sunt prezente în stadiile incipiente (ulterior are loc autosplenectomia). Pot fi prezente și boli cronice, insuficiență renală, necroză osoasă, infecții și ulcere la nivelul gambelor.

Complicații

Criză trombotică/criză de infarct: Tromboza apare din cauza expunerii la frig, deshidratare, infecție, ischemie, febră, sarcină, stres psihologic sau intervenții chirurgicale, provocând dureri severe la nivelul oaselor și al altor organe. Poate imita un abdomen acut sau o pneumonie. De asemenea, pot apărea convulsii, semne neurologice focale, priapism, sindrom mână-picior (dactilită falciformă), retinopatie proliferativă și ulcere la nivelul gambei și gleznei. Infecția cu Salmonella este frecventă.
Criza aplastică: Aceasta se datorează de obicei infecției cu parvovirus și se caracterizează printr-un număr scăzut de reticulocite.
Criza de sechestrare: Din cauza captării globulelor roșii, splina și ficatul se măresc. Anemia este foarte severă, putând fi o manifestare acută și cauza decesul la sugari. Ulterior, infarctele recurente și fibroza splenică duc la autosplenectomie. Asplenia funcțională apare mult mai devreme (în copilăria timpurie).
Criză hemolitică: Rară.
Sindrom toracic acut: Simptomele durerii toracice, febrei și tusei, însoțite de tahipnee și desaturație arterială a oxigenului, imită pneumonia, embolia pulmonară sau infarctul miocardic. Acest lucru se datorează aderențelor in situ cu plămânul, provocând durere și disfuncție. Episoadele recurente indică o rată scăzută de supraviețuire.

Cercetare

Frotiu periferic: Prezintă corpi Howell-Jolly datorați autosplenectomiei, celule țintă, eritrocite nucleate, fragmente de eritrocite, trombocitoză și leucocitoză ocazională.
Electroforeza Hb la pH alcalin: HbS poate fi detectată prin electroforeză cu amidon sau agargel.
Testul de preparare a anemiei falciforme: Acesta se efectuează prin privarea globulelor roșii (RBC) de oxigen folosind compuși metabisulfit sau ditionit ca agenți reducători și plasând o lamelă peste o picătură de sânge pe o parte a lamei. RBC-urile aderă in situ.

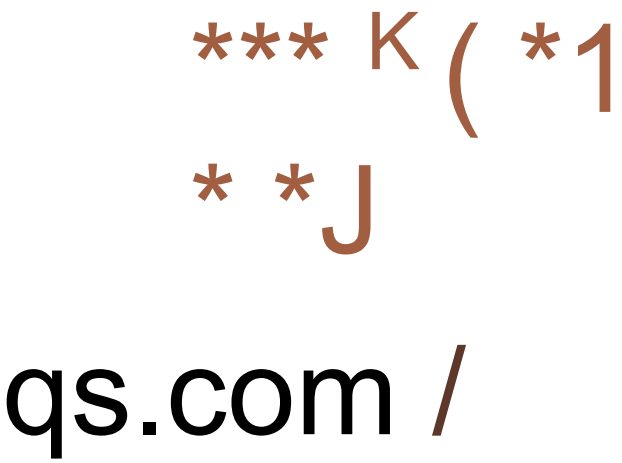

Fig. 6.8: Anemia falciformă - aderență datorată metabisulfitului de sodiu

Aderența este mai scăzută în prezența altor hemoglobine, cum ar fi HbA2 și HbF.

Prevenirea

Testarea prenatală este utilă pentru diagnostic în primul și al doilea trimestru de sarcină folosind tehnologia ADN-ului recombinant. Amniocenteza și prelevarea de vilozități coriale pot fi efectuate între săptămânile 7 și 10.

Management

Criză de infarct miocardic: Analgezie (morfină cu eliberare prelungită) prin administrare intravenoasă de fluide (100-200 ml/oră).
Transfuzie de sânge: Dacă presiunea venoasă centrală (PVC) sau numărul de reticulocite scade semnificativ, în cazurile de complicații la nivelul SNC sau pulmonare sau când nivelul hemoglobinei (Hb) este < 6 g/dl, se poate efectua o transfuzie de sânge . Dacă nivelul Hb este > 9 g/dl, se efectuează o transfuzie parțială.
Tratamentul infecției cu antibiotice.

4. Oxígeno a través de cánulas nasales a una velocidad de 3-4 litros/minuto para promover la oxigenación a nivel pulmonar y arterial.

Tratarea complicațiilor
Complicații ale SNC - exsanguinotransfuzie
Retenție splenică acută - exsanguinotransfuzie/splenectomie
Leziuni retiniene - exsanguinotransfuzie + urmărire oftalmologică pe termen lung prin laser/chirurgie
Priapism - dacă nu se rezolvă în 24 de ore, se efectuează o transfuzie de schimb.

e. Crisis aplásica - transfusión de GR para mantener el hematocrito en el intervalo de 18-20%. Por lo general se resuelve en 7-10 días.

6. *Agentes anti-adherentes*
   a. La hidroxiurea aumenta la HbF al 14-15%
   b. Compuestos de butirato aumentan la HbF por un número creciente de eritroblastos que expresan gamma globina.
   c. La decitabina puede elevar la HbF. Ácido fólico 1 mg por vía oral, todos los días. Pneumovax en la asplenia funcional.
   El trasplante de médula ósea se encuentra bajo eva-

7 .
8 .
9 .

Monitorizați CVP, **numărul** de reticulocite , ficatul **și biv** /o **.**
Terapia genică este în curs de investigare.

Splenomegalia este rară în cazul anemiei falciforme după vârsta de 5 ani. Dacă splenomegalia apare după vârsta de 5 ani, se ia în considerare talasemia concomitentă.

Talasemie

Hemoglobina este alcătuită din 2 perechi diferite de lanțuri peptidice (alfa și beta), la fiecare peptidă fiind atașată molecula de hem.

au 95% HbA1c (a2p2) + 5 % HbA2 (un 2 sau 2).

Fețiii au HbF (a 2 și 2) care persistă în beta-talasemie.

Hemoliză. Aceasta este frecventă în zonele din Marea Mediterană și Orientul Îndepărtat.

En las talasemias, existe un tipo reducido de producción de una o más cadenas de globina que conducen a la precipitación de globina, y la anemia se produce como resultado de la ineficacia de la eritropoyesis y la

Băieți

Alfa talasemie alfa (producție redusă de lanțuri alfa)
Beta-talasemie (producție redusă de lanțuri beta)

Boli ale hemoglobinei H
Hb gamma
Beta-talasemie intermediară.

Beta-talasemie majoră (homozigoți)
(Anemia Cooley)

Anemia este foarte severă, iar pacienții trăiesc doar o perioadă scurtă de timp fără transfuzie de sânge. Hiperplazia măduvei osoase produce proeminențe frontale și eminențe malare proeminente, care apar pe radiografiile craniului ca un aspect de „păr umflat" (Fig. 6.9 și 6.10). Hemoglobina lipsită de lanțuri β și care conține doar lanțuri α insolubile este toxică pentru eritroblaste, rezultând distrugerea lor intramedulară. Aceasta duce la o expansiune ineficientă a măduvei osoase din cauza eliberării de eritropoietină ca răspuns la anemie. Sunt prezente, de asemenea, retard de creștere, splenomegalie, hepatomegalie și cardiomegalie.

Fig. 6.9: Apariencia de "pelos de punta"

Fig. 6.10: Apariencia de "pelos de punta"

Acești pacienți vor avea o față caracteristică asemănătoare unei veverițe.

Beta-talasemie minoră (heterozigoți)

Evoluția bolii este foarte ușoară, iar acest tip de anemie este adesea detectat doar atunci când terapia pentru anemia hipocromă ușoară eșuează. Simptomele sunt minime.

Alfa-talasemie

La indivizii normali există patru gene alfa pe cromozomul 16. Ambele sexe sunt afectate. Se poate manifesta ca hidrops fetal (cu ștergerea tuturor genelor) sau hemoglobină H (3 gene șterse), sau anemie hipocromă microcitară ușoară (2 gene șterse) sau poate fi asimptomatică (1 genă ștearsă).

. Cercetare

Talasemie majoră

Anemie hipocromă profundă, displazie severă a globulelor roșii și a multor celule țintă (Fig. 6.11)

MCV normal este de 78-98 fl; MCV este adesea < 65 în cazul

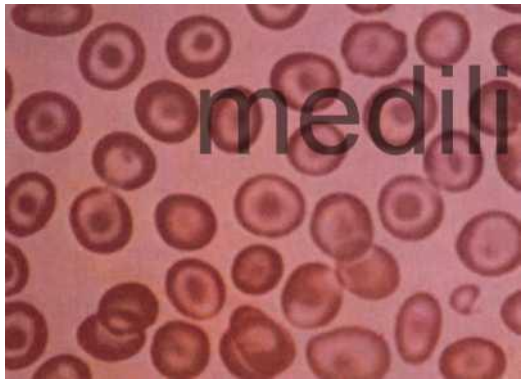
medili

Fig. 6.11: Beta talasemia - presencia de células diana

Ausencia o reducción severa de la HbA

HbF aumentada

2. Istoric familial care arată că ambii părinți au talasemie minoră.

Talasemie minoră

Anemie ușoară, eritrocite microcitare hipocrome (capacitate totală de legare a fierului, niveluri normale de fier seric și feritină)

Unele celule țintă, bazofile punctate

HbA2 crescută 4-6% (**HbA2)** normal 1,5 până la 3%)

Antecedente familiale cu un părinte care are talasemie minoră.

Pentru a diferenția între anemia feriprivă și trăsăturile de O-talasemie

Indicele Mentzer 1 > Anemia feriprivă-13 (VCM/RBC în milioane) J < trăsătură p- talasemie-13

Limfomul măduvei osoase

Leucemie cu celule păroase

Hemoglobinurie paroxistică nocturnă

Secundar tulburărilor metabolice

Hipersplenism

Deficit de vitamina B12 , **deficit** de acid folic

Infecții severe

trăsăturilor de p- talasemie. În anemia feriprivă, este > 75.

Prevenirea

Diagnosticul prenatal se face prin amplificarea PCR a genei globinei.

Management

Transfuziile regulate de sânge sunt necesare pentru a menține hematocritul în intervalul 30-35% sau hemoglobina în intervalul 10 g/dl.

Transplant alogen de măduvă osoasă pentru insuficiență eritropoietică.

Evitați terapia cu fier. Deferoxamina este utilizată ca agent de chelare a fierului.

Splenectomie, dacă apare hipersplenism.

Administrați suplimente de folat.

Manipularea expresiei lanțului globinic și terapia genică.

p - talasemia este dificil de gestionat.

■*celular*

al (Fanconi)

Unele sindroame mielodisplazice

Unele leucemii limfoide acute

Unele limfoame ale măduvei osoase

Pancitopenie cu măduvă osoasă celulară

Boli primare ale măduvei osoase

Sindroame mielodisplazice

Mielofibroză

Unele leucemii aleucemice

Mieloftizie

EI

Alcool

Bruceloză

Sarcoidoză

Tuberculoză

Leishmanioză

Măduvă osoasă hipocelulară ± Pancitopenie

Febra Q

Boala legionarilor sau legioneloza
Foame
Anorexia nervoasă
Infecții micobacteriene.

Anemia Aplásica

Se caracteriza por pancitopenia en sangre periférica en asociación con hipocelularidad de la médula ósea que involucra líneas celulares granulocíticas, eritroides y megacariocíticas.

Es común en pacientes menores de 20 años y mayores de 60 años.

Etiología de la Anemia Aplásica

1.
2.

Idiopatică (mai mult de 50%)
Indus de medicamente (dependent de doză, idiosincratic)
Antimicrobiene (cloramfenicol, sulfonamide, peniciline, chinacrină)
Anticonvulsivante (fenitoină, trimetadionă, etosuximidă, carbamazepină)
Agenți antitiroidieni (carbimazol, tapazol, propiltiouracil)
Agenți antidiabetici (tolbutamidă, clorpropamidă, carbutamidă)
Analgezice (fenilbutazonă, aspirină, indometacină)
Sedative sau tranchilizante (clordiazepoxid, fenotiazine)
Diverse (compuși ai aurului, D-penicilamină, bismut , ticlopidină, tiocianați, acetazolamidă)
Chimic sau prin toxine (benzen, tetraclorură de carbon, insecticide)
Radiații
Infecție (hepatită, parvovirus, tuberculoză, HIV)
Sarcina (uneori se întâmplă după naștere)
Timom (de obicei asociat cu aplazia pură a globulelor roșii)
Hemoglobinuria paroxistică nocturnă (HPN se dezvoltă la 5-10% dintre pacienții cu anemie aplastică și 25% dintre pacienții cu HPN dezvoltă anemie aplastică)
Constituțional (anemie Fanconi, anemie aplastică familială, diskratoză congenită)
Asociat cu mielodisplazie (pacienții cu anemie aplastică pot dezvolta sindrom mielodisplazic)
mai târziu).

Caracteristici clinice

Pacientul prezintă slăbiciune, oboseală, infecții recurente și sângerări sub formă de vânătăi, peteșii, sângerări nazale sau alte hemoragii mai grave. Infecția poate agrava trombocitopenia.

La examinare, pacientul este palid și poate prezenta semne de hemoragie, gingivită, stomatită, faringită sau proctită; splenomegalia se dezvoltă ulterior în evoluția bolii. *Hepatomegalia și limfadenopatia sunt mai puțin frecvente și sugerează prezența altor procese patologice subiacente.*

Cercetare

Anemia (normocitară și normocromă)
Neutropenie (număr absolut de neutrofile < 1500/pl)
Limfocitele prezintă modificări funcționale, datorate citotoxicității sau eliberării de citokine inhibitoare .
Trombocitopenie (< 150.000/pl)
Frotiul de sânge periferic arată o ușoară macrocitoză. Granulocitele și trombocitele sunt reduse.
Fierul seric crește odată cu saturația capacității de legare a fierului.
Aspirația măduvei osoase (Fig. 6.12): Adesea, aceasta prezintă o cantitate mică de material. Frotiul relevă o predominanță a limfocitelor, plasmocitelor și, ocazional, resturi de granulocite, eritrocite sau
Biopsia măduvei osoase arată hipocelularitate cu predominanță a celulelor adipoase. Rezervele de fier cresc, în general ■

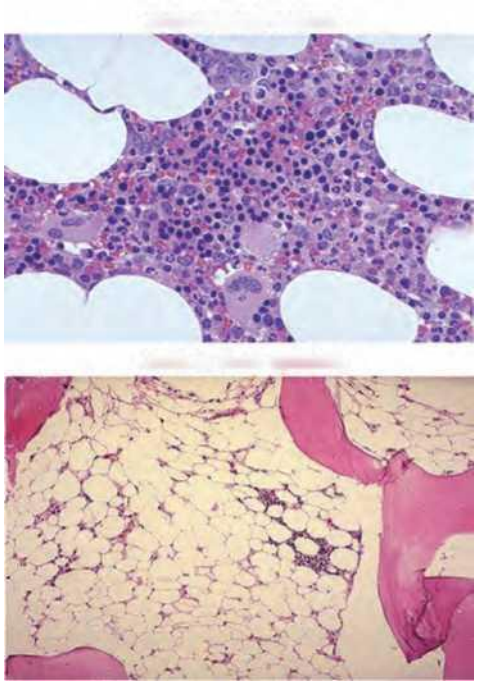

Médula ósea normal

Médula ósea aplásica

Fig. 6.12: Anemia aplásica

Criterii pentru anemia aplastică severă*

Sânge

Neutrofile	< 500/pl
Trombocite	< 20.000/pl
Reticulocite	< 1% (corectate)

Măduva osoasă

Hipocelularitate severă

Hipocelularitate moderată cu <30% din celulele reziduale hematopoietice

**Notă:* Două criterii pentru sânge sau un criteriu pentru măduva osoasă.

Într-o boală foarte gravă, numărul absolut de neutrofile este mai mic de 200/microlitru.

Management

Măsuri generale: Evitați expunerea la public, mențineți o tehnică aseptică strictă, utilizați antibiotice orale neabsorbabile profilactice, utilizați regulat săpunuri antiseptice pe piele, folosiți aparate de ras electrice, folosiți o periuță de dinți moale și se recomandă emolienți fecal. Trebuie evitate următoarele:

2 .

3 .

inyecciones intramusculares.

Reemplazo de productos sanguíneos (GR, transfu-

P, i rlïlv'ÛvJ Ti íUI • Transfusión de concentrados c siones de plaquetas) I I I I I V

Tratamiento antibiótico: Fiebre o cualquier signo de infección es una indicación empírica de terapia antibiótica de amplio espectro.

Factores de crecimiento hematopoyético como FEC-GM, FEC-G, eritropoyetina.

Trasplante de médula ósea: Es el tratamiento de elección para los pacientes menores de 40 años de edad. En hermanos donantes compatibles del antígeno leucocitario humano (HLA), los resultados son mejores en los pacientes no transfundidos (80% supervivencia a largo plazo) que en pacientes transfundidos (60-75% de supervivencia).

Inmunosupresión

Globulina antitimocito (GAT): Actúa a través de la eliminación células T activas supresoras. La dosis recomendada es de 10-20 mg/kg de peso corporal diario por 8-14 días en forma de infusión con prednisona 40 mg/m^2/ día durante 2 semanas para prevenir la enfermedad sérica.

6. *Ciclosporina A:* En una dosis de 3-7 mg/kg/día en 2 dosis con ajustes semanales de dosis y continuo durante 3 meses.

GAT más ciclosporina A

Altas dosis de ciclofosfamida o micofenolato mofetil.

Otras medidas

7.

4 .

5 .

Corticosteroizi: Aceștia trebuie administrați pacienților refractari la alte modalități de tratament, precum și pacienților cu un mecanism imunologic responsabil de supresia măduvei osoase.

Splenectomie pentru pancitopenie.

Transfuzie de sânge

Sângele integral sau componentele sale individuale pot fi transfuzate. Este foarte benefic, dar și prezintă riscuri ridicate, cu efecte secundare potențial fatale.

Instrucţiuni

Pierderea de sânge în accidente.

Pierderea de sânge în timpul intervenției chirurgicale.

Anemie severă (deficiență de fier, talasemie, anemie aplastică, anemia din boli cronice - afecțiuni ale țesutului conjunctiv, infecții, tumori maligne)

Tulburări de coagulare

Arsuri extinse

O unitate de globule roșii crește Hb la 1 g/dl la un adult mediu.

Transfuzii de sânge pentru anemie severă pentru a evita supraîncărcarea volemică. Transfuzie de plasmă.

Manipulación de los Produ Transfuzie de trombocite

Produsele sanguine leucohidrogenate sunt - recomandate:

Pentru a preveni reacțiile febrile non-hemolitice cauzate de citokinele eliberate de SGB. Pentru a preveni infecția cu CMV.

Pentru a preveni formarea de - aloanticorpi antiplachetari

Iradierea produselor sanguine elimină imunologic limfocitele competente și este utilizată pentru imunosupresia măduvei osoase sau a organelor receptorilor de transplant.

• Globule roșii spălate la pacienții la care proteinele plasmatice

pot provoca o reacție severă (receptor cu deficit de IgA).

Precauții

Folosiți un ac de calibru 18 pentru o circulație liberă adecvată.
Observați pacientul timp de 5-10 minute după începerea transfuziei și ulterior la intervale regulate.
Transfuzia trebuie finalizată în termen de 4 ore de la nașterea la patul pacientului.
Durata perfuziei - 2-3 ore.

Complicații .sZ*

Infecții transmise prin transfuzie:
HIV-1 și 2
Virusul limfotrop T uman de tip 1
Hepatita B și C
transfuzie de globule roșii și trombocite
Transmiterea bacteriană.

Complicații non-infecțioase:
Reacții hemolitice acute datorate incompatibilității ABO, evidențiate prin febră, frisoane, dureri de spate, dureri în piept, greață, vărsături, hipotensiune arterială și insuficiență renală acută.

Tratament: Transfuzia trebuie oprită imediat . Linia intravenoasă este înlocuită. Se efectuează un test Coombs împreună cu o probă de urină proaspătă pentru a obține hemoglobină liberă.

Debitul urinar trebuie menținut la 100 ml/oră, fie cu fluide intravenoase, diuretice sau manitol, dacă este necesar. Excreția de hemoglobină liberă poate fi accelerată prin adăugarea de bicarbonat de sodiu în fluidul intravenos pentru alcalinizarea urinei.

Reacțiile hemolitice întârziate la transfuzie apar la 3-10 zile după transfuzie, cu o scădere a nivelurilor de Hb și Hct. Tratamentul este similar cu cel pentru reacțiile hemolitice acute.
Reacțiile febrile non-hemolitice se datorează citokinelor eliberate de leucocitele. Se utilizează acetaminofen și produse sanguine leucocitare pre-conservate.
Reacții alergice – Acestea sunt reacții mediate de IgE la proteinele serice, manifestându-se sub formă de urticarie, bronhospasm sau hipotensiune arterială. Tratamentul este simptomatic.
Reacții anafilactice – Acestea sunt de obicei cauzate de deficitul de IgA la pacienții care primesc sânge care conține produse IgA. Glucocorticoizii sunt utili.
Supraîncărcare volemică - Reduceți rata transfuziei și utilizați diuretice.
Leziune pulmonară acută asociată transfuziei (TRLPA) - Similară cu SDRA în 4 ore de la transfuzie. Opriți transfuzia și asigurați suport ventilator.
Boala grefă-contra-gazdă asociată transfuziei (TA-HHD) – Aceasta apare la pacienții imunocompromiși din cauza perfuziei de imunocomponente cu celule T. Simptomele includ erupții cutanate, enzime hepatice crescute și pancitopenie. Mortalitatea este >80%. Iradierea produselor sanguine previne acest tip de reacție.

Purpura posttransfuzională - Sângerarea începe la 7-10 zile după transfuzie și se datorează trombocitopeniei severe.

Reacții adverse cauzate de transfuzii masive:
Hipotermie cauzată de transfuzie de sânge rece. Folosiți un dispozitiv de încălzire a sângelui.
Intoxicație cu citrat, în special la pacienții cu disfuncție hepatică.
Hipocalcemie - Tratament cu gluconat de calciu intravenos.
Hipokaliemie - Se datorează consumului de potasiu din plasmă de către globulele roșii active metabolic.
Hiperkaliemia este rară și se datorează insuficienței renale sau leziunilor musculare.

Tulburări ale leucocitelor

neutrofile

Număr absolut: 2,5-7,5 x 109/l (2500-7500/pL) Neutrofilele constituie aproximativ 40-75% din leucocitele.

Îl: Cauzele neutrofiliei (> 10.000/pL)

Infecție bacteriană

os.com

Chirurgie
Hemoragie
Inflamație
Infarct miocardic
Poliarterita nodoasă
Tulburări mieloproliferative
Medicamente (steroizi, litiu, epinefrină)
Boli maligne (stomac, sân, plămâni)
Artrita reumatoidă
Citokine (FEC-G, FEC-GM)
Metabolic - cardiopatie ischemică, uremie
Splenectomie.

Cauzele neutropeniei (< 2.500/pL)

Infecție virală (hepatită, mononucleoză infecțioasă, HIV, gripă)
Infecție bacteriană (bruceloză, febră tifoidă, tuberculoză miliară, sepsis fulminant) în special când numărul de celule este < 1.000/gl.
Boli protozoare - kala-azar, malaria
Medicamente (medicamente antitiroidiene, medicamente antimalarice, anticonvulsivante , inhibitori ai ECA, medicamente antiaritmice)
Deficiențe nutriționale (vitamina B12 ,acid folic)
Tulburări vasculare ale colagenului (sindromul Felty, LES, limfom)
Neutropenie ciclică.

limfocite

Număr absolut: 1,3-3,5 x 109/1 (1300-3500/pL) Constituie aproximativ 20 până la 45% din GB.

Cauzele limfocitozei (> 5.000/pL)

Infecții
Infecție virală (virusul EB, CMV, rubeolă)
Toxoplasmoză
Tuse convulsivă
Bruceloză
Tuberculoză
Sifilis
Malignitate
Leucemie limfocitară acută și cronică
Limfomul non-Hodgkin
Alţii
Boala serică
Tireotoxicoză
c. Insuficiență adrenală.

Cauzele limfopeniei (< 1.000/pL)

a. Terapia cu steroizi
Uremia
b. Boala lui Le
c. SIDA Infiltrarea măduvei osoase
d. După chimioterapie sau radioterapie
e. Boala Whipple
f. Insuficiență cardiacă dreaptă severă. Tulburări de imunoglobuline (ataxie, telangiectazie , displazie timică).
h. Limfangiectazie intestinală (datorită pierderii măririi ganglionilor limfatici)
Hei Boală acută stresantă (IM, sepsis, pneumonie).
i.

k.

Eozinofile

Număr absolut: 0,04 până la 0,44 x 109/l (40-440/pL)
Constituie aproximativ 1 până la 6% din GB.

Cauzele eozinofiliei (> 500/pL)

Astmul și tulburările alergice
Infecții parazitare (strongiloidiază, anchilostomiază, scabie, ascaridioză, filarioză*).
Tumori (leucemie eozinofilă, limfoame, boala Hodgkin, tulburări mieloproliferative)
Sarcoidoză
Imunodeficiențe (sindrom Wiskott-Aldrich, sindrom hiper-IgE, deficit de IgA)
Endocrinopatii (boala Addison, hipopituitarism)
Nefrită interstițială
Post-splenectomie
Boala postvirală

Notă: Eozinofilia tropicală este cauzată de specii de filaria limfatică. Principalele simptome și semne sunt tusea nocturnă și respirația șuierătoare, febra, pierderea în greutate, limfadenopatia și/sau hepatosplenomegalia. Investigațiile relevă o rată crescută de sedimentare a eritrocitelor (VSH), un număr absolut de eozinofile > 3000/µL și niveluri serice crescute de IgE. Tratamentul constă în dietilcarbamazină 100 mg de trei ori pe zi, timp de două săptămâni.

Sindromul eozinofilie-mialgie: Constă în mialgie, artralgie, febră cu erupții cutanate, umflarea brațelor și eozinofilie intensă, din cauza contaminanților din L-triptofanul conținut în suplimentele alimentare.

OS.

Boala de ser acut
Terapia cu steroizi.

4 0/pL)

Monocite

Număr absolut: 0,2-0,8 x 109/l (200-800 celule/pL). Acestea constituie aproximativ 2 până la 10% din GB.

Cauzele monocitozei (mai mult de 800/pL)

Infecție (tuberculoză, bruceloză, sifilis, endocardită bacteriană)
Tulburări digestive (boală inflamatorie intestinală)
Boala vasculară a colagenului (LES, poliarterita nodoasă, artrită reumatoidă)
Tulburări hematologice (
leucemie acută monocitară și mielomonocitară, boala Hodgkin)
Sarcoidoză.

Sindrom hipereozinofilic (sindromul Loeffler); asociat cu un număr de eozinofile mai mare de 1,5 x 109 / l timp de mai mult de 6 săptămâni; tratat cu steroizi sau medicamente citotoxice.

Afecțiuni vasculare ale colagenului (poliarterita nodoasă, LES, artrită reumatoidă, sclerodermie)

Afecțiuni ale pielii (pemfigus, psoriazis, eczeme, celulită eozinofilă, fasciită)

A* a. Cauze ale monocitopeniei (< 100/pL)

Boala de stres acut

Terapia cu steroizi

Anemia aplastică

Leucemie

Chimioterapie sau imunosupresoare.

Diferența dintre leucemie și reacția leucemoidă

Leucemia	*Reacția leucemoidă*
1. Etiología no específica	Boală inflamatorie recunoscută (pneumonie, vasculită)
	Neutrofile mature > 90% și
Neutrófilos: Desviación a la izquierda con células mieloides anteriores a las bandas; GB > 100,000/pL	
Fosfatasa alcalina leucocitaria (FAL), baja en la leucemia mielocítica crónica (LMC)	
Eosinofilia, basofilia, o monocitosis visto con frecuencia	Necuvisto
Plaquetas - cualitativamente anormal, grande; recuento > 1000000/pL; agregación anormal; puede ocurrir trombocitopenia	
Esplenomegalia (25-75%)	
Médula ósea - aglutinación megacariocítica y plaquetaria; posiblemente fibrosis	
El cariotipo puede ser anormal, esp. en la LMC con el cromosoma Philadelphia; bcr-abl por Southern blot o PCR; clonalidad ligada mediante técnicas de inactivación	
	leucocite de obicei < 50.000/pL
	Fosfatază alcalină leucocitară (ALP) ridicată
	Trombocite - mici, nu mai mult de 600.000-700.000/pL cu agregare normală
	Fără splenomegalie. Măduvă osoasă - hiperplazică cu cariotip normal.
	Niciuna dintre aceste schimbări nu este vizibilă

Bazofile

Numărătoare absolută: 0-0,1 x ^{109}/l (0-100 celule/pL)
Acestea constituie aproximativ 0 până la 1% din GB.

Cauzele bazofiliei (> 100/pL)

Infecții (virale, TBC)
Tulburări mieloproliferative (LMC, policitemie rubra vera)
Malignitate
Mastocitoză sistemică (urticarie pigmentoasă)
Mixedem
Post-splenectomie
Colita ulcerativă
Tulburări alergice.

Tulburări mieloproliferative

Acesta este un grup de afecțiuni caracterizate prin proliferarea unuia sau a tuturor precursorilor elementelor mieloide: globule roșii, leucocite și trombocite.

Policitemia
Leucemia mieloide crónica
Trombocitemia esencial

a otros elementos mieloide[c])

meulllDrOS.com'

u i una dis-

Condiții predispozante

Vârsta înaintată - vârsta medie 60 de ani
Predominanță masculină
Boli congenitale: sindromul Down, gemenii monozigoți

Anemia Fanconi
Mastocitoză sistemică
Hemoglobinuria paroxistică nocturnă (HPN)
Anemia sideroblastică idiopatică
Anemia pernicioasă
fum de țigară
Radiații ionizante
Virus - HTLV-1, EBV
Substanțe chimice
Benzen, toluen, agenți chimioterapeutici împotriva cancerului, pesticide, vopsele de păr, solvenți industriali
Ocupație - Muncitori în industria petrolieră, muncitori în fabrici de cauciuc , mineri.

Clasificare

GR
Marea Britanie
Trombocite
Fibroblaste Mieloscleroză primară (metaplazie mieloidă agnogenă)

Acestea se pot dezvolta în leucemie acută. Hemoleucograma reflectă două procese:
Proliferarea liniilor celulare (poate implica și

OMS a inclus încă trei entități:
Leucemie neutrofilică cronică
Leucemie eozinofilă cronică
Boala mieloproliferativă cronică (CMD) - neclasificată

OMS a numit, de asemenea, un grup specific care nu prezintă EMP sau sindrom mielodisplazic (MDS): leucemia mielomonocitară cronică
LMC atipică, leucemie mielomonocitară juvenilă, EMP/SMD - Neclasificată.

Policitemia vera

Aceasta este o tulburare mieloproliferativă caracterizată printr-o creștere absolută a masei de globule roșii. Este asociată cu niveluri mai scăzute de eritropoietină și o creștere absolută a numărului de celule stem mieloide, care sunt extrem de sensibile la cantități mici de eritropoietină. Vârsta medie de debut este de 60 de ani, cu predominanță masculină.

Caracteristici clinice ale IL

Simptomele clinice se datorează creșterii volumului sanguin, vâscozității, stazei vasculare și tendinței

i.
ii.
iii.
iv.

Diateză trombotică și hemoragică. Pacienții sunt pletorici și cianotici (din cauza stazei și dezoxigenării sângelui la periferie).

Alte simptome posibile includ angina pectorală, tulburări ale SNC, gută (hiperuricemie), cefalee, amețeli, hipertensiune arterială, simptome gastrointestinale, ulcer peptic, hematemeză, melenă, dureri abdominale (infarct splenic sau renal) și prurit exagerat după o baie caldă, din cauza eliberării de histamină de către bazofile. Splenomegalia este prezentă în majoritatea cazurilor (75%).

Eritromelalgia este un sindrom de etiologie necunoscută care implică extremitățile inferioare și se manifestă de obicei prin eritem, senzație de căldură și durere la nivelul degetului afectat și infarct digital. În general, răspunde la salicilați.

Cercetare

PVC este crescut > 60%
Număr mare de GR 7-10 milioane/pL
Nivelul Hb > 18 g/dl la bărbați și > 16 g/dl la femei
Număr crescut de leucocite și trombocite
Măduvă osoasă hipercelulară, ginoză și megacariocite.
Deficiență de fier. Niveluri serice crescute de vitamina B12 . > 900 pg/ml Scor crescut al fosfatazei alcaline în neutrofile
Hiperuricemie, pseudohiperkaliemie (datorată eliberării de potasiu din trombocite în timpul coagulării in vitro).

Criterii pentru diagnosticarea Policitemia vera

Categoria A
Masa totală a globulelor roșii:
Masculin > 36 ml/kg
Femei > 32 ml/kg
Saturația arterială a oxigenului > 92%
Splenomegalie.

Masa eritrocitelor poate fi normală în PV dacă există splenomegalie masivă sau sângerare.

Categoria B
Trombocitoză (trombocite > 400 x 10^{3} pL)
Leucocitoză (leucocite > 12 x 10^{3} / pL)
scorului fosfatazei alcaline leucocitare (ALP)
B12 **ser > 900 pg/ml sau** capacitate de legare a B $_{12}$ > 2200 pg/ml.
PV este diagnosticată când sunt prezente A1 + A2 + A3 sau A1 + A2 și 2 cauze de categoria B.

După o perioadă de timp, acești pacienți pot evolua spre mielofibroză sau LMC.

Causas de Eritrocitosis Secundaria (Poliglobulia Secundaria)

Aumento de producción de eritropoyetina secundaria a hipoxia
Altura
Trastorno pulmonar
Fumar
Cardiopatía congénita cianótica
Hemoglobina de alta afinidad (Hb-M)
Hipoventilación en decúbito supino
Toxicidad de monóxido de carbono
Síndrome de apnea del sueño
Producción inapropiada de eritropoyetina: Tumores de riñón, hígado, pulmón, útero, y cerebelo.
Quistes renales
Hidronefrosis
Hipernefroma
Estenosis de arteria renal
lar con eritropoyesis o granulopo-
citos

oí 1 I eM I I I M I O. Fscrocto I

6.
7.
8.

e. Trasplante renal
f. Hepatoma

Fibrom uterin
Hemangioblastom cerebelos
Meningioame
Adenoame suprarenale
Sindromul Bartter
Terapia androgenică
Terapia cu eritropoietină recombinantă.

Plasmă policitemică falsă sau cu volum mic (sindromul Geisbock)

Aceasta se datorează unei reduceri a volumului plasmatic. Apare adesea în contextul stresului, hipertensiunii arteriale și bolilor vasculare ocluzive.

Eritropoietină

Creșterea eritropoietinei sugerează hipoxia sau producția autonomă de EPO ca și cauză a eritrocitozei. În policitemia vera (PV), EPO este normală sau scăzută, dar niciodată crescută. Un nivel normal de EPO nu exclude hipoxia ca și cauză.

Management

1. Venisecția sau flebotomia (500 ml) de sânge se recoltează într-o singură ședință și poate fi repetată în decurs de o

Una sau două zile, dacă este necesar, până când hematocritul scade la 50%. Fierul eliminat prin flebotomie = Hematocrit/cc x volumul de sânge eliminat.

Chimioterapia cu hidroxiuree este la fel de eficientă. Este mai puțin leucemogenă în comparație cu fosforul radioactiv.

Trombocitoza simptomatică sau splenomegalia pot fi tratate cu interferon alfa.

Anagrelidă - un derivat de chinazolină și agent antiplachetar care scade și numărul de trombocite și poate controla trombocitoza.

Alopurinolul poate fi administrat în timpul chimioterapiei - pentru a preveni hiperuricemia.

Pruritul refractar poate fi controlat cu hidroxiuree , IFN -α sau terapie cu PUVA.

Transplantul alogen de măduvă osoasă la pacienții tineri.

Chimioterapia trebuie administrată cât mai scurt posibil, pentru a evita o reacție leucemică.

Prognoză

Speranța medie de viață la pacienții tratați este de peste 10 ani. Leucemia acută se dezvoltă la pacienții tratați cu fosfor radioactiv, clorambucil. Expunerea excesivă la policitemia vera poate evolua spre mielofibroză .

Trombocitemie esențială (trombocitoză primară)

Aceasta se caracterizează printr-un număr foarte mare de trombocite, de peste 600 x 10^9/l. Trombocitele sunt anormale din punct de vedere morfologic și funcțional, iar boala se poate manifesta prin tromboză sau hemoragie.

IX. Cauzele trombocitozei

Anemia cu deficit de fier
Hiposplenism
Post-splenectomie
Malignitate
boala vasculară de colagen
Boala inflamatorie intestinală
Infecții
Hemoliză/hemoragie
Policitemia vera
Mielofibroza idiopatică
Trombocitoză esențială
Anemie sideroblastică idiopatică, mielodisplazie (sindromul 5q), leucemie mielocitară cronică
Post-operator
• Rebound (încetarea consumului de etanol, corectarea - deficitului de vitamina B12) și acid folic).

Caracteristici clinice

Treizeci la sută dintre pacienți sunt asimptomatici, în timp ce alții prezintă sângerări gastrointestinale, coagulare arterială, parestezii, eritromelalgie (arsuri la picioare) și dureri de cap vasculare. Splenomegalia este prezentă la 75% dintre pacienți, iar hepatomegalia este mai puțin frecventă (20%). Unii pacienți prezintă corpi Howel-Jolly ca dovadă a autosplenectomiei.

Criterii de diagnostic

Număr de trombocite mai mare de 600.000/pL în două ocazii.
Splina palpabilă (60-75% din cazuri).
Hemoglobină și hematocrit în limite normale (masă normală a globulelor roșii: bărbați < 36 ml/kg; femei < 32 ml/kg).
Rezerve adecvate de fier în măduva osoasă.
Absența cromozomului Philadelphia (Ph1 ^{negativ}). În plus, rearanjamentul genei abl/bcr nu este prezent.

Fibroză minimă sau absență a măduvei osoase (reticulină).
Nu se cunoaște nicio utilizare a trombocitemiei reactive.
(sau secundar).

Management

Tratamentul depinde de urgență:
La un pacient tânăr, asimptomatic, cu vârsta < 40 de ani, se administrează aspirină 60 mg/zi, iar pacientul este ținut sub observație.
Busulfan sau hidroxiuree 25 mg/kg/zi, administrat oral, dacă numărul de trombocite este > 800 x 10^9/l.
Sângerarea poate fi controlată cu acid epsilon-aminocaproic.
Interferonul alfa se administrează în trombocitoza extremă în doză de 2-4 MU/m2 ^{sc}, zilnic sau de 3 ori pe săptămână.
Când frotiul de sânge arată leucemie megacariocitară, aceasta este tratată ca leucemie mielocitară acută (LAM).
Anagrelidă, 0,5-1,0 mg de patru ori pe zi, administrată oral (care provoacă o reducere izolată a numărului de trombocite cu toxicitate minimă) este în curs de studiu.

Mieloscleroza primară (mielofibroza)

Există o fibroză intensă a măduvei osoase, cu hematopoieză rezultată în splină și ficat (metaplazie mieloidă), provocând splenomegalie masivă.

Caracteristici clinice

Pacienții prezintă oboseală, pierdere în greutate, transpirații nocturne, intoleranță la căldură, mialgie și artralgie. Este prezentă splenomegalie marcată. Cauzele decesului includ infarctul miocardic, hemoragia gastrointestinală, transformarea leucemică, infecțiile și tromboza majoră.

Hematopoieza extramedulară exuberantă poate provoca ascită, hipertensiune pulmonară, obstrucție intestinală sau ureterală, creșterea volumului intravascular, compresia măduvei spinării și noduli cutanați. Guta poate apărea și din cauza hiperuricemiei.

J. Cercetare

Frotiul de sânge arată anemie macrocitară, imagini leucoeritroblastice, poikilocite în formă de lacrimă, niveluri ridicate de fosfatază alcalină în neutrofile și niveluri crescute de acid uric.

2.

3.

Prognoză

4. La biopsia de la médula ósea muestra un exceso de megacariocitos y aumento de reticulina y reemplazo con tejido fibroso. Por lo general hay grifo seco.

1. Plenomegalia (poate fi | enormă)

Anemie (producție hemolitică și componente scăzute)

Leucocitoza sau trombocitoza pot fi observate în 60% dintre cazuri.

pacienților

Imagine leucoeritroblastică a sângelui periferic

Celule caudate (macrocite) în frotiul de sânge.

Fibroză a măduvei osoase (reticulină), care poate fi extinsă (Fig. 6.13)

Osteoscleroză observată la radiografiile osoase.

Management

Transfuzie de sânge

Acid folic (50 mg/zi)

Terapie androgenică (oximetolonă 50 mg/zi)

Corticosteroizi (prednison 40 mg/zi)

Medicamente citotoxice (hidroxiuree până la 2 g/zi)

Splenectomie (în obstrucție mecanică datorată splenomegaliei masive, hemolizei severe, hipermetabolismului, splenomegaliei dureroase, hipersplenismului).

Splenectomia este contraindicată în CID activă cu fibrinoliză, produși de degradare a fibrinei crescuți, D-dimer crescut, fibrină monomerică crescută și hipofibrinogenemie.

Radiații la nivelul splinei în doze zilnice mici de

25 până la 50 cGy pentru splenomegalie dureroasă.

Radiación focal para el control de la hematopoyesis extramedular.

8. Trasplante de médula ósea.

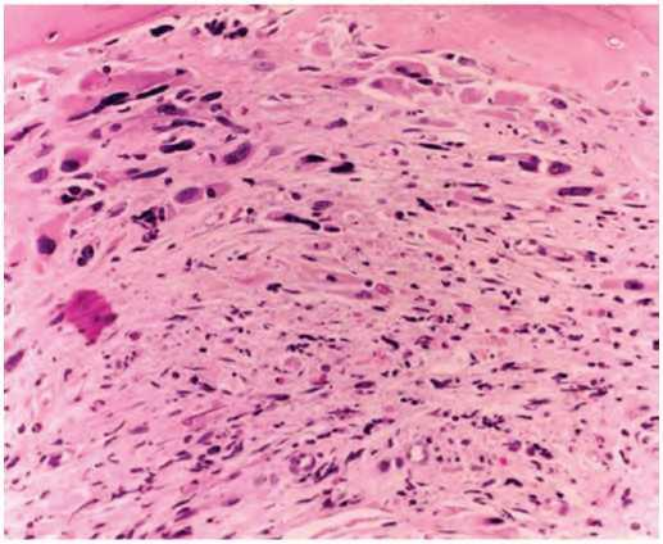

Fig. 6.13: Médula ósea - mielofibrosis

Boala este progresivă, cu o deteriorare constantă.

Criterii de diagnostic pentru anemia mieloftizică

este un termen folosit pentru I

efinir las condiciones productoras de fibrosis medular y las características clínicas resultantes son similares a la mielofibrosis idio- pática primaria.

La fibrosis de médula ósea también se observa en las siguientes condiciones:

Otros EMPs

1. Leucemia de células pilosas
2. Carcinoma (mama, próstata, ovario) metastásico en la médula ósea
4. Radioterapia para linfoma y otras neoplasias Exposición
5. a benceno
6. Tuberculosis miliar Enfermedades granulomatosas
7. Enfermedad paratiroidea Enfermedad de Paget.
8. 9. Condiciones asociadas con niveles elevados de fosfatasa alcalina leucocitaria:

Policitemia vera Mieloesclerosis

Trombocitemia esencial

4. Leucemia de células pilosas.

1. Condiciones asociadas con niveles bajos de fosfatasa alcalina leucocitaria:
2. 3.

Leucemie mielocitară cronică
Hemoglobinurie paroxistică nocturnă
Anemia aplastică.

Neoplasme hematologice

Acestea pot proveni din celule din linia mieloidă sau limfoidă. Grupul mieloid este subîmpărțit în leucemie mieloidă acută și leucemie mieloidă cronică.
OMS a clasificat neoplasmele limfoide în derivate din celule T sau B și boala Hodgkin.

Neoplasme limfoide

Celulele B

Leucemie limfoblastică precursoare B/Limfom (leucemie limfoblastică acută cu celule B precursoare)

Neoplasme cu celule B mature

Leucemie limfocitară cronică Limfom limfocitar B/mic
Leucemie cu celule păroase
Limfom cu celule B de tip MALT (țesut limfoid extranodal - asociat mucoasei)
Limfomul cu celule de mantă
Limfomul folicular
Limfom difuz cu celule B
Limfom Burkitt/l
mielom cu celule plc

Celulele T

Limfom/leucemie limfoblastic cu grandes
celule T precursoare (leucemie mia de célula urkitt
limfoblastică acută cu celule T áticas/ Plasm a
precursoare)

Neoplasme cu celule T mature

Leucemie prolimfocitară cu celule T
Leucemie limfocitară granulară cu celule T
Limfom/leucemie cu celule T la adulți (HTLV-1+)
Leucemie agresivă cu celule NK
Limfom extranodal cu celule NK/T - tip nazal
Micoză fungoidă/sindromul Sézary
Limfomul cu celule periferice
Limfom anaplazic cu celule mari.

Boala Hodgkin

Leucemii

Leucemiile sunt neoplasme maligne ale celulelor stem hematopoietice, derivate din măduva osoasă, care inundă sângele circulant sau alte organe. Acestea sunt clasificate în funcție de tipul de celulă implicată și de stadiul de maturitate al celulelor leucemice.

Leucemie mieloidă acută

Incidența LMA crește odată cu vârsta. Nouăzeci la sută din cazurile de LMA apar la adulți. Incidența este cea mai mare după vârsta de 65 de ani.

Etiologie

Ereditar
Sindromul Down, sindromul Patau, sindromul Klinefelter
Boli ereditare precum ataxia-telangiectasia, sindromul Bloom, anemia Fanconi
Radiații
Chimie și alte expuneri ocupaționale
Lipsa dovezilor directe sugerează o etiologie virală.

Clasificare

Clasificarea leucemiilor acute în diferite grupe biologice se bazează pe morfologie, citochimie și imunofenotipare, precum și pe tehnici citogenetice și moleculare.

Conform OMS, diagnosticul de leucemie mieloidă aguda (LMA) se stabilește prin prezența a >20% blaști în sânge și/sau măduva osoasă. Clasificarea OMS modifică sistemul franco-american-britanic (FAB) prin reducerea numărului de blaști necesari pentru diagnostic și prin încorporarea caracteristicilor moleculare (inclusiv citogenetice), morfologice (displazie multiliniară) și clinice (cum ar fi o afecțiune hematologică preexistentă), definind astfel entitățile bolii.

Lumea

AML cu anomalii genetice recurente
LAM cu displazie multiliniară (urmată de tulburare mielodisplazică sau mieloproliferativă)
AML și sindroame mielodisplazice - legate de tratament
LMA fără specificații suplimentare
AML minim diferențiată
LMA fără maturare
LMA cu maturare
Leucemie mielomonocitară acută

Clasificación de Organización Mundial de la Salud

Leucemie acută monoblastică și monocitară
Leucemie eritroidă acută
Leucemie megacarioblastică acută
Leucemie bazofilă acută
Panmieloză acută cu mielofibroză
Sarcom mieloid.

- Caracteristici clinice (Fig. 6.14)

Debutul este brusc și agitat. Simptomele includ oboseală (50%), anorexie, pierdere în greutate, febră (10%), vânătăi/sângerări (5%), cefalee, tuse, diaforeză și dureri osoase. Rareori, pacienții pot prezenta o leziune masivă (sarcom granulocitar sau clorome). Semnele includ limfadenopatie, hepatomegalie, splenomegalie și sensibilitate osoasă sau sternală.

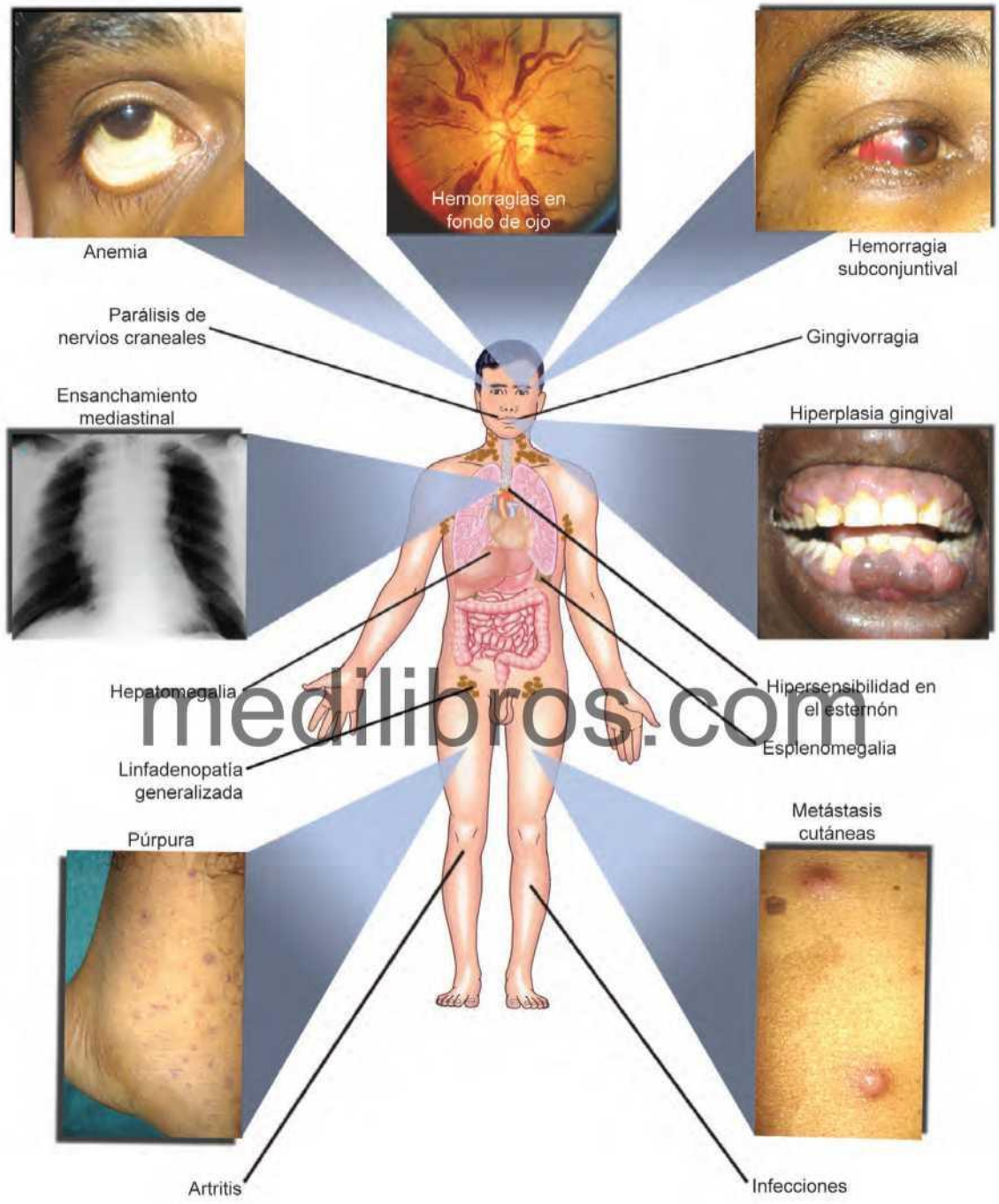

medilibros.com

Fig. 6.14: Características clínicas de leucemia aguda

Dovezi de infecție și hemoragie. Infiltrarea gingiilor, pielii, meningeului și țesuturilor moi este caracteristică subtipurilor M4 și M5. CID este mai frecventă în cazul M3.

Investigaciones

Număr de leucocite Medie - 15.000/pL 25-40% - < 50.000/pL
20% -> 100.000/pL
Mai puțin de 5% - Celule non-leucemice la periferie (leucemie aleucemică)
GR - Anemia normocromă normocitară
Trombocite - Scădere

Examenul măduvei osoase: >20% dintre blaști stabilesc diagnosticul . Examenul măduvei osoase este esențial pentru a exclude leucemia acută la pacienții cu pancitopenie.

Clasificarea FAB a AML (Fig. 6.15)

Clasă / Incidență	*Morfologie*	*Comentarii*
M 0 - LAM minim diferențiată (2-3%)	Blaștilor le lipsesc markeri citologici și citochimici ai mieloblastelor. Aceștia exprimă antigene mieloide (CDn și CD33) și sunt ultrastructural similari cu mieloblastele.	
M 1 - LMA fără diferențiere (20%)	Celule imature, dar > 3% peroxidază pozitive, cu puține granule sau tije Auer, puțin dincolo de stadiul de maturare a mieloblastelor	Asociat cu Inv (3)
M 2 - LMA cu maturare (30-40%)	Gama completă de maturare mieloidă. Tijele Auer pozitive în majoritatea cazurilor	Vârstă fragedă - sarcoame mieloide, prezența t(8;21) denotă un prognostic favorabil
M 3 - Leucemie promielocitară acută (5-10%)	Majoritatea celulelor sunt promielocite hipergranulare. Multe celule Auer/bastoniere - celule Faggot	Pacienții sunt tineri și se dezvoltă CID, t(15;17) este caracteristic
M 4 - Leucemie mielomonocitară acută (15-20%)	Elemente mieloide asemănătoare AML M2 monoblastic cu colorare pozitivă pentru esteraze nespecifice	
M 4 Eo-mieloblastic cu eozinofile anormale	Prezența anomaliilor cromozomului 16. Ei definesc acest subgrup ca având măduvă osoasă eozinofilă	Prognostic excelent.
M 5 - Leucemie monocitară acută (10%)	M 5a - Monoblaste cu promonocite. predomină în măduva osoasă și sânge: M 5b - Monocitele mature predomină în sânge periferic	Pacienți mai în vârstă, incidență ridicată a organomegalie, limfadenopatie și infiltrarea tisulară
M 6 - Eritroleucemie acută (sindromul Diguglimus) (5%)	Predomină precursorii eritroizi displazici (> 50%) Mieloblaste precum e •i M 1 LAM	Vârstă înaintată, LAM de novo 1%, 20% cu terapie aferentă
M 7 - Leucemie megacariocitară acută (1%)	GP IIb/IIIa (CD 41/61) pozitiv Adesea cu fibroză pronunțată a măduvei osoase	mai puțin frecvent

Diferențierea dintre mieloblaste și limfoblaste se face morfologic și prin citochimie.

Pe lângă subtipurile de LAM, mieloblastele din subtipurile M4 și M5 sunt puternic pozitive pentru esteraza nespecifică și lizozim. Diagnosticul de M6 se pune dacă

Mieloblast	*Limfoblast*
Cromatină nucleară delicată cu 2 sau 4 nucleoli Mai multă citoplasmă (granulară) Peroxidază pozitivă PAS negativ	Cromatină condensată Absența nucleolilor vizibili Citoplasmă agranulară insuficientă Peroxidază negativă PAS pozitiv Niveluri ridicate de enzimă deoxinucleotidiltransferază terminală (Tdt)

Precursorii eritroizi reprezintă > 50% din totalul celulelor nucleate, iar blaștii > 20% din celulele non-eritroide (OMS).

Investigații biochimice: Acid uric seric crescut .

Niveluri crescute de LDH.

Imagistica pentru leziuni în masă: Este necesară o imagistică adecvată pentru leziunile în masă suspectate care cauzează simptome.

Starea performanței este la fel de importantă în evaluarea prognozei.

Factori de prognostic în LAM

Clinic	*Favorabil*	*Nefavorabil*
Vârstă	< 40 de ani	> 60 de ani
Leucemie	De nou	Secundar
Număr de GB	< 10.000	100.000
CID	Absent	Prezent
DHL	Normal	Crește
Albumină serică	Normal	Scăderi
Tip FAB	M3, M4, Eo	M0, M5a, M5b, M6, M7
Citogenetică	T (15;17), inv. 16	5q-, 7-, + 8
Auer Canes	Pozitiv	Absent
Măduva osoasă		
Fibroză	Absent	Prezent

Citoreducție	Rapid	Lent
Remisie completă	Simplu	Multiplu
Pronormoblaste	Queer	Multe
Eozinofile	Prezent	Absent

Remisie completă

Următoarele criterii trebuie îndeplinite la sfârșitul fazei de inducție.

Frotiul de sânge periferic

Număr de neutrofile > 1500 pL

Număr de trombocite > 100.000 pL Blaști necirculanți.

Medicament	*Mecanism*	*Doza*	*Durată*
Citarabină	Faza „S" specifică interferează cu sinteza ADN-ului. Inhibarea	100-200 mg / m^2 /zi	1-7 zile
Antracicline			
Daunorubicină (ORI)	topoizomeraza II duce la rupturi ale ADN-ului	40-60 mg/m^2 / zi intravenos	1, 2 și 3 zile
Idarubicină		12-13 mg/m^2 / zi intravenos	1, 2 și 3 zile

Măduva osoasă

Celularitate > 20% cu maturare triliniară

Explozii < 5% și fără tije Auer

Nu există așa ceva ca leucemia extramedulară

Notă: Nivelurile de hemoglobină sau hematocrit nu sunt luate în considerare pentru remisia completă.

Management

Tratamentul LMA este împărțit în două faze:

Inducție

Managementul post-remisie

Inducție 1*1*1

Medicație standard - Citarabină + Antraciclină (schemă terapeutică 7 x 3) ± etopfc^. **vJ**

Managementul post-remisie

Doză mare de citarabină - 3g/m2 / zi în 1, 3, 5 zile la fiecare 12 ore.

Transplant de măduvă osoasă - alogen/autolog

Terapii inovatoare la bătrânețe

Adăugarea de etopozidă nu crește rata de răspuns complet (CR) , dar îi crește durata.

Tratamentul leucemiei promielocitare

Tretinoina (acidul trans retinoic) induce diferențierea celulelor leucemice purtătoare ale translocației t(15;17) și nu este eficientă în alte forme de leucemie mieloidă amețitoare.

Tretinoină - 45 mg/m2/zi PO în asociere cu o antraciclină până la obținerea remisiunii.

Tratament de întreținere cu tretinoină sau antraciclină.

Complicații ale terapiei

Mielosupresie, toxicitate pulmonară, leziuni cerebrale ireversibile la doze mari de citarabină, CID, sindrom de acid retinoic.

Îngrijire de susținere

Transfuzie de sânge pentru menținerea Hb peste 8 g%.

Transfuzie de trombocite

Utilizarea factorilor de creștere - FEC, FEC-G la pacienții cu risc crescut pentru accelerarea recuperării neutrofilelor

Antibiotice cu spectru larg - Antibacteriene/antifungice

Recidiva

Odată ce apare o recidivă, pacienții sunt rareori vindecați cu doze standard de chimioterapie și trebuie pregătiți pentru transplantul de măduvă osoasă.

Leucemia mieloidă cronică (LMC)

LMC afectează adulții cu vârste cuprinse între 25 și 60 de ani și reprezintă 15 până la 20% din toate cazurile de leucemie.

Radioterapia este un agent etiologic. Consumul de tutun accelerează progresia spre criza blastică.

Incidența maximă - în decadele a patra și a cincea de viață. Este o tulburare mieloproliferativă cu o ușoară predominanță masculină.

Cursul constă în trei faze:

Faza cronică - răspunde la tratament (3 până la 5 ani)

Fază accelerată (observată ocazional)

Faza de criză blastică - ipnfe*med q d transformată în eucemie acută , fie mieloidă, fie limfatică.

Aproximativ 85 % dintre pacienți dezvoltă leucemie acută brusc sau după 3-6 luni de fază accelerată, frecvent mieloidă și limfoidă în 30%.

Aspecte citogenetice și moleculare

Nouăzeci la sută dintre pacienții cu LMC au cromozomi Philadelphia (Ph). Cromozomii Ph provin din translocația reciprocă a materialului între cromozomii 22 și 9. Fragmentul cromozomului 9 care se leagă de ruptura clusterului (BCR) poartă oncogena Abelson (ABL), care formează gena himerică din rămășițele BCR. Această genă codifică o proteină de 210 kDa cu activitate tirozin kinază și poate juca un rol cauzal în boală.

ib

- Caracteristici clinice

LMC se prezintă cu oboseală, letargie, anorexie, pierdere în greutate, senzație de presiune abdominală, dureri abdominale și disconfort din cauza tracțiunii splenomegaliei masive (splina crește adesea până la mai mult de 15 cm). În cazurile de infarct splenic se poate auzi o frecare splenică.

Aproximativ 20% sunt asimptomatici. Următoarele simptome pot indica dezvoltarea fazei acute.

Febră

Pierdere rapidă în greutate

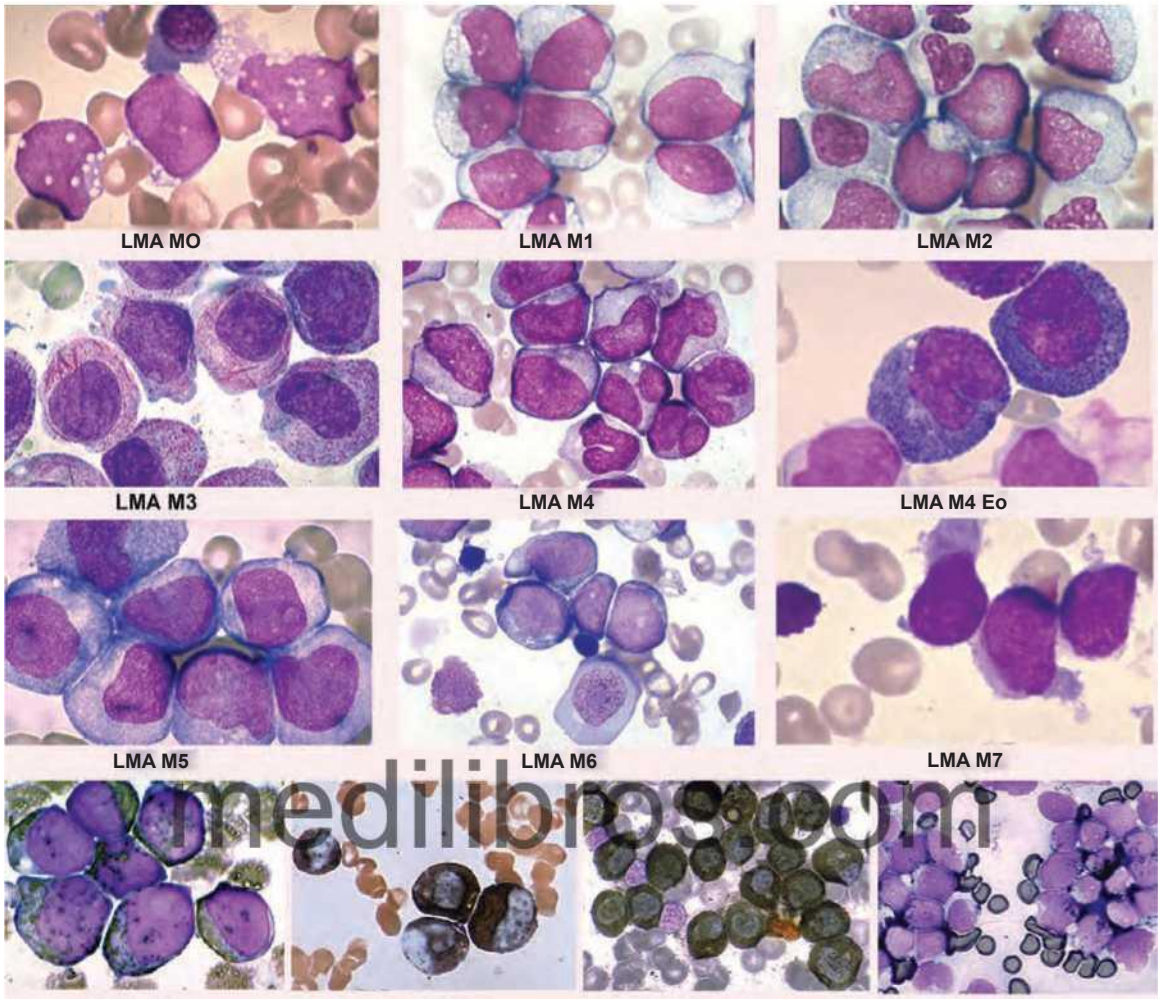

LMA MO LMA M1 LMA M2

LMA M3 LMA M4 LMA M4 Eo

LMA M5 LMA M6 LMA M7

medilibros.com

LMA M1 LMA M2 LMA M3 LMA M4
COLORAȚIE CU PEROXIDAZĂ COLORAȚIE CU PEROXIDAZĂ COLORAȚIE CU PEROXIDAZĂ COLORAȚIE CU PEROXIDAZĂ

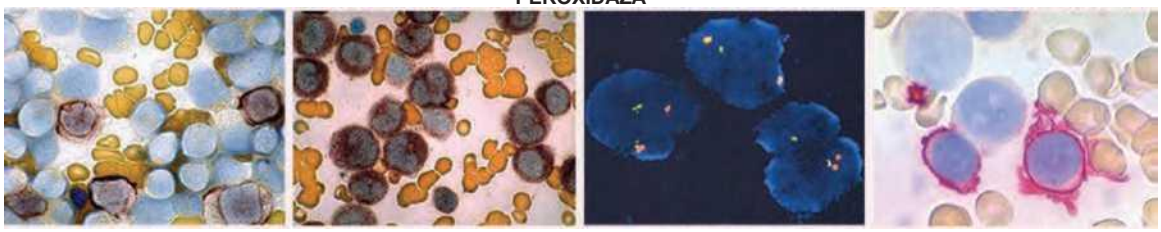

LMA M4 LMA M5 LMA M3 LMA M7 COLORARE PENTRU
STEARALĂ NESPECIFICĂ STEARALĂ NESPECIFICĂ pm-rar GENA DE FUZIUNE A ANTIGENULUI CD41

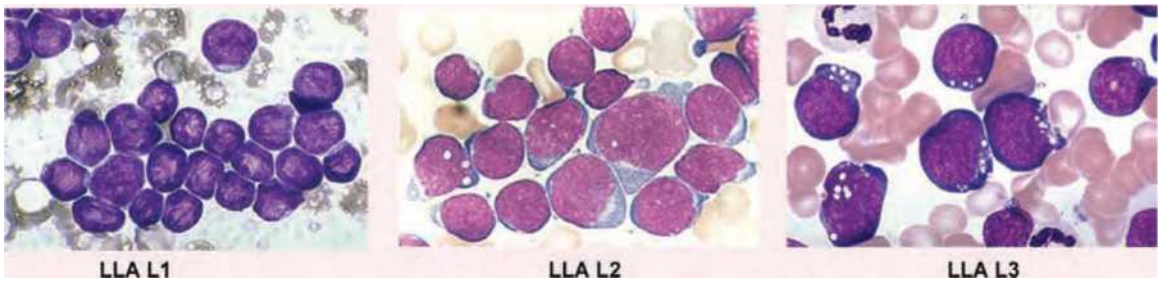

Fig. 6.15: Leucemie acută (mieloidă și limfoidă)

Reapariția durerii osoase sau a sensibilității osoase după un tratament cu succes
Durere splenica
Semne de infecție sau sângerare
Limfadenopatie
Infiltrarea pielii
Leucemie meningeală

Cercetare
Anemia normocromă normocitară
Numărul mediu de GB este de 220 x 109 / L (interval 9,5 până la 600 x 109 / L) sau (2-6 lakh/uL)
Numărul mediu de trombocite este de 445 x 109 / l (interval 162-2000 x 109 / l)
Fosfatază alcalină leucocitară: Absentă în granulocite în LMC
Creșterea nivelurilor plasmatice de acid uric și fosfatază alcalină .
Nivelul seric de vitamina $_{B12}$ Aceasta crește datorită creșterii transcobalaminei III prezente în granulele neutrofilelor.
Măduva osoasă prezintă mai multă celularitate, în special-
Măduva osoasă și sângele prezintă bazofilie, eozinofilie și monocitoză.
mente mieloide y megacariocítica (Fig. 6.16).

medilib

Fig. 6.16: LMC - granulocitos en diferentes etapas de maduración

Accelerarea bolii este reprezentată de
Blaști 10-19% în sânge sau măduvă osoasă
Bazofile > 20% în sânge sau măduvă osoasă
Trombocite < 100.000/pL fără legătură cu tratamentul sau > 1.000.000/pL nu răspund la tratament
Splina mărită
Creșterea numărului de leucocite care nu răspunde la tratament
Evoluția citogenetică clonală
Anemia progresivă
Criza blastică este stabilită de

Blaști > 20% în frotiul de măduvă osoasă sau sânge periferic
Formarea blaștilor extramedulari
Focare mari sau grupuri de blaști în măduva osoasă
9. Toți pacienții prezintă dovezi de deplasare prin citogenetică, hibridizare fluorescentă in situ (FISH) sau prin metode moleculare.

Transplant de măduvă osoasă alogen sau singenic: util pentru pacienții aflați în faza cronică incipientă. În fazele de transformare accelerată și în boala blastică, răspunsul este slab.
Mesilat de imatinib: Mesilatul de imatinib este un
inhibitor al activității tirozin kinazei
Dasatinibul (100 mg/zi) și nilotinibul sunt inhibitori

Manejo

de tirozin kinază mai noi, utilizați pentru tratarea LM C. [Următoarea sintagmă pare să nu aibă legătură și posibil să provină dintr-o sursă diferită: „t id?" „as fa; es de la LM C c>n ı asistencia o intolerancia al tratamiento previo incluido incluyendo imatinib.]
Interferon alfa: Se administrează în doză de 3-9

proteínas BCR-ABL y por lo tanto induce apoptosis. Se produce una mejor respuesta hematológica y citoge- nética que en la terapia estándar anterior. La dosis es de 400 mg/día PO. Los efectos secundarios incluyen retención de líquidos, náuseas, calambres musculares, diarrea, erupciones cutáneas y mielosupresión.

megaunități/zi, intramuscular sau subcutanat. Induce și menține remisia în faza cronică a bolii la 70% dintre pacienți. De asemenea, reduce procentul de celule Ph-pozitive cu 20% și elimină celulele Ph-pozitive la 5% dintre pacienți. Interferonul provoacă simptome asemănătoare gripei, pierdere în greutate, oboseală, greață, vărsături, diaree și cefalee. La pacienții care nu tolerează doza, aceasta poate fi redusă la 3 megaunități de 3 ori pe săptămână. Nu trebuie administrat pacienților cu vârsta peste 75 de ani din cauza neurotoxicității.
Chimioterapie cu busulfan și hidroxiuree:
Busulfanul provoacă depresie severă a măduvei osoase și fibroză pulmonară, dar are o evoluție mai ușoară. Dozaj: 2-4 mg/zi, administrat oral, în faza cronică a bolii.
Hidroxiureea, în doză de 2-4 g pe zi, este redusă treptat atunci când numărul de leucocite este sub control. După un timp, tratamentul poate fi oprit și reintrodus când numărul crește peste 20 x 10^9 / L (20.000/µL).
Tratamentul fazei accelerate și al crizei blastice:
Hidroxiureea este foarte utilă în această etapă. Când are loc transformarea blastică, tratamentul este

în funcție de tipul de blasturi, adică dacă tipul este limfoblastic sau mieloblastic, așa cum s-a descris deja.

Leucafereză și splenectomie: Leucafereza este utilă în situațiile de urgență în care apar complicații legate de leucocite, cum ar fi insuficiența pulmonară și accidentul vascular cerebral, inclusiv la femeile gravide. Splenectomia este rezervată splenomegaliei dureroase care nu răspunde la chimioterapie sau anemiei sau trombocitopeniei semnificative.

Rezumat

Transplantul alogen de celule stem (MSC) este tratamentul de elecție și în prezent singura terapie curativă pentru LMC. Atunci când un donator compatibil de antigen leucocitar uman (HLA) nu este disponibil, tratamentul se administrează cu imatinib. Dacă apare o remisie citogenetică majoră, se continuă tratamentul cu imatinib. Dacă imatinib nu induce remisie citogenetică, tratamentul se administrează cu donatori HLA neînrudiți, IFN- α , MSC autologe și medicamente noi.

Prognoză

Supraviețuirea generală este de 4-5 ani după diagnosticare . Există un risc de deces de 15% în primele 12 luni, crescând cu 20-25% anual ulterior. Decesul apare rar în timpul fazei cronice. Supraviețuirea mediană este de aproximativ 3 ani. Pacienții cărora le lipsește cromozomul Ph au un prognostic rezervat .

Factori prognostici slabi

Indicele Sokal - pentru pacienții tratați cu chimioterapie

Adulți mai în vârstă
Procent crescut de blaști circulanți
Splina mărită
Număr scăzut de trombocite
Evoluția citogenetică clonală

Sistemul Hasford - pentru pacienții tratați cu interferon alfa

Adulți mai în vârstă
Procent crescut de blaști circulanți
Splina mărită
Număr scăzut de trombocite
Procent crescut de eozinofile și bazofile.

Criterii de răspuns în LMC

Hematologic:

Răspuns complet

Număr de leucocite < 10.000/pl cu morfologie normală.
Hemoglobină și număr de trombocite normale.

Răspuns incomplet

Număr de leucocite > 10.000/pl

Citogenetică: Procentul de metafaze ale măduvei osoase cu t(9;22)

Răspuns complet	0
Răspuns parțial	< 35
Răspuns mai mic de	36-85
Niciun răspuns	85-100

Molecular: Prezența transcripției BCR/ABL prin RT-PCR.

Răspuns complet - nu
Răspuns incomplet - Oricine

Un răspuns hematologic complet necesită dispariția - splenomegaliei.

RT-PCR: Reacție în lanț a polimerazei cu transcriptază inversă.

Cromozom pH negativ al LMC (5%)

Cincizeci la sută dintre pacienții cu Ph-negativ prezintă BCR (punct de rupere a regiunii cluster) pozitiv pe cromozomi și se comportă ca LMC Ph-pozitivă, necesitând astfel tratament. La restul pacienților, numărul absolut de monocite este ridicat și aceștia nu răspund bine la tratament.

Rata medie de supraviețuire este mai mică de un an. Acestea sunt crize blastice. Rata de supraviețuire este mai mică de un an.

Probleme clinice speciale ale LMC

Numărarea falsă a trombocitelor - Aceasta se întâmplă deoarece granulocitele sunt perturbate, iar aparatul automat de numărare a trombocitelor listează granulele mari de leucocite ca trombocite.

Pseudohiperkaliemie - Trombocitoza marcată crește concentrația serică de potasiu deoarece trombocitele eliberează potasiu în timpul reacției de coagulare.

Pseudohipoglicemie - Leucocitele metabolizează glucoza din serul din eprubetă, producând astfel valori fals scăzute.

pacientes con frecuencia entran
puesta al tratamiento es pobre y t
muy corta.
os.com

Pseudohipoxemie - Respirația oxidativă este utilizată de monocitele și leucocitele imature și, prin urmare, generează o tensiune fals scăzută a oxigenului la pacienții cu trombocitoză severă sau granulocitoză din cauza consumului de oxigen în eprubete.

Leucemie limfoblastică acută (LLA)

LLA este cea mai răspândită la copii, reprezentând 75% din leucemiile infantile. Incidența maximă apare între vârstele de 3 și 7 ani. Este mai frecventă la băieți decât la fete.

Etiología

Radiații
Tulburări genetice - Există o predispoziție mai mare la anumite tulburări genetice, cum ar fi sindromul Down, sindromul Bloom, anemia Fanconi și ataxie-telangiectazia.
Virus - Epstein-Barr, HTLV.

Clasificare

Majoritatea provin din celulele progenitoare B, 20% din celulele T și 5% din celulele B mature.

Clasificarea FAB (Fig. 6.15)

L 1 Blaști rotunzi mici cu citoplasmă redusă
L2 Blaști pleomorfi mari cu mai multă citoplasmă și nucleoli proeminenți
L 3 Citoplasmă vacuolizată cu nuclei veziculari
• Tuse convulsivă.

Subtip imunologic	*% din cazuri*	*Subtip — FAB*	*Alterări citogenetice*
Pre-B LLA	75	L1, L2	t (9;22), t (4;11), t (1;19)
LLA cu celule T	20	L1, L2	14q 11 sau 7q 34
LLA cu celule B	5	L3	t (8-14), t (8-22),

- Caracteristici clinice

Debutul este brusc și sever. Durata simptomelor este de obicei mai mică de 4 săptămâni la momentul diagnosticului. Oboseala și slăbiciunea sunt simptome frecvente. Insuficiența progresivă a măduvei osoase duce la paloare, peteșii, sângerări și febră.

Semne

Paloare, peteșii, hemoragii, mucoase - 50% Dureri osoase, artralgii, febră - 25%
Splenomegalie - 60%

Alte semne includ hepatomegalie, limfadenopatie și creșterea ICT din cauza infiltrării leucemice a meningelui. Copiii cu leucemie cu celule T prezintă o masă mediastinală anterioară. Testiculele pot fi implicate. Manifestările rare ale LAL includ anemia aplastică, insuficiența renală izolată, hipoglicemia, nodulii pulmonari, nodulii cutanați și necroza măduvei osoase.

Diagnostic diferențial

Trombocitopenie idiopatică
Anemia aplastică
• Mononucleoza infecțioasă
Anemie

Investigaciones

Trombocitopenie
Numărul de leucocite
50% - < 10.000/cm
20% -> 50.000/cm3
Frotiu periferic care prezintă limfoblaste
Măduva osoasă prezintă infiltrare limfoblastică malignă
Radiografie toracică - masă mediastinală
Radiografie osoasă - Alterare medulară trabeculară, defecte corticale sau resorbție subepifizară.
Analiza LCR pentru celule leucemice
Nivel ridicat de acid uric
Teste funcționale renale pentru detectarea insuficienței renale.

Management

Se compune din patru faze:
1. Inducție

Inducerea remisiunii: (4-6 săptămâni)
Vincristină 1,5 mg/m² (maxim 2 mg) intravenos/săptămână; Prednisolon 40 mg/m² (maxim 60 mg) oral/zi; L-asparaginază 10.000 U/m² de trei ori pe săptămână. În plus, pentru pacienții cu risc crescut, se adaugă Daunarubicină 20 mg/m² / săptămână.

4,

Dacă nu se obține măduvă osoasă normală în decurs de 6 săptămâni, tratamentul poate fi continuat pentru încă două săptămâni.

Lipsa răspunsului la 8 săptămâni constituie un eșec al inducției, ceea ce înseamnă un prognostic rezervat.

Consolidare: Consolidarea se realizează prin combinații multiple de medicamente legate de medicamente precum metotrexat, 6-mercaptopurină, citarabină în doze mari și ciclofosfamidă.

Întreținere:
6-mercaptopurină 50-75 mg/m2 / zi
Metotrexat 20 mg/m² / săptămână

Acest regim general se administrează timp de 18 luni. În timpul acestei faze are loc reinducția periodică cu alte medicamente de inducție.

Profilaxia SNC: Pentru pacienții cu prognostic bun - metotrexat intratecal săptămânal timp de 5-6 săptămâni, urmat de metotrexat intratecal repetat la fiecare 8 săptămâni pe durata totală a tratamentului de întreținere.

Pentru pacienții cu risc scăzut/cu afectare a SNC la prezentare, se recomandă terapia triplă (intratecală). Aceasta constă în metotrexat, hidrocortizon 12 mg/m² și citarabină 24 mg/m² cu 1800-2000 de radiații craniane în 12 fracții pe parcursul a 2-3 săptămâni.

Factori prognostici slabi

Vârstă < 1 an sau > 9 ani
Leucocite > 50.000/cm³
Masă mediastinală
Implicarea SNC
Bărbat
Consecință tardivă a remisiunii complete
L3
Imunofenotip
Celule ALL Pro-B
TOATE celulele Pro T, celulele pre T și celulele T mature
t (9;22), t (1;19), t (4;11)

' ' " ' ' " ' ' '

a ■

Tratamiento de Recaída

a ■ a

Reordonarea 11q 2 - 3-an - sau _ ma V~

,^^1 a l a 1^^,

Hiperdiploidia indică ^ „ 0 ^

01110

Recidivă de măduvă osoasă - transplant alogen de măduvă osoasă.
Recidivă a SNC - Radioterapie craniană, terapie triplă intratecală și terapie sistemică.

Investigaciones

Recidivă testiculară - Iradiere testiculară bilaterală și terapie sistemică.

Îngrijirea suportivă și administrarea de antibiotice, în special cotrimoxazol administrat profilactic, reduc incidența infecțiilor.

Este recomandabil să se mențină o hidratare adecvată și să se adauge alopurinol pentru a preveni nefropatia cu acid uric.

Leucemie limfocitară cronică (LLC)

Acesta este cel mai frecvent tip de leucemie, cu un raport bărbați-femei de 2:1. Vârsta medie a pacienților este peste 45 de ani, cu o vârstă maximă de 60 de ani. LLC reprezintă 25% din totalul leucemiilor.

Caracteristici clinice

Pierdere în greutate, infecție, sângerare, mărirea nodulilor insensibili, hepatosplenomegalie tardivă.

Scenariu	*de supraviețuire mediu*	
Etapa 0	Limfocitoză absolută > 15 x 109 /l (15.000/pL)	> 10 ani
Etapa 1	Stadiul 0 + ganglioni limfatici măriți	7 ani
Etapa 2	Stadiul 0 + hepatomegalie și/sau splenomegalie sau ambele	7 ani
Etapa 3	Stadiul 0 + anemie non-autoimună (Hb <11 g/dl) ± scenariul 1 sau 2	3 ani
Etapa 4	Stadiul 0 + trombocite < 100 x 109/l sau < 100.000/pL ± anemie, organomegalie	3 ani

Anemie ușoară: Poate fi prezentă anemia hemolitică Coombs-pozitivă cu anticorpi de tip cald.
Număr de leucocite: Între 50 și 200 x 109 /l sau 50.000 până la 200.000/pl (poate ajunge până la 1000 x 109 /l). 95% din celule sunt limfocite mici (Fig. 6.17).
Numărul de trombocite este ușor scăzut, normal sau redus.
Nivelurile totale de proteine și imunoglobuline sunt scăzute deoarece limfocitele B nu sunt

Management

Gradul de limfocitoză nu este o indicație pentru inițierea tratamentului. Cu excepția cazului în care pacientul prezintă simptomatic cu limfadenopatie și hepatosplenomegalie, tratamentul trebuie întrerupt.

Ciclofosfamidă: Aceasta poate fi utilizată ca alternativă la clorambucil. Doze orale de 2-3 mg/kg/zi timp de 5 zile la fiecare 3 săptămâni sunt utilizate pentru inducerea...

producen anticuerpos.

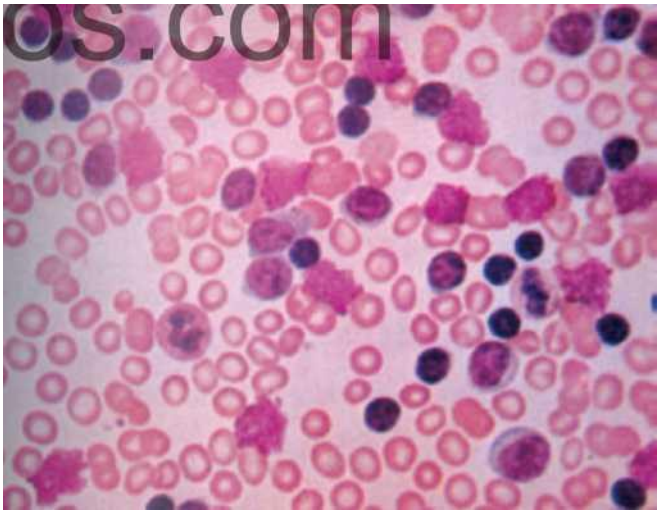

Fig. 6.17: LLC con predominio de linfocitos

remisión. También puede utilizarse la ciclofosfamida IV (600 mg/m^2) cada 3-4 semanas.

La hemólisis autoinmune debe ser manejada con esteroides e hipogammaglobulinemia con inmunoglobulinas IV sin importar si se administra la quimioterapia o no.

Criterios clínicos	*Manejo*	*Pronóstico*
No hay anemia/ trombocitopenia y < 3 áreas de adenome- galias de volumen linfoide	No hay tratamiento específico requerido	Mediana de supervivencia > 12 años
No hay anemia/ trombocitopenia + > 3 áreas de adenome- galias de volumen linfoide	Clorambucil (5 mg/ día por vía oral) en los pacientes sintomáticos; radioterapia local a los ganglios linfáticos y reducir el tamaño del bazo	5-10 años
Anemia o trombocitopenia independientemente del número de adenopatías de las áreas de ampliación linfoide	Transfusión de glóbulos rojos; prednisolona 40 mg/ día x 2-4 semanas en la insuficiencia de la médula ósea	2-3 años

Medicamentos Nuevos

1. Fludarabina, 25-30 mg/m^2 IV al día durante 5 días consecutivos cada 4 semanas, es una excelente segunda línea de terapia.

Fludarabina este preferabilă la pacienții tineri.

Cladribina (2-clorură de dezoxitazolidindionă), 0... mg/] g în perfuzie intravenoasă continuă o dată pe zi, timp de 7 zile la fiecare 4 săptămâni | sau 0,14 mg/kg o dată pe zi, timp de 2 ore, timp de 5 zile consecutive la fiecare 4 săptămâni, este, de asemenea, o terapie excelentă de linia a doua.

Se pot utiliza anticorpi monoclonali precum rituximab și alemtuzumab. Rituximab este urmat de terapie de primă linie.

În LLC refractară: Alemtuzumab - Fludarabină.

Leucemie cu celule păroase

Este o tulburare limfoproliferativă a celulelor B, cu un raport bărbați-femei de 6:1. Celulele sunt caracterizate prin aspectul lor păros și exprimă CD25 și FMC7. Reacția de colorare cu fosfatază acidă din celule este rezistentă la tartrat (fosfatază acidă rezistentă la tartrat). Nivelurile de fosfatază alcalină din neutrofile sunt întotdeauna crescute.

Complicații

Vasculită, infecții frecvente.

Management

Splenectomia a fost piatra de temelie a tratamentului. Astăzi, interferonul alfa este utilizat în doză de 3 megaunități pe zi, redusă la 3 ori pe săptămână. Deoxicoformicina și clorodeoxiadenozina 2 (cladribina) sunt, de asemenea, indicate.

Cu toate acestea, un regim de 7 zile cu clordeoxie-adenozină (cladribină) induce remisie la >90% dintre pacienți, iar supraviețuirea la 5 ani depășește 50%.

Sindroame mielodisplazice și preleucemice (MDS și PLS)

Boala persoanelor în vârstă (65-70 ani) cu o ușoară predominanță masculină.

Sindroamele mielodisplazice (SMD) și leucemia sângelui periferic (LBP) sunt sinonime cu afecțiuni ale unui grup de clone ale măduvei osoase caracterizate prin dismielopoieză și citopenii din sângele periferic. Acestea pot evolua spre leucemie acută sau pacientul poate deceda din cauza complicațiilor citopeniilor.

Mecanismele primare de suprimare a producției celulare normale și înlocuirea acesteia cu celule defecte sunt responsabile pentru principalele semne și simptome.

Pacientul poate prezenta anemie, infecții recurente din cauza afectării funcționale a neutropeniei și neutrofilelor și manifestări hemoragice din cauza trombocitopeniei și a afectării funcționale a trombocitelor.

Clonarea anormală a progresiei celulelor pentru a produce leucemie acută se datorează unor modificări secundare, care pot fi datorate evoluției clonale sau unei

eșecuri a mecanismelor de apărare ale gazdei.

Forme clinico-patologice de SMD/SPL

Clasificarea OMS:

Anemia refractară (AR)

Anemia refractară cu sideroblaste (ARSA)

Citopenie refractară cu displazie multiliniară

(CRDM)

4. CRDM con sideroblastos en anillo (CRDM-RS) (Fig. 6.18)

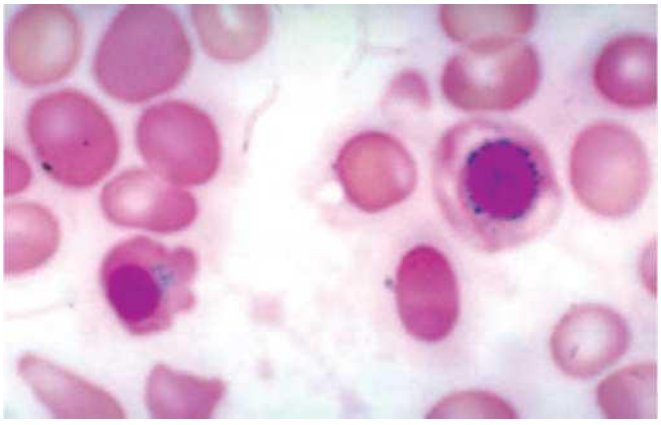

Fig. 6.18: Sideroblaste inelare

Anemie refractară cu exces de blaști - 1 (AREB-1)
AREB-2
Sindromul mielodisplazic neclasificat (MDS-U)
SMD cu deleții izolate (5q)

Modificările clasificării OMS au fost făcute din următoarele motive:
Distincția dintre RAEP-T și AML părea arbitrară și a fost grupată ca leucemie acută.
Leucemia mielomonocitară cronică (LMMC) se comportă mai mult ca o tulburare mieloproliferativă și a fost eliminată din SMD.
Anemiile refractare separate cu modificări dismorfice au fost limitate la linia eritroidă cu displazie multiliniară.

Diagnostic

Aspirație de măduvă osoasă: Aceasta demonstrează hipercelularitate a măduvei osoase cu dovezi de displazie. Se observă blaști (<20%).
Analiza cromozomială: Aceasta dezvăluie adesea anomalii ale cromozomilor 5 și 7.

Prognoză

În subtipurile FAB, primele două afecțiuni au o evoluție cronică, iar afecțiunile din ultimele trei au o evoluție agresivă și se termină cu leucemie acută.

Tratamentul este adesea nesatisfăcător. Tratamentul conservator este justificat pentru pacienții cu evoluție cronică. Dacă apar complicații care pun viața în pericol din cauza citopeniilor, este justificat tratamentul agresiv. Corticosteroizii, vitamina B12, acidul folic și terapia

Manejo

androgenică sunt **ineficiente** .

(doză mică de citozină arabinozidă 20 mg administrată subcutanat, de două ori pe zi) este utilă numai la pacienții tineri, iar la pacienții mai vârstnici este ineficientă.
patru săptămâni (4 cicluri)

La terapia agresiva con los agentes antileucémicos

Decitabină - 15 mg/m2 [prin] perfuzie intravenoasă continuă la fiecare 8 ore, timp de 3 zile.

Amifostina - Un tiofosfonato orgánico que bloquea la apoptosis puede mejorar los conteos sanguíneos.
Azacitidina - 75 mg/m^2 al día durante 7 días cada

Lenatidomidă - un derivat al talidomidei, administrat oral în doză de 10 mg/zi.

Transplantul de măduvă osoasă s-a dovedit eficient la pacienții tineri (rata de succes de 30%). Citokinele recombinante, eritropoietina, G-CSF și GM-CSF sunt utilizate pentru a îmbunătăți citopeniile. Această modalitate de tratament

es caro.

Limfoame

Limfoamele sunt proliferări maligne ale sistemului limfoid. Acestea sunt împărțite în tipuri histologice Hodgkin și non-Hodgkin. LNH reprezintă 70% din limfoame.

Boala Hodgkin

Este o mărire progresivă și nedureroasă a țesuturilor limfoide ale organismului. Apare în mod egal la ambele sexe, cu o ușoară predominanță masculină, și are două vârfuri de incidență: unul în adolescență și la începutul vieții adulte, iar altul între 45 și 75 de ani.

Se crede că implicarea virusului EB este una dintre etiologii.

Clasificare patologică

Băieți	*Prognoză*
Predominanța limfocitelor	Foarte bun
Scleroză nodulară	Bine
Celularitate mixtă	Rezonabil
limfocite epuizate	Sărac

În mod caracteristic, se observă celule cu nuclei cu imagine în oglindă *(celule Reed-Sternberg)* (Fig. 6.19).

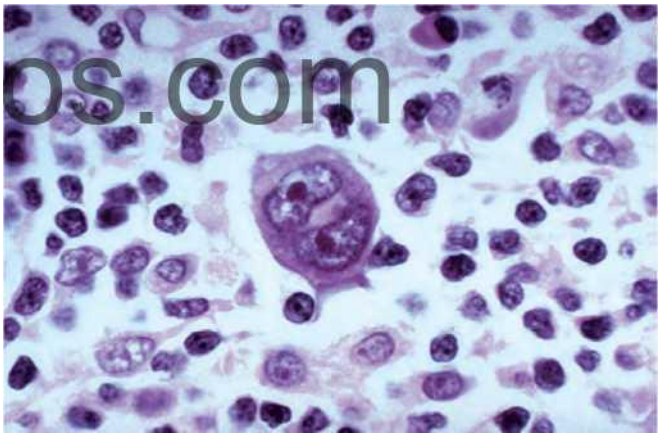

Fig. 6.19: Células Reed-Sternberg

Forma predominantă limfocitară nodulară în boala Hodgkin este distinctă de limfomul Hodgkin clasic. Aceasta tinde să aibă o evoluție cronică recidivantă și uneori se transformă într-un limfom difuz cu celule B mari.

Caracteristici clinice

Pacienții prezintă mărire nedureroasă a ganglionilor limfatici (cervicali 50%, mediastinali 25%, axilari 18%, inghinali 16%, abdominali 9%), durere indusă de alcool, mărire a ganglionilor limfatici și efect de masă. Douăzeci și cinci la sută au simptome constituționale, cum ar fi febră, pierdere în greutate, transpirații nocturne și prurit.

Poate fi prezentă febra Pel-Ebstein (febră alternând cu perioade lungi de temperatură normală sau scăzută) .

Poate fi prezentă și hepatosplenomegalia.

IX-

SAU, Cercetare

Biopsia ganglionilor limfatici poate prezenta un model patologic caracteristic.

Biopsia măduvei osoase poate fi găsită anormal .

Biopsia hepatică poate fi diagnostică la pacienții cu hepatomegalie.

Când apare limfopenia, prognosticul este rezervat.

Eozinofilia moderată poate apărea la 10-15% dintre pacienți.

Stadializare clinică (Clasificarea Ann Arbor)

Câmpuri de radiații

Toate situsurile majore ale țesutului limfoid de deasupra diafragmei - pătură de radiații.

Ganglionii limfatici periaortici și splenici sau splina.

Etapa I Afectación de una sola región de ganglios linfáticos (I) o sitio extra-linfático (E)

Etapa II La participación de los ganglios linfáticos de dos o más las regiones (II) o un sitio extralinfático y regiones de ganglios linfáticos del mismo lado (por encima o por debajo) del diafragma (IIE)

Etapa III Compromiso de regiones en ambos lados del diafr

ilib

glios linfáticos
on (IIIE) o sin

(III) implicación extra-linfática o compromiso del bazo (IIIS) o ambos (IIISE)

Etapa IV Implicación difusa de uno o más tejidos extra-linfáticos, por ejemplo, hígado o médula ósea. Las estructuras linfáticas son los ganglios linfáticos, bazo, timo, anillo de Waldeyer, apéndice y placas de Peyer.

Cada etapa se subdivide en A o B según la ausencia o presencia de síntomas. Los síntomas son pérdida de peso superior mayor de 10% durante los últimos 6 meses, fiebre de origen desconocido > 38°C, sudoración nocturna (estado hipercatabólico).

Manejo

Radioterapia

Está indicado para las etapas IA y IIA. La radioterapia también está indicada para las lesiones que causan problemas de presión. La quimioterapia también se da en los sitios donde se presentó originalmente la enfermedad voluminosa.

La irradiación entre 3600 a 4400 cGy se da en regiones contiguas del tejido linfoide.

Ganglionii limfatici periaortici și splenici, inclusiv ganglionii iliaci, hipogastrici și inghinali, sunt inversați în formă de Y.

Indicatori ai unui prognostic slab pentru radioterapie

O masă mediastinală mai mare de o treime din diametrul toracelui

Vârsta peste 40 de ani

Simptome „B”

Boală extranodală, 2-4 sau mai multe situsuri ale ganglionilor limfatici

SG VSG mai mult de 30 mm/h

Bărbat

Celularitate mixtă în histologie.

Quimioterapia

La quimioterapia de combinación es útil para obtener remisiones duraderas.

Indicaciones de la Quimioterapia

1. Todos los pacientes con síntomas B

rose

om

ás de 3 áreas de parti-

3. Enfermedad en etapa III y IV.

La quimioterapia se suele administrar con MOPP y regímenes MVPP que emplean clorhidrato mustina como agentes alquilantes.

MOPP - Mustina, Oncovin (Vincristina), Procarbazina, Prednisolona

MVPP - Mustina, Vinblastina, Procarbazina, Predniso- lona

ChlVPP- Clorambucil, Vinblastina, Procarbazina, Prednisolona

Todos los regímenes provocan mielotoxicidad. Hay un pequeño riesgo de desarrollo de leucemia aguda, 7-10 años más tarde.

ABVD - Adriamicina, Bleomicina, Vinblastina, Dacarbazina. Éste régimen no conlleva el riesgo de desarrollo de leucemia aguda.

Pronóstico

La tasa de supervivencia en cinco años en etapa IA es del 90% y en la etapa IIA, es más del 70%. Los pacientes que recaen en la terapia tienen mal pronóstico. En tales casos se puede indicar el trasplante autólogo de médula ósea, si la médula

Limfomul non-Hodgkin (LNH)

Există o proliferare monoclonală malignă a celulelor limfoide (în majoritate celule B și o minoritate de celule T).

Clasificarea locurilor de muncă

Trei niveluri (inferior, mediu, superior).

Clasificarea Ann Arbor în stadii

Stadiul I Implicarea unei singure regiuni ganglionare limfatice sau a unui singur organ extralimfatic

Stadiul II Implicarea a 2 sau mai multe regiuni ale ganglionilor limfatici de aceeași parte a diafragmei

Stadiul III Implicarea regiunilor ganglionare limfatice de pe ambele părți ale diafragmei

Etapa IV Participare difuză sau diseminată a uneia sau mai multe organe extralimfatice.

Pot apărea manifestări sistemice, cum ar fi în limfomul Hodgkin. Simptomele celulelor B pot prezice prognosticul.

10 cm, boala bărbaților ORL și TGI, deoarece limfoamele ambelor localizări coexistă adesea.

Características Clínicas

Comúnmente se presenta con linfadenopatía; también puede ser asintomática; la infección es común; síntomas

[K]

. Sin embargo, no son útiles para

o. Si los ganglios son mayores a

está avanzada. Se sugiere el exa-

medilibros.com

SAU. Cercetare

Biopsie ganglionară ghidată prin CT.

Laparotomia poate fi necesară în scopuri diagnostice în cazurile de specimene inadecvate.

Biopsie a măduvei osoase: Implicarea măduvei osoase indică o boală în stadiul IV

Test Coombs pozitiv în prezența anemiei hemolitice complicate

test HIV, deoarece aceștia pot prezenta și limfadenopatie generalizată.

Management

Radioterapie

Chimioterapie (utilizată de obicei doar ca medicament).

În limfoamele de grad scăzut

Radioterapia este utilizată în stadiile I și II A.

Chimioterapie cu agent unic pentru stadiile IIB, III și IV.

Clorambucil 20 mg/m² / zi timp de trei zile la fiecare două luni. Odată ce se obține un răspuns, terapia se întrerupe timp de câțiva ani. Recidiva poate fi, de asemenea, tratată în același mod. Când există limfocite mai primitive, se utilizează chimioterapie combinată.

Interferonul a fost, de asemenea, testat.

Transplantul autolog de măduvă osoasă a fost efectuat experimental.

Rituximab induce un răspuns obiectiv la 50% dintre pacienții cu limfom folicular fără toxicitatea obișnuită a chimioterapiei.

În limfoamele de grad înalt

Stadiul I al bolii este tratat cu radioterapie.

Stadiile II, III și IV ale bolii sunt tratate cu chimioterapie combinată intensivă.

Regimul CHOP (ciclofosfamidă, doxorubicină, vincristină și prednisolon) se utilizează aici.

	Boală localizată	*Boală diseminată*
Caracteristici	Etapa I sau II Tumoră mică Factori buni prognoză	Stadiul III sau IV Tumoră localizată, dar mare Factorii de boală prognoză
Răspuns Complet	> 80%	50%
Recidiva	< 20%	40%
10 ani de supraviețuire	70-80%	30%

Diferențe clinice între limfoamele Hodgkin și non-Hodgkin

Factores Pronósticos en el Linfoma Agresivo Difuso

Características	*Buen pronóstico*	*Mal pronóstico*
Edad	< 60 años	> 60 años
Etapa	I o II	III o IV
Número de sitios extranodales	0 o 1	Más de 1
DHL	< normal	> normal

Tasa de Supervivencia – Linfoma Difuso de Células B Grandes

	Boala Hodgkin	*Limfoame non-Hodgkin*
1.	Derivarea celulară - nerezolvată	90% celule B; 10% celule T; Rareori monocitare
2.	Amplasat un singur grup de ganglioni limfatici (cervicali, mediastinali, paraaortici)	Participarea mai multor ganglionii limfatici periferici
3.	Diferențiale datorate contiguității	Extindere necontiguă
4.	Ganglionii mezenterici și inelul lui Waldeyer sunt rareori implicați.	Implicați frecvent
5.	Implicare mai puțin frecventă - extraganglionară	Comun
6.	Implicarea măduvei osoase - mai puțin frecventă	Comun
7.	Translocația cromozomială - nu a fost încă descrisă	Comun
8.	Vindecare > 75%	< 30-40%

Limfom - Sarcină

Probleme

Histologie tumorală agresivă cu prognostic matern nefavorabil.

Nevoie imediată de tratament eficient • Efect advers al chimioterapiei/radioterapiei asupra plasmocitelor neoplazice fătul

Manag ement

Primul trimestru: Întrerupeți sarcina și recomandați terapia standard.

Trimestrul al doilea și al treilea: Medicamentele nu sunt toxice pentru făt. Se recomandă scheme de tratament standard , iar rezultatul va fi identic cu cel al femeilor care nu sunt însărcinate.

Amânați tratamentul până la nașterea limfoamelor indolente.

Nu utilizați CT sau izotopi pentru stadializare.

Discrazii ale celulelor plasmatice

Acestea sunt un grup de tulburări caracterizate prin expansiunea unei singure clone de celule secretoare de imunoglobuline (Ig) care sunt asociate cu niveluri omogene de fragmente de Ig.

Exemple de gamapatii monoclonale

Mielom multiplu

Macroglobulinemia Waldenstorm

Boala lanțurilor grele (y , a , p)

Amiloidoză asociată celulelor imune sau primară

Gammapatie monoclonală de origine nedeterminată (IgG benigne, IgA, IgD, IgM și rareori lanțuri luminale libere, gammapatii biclonale, proteinurie Bence Jones idiopatică).

Mielom multiplu

Acesta este un neoplasm malign cu celule plasmatice.

Incidență:	5/100.000
Grupa de vârstă maximă:	60 de ani sau peste

Mielomul multiplu este caracterizat prin apariția proteinei M în ser și/sau urină.

IgG	55%
IgA	25%

Boala lanțurilor ușoare 20% (Fără componentă M serică; doar proteinurie de Bence-Jones

Imunopatologie

Măduva osoasă este infiltrată de agregate anormale de plasmocite (Fig. 6.20). Există o fază preclinică lungă, care durează până la 25 de ani. Simptomele datorate infiltrării măduvei osoase includ durere, fracturi patologice și hipercalcemie (confuzie, slăbiciune, letargie, constipație și poliurie). Infecțiile recurente și simptomele datorate sindromului de hipervâscozitate sunt frecvente. Insuficiența renală apare la până la 50% dintre pacienți din cauza infiltratelor interstițiale de celule inflamatorii cronice, proteinelor constând din albumină, imunoglobulină și proteina care sunt mature sau imature și duc la leziuni osoase multifocale distructive.

În mielom, transformarea limfocitelor B în plasmocite care produc imunoglobuline este defectuoasă, rezultând producția monoclonală anormală de imunoglobuline. Prin urmare, imunitatea este, de asemenea, defectuoasă.

Caracteristici clinice

Tamm-Horsfall, calcificărilor metastatice și pielonefritei.

Fracturi scheleto-patologice

Sindromul de hipervâscozitate

Compresia măduvei spinării

Variante de mielom

Mielom asimptomatic (nivelul proteinei MMA > 3 g/dl în ser, > 10% plasmocite atipice în măduva osoasă, dar fără anemie, insuficiență renală sau leziuni osoase).

Leucemie cu celule plasmatice (>20% celule plasmatice în sângele periferic, iar numărul absolut de celule plasmatice este de aproximativ 2000/ml).

ros^co^^

3.

m

Mielom nesecretor (fără proteină M în ser sau urină).

Mielom IgD (proteina M este mai scăzută, iar proteinuria Bence-Jones este de tip gamma. Plasmocitoamele extramedulare, leucemia cu celule plasmatice și amiloidoza sunt frecvente).

Mielom osteosclerotic (asociat cu acronimul **POEMS** - **Polineuropatie** , **Organomegalie** , **Endocrinopatie ,** Proteină **M și** Modificări **cutanate**).

Plasmocitom solitar.

J. Cercetare

Diagnosticul de mielom necesită detectarea a cel puțin două dintre următoarele anomalii:
Lanțuri ușoare de Ig monoclonale în sânge sau urină
Infiltrarea măduvei osoase cu plasmă din celule maligne
Leziuni osteolitice.

Criteriile minime pentru diagnosticarea mielomului multiplu includ (Fig. 6.20 și 6.21):
Prezența a cel puțin 10% celule plasmatice anormale și imature în măduva osoasă
Dovezi histologice ale unui plasmocitom extramedular
Caracteristicile clinice obișnuite ale mielomului multiplu.

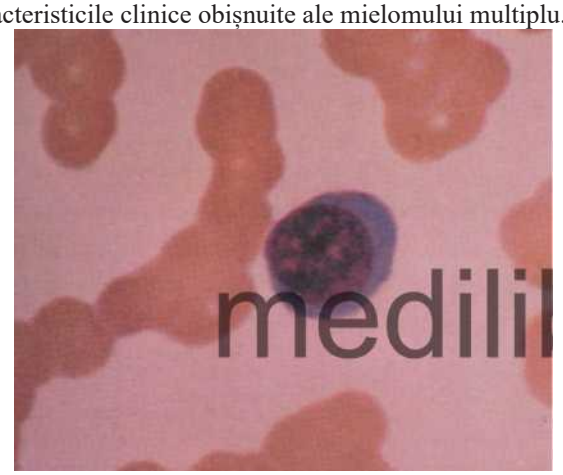

Fig. 6.20: Mielom multiplu - plasmocite și formare excesivă de suluri

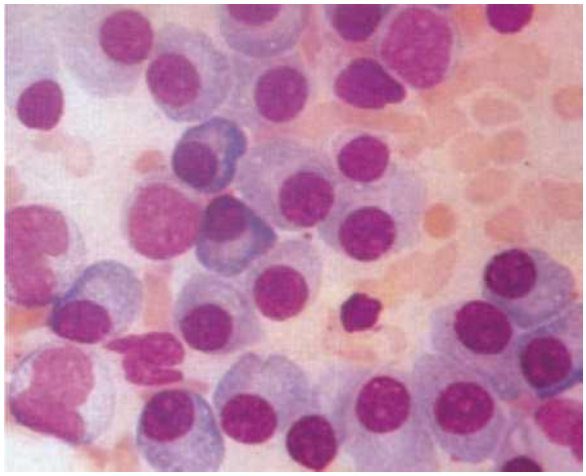

Fig. 6.21: Mielom multiplu - celule mielomoase și blaști în măduvă osoasă

Pe lângă caracteristicile menționate anterior, dacă este prezentă cel puțin una dintre următoarele anomalii , se diagnostichează mielom multiplu.
O proteină M serică > 3 g/dl (Fig. 6.22)
Proteina M în urină
Leziuni osteolitice.
Alte cercetări:
Teste ale funcției renale (uree, creatinină, electroliți)
Calciu și albumină serice (hipercalcemie)
Scintigrafie osoasă cu raze X și izotop (fractură osoasă) (Fig. 6.23)
Nivelul plasmatic de IgG (gradul de paralizie imună)
Hemoleucogramă completă și numărătoare de reticulocite (gradul de insuficiență a măduvei osoase)

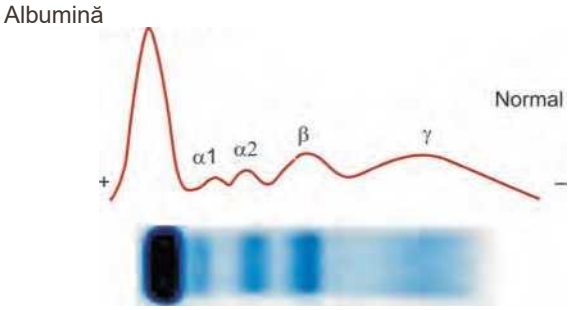

ceai

Eu sunt

Fig. 6.22: Electroforeza serică

Timpul de coagulare și sângerare (pentru a determina gradul de hemostază)
Microglobulina serică [32] pentru a determina activitatea bolii.

Gamopatia monoclonală de semnificație nedeterminată (MGUS) seamănă, de asemenea, cu mielomul multiplu. Prima afecțiune este caracterizată printr-un nivel de proteină M mai mic de 3 g/dl în ser, mai mic de 10% în plasmocitele măduvei osoase, fără anemie sau leziuni sau cantități mici de proteină M în urină și fără dovezi de progresie. Pacienții cu MGUS trebuie observați pe termen nelimitat. Nu este necesar niciun tratament.

osteolíticas, albúmina normal en suero, cantidades nulas

Fig. 6.23: Fractura patológica en paciente con mieloma

Criterios de Exclusión - Mieloma Múltiples ■ ■

Trastornos del tejido conectivo

W^HlMlvOlVV

Infección crónica | | |

Indicaciones para el Tratamiento

Proteină M crescută în ser
Proteină M crescută în urină
Niveluri scăzute de hemoglobină
Creșterea calciului sau a creatininei
Leziuni osoase litice
Plasmocitom extramedular.

Management

Pacienții trebuie să primească cel puțin 3 litri de lichide pe zi pentru a menține funcția renală normală. Microglobulină P2 Creatinina serică < 4 mg/l și lanțurile ușoare libere < 0,1 unități per gram de creatinină în urină sunt indicatori ai funcției renale normale. Un aport ridicat de lichide ajută, de asemenea, la ameliorarea hipercalcemiei.
Pamidronatul 15-30 mg, administrat în perfuzie intravenoasă lentă, ajută la scăderea calciului seric.
Alopurinol 300 mg zilnic, administrat oral, pentru a preveni formarea excesivă de acid uric.
Chimioterapie.

Nivelul de microglobuline P2 este cel mai puternic instrument în prezicerea prognosticului și poate înlocui stadializarea.

Sistema de Estadificación de Mieloma

Etapa	*Criterios*	*Carga tumoral estimada x 10^{12} células /m^2*
	Todas las siguientes: Hemoglobina > 10g/dl < 0.6 (Baja) Calcio sérico < 12 mg/dl Rayos X óseo normal o con lesiones solitarias Producción baja del componente M Nivel IgG < 5 g/dl Nivel IgA < 3 g/dl Cadena ligera urinaria < 4g/24h	
	Colocación ni I ni III 0.6 a 1.20 (Intermedia)	
	Uno o más de los siguientes: Hemoglobina < 8.5 g/dl > 1.20 (Alta) Calcio sérico > 12 mg/dl Lesiones óseas líticas avanzadas Producción alta del componente M Nivel IgG > 7 g/dl Nivel IgA > 5 g/dl Cadena ligera urinaria > 12 g/24h	
Nivel	*Etapa Mediana de supervivencia (Meses)*	
Subclasificación basada en los niveles de creatitina sérica		
< 2 mg/dL	I A	61
< 2 mg/dL	IIA	55
	III A	30
		15
		e microglobulina
	■ 2	62
.5 mg/ml - albúmina > 3.5	I (28%)	i 44
mg/ml - albúmina < 3.5	II (39%) ó ^2 M > 3.5 a 5.5 pg/mL	
pg/mL	III (33%)	29

Indicații pentru chimioterapie

Boală în stadiul II sau III
Pacienți în stadiul I care prezintă proteinurie Bence-Jones, leziuni litice progresive, fracturi prin compresie vertebrală, infecții recurente sau creșterea componentei M serice.

Chimioterapia primară

Sunt disponibile mai multe opțiuni. Cele convenționale sunt: Melfalan 10 mg/m2 administrat oral în zilele 1-4 și prednisolon 60 mg/m2 administrat oral în zilele 1-4, cu o frecvență de 4-6 săptămâni.
VAD - frecvența ciclului este de 4 săptămâni. Vincristină 0,4 mg/m² IV timp de 4 zile. Adriamicină (Doxorubicină) 9 mg/m² IV timp de 4 zile.
Dexametazonă 40 mg administrată oral în zilele 1-4, 9-13 și 17-21.
Dexametazonă singură 40 mg PO 1-4 zile o dată la două săptămâni.
Talidomidă - Se începe cu o doză mai mică de 100 mg/zi, administrată oral, și se crește la 400 mg în fiecare seară. Acest medicament poate fi utilizat cu sau fără dexametazonă.
Bortezomib (Velcade) – Recent a fost utilizat un inhibitor proteazomal care degradează proteinele ubiquitinate . Reacțiile

adverse includ trombocitopenie și neuropatie.

Durata terapiei

Pacienții trebuie tratați până la atingerea fazei de platou (stabilizarea nivelurilor de proteine M timp de câteva luni). Odată ce pacientul este stabilizat, acesta va urma una dintre următoarele scheme de tratament:

Observație fără tratament suplimentar până la progresia bolii
Terapie de întreținere cu prednisolon oral
Schema de tratament cu doze mari cu transplant de celule stem (SCT)

Pentru pacienții la care boala progresează, se urmează următoarea terapie: ciclofosfamidă, împreună cu VAD, talidomidă și bortezomib sau trioxid de arsen.

Prognoză

Supraviețuirea mediană este de aproximativ 2-3 ani cu tratament. Cincizeci la sută dintre pacienți trăiesc timp de 2 ani.

Indicatori ai unui prognostic slab

Hb < 7 g/dl
Hipoalbuminemie severă
Insuficiență renală refractară (uree > 10 mmol/l sau 60 mg/dl)
Trombocitopenie
de microglobulină p2
Leucemie cu celule plasmatice
Proteine Bence-Jones > 6 mg/dl de urină
Leziuni osoase multiple
Calciu S > 12 mg%

Alte cauze ale proteinuriei Bence-Jones

Amiloidoza primară
Macroglobulinemia Waldenstrom
Tulburări limfoproliferative maligne
Proteinurie Bence-Jones idiopatică

Proteinurie idiopatică Bence-Jones: În această afecțiune, cantități mici de lanțuri ușoare monoclonale sunt excretate în urină. Majoritatea pacienților care excretă până la 1 g de proteină BJ pe zi pot dezvolta mielom multiplu sau amiloidoză, chiar și după 20 de ani și, prin urmare, trebuie monitorizați - regulat și pe termen nelimitat.

Gammapatii biclonale sau triclonale: Acestea pot apărea la 3-4% dintre pacienții cu gammapatie monoclonală. IgG și IgA sunt cele mai frecvente combinații. La două treimi dintre pacienți, gammapatiile biclonale sunt de origine necunoscută. Sunt frecvente în mielomul multiplu, amiloidoză, tulburări limfoproliferative și macroglobulinemie. Imunoelectroforeza sau imunofixarea sunt metodele de diagnostic disponibile.

Diagnosticul diferențial al gammapatiei policlonale

Boli ale țesutului conjunctiv (autoimune)
Boală hepatică cronică, în special hepatită cronică activă
Infecții cronice
Boli limfoproliferative
Oameni obișnuiți.

O abordare a tulburărilor de sângerare

OL Istorie

Dacă un pacient prezintă sângerări, istoricul său medical trebuie să fie legat de următoarele:

Locul sângerării: Sângerarea musculară și articulară indică o tulburare de coagulare, în timp ce sângerarea superficială (purpura), epistaxisul sau sângerarea digestivă sugerează o tulburare plachetară.

Durată: Durata oferă o idee despre dacă boala este congenitală sau dobândită.

Factori precipitanți: Dacă nu există factori precipitanți și dacă sângerarea apare spontan, indică o boală gravă.

Istoricul operațiilor anterioare, extracțiilor dentare etc. este util pentru a ști dacă există vreun istoric de tulburări de sângerare.

Istoric familial: Este util pentru a exclude genetic bolile transmisibile, cum ar fi hemofilia.

Antecedente de insuficiență hepatică sau renală, paraproteinemie sau colagenoză

Istoric de utilizare a medicamentelor: AINS, în special aspirina, inhibă funcția plachetară timp de până la 10 zile după administrarea unui singur comprimat.

Examen

În căutarea:

Vânătăi, purpură, cicatrici, telangiectazie a buzelor și limbii (telangiectazie hemoragică ereditară sau sindromul Rendu-Osler-Weber)

Examinare articulară (hemofilie).
Stigmatele bolilor hepatice
Splenomegalie (trombocitopenie cauzată de hipersplenism).

Investigaciones

Număr de trombocite: Numărul normal este de 150-350 x 10^9 / L (150.000-350.000/L). În trombocitopenia congenitală și dobândită, numărul este scăzut.
Timp de sângerare: Timpul normal de sângerare este < 8 minute; în trombocitopenie și alte tulburări plachetare, timpul de sângerare este prelungit.

Acesta este un studiu clinic care evaluează interacțiunea endoteliului plachetar fără implicarea mecanismului de coagulare.

Metoda lui Ivy pentru BT: Plasați o bandă în jurul brațului superior și umflați-o până la 40 mm Hg. După curățarea antebrațului, faceți două semne de înțepare în piele cu o lancetă standard, având grijă să evitați deteriorarea venelor superficiale. Îndepărtați sângele care curge din rană la fiecare 15 secunde cu hârtie de filtru, fără a aplica presiune.

Când PT este utilizat pentru monitorizarea terapeutică

kniel hasta nne la hemorragia cese I ■ I ■ I pivi ᴀ tana que ᴀ a ᴀ iem lorragᴀ vi cese.

Normal: < 8 milutbsAoÉâÀel promedio d^a^s experimentos.

3. *Tiempo de protrombina (TP):* Indica la integridad de la vía extrínseca de la coagulación. TP normal es 12-14 segundos. El tiempo de protrombina se prolonga en los factores de deficiencia II, V, VII, X, enfermedad hepática, terapia con warfarina y CID.

Cuando el tiempo de protrombina se utiliza para el diagnóstico como prueba de filtro, los valores obtenidos por encima del rango de referencia será objeto de estudio con análisis cuantitativos específicos que estén clínicamente

a anticoagulantelor orale, lipsa standardizării este o problemă mai serioasă. Prin urmare, calculul INR este o metodă de normalizare pentru a evita aceste complicații și este util pentru compararea cu valorile normale.

INR-ul are sens doar pentru pacienții cu o doză stabilă de anticoagulante și tratament timp de cel puțin o săptămână.

Ghiduri pentru anticoagulante - Niveluri țintă pentru INR

Tulburări	*INR*
1. Fibrilația atrială	23 de ani
2. TVP deasupra genunchiului	23 de ani
3. Embolie pulmonară	23 de ani
4. Embolie recurentă	3.5
5. Proteze de valve cardiace	3-4,5

Anticoagulare excesivă
INR < 6 - Reduceți doza de medicament sau omiteți administrarea medicamentului
INR 6-8 - Întrerupeți medicația și începeți-o când INR < 5
INR > 8 - Întrerupeți medicația și administrați 1-2,5 mg de vitamina K
Sângerare majoră - Întrerupeți medicația și administrați concentrat de complex protrombinic sau plasmă proaspătă congelată împreună cu vitamina K 5 mg intravenos.

Durata terapiei - Anticoagulante

TVP situațional	6 săptămâni până la 3 luni
TVP idiopatică	3-6 luni
TVP idiopatică recurentă	12 luni
TEV cu factori de risc existenți	Pe termen lung/ Nedefinit
Embolie pulmonară	6 luni
Tromboembolism pulmonar masiv, boli valvulare cardiace cu	Pe termen lung/ Nedefinit
funcție sistolică deficitară a ventriculului	Pe termen lung/ Nedefinit
FA/Vârstă > 75 ani/Săptămână/Obsecuție a	Pe termen lung/ Nedefinit
IM cu disfuncție a ventriculului stâng/tromb	Pe termen lung/ Nedefinit
Cardiomiopatie cu tromb în ventricul stâng	Pe termen lung/ Nedefinit
IM cu funcție ventriculară stângă bună	Maxim 3 luni
Proteză valvulară	Pe termen lung/ Nedefinit

Timpul parțial de tromboplastină activ (TPA): **Indică**

la

integritatea căii de coagulare. TPA este normal 30-40 de secunde. TPA este prelungit (60-85 sec) în cazul deficitului factorilor II, V, VIII, IX, X, XI, hemofiliei A și B, bolii von Willebrand și CID.
Nivelul fibrinogenului: Nivelul normal este de 1,5 până la 3,0 g/dl. Nivelul este scăzut în hipofibrinogenemia congenitală.
Timpul de retracție a cheagului: Un timp de retracție a cheagului anormal de lung indică defecte ale funcției plachetare, cum ar fi trombastenia Glanzman, sindromul Bernard-Soulier etc.
Timpul activ de coagulare (TCA): TCA este similar cu TCA, cu excepția faptului că se utilizează sânge integral proaspăt (în loc de citrat plasmatic utilizat în TCA). Interval normal : 70–120 de secunde. Acest test este utilizat pentru a monitoriza anticoagularea cu heparină. Majoritatea pacienților care iau anticoagulante lupice care prelungesc TCA au un TCA normal.
Timpul de trombină plasmatică: Acest test măsoară timpul necesar pentru conversia fibrinogenului în fibrină. Măsoară indirect concentrația plasmatică de fibrinogen și este prelungit în următoarele condiții:

- Afibrinogenemie
- Hipofibrinogenemia
- Anticoagulante terapeutice sau circulatorii
- Disfibrinogenemii ereditare.

Tulburări de sânge

Sângerarea poate apărea ca urmare a unor defecte calitative sau cantitative ale trombocitelor.

Tulburări plachetare calitative

Congenital

Tulburări ale membranei glicoproteinelor (trombastenie, sindrom Bernard-Soulier)

Tulburări de secreție plachetară de ADP/prostaglandine (tulburări de agregare a stocării)

Defecte de agregare plachetară (trombocite neagregate cu ADP, colagen, epinefrină sau trombină).

Dobândit

Medicamente

AINS (aspirină, indometacină)

Antibiotice (peniciline, cefalosporine)

Heparină

Beta-blocante

Dextran

Uremia.

Tulburări plachetare cantitative

Trombocitopenie: Trombocitopenia este diagnosticată atunci când numărul de trombocite este mai mic de 30 x 109 / L, cu excepția cazului în care funcția este, de asemenea, compromisă, de exemplu, din cauza administrării de AINS.

Număr de trombocite > 60.000 Fără sângerare 30.000-60.000 Sângerare în urma traumatismului

< 30.000 Sângerări spontane

IX Cauze

Scăderea insuficienței măduvei osoase în producția de trombocite

Hipoplazie a măduvei osoase (idiopatică sau indusă de medicamente)

Megaloblaste (B 12 sau acid folic)

Infiltrarea măduvei osoase (leucemie, mielom, carcinom).

Scăderea supraviețuirii plachetare:

Purpura trombocitopenică imună (PTI)

Infecții virale (HIV)

CID

Medicamente (chinină, chinidină, metildopa)

EI

Limfom

Purpura trombotică trombocitopenică (PTT)

Sechestrarea trombocitelor (hipersplenism)

Defecte de agregare plachetară (aspirină, heparină)

Diluțional (transfuzie masivă de sânge).

Purpura trombocitopenică imună (PTI)

Este o tulburare autoimună cauzată de prezența autoanticorpilor îndreptați împotriva glicoproteinelor IIb și IIIa din membrana plachetară, rezultând distrugerea prematură a trombocitelor de către sistemul monocite-macrofage. Uneori, reacția este mediată de complexe imune.

EL Caracteristici clinice

La copii: Apare de obicei la 2-3 săptămâni după o infecție virală, cu apariția bruscă a purpurei, sângerărilor nazale sau orale.

La adulți: PTI afectează mai frecvent femeile și are un debut insidios. Pot fi prezente simptome și semne ale tulburărilor vasculare de colagen (cum ar fi artrita reumatoidă). Evoluția este cronică, cu perioade de remisie și recidivă.

Frotiul de sânge arată o scădere a trombocitelor

Măduva osoasă prezintă o creștere a megacariocitelor.

Management

La copii, boala este de obicei autolimitată în câteva săptămâni. Dacă numărul de trombocite este < 10 x 109 / L, se administrează prednisolon 2 mg/kg/zi până când numărul crește (adică în decurs de 2-3 zile).

Sângerările nazale, sângerările gastrointestinale, hemoragiile retiniene și sângerările intracraniene trebuie tratate ca atare (transfuzie de sânge proaspăt sau trombocite).

Imunoglobulină intravenoasă pentru sângerări persistente timp de câteva zile, urmată de introducerea de steroizi.

Tratament la adulți:

Prednisolon 1 mg/kg/zi până când numărul de trombocite crește, dar răspunsul este mai puțin satisfăcător.

Sângerările persistente sau care pun viața în pericol trebuie tratate ca atare (transfuzie de sânge proaspăt sau trombocite).

IgG intravenos (1 g/kg) trebuie administrat dacă pacientul prezintă hemoragie sau dacă există o sângerare care pune viața

La pres lia no favorece al diag-

nóstico de

Investigaciones

în pericol. Acționează prin blocarea receptorilor Fc de pe monocite și macrofage.

Recidiva se tratează prin creșterea dozei de prednisolon.

Splenectomia este luată în considerare dacă există două recidive. Vaccinurile pneumococice, meningococice și anti-H. influenzae trebuie administrate subcutanat înainte de splenectomie. Splenectomia este curativă la 70% dintre pacienți.

Dacă pacientul răspunde la prednisolon, trebuie administrată o doză mare înainte de intervenția chirurgicală pentru a crește numărul de trombocite la peste 50.000/ml.

Dacă nu există răspuns la steroizi, se poate utiliza un regim de 5 zile cu gamaglobulină intravenoasă, 0,4 g/kg greutate corporală/zi, pentru a crește tranzitoriu numărul de trombocite.

se poate efectua o transfuzie de trombocite (2 kg unități/10 greutate corporală) în momentul intubației pentru anestezie.

Dacă splenectomia eșuează, trebuie administrat tratament de întreținere pe termen lung cu prednisolon 5 mg/zi.

Dacă sângerarea persistă în ciuda splenectomiei, se ia în considerare viveristina 2 mg intravenos săptămânal

timp de

3 doze, steroizi în doze mici, danazol 200 mg administrat oral de patru ori pe zi, ciclofosfamidă 2 mg/kg/zi administrat oral sau perfuzii cu

imunoglobuline 0,4 g/kg intravenos zilnic timp de 5 zile.

PTI în timpul sarcinii

Este dificil de diferențiat de trombocitopenia gestațională, preeclampsie și sindromul HELLP (hemoliză, enzime hepatice crescute, trombocite scăzute) și reprezintă un diagnostic de excludere.

Tratamentul este similar cu cel al PTI la femeile negravide și este rezervat numărului de trombocite < 30.000/microlitru sau complicațiilor hemoragice.

Pot fi supuse nașterii vaginale sau cezariene dacă numărul de trombocite este > 50.000/microlitru.

Transfuzie de trombocite pentru pacienții cu număr de trombocite < 10.000/microlitru sau cu episoade de sângerare.

Întrucât majoritatea anticorpilor antiplachetari sunt IgG și pot traversa placenta, 5% dintre nou-născuți sunt predispuși la trombocitopenie severă și prezintă risc de hemoragie intracraniană.

Purpura trombotică trombocitopenică (PTT)

TTP este caracterizată prin trombocitopenie, anemie hemolitică microangiopatică, niveluri crescute de LDH, febră, deficite neurologice tranzitorii și insuficiență renală. Acest lucru se datorează microtrombilor hialini răspândiți în arteriole și capilare.

Patogeneză - Datorită anticorpilor împotriva ADAM TS-13

Cauzele includ:
Sarcină
Cancer metastatic
Infecția cu HIV
Chimioterapie cu doze mari
Mitomicina C
Agenți antiplachetari, cum ar fi ticlopidina.

Prezența anemiei hemolitice severe Coombs-negative cu fragmente de eritrocite în frotiul de sânge periferic, trombocitopenia și activarea coagulării minimale confirmă diagnosticul.

Pacientul se prezintă, de obicei, în a patra decadă de viață. TTP este tratat cu corticosteroizi, inhibitori a agregării plachetare și transfuzii de schimb de plasmă . Schimbul de plasmă implică îndepărtarea a 40 m³/kg greutate corporală de plasmă și înlocuirea acesteia cu un volum egal de plasmă proaspătă congelată zilnic, până când numărul de trombocite crește la 100.000/l, cu o scădere a LDH.

Perfuzia cu trombocite este contraindicată deoarece promovează formarea de microtrombi. Terapiile imunomodulatoare au avut succes în TTP refractară sau recidivantă. Imunosupresia cu ciclofosfamidă, azatioprină sau vincristină poate fi benefică.

Rituximab, un anticorp monoclonal anti-CD20, s-a dovedit a induce remisie.

Splenectomia se efectuează la cei care prezintă o ameliorare minimă.

Anemia hemolitică microangiopatică

Anemiile hemolitice microangiopatice sunt anemii hemolitice mecanice în care fragmentarea globulelor roșii se datorează contactului dintre globulele roșii și porțiunea intimală trombozată anormală, îngustă sau mică a vaselor necrotice.

Cauze
Sindromul hemolitic-uremic
Purpura trombotică trombocitopenică

Coagulare intravasculară diseminată
Carcinom diseminat
Hipertensiune arterială malignă
Eclampsie
Tulburări imunitare - LES, sclerodermie, poliarterita nodoasă, granulomatoză Wegener, glomerulonefrită acută, rejet de transplant renal
Hemangioame.

HIT - Trombocitopenie indusă de heparină (Sindromul cheagului alb)

Trombocitopenia se dezvoltă între 5 și 14 zile după terapia cu heparină.

Numărul de trombocite scade sub 100.000/l sau scade cu > 50% față de numărul inițial.

Este mai frecventă cu heparina nefracționată decât cu HGMM.

Un număr scăzut de trombocite care începe înainte de ziua 5 a terapiei cu heparină este puțin probabil să fie considerat o boală de hiperplazie a heparinei, cu excepția cazurilor de expunere la heparină în decurs de 3 luni.

Detener la heparina.
No administrar transfusión de plaquetas.
os a 3-5% eparina no fraccionada
Evaluar la trombosis venosa profunda.

Pacienții expuși la 3-5% heparină nefracționată dezvoltă această afecțiune.

TIH - A lobulină compl. Antrenamentul trombocite 4 (PF4) și heparină (Fig. 6.24).

În HIT, trombocitopenia se remite în 3-7 zile după întreruperea tratamentului cu heparină.

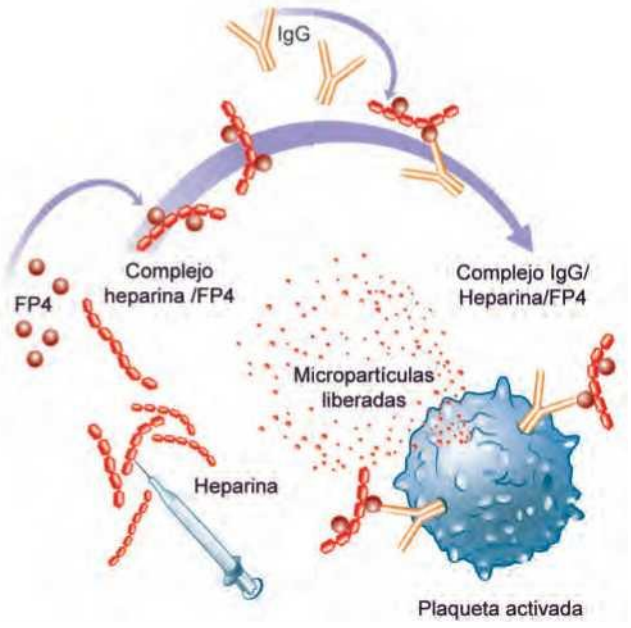

Fig. 6.24: Patogeneză - Trombocitopenie indusă de heparină

TIH crește semnificativ riscul de tromboză, nu de sângerare.
Tromboza venoasă este mai frecventă decât tromboza arterială.
În HIT, tendința trombotică poate dura până la 30 de zile.
Între 10% și 20% dintre pacienții care dezvoltă infecție cu heparină mediată de IgG (HTI) dezvoltă leziuni cutanate la locul injectării heparinei. Majoritatea acestor pacienți nu dezvoltă trombocitopenie. Unii dintre acești pacienți prezintă leziuni cutanate și trombocitopenie și par să prezinte un risc foarte ridicat de tromboză arterială.

Diagnostic

Detectarea anticorpilor anti-heparină/PF4 prin ELISA.

Diagnostic algoritmic al HIT - 4 T:
Trombocitopenie
Timpul de scădere a numărului de trombocite
Tromboză
Trombocitopenie - Excludeți alte cauze evidente.

cu 0,15 mg/kg/oră sub formă de perfuzie intravenoasă continuă . Nu există niciun medicament disponibil pentru a inversa efectele sale. Modificarea dozei este esențială în insuficiența

-¿X. Tratamiento

fondaparinux. anticoagulantes alternativos, como la le-

Lepirudina (hirudina recombinante). Es un inhibidor directo de la trombina que se utiliza para el tratamiento de TIH. El fármaco se da como bolo 0.4 mg/kg seguido

renală.

Argatrobanul este un inhibitor direct sintetic de trombină utilizat pentru terapia HIT.

Nu este disponibil un agent de inversare a efectelor. Medicamentul se administrează în perfuzie intravenoasă la o viteză de 2 mcg/kg/minut și nu trebuie să depășească 10 mcg/kg/minut. Medicamentul este eliminat prin ficat, iar modificarea dozei este necesară în caz de insuficiență hepatică. Doza de warfarină trebuie ajustată cu monitorizare frecventă a INR-ului atunci când se perfuzează argatroban.

Tulburare de deficit al factorului de coagulare din hemofilie A

Reducerea rezultatelor factorului VIII în hemofilia A. Incidență: 1/10.000 de persoane

Factorul VIII este sintetizat în ficat și în principal de splină, rinichi și placentă. Se leagă de factorul von Willebrand (vWF).

Clasificación de von Willebrand y Anormalidades de Laboratorio

Características	*Tipo I*	*Tipo IIA*	*Tipo IIB*	*Tipo IIC*	*Tipo III*
Transmisión genética	Autosómica dominante	Autosómica dominante	Autosómica dominante	Autosómica recesiva	Autosómica recesiva
Tiempo de sangrado	Prolongado	Prolongado	Prolongado	Prolongado	Prolongado
VIII-C	Disminuye	Disminuye o normal	Disminuye o normal	Normal	Disminución marcada
vWF	Disminuye	Disminuye o normal	Disminuye o normal	Normal	Disminución marcada o ausencia
Cofactor de ristocetina	Disminuye	Marcada disminución	Disminuye	Disminuye	Ausente
Agregación plaquetaria inducida por ristocetina (RIPA)	Disminuye o normal	Ausente o marcada disminución	Aumento	Disminución	Ausente
Estructura multimérica	Normal en el plasma y las plaquetas	Ausencia de multímeros grandes e intermedios de plasma y plaquetas	Ausencia de sólo grandes multímeros de plasma; normales en las plaquetas	Ausencia de multímeros grandes de plasma y las plaquetas; estructura de triplete aberrante	Variable

Gena factorului VIII normal a fost clonată și utilizată - pentru tratarea pacienților. Hemofilia este legată de o tulburare a cromozomului X. Toate fiicele și surorile hemofilicilor au o șansă de 50% de a fi purtătoare. Dacă un purtător are un fiu, acesta are o șansă de >ras. Si una portadora tiene un hijo, 50% de a avead del 50% de tener hemofilia y una hemofilie, iar o fiică are ilidad del 50% de Ser POrt^a.ri. Los episodios nemorri8,cos se m hemofílica cuando: o șansă de 50% de a e afectado y una madre portadora avea o fiică. Și femeile porta pot avea hemofilie.

Sunt născuți dintr-un tată

(25%)

Are o genă defectă pentru sindromul Turner (45 XO)

Când a avut loc lionizarea (inactivarea cromozomului X normal).

picioare)

Caracteristici clínice

Nivelul normal al factorului VIII este de 50-100% (0,5 până la 1,5 U/ml) și este de obicei măsurat printr-un test de coagulare. Dacă nivelul factorului VIII este < 2%, pacientul prezintă hemartroză spontană recurentă, care ulterior duce la osteoartrită, hematoame musculare la nivelul gambei și mușchilor psoas (poate provoca compresia nervilor femurali și parestezii la nivelul coapsei, slăbiciune a cvadricepsului și contracția și scurtarea tendonului lui Ahile).

Dacă nivelul factorului VIII este între 2 și 10%, traumatismele minore sau intervențiile chirurgicale pot provoca vânătăi. Dacă nivelul factorului VIII este între 10 și 50%, leziunile grave și intervențiile chirurgicale pot provoca sângerări abundente.

Complicaciones

1. Artropatía

Atrofie musculară (datorată vânătăilor)

Mononeuropatie (compresie cauzată de hematoame)

Risc de hepatită (A, B, C, D) și HIV prin administrarea de sânge și produse sanguine.

^4/ .

dos de infusión del factor VII

Acestea sunt tratate cu concentrat II (din plasmă donatorului) care poate fi păstrat în frigidere casnice la 4°C. Trebuie efectuată testarea anticorpilor pentru hepatită și HIV.

Dezvoltarea factorului VIII poate cauza insuficiența producției de anticorpi la 20% dintre pacienți.

La acești pacienți, factorul VIII porcin, perfuziile active cu factori de coagulare, de exemplu VIIa, FEIBA (inhibarea activității șuntului factorului opt), concentratul activ de factori II, IX și X pot opri sângerarea.

Desmopresina intravenoasă 0,3 mg/kg poate fi administrată pentru a crește nivelurile de factor VIII de trei până la cinci ori. Acest medicament poate fi utilizat pentru a acoperi intervențiile chirurgicale minore, cum ar fi extracțiile dentare, și poate fi repetat 6-8 ore mai târziu (tahifilaxia apare la injecțiile ulterioare).

Intervenția chirurgicală poate fi efectuată cu doze adecvate de concentrat de factor VIII și împreună cu un regim de 10 zile cu acid tranexamic (un inhibitor fibrinolitic) și un antibiotic.

Fizioterapie.

Evitați injecțiile intramusculare.

Hemofilia B (Enfermedad de Christmas)

Aberración del gen del factor IX, presente en el cromosoma X, resultado de una reducción del factor IX, generando una elevación en el nivel de hemofilia B.

Tratament

Concentrat de factor IX.

Boala von Willebrand

Boala von Willebrand (VWD) este cea mai frecventă tulburare hemoragică ereditară. Se caracterizează printr-un timp de sângerare (BT) prelungit și niveluri de factor VIII-C între 10% și 40%. Sângerarea articulară este rară.

Gena factorului von Willebrand (vWF) este situată pe cromozomul 12 și se transmite autosomal. Tipurile I, IIA și IIB sunt autosomal dominante. Tipurile IIC și III sunt autosomal recesive.

Tipul I

Se caracterizează printr-o cantitate redusă de factor von Willebrand (vWF) circulant. Sinteza vWF nu este afectată, dar eliberarea multimerilor vWF este inhibată de un mecanism necunoscut. Aceasta este cea mai frecventă manifestare.

Nu se găsesc în plasmă.

picioare)

•. *Caracteristici clinice*

Leziunile superficiale, epistaxisul, menoragia și sângerările gastrointestinale sunt frecvente, în special după traume sau

Tipo II

Este es menos común.
funciona y por lo tanto
medios, que represent

quí una serie del multímero no
los multímeros grandes e inter-
n la forma más activa del FvW

intervenții chirurgicale.

Modelul de diagnostic constă în:
Timp de sângerare prelungit
Reducerea concentrațiilor plasmatice de VWF
Reducerea activității biologice, măsurată prin testul cofactorului ristocetină
Factorul VIII de reducere a activității

Cercetare

Scăderea nivelului de VWF
Reducerea secundară a factorului VIII
Prelungirea timpului de sângerare.

Management

Desmopresina crește nivelul factorului von Willebrand (vWF) și provoacă o creștere secundară a factorului VIII.
Factorul VIII-C este concentrat (conține și suficient VWF)
Crioprecipitat: Conține toți multimerii VWF. Este cea mai sigură și mai rentabilă opțiune de tratament .
Transfuzie de trombocite pentru cazurile de sângerare necontrolată
Plasma proaspătă congelată (FFP) poate fi administrată în cazurile ușoare ale bolii.

Coagularea intravasculară diseminată (CID)

Este o afecțiune trombohemoragică acută, subacută sau cronică care apare ca o complicație secundară în cadrul unei varietăți de boli.

Boli asociate cu DIC

Infecții (sepsis gram-negativ, meningococemie, histoplasmoză, malarie, aspergiloză)
Neoplasme (carcinoame ale pancreasului, prostatei, stomacului și plămânului, leucemii acute)
Complicații obstetricale (avort septic, toxemie, dezlipire de placentă, retenție fetală decedată, embolie amniotică)
Semne și simptome legate de infarctul miocardic cauzat de microtrombi
O diateză hemoragică datorată coagulopatiei (consum de trombocite, factor V, VIII și fibrinogen).

Numărul de trombocite arată trombocitopenie
Prelungirea timpului de protrombină
TPT este, de asemenea, prelungit
Nivel scăzut de fibrinogen
Niveluri crescute de D-dimeri în urină (creștere a
menționați produșii de degradare a fibrinei)
Frotiul de sânge arată eritrocite rupte (schistocite)

Tratați cauza subiacentă
Factorii precipitanți precum acidoza, deshidratarea, insuficiența renală și hipoxia trebuie corectați.
Corectarea deficiențelor de trombocite sau factor VIII
Prevenirea hemoragiilor catastrofale bruște (sângerare gastrointestinală sau hemoragie intracraniană)

4. Trauma masivo, quemaduras, o cirugía
5. Otros (mordedura de serpi
ente, choque, golpe de
calor, hepatopatía).

CID se pueden presentar con

Rolul heparinei este controversat. *Indicații pentru heparină*

Investigaciones

7. Se prolonga el tiempo de coagulación.

Manejo

medilibros.com

Când creșterea numărului de trombocite sau a factorilor de coagulare nu apare după terapia de substituție și când pacientul continuă să sângereze.
Depunere de fibrină sub formă de necroză dermică, așa cum apare în purpura fulminans, ischemie distală sau tromboembolism venos.
Făt mort reținut cu hipofibrinogenemie înainte de inducerea travaliului
Sângerare excesivă asociată cu un hemangiom gigantic
Înainte de inducerea chimioterapiei pentru leucemia promielocitară acută, pentru a preveni CID
Monitorizați echilibrul fluidelor și volumul de urină.
administrarea de plasmă proaspătă congelată (FFP), crioprecipitat și trombocite.
Proteina C activă recombinantă (drotrecogin) reduce mortalitatea la pacienții cu sepsis sever, datorită activității sale anticoagulante și antiinflamatorii.

Transplant de măduvă osoasă

Transplantul de măduvă osoasă se efectuează dacă boala pacientului implică măduva osoasă sau dacă riscul într-o măduvă osoasă normală este factorul limitant pentru tratamentul agresiv al unei boli.

Transplantul de méi
ale sistemelor eritroid,
mieloid, limfoid,rctor limitante para el tritauiento anemia aplásica)
megacariocitar și[rmedad.
macrofage-monocite.

Instrucţiuni

Oncologie

Leucemie [lédula ós]p[a]c[on]s[i]|Jg4[n]B[l trasplante] I

Leucemie mieloidă Gy)
acută

Leucemie limfoblastică acută Leucemie mieloidă cronică

Alţii

Mielom multiplu
Limfom Hodgkin și non-Hodgkin, cancer de sân
Neuroblastom Cancer ovarian.

Non-oncologic

Hematologic

Anemia aplastică
Beta-talasemie majoră
Sindromul mielodisplazic Hemoglobinurie paroxistică nocturnă
Sindromul Bernard-Soulier
Sindromul Chediak-Higashi

Alţii

Imunodeficiență combinată severă, deficit de adenozin deaminază, agamaglobulinemie legată de cromozomul X, sindromul DiGeorge
Sindromul Wiskott-Aldrich
Osteopetroză Mucopolizaharidoză.

Tipuri de transplant de măduvă osoasă

Singenic: Donatorul și primitorul sunt de obicei gemeni identici.

Alogen: Donatorul și primitorul au origini genetice diferite, dar sunt din aceeași specie.

Autolog: Prelevarea măduvei osoase a pacientului, administrarea de chimioterapie și/sau radioterapie pentru a suprima măduva osoasă și apoi reimplantarea propriei măduve osoase a pacientului.

Selecția donatorilor

Donatorul trebuie să fie sănătos și trebuie să își dea consimțământul.
Trebuie efectuată tipizarea HLA (antigenul leucocitar uman) .

Pregătirea pacientului

1. Chimioterapie (doze mari de ciclofosfamidă în

Aspirație și perfuzie de măduvă osoasă

Aspirațiile se efectuează pe crestele iliace.
Pentru donatorii adulți, volumul amestecului de sânge și celule de măduvă osoasă este de 0,5–1 litru. Pe măsură ce se efectuează fiecare aspirație, aceasta este amestecată cu heparină și cultură de țesuturi.
Miezul trece printr-o plasă din oțel inoxidabil pentru dezintegrarea particulelor.
Se administrează receptorului intravenos. Celulele stem din măduva osoasă trec prin plămâni. Creșterea și reconstituirea ulterioară a măduvei osoase sunt limitate la cavitățile medulare. Durează 2-4 săptămâni pentru ca măduva osoasă să înceapă să funcționeze. Prin utilizarea FEC-G și FEC-GM, perioada de granulocitopenie este scurtată la aproximativ 10 zile.
Transfuzia de trombocite de la donatori HLA compatibili sau

2. Quimioterapia en la leucemia (debe administrarse

ciclofos fa mida y dar irradiación corporal total 10

incompatibili poate fi necesară dacă numărul de trombocite ajunge la < 20.000/ml.
Trebuie implementate măsuri adecvate de izolare sanitară.
Transfuziile de granulocite pot fi necesare în cazul infecțiilor materialului refractar.

Transfuzia de globule roșii poate fi administrată pentru a - controla simptomele anemiei. Hematocritul ar trebui menținut în mod ideal > 25%.
Toate produsele sanguine trebuie iradiate cu 1,5 Gy pentru a inactiva limfocitele care ar putea cauza boala grefă-contra-gazdă.
Febră cu semne clinice de bacteriemie sau febră
> 24 de ore este o indicație pentru tratament antibacterian sistemic, chiar dacă culturile sunt negative.
Dacă febra persistă, trebuie luată în considerare adăugarea de vancomicină și amfotericină. Tratamentul trebuie continuat până când numărul de granulocite crește la peste 500 celule/μL, chiar dacă semnele clinice au dispărut.
Hiperalimentația trebuie administrată prin cateterul Broviac.
Grefarea este indicată de o creștere a granulocitelor și trombocitelor și de reapariția reticulocitelor. Măduva osoasă regenerantă este de tip donator; uneori există persistența unor celule gazdă.

Complicații după o grefă reușită
Respingerea grefei
Infecții (bacteriene, virale și oportuniste)
Boala grefă-contra-gazdă , Doamne ,ica
Boală hepatică veno-ocluzivă
Recidiva leucemiei.

Transplantul de măduvă osoasă (BMT) în leucemie

Transplantul de măduvă osoasă de la un geamăn identic sau de la un donator HLA compatibil este un tratament eficient pentru LLA și LMA.

Scopul este de a administra doze mari de chimioterapie, fie singură, fie cu iradiere totală a corpului, urmată de salvarea pacientului de la mielosupresie printr-un transplant de măduvă osoasă de la un donator sănătos. Transplantul alogen de măduvă osoasă poate conferi imunitate mediată prin grefă împotriva efectelor leucemiei.

Complicațiile transplantului alogen de măduvă osoasă
Boala grefă-contra-gazdă (GVHD)
Pneumonită interstițială
Infecții oportuniste
Recidiva.

Transplant autolog de măduvă osoasă

Măduva osoasă este recoltată de la pacienții aflați în remisie și crioconservată. Ulterior, pacientul primește chimioterapie intensivă, urmată de reinfuzarea măduvei osoase crioconservate. Măduva osoasă recoltată este uneori tratată cu anticorpi monoclonali antileucemie sau chimioterapie.

Are avantajul că nu necesită un donator compatibil și absența complicațiilor asociate cu boala grefă-contra-gazdă (GVHD). Dezavantajul este rata ridicată de recidivă.

Transplant de celule stem hematopoietice

Aceasta implică perfuzie intravenoasă cu progenitori hematopoietici obținuți din măduva osoasă prin aspirația crestei iliace sau a celulelor stem din sângele periferic colectate prin afereză după tratamentul donatorului cu factor de stimulare a coloniilor de granulocite (G-CSF) sau factor de stimulare a coloniilor de granulocite și macrofage (GM-CSF).

Transplant alogen de celule stem

Celulele stem sunt obținute de la un donator. Donatorii sunt frați cu același tip HLA, dar și celule compatibile, fără legătură de rudenie.
Pentru restabilirea hematopoiezei normale sau a funcției imunitare la pacienții cu anemie aplastică, imunodeficiență sau hemoglobinopatii.
Pentru tratarea leucemiei și a limfomului rezistent.
Este însoțită de GVHD - grefa împotriva efectelor tumorale joacă un rol important în vindecare.

Mamă

Celulele stem sunt obținute de la pacient. Pentru transplantul autolog de celule, celulele stem din sângele periferic au înlocuit în mare măsură măduva osoasă ca sursă de progenitori, deoarece reactivarea hematologică este mai rapidă.
nu apare boala grefă-contra-gazdă (GVHD) .
Relația cu mortalitatea prin transplant este < 5%.
Metodă de tratament preferată pentru limfomul rezistent .
Prelungește supraviețuirea pacienților cu mielom multiplu.
O opțiune viabilă pentru pacienții cu leucemie acută în primă remisie care nu au donatori compatibili.

Regimul de pregătire
Se administrează imediat înainte de transplant. Include chimioterapie cu sau fără iradiere totală a corpului.
Oferă imunosupresie necesară pentru grefare la pacienții cu afecțiuni non-maligne.

de la leucemia o limfoma.
ros.com
Autotrasplante de Células

Promovează grefarea și distruge celulele tumorale.
la pacienții cu tumori maligne rezistente.

Complicații

Complicațiile transplantului de celule stem rezultă din terapia cu doze mari (regimul de preparare), pancitopenie (număr de neutrofile < 100, trombocite < 10.000), imunodeficiență sau boală grefă-contra-gazdă (GVHD). În transplantul autolog, funcția imună se recuperează în 3-6 luni, în timp ce în transplantul alogen, recuperarea funcției imune este întârziată din cauza GVHD.

Infecții
Pacienții febrili după transplant trebuie să fie cultivați și să li se administreze imediat un antibiotic cu spectru larg, administrat intravenos.
Pacienții cu herpes simplex seropozitiv trebuie să primească profilaxie cu aciclovir până la recuperarea neutrofilelor.
Se administrează FEC-G sau FEC-GM până la recuperarea neutrofilelor.
Pentru pacienții cu transplant alogen, profilaxie pe termen lung a varicelo-zosterian cu aciclovir, iar pentru pneumonie, trimetoprim/sulfametoxazol.
Cultură virală periodică sau testare PCR la fiecare două săptămâni (timp de 6 luni) pentru CMV, iar dacă testul este pozitiv, se administrează ganciclovir sau foscarnet.

Boala grefă-contra-gazdă (GVHD)
Este cea mai gravă complicație a transplanturilor alogene , cu o rată a mortalității de 20-30%.
Boala acută grefă-contra-gazdă (GVHD) apare în primele 100 de zile după transplant și este prezentă în 30-50% din transplanturi, în ciuda profilaxiei cu ciclosporină și metotrexat.

Manifestările frecvente includ erupții cutanate, diaree și disfuncție hepatică.
Boala cronică grefă-contra-gazdă (GVHD) se manifestă după 100 de zile după transplant. Seamănă cu o boală autoimună. Printre manifestări se numără keratoconjunctivita sicca, modificări lichenoide ale mucoasei orale și ale pielii și modificări asemănătoare sclerodermiei.
Efectul grefă-contra-tumoară este specific transplantului alogen și joacă un rol important în eradicarea malignității reziduale (celulele „T" donatoare mediază distrugerea imunologică a celulelor tumorale reziduale).

Boala veno-ocluzivă (VOD)
• Apare în decurs de 3 săptămâni la 1-5% dintre pacienți.

Manifestări clinice - hepatomegalie, durere rozalie, icter, retenție de lichide și ascită.
EVO este în general fatal în formele severe.

Complicații pulmonare
Pneumonia CMV – Apare în transplanturile alogene atunci când pacientul sau donatorul este seropozitiv pentru CMV. Apare în primele 6 luni de la transplant și poate fi tratată cu ganciclovir sau foscarnet.
Pneumonită interstițială – Aceasta apare în primele 3 luni de la transplant și este o complicație sistemică cauzată de radioterapie sau chimioterapie cu doze mari. Prednisonul este medicamentul de elecție.

Transplant de celule stem din sângele periferic (PBSCT)

TCMSP autolog a înlocuit transplantul autolog de măduvă osoasă în mai multe centre.

Procedură
Acest lucru a fost posibil doar cu ajutorul factorilor de creștere hematopoietici, care sunt necesari pentru mobilizarea precursorilor hematopoietici, precum și pentru accelerarea grefării post -transplant. De obicei, G-CSF și GM-CSF sunt administrate subcutanat pentru mobilizarea -celulelor precursoare în sângele periferic. G-CSF-urile sunt preferate deoarece nu deteriorează ADN-ul și oferă rezultate previzibile și consistente. Celulele stem din sângele periferic (PBSC) sunt apoi colectate în timpul leucaferezei ambulatorii folosind 3-6 separatoare de celule sanguine, cum ar fi Hemonetics MCS 3P, Cobe Spectra sau Fenwall CS-3000. Aproximativ 6-8 litri de sânge sunt procesați zilnic pentru a produce un concentrat de celule stem de aproximativ 150 ml. Produsul este apoi crioconservat în azot lichid sau la temperaturi sub -80°C. Odată ce celulele au fost recoltate, pacientul este supus chimioradioterapiei cu doze mari, potențial curative. După aproximativ 48 de ore, începe perioada de eliminare. Celulele stem crioconservate sunt decongelate și reinfuzate imediat pacienților. Factorii de creștere pot fi administrați după perfuzie pentru a accelera și mai mult grefarea și a reduce mucozita. Atât FEC-G, cât și FEC-GM pot accelera recuperarea.

Capitolul 7
Nefrologie

SIMPTOME

DUR
ERE

Hematur
ie

OLIGU
RIE

ANU
RIA

POLIU
RIE

NOCT
URIE

DISU
RIA

Pneumat
urie

Tenesmusul
vezicii
urinare

URGENȚĂ
URINARĂ

INCONTIN
ENŢĂ

Scurgerea
uretrală

EDEM
DE
EXTREMITĂȚI
INFERIOARE

DISP
NEE

medilibros.com

SEMNE

Edem
facial

Simptome
generale

Nivelul de
conștientiza
re

Ane
mie

Policit
emie

Hipertensiune
arterială

Zgârieturi

Edem pulmonar

Edema

Crepitante
pulmonare

Frecare pericardică

Rinichi mari/mici

Flancuri
hipersensibile

Tremor cauzat de
agitație

Semne de
neuropatie
periferică

Retinopatie
(Diabetic/Hipertensi
v)

Slăbiciune
musculară

Fragilitatea osoasă

Analiza urinei

Analiza urinei este una dintre cele mai valoroase etape din medicina clinică. Ea dezvăluie starea parenchimului renal și a bolilor tractului urinar.

Metode de colectare a probelor de urină

Urina trebuie analizată rapid pentru a obține rezultate precise.

Colectarea urinei la mijlocul vieții

Pentru recoltarea urinei în vederea examinării microscopice , este important să se evite contaminarea cu bacterii, celule scuamoase și leucocite. La ambele sexe, trebuie eliminate cel puțin 200 ml de urină înainte de recoltarea probei de urină din jet mediu, fără a întrerupe fluxul. Punctele cheie pentru recoltarea unei probe de urină din jet mediu de calitate sunt următoarele:

La femei:

Folosește un tampon vaginal ori de câte ori este posibil.
Păstrați buzele bine separate în timpul recoltării probei.
Curățați ușor zona periuretrală cu mai multe dischete de tifon umede, ștergând din față în spate.

La bărbați:

Prepuțul s-a retras
Meatul uretral se curăță cu un tifon umed.

delante hacia atrás.

JUe£I I JIDIOs

Deși bacteriile pot fi detectate la microscop, infecția se demonstrează cel mai bine prin cultură, care permite și testarea sensibilității organismului infecțios la antibiotice. Rezultatele culturii sunt prezentate ca unități formatoare de colonii (UFC) per mL de urină; semnificația numărării depinde de metoda de colectare.

Cateter de probă

Înainte de recoltarea probei, trebuie trecute cel puțin 200 ml prin cateter pentru a goli conținutul uretrei contaminate.

Aspirație suprapubiană

O puncție lombară se efectuează folosind un stilet cu ac fin, care este introdus prin pielea suprapubiană sterilă direct în vezica urinară plină. Urina necontaminată poate fi apoi aspirată.

Test cu bandă de testare

Banda de testare a urinei oferă o determinare rapidă a pH-ului urinar, a greutății specifice și a prezenței proteinelor, sângelui, glucozei și bilei. Benzile de testare sunt mai puțin sensibile în detectarea piuriei și bacteriuriei.

Testul cu bandă reactivă detectează doar albumina la o concentrație mai mare de 250 mg/l. Sunt disponibile benzi separate pentru microalbuminurie.

Rezultate fals pozitive pentru proteinurie se observă atunci când pH-ul urinar este > 8 și când pacientul ia peniciline, aspirină sau agenți hipoglicemianti orali.

Rezultate fals negative pentru detectarea hemoglobinei apar în cazul ingerării acidului ascorbic.

Analiza microscopică

mâine pentru că erau.

și examinat de

Utilizarea unui microscop optic standard pentru a face o estimare semicantitativă a frecvenței elementelor formate în urină prin numărarea numărului per câmp de mare putere.

Precizia examinării microscopice poate fi îmbunătățită prin utilizarea microscopiei cu contrast de fază, care permite o mai bună detaliere morfologică a sedimentelor urinare.

Hematurie

Când în urină este prezentă o cantitate mare de sânge, acest lucru este evident la prima vedere. Numărul de globule roșii în aceste cazuri este întotdeauna peste 100.000/ml (10^6 / ml sau 10 lakh/ml - 1 lakh = 100.000, o unitate utilizată în India). Morfologia și cuantificarea eritrocitelor din urină sunt două dintre cele mai importante investigații din nefrologia clinică.

Se utiliza la segunda orina de la

Influencia de la Técnica de Recolección en la Precisión de la Detección de Anormalidades Urinarias

Técnica de recolección	*Hematuria*	*Piuria*	*Bacteriuria significativa (UFC/ml)*	*Microorganismos exigentes**
Orina a mitad de la micción	Excelente	Razonable	100,000 (10^5)	Pobre
Muestra del catéter	Buena	Muy buena	1,000 (10_3)	Buena
Aspiración suprapúbica	Pobre	Excelente	1	Excelente

* Los microorganismos exigentes crecen mejor cuando hay por lo menos contaminación con otros microorganismos comensales. Esta contaminación es mayor en una colección de muestra de orina a mitad de la micción y menor con la aspiración suprapúbica.

Hematuria glomerulară: Trebuie suspectată în prezența
eritrocite urinare dismorfice
Eritrocite cu MCV < 72 fl
Prezența cilindrilor de globule roșii
Proteinurie concomitentă (> 1 g/zi)

Hematurie non-glomerulară: caracterizată prin prezența
Eritrocite urinare izomorfe
Eritrocite cu MCV > 72 fl
Lipsa cilindrilor de globule roșii
Proteinurie nesemnificativă.

Cea mai bună metodă de evaluare a morfologiei eritrocitelor este microscopia cu contrast de fază.

Cauzele hematuriei: În mod normal, într-o probă de urină necentrifugată se pot observa < 3 eritrocite/mm³ sau într-o probă de urină centrifugată până la 1 eritrocit per câmp. Numărul excesiv de globule roșii indică hematurie.

1. *Renal*
   Boala glomerulară
   Carcinom (cu celule renale, tranzițional)
   Boala chistică (boala renală polichistică, rinichiul spongios medular)
   Traumă
   Malformaţie
   Pistoane.
2. *Extrarenal*
   Calcule
   Infecţie
   Neoplasm
   Prostatită
   Traumă

Uretrita
Vezică urinară - cateterizare
Post-ciclofosfamidă.

Urina poate fi roșie în prezența hemoglobinei , mioglobinei, anumitor medicamente (de exemplu, rifampicină), ingerării de sfeclă roșie și porfiriei. Globulele roșii sunt absente în urină.

Hematurie intermitentă
Nefropatie IgA
Sindromul Alport
Tumoră
ERPAD (boală renală polichistică autosomal dominantă)

Urina este închisă la culoare deoarece
Porfirie
Melanom
Alcaptonurie.

Cilindros Urinarios (Fig. 7.1)

Los cilindros se forman a partir de la glicoproteína de Tamm-Horsfall, que se sintetiza y secreta en la rama ascendente del asa de Henle. La proteína de Tamm- Horsfall junto con elementos celulares forma cilindros en un medio ácido.

Cilindros fisiológicos

Los cilindros hialinos son transparentes y cilíndricos, y se ven en la orina de los sujetos normales.

Los cilindros granulares son cilindros semitransparentes con gránulos refringentes de origen incierto.

Cilindros patológicos: Los cilindros pueden contener material celular (eritrocitos, leucocitos, células tubu- fibrina, lípidos, bilis y/o

vascular

[[I

Sistemic
Tulburări de coagulare (inclusiv medicamente anticoagulante)
Anemia falciformă sau purtător
Vasculită.
cristale.

Cilindrii roșii din sânge sunt cel mai important indicator al sângerării glomerulare (glomerulonefrită).

Cilindrurile GB compuse din leucocite polimorfonucleare indică, în general, o infecție a parenchimului renal (pielonefrită).

Grăsimea este o componentă comună a cilindrilor în sindromul nefrotic.

Cristalele și cilindrii sunt frecvent prezenți la pacienții care iau triamteren, cu hipercalcemie sau hiperuricozurie.

Mulajele ceroase sunt reprezentative pentru boala renală cronică.

Leucocite în urină

O creștere a numărului de leucocite din urină indică, de obicei, o infecție.

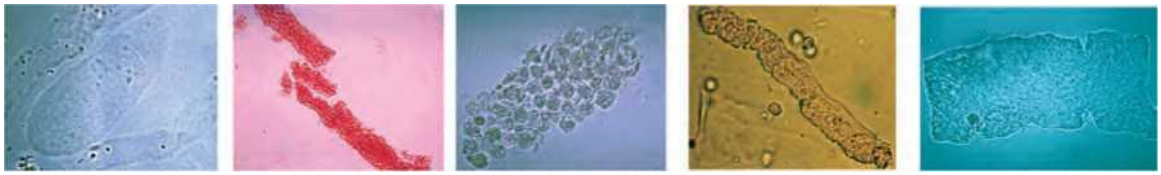

Cilindros hialinos Cilindros de glóbulos rojos Cilindros de leucocitos Cilindros granulosos Cilindros céreos **Fig. 7.1 :** Cilindros urinarios

Dacă numărul de leucocite din urina necentrifugată, obținută în timpul urinării, este

> 10/mm3 , este anormal.

3-10/mm³ , are o semnificație îndoielnică.

centrifugată (fără centrifugare) la bărbați este > 3/ mm³ , este anormal. Dacă numărul de leucocite din urina centrifugată, atât la bărbați, cât și la femei, este > 5 pe câmp, este anormal.

Când este prezentă piuria fără bacterii (piurie sterilă), trei sferturi dintre pacienți prezintă o anomalie urinară subiacentă.

Cauze non-infecțioase ale prezenței leucocitelor în urină:

Nefrocalcinoza

Necroză papilară. Nefropatie analgezică.

Celulele tubulare renale

Un număr mare de celule tubulare renale se găsește în urină în necroza tubulară acută și nefrita interstițială acută. Cu toate acestea, în nefrita interstițială acută, există un număr mai mare de leucocite. Eozinofilele sunt prezente în urină la niveluri peste 5.000 pe ml.

Aceste constatări sunt:

Cristale

Acestea sunt cristale străine mari, de orice tip, inclusiv oxalat de calciu și acid uric, care indică o excreție urinară crescută și pot indica nefrolitiază.

Cristalele de cistină sunt întotdeauna anormale și indică cistinurie (Fig. 7.2).

Cristales de oxalato

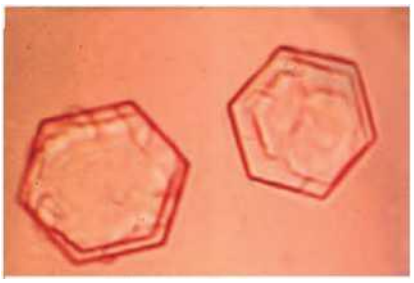

Fig. 7.2 : Cristales en orina

Cristales de cistina

Proteinurie

Compoziția proteică a urinei (total 150 mg/zi la adulți)

Proteine Tamm-Horsfall	70
Grupa sanguină legată de antigenul 35 Albumina	15
Mucopolisaharidă	15
imunoglobuline	
Resturi hormonale și enzime	

O cantitate anormală de proteine excretate în urină este o manifestare cardinală a bolii la aproape toți pacienții cu glomerulonefrită.

Febra, exercițiile fizice, hiperglicemia și hipertensiunea arterială severă pot provoca temporar proteinurie.

Colectarea și analiza urinei pe 24 de ore este necesară pentru a cuantifica cu precizie și a analiza calitativ cantitatea și compoziția proteinelor urinare. Cuantificarea creatininei în urină...

Cristale de trifosfat

Colectarea pe 24 de ore trebuie efectuată concomitent pentru a asigura prezentarea unei colecții complete.

Raportul estimării creatininei urinare din prima probă este util pentru repetarea estimării proteinelor din urină pe 24 de ore.

Excreția urinară normală de proteine pe 24 de ore la adulți variază între 30 și 130 mg. Copiii și adolescenții pot excreta până la dublul acestei cantități.

Proporțiile normale ale probelor aleatorii de creatinină din urină sunt, în general, sub

Valorile > 3 sugerează prezența proteinuriei în aria nefrotică.

În mod normal, proteinele din urină sunt compuse din proteine filtrate din plasmă (50%) și proteine care sunt secretate în urină de către celulele tractului urinar (50%).

Dintre proteinele filtrate, albumina este cea mai abundentă.

Dintre proteinele secretate, proteina Tamm-Horsfall este cea mai abundentă.

Electroforeza proteinelor urinare (UPPE) și imunoelectroforeza (IEF) pot fi utile în identificarea naturii proteinelor prezente în urină.

Clasificarea fiziopatologică a proteinuriei

Proteinurie filtrată prin supraîncărcare

Proteinurie tubulară

Proteinurie glomerulară

Alte tipuri de proteinurie.

Proteinurie cu încărcătură filtrată

Acest lucru se datorează filtrării glomerulare a unei cantități anormal de mari de proteine cu greutate moleculară mică - prezente în ser, a căror filtrare depășește capacitatea normală de reabsorbție a tubulilor. Acest lucru se întâmplă în gamapatiile monoclonale (cum ar fi mielomul multiplu), în hemoliza intravasculară (hemoglobinurie) și în rabdomioliză (mioglobinurie).

Proteinurie tubulară

Se găsește în leziuni acute și cronice care implică regiunea

tubulointerstițială renală. Provine din trei surse:
Tubulii deteriorați nu reabsorb complet proteinele cu greutate moleculară mică care sunt filtrate de glomerul.
Tubulii deteriorați secretă componente celulare și enzime, cum ar fi N-acetilglucozamina și lizozimul, la marginea în perie. II III II
În cazul leziunilor tubulointerstițiale, proteina Tamm-Horsfall poate fi secretată în urină în cantități mai mari.

Cauzele proteinuriei tubulare
Ereditar
Boala renală polichistică
Boala chistică spinală
Infecțios
Pielonefrită
Tuberculoză
Metabolic
Diabetul zaharat
Hiperuricemie
Uricosuric
Hipercalcemie
Hipercalciurie
Hipokaliemie
Oxaloză
Cistinoză
Imunologic
Sindromul Sjögren
Rejecția transplantului renal
Hipersensibilitate la medicamente
Sarcoidoză
Toxic
Abuzul de analgezice
Nefrita de radiații
Litiu
Metale grele
Ciclosporină
Cisplatină
Aminoglicozide
Anatomic
Obstrucţie
Reflux vezicoureteral sever
Rinichiul spongios medular
Mai multe
Mielom multiplu
Amiloidoză
Anemia falciformă.

Proteinurie glomerulară
Aceasta se întâmplă atunci când există leziuni ale celulelor glomerulare. Proteinuria glomerulară este compusă predominant din albumină și, atunci când este cantitativ mare (de exemplu, > 3,0-3,5 g/zi), se spune că se află în intervalul nefrotic.

Cauzele proteinuriei glomerulare
Tulburări glomerulare primare

C. a. Schimbări minime
b. Giomer ilonefrit»: mecanism proliferativ

Glomerulos cleroză

segmentară focală

Membranos
Membranoproliferativ
Semilunar
Ereditar
Sindromul Alport
Boala Fabry
Infecțios
Endocardită bacteriană
Glomerulonefrita poststreptococică
Sifilis secundar
Hepatita B și C
HIV
Malarie
Metabolic - Diabet zaharat
Imunologic
EI
Sindromul Sjögren
Purpuriu Henoch-Schönlein
Granulomatoza Wegener
Sindromul Goodpasture
Droguri
Penicilamină
Aur sau mercur cu compuși
Litiu
AINS
Inhibitori ai ECA

Heroină
Neoplasme
Mielom multiplu
Carcinom de colon, plămân sau sân
Limfom
Leucemie
Mai multe
Anemia falciformă
Alergii
Vaccinuri
Ciroză
Amiloidoză
Nefropatie de reflux.

Alte tipuri de proteinurie

Proteinuria ortostatică benignă este frecvent întâlnită la adolescenți.

Proteinele se găsesc în urina recoltată la sfârșitul urinării de dimineață, după ce pacientul a mers, dar nu și în proba recoltată seara la trezire. Nu ar trebui să existe anomalii în sedimentul urinar. La jumătate dintre pacienți, proteinuria dispare în următoarele câteva zile.

Proteinuria tranzitorie poate fi asociată cu

y la proteinuria no debe exceder de 1 g al día. En

Afecțiuni precum insuficiența cardiacă, febra sau exercițiile fizice intense pot provoca proteinurie. Aceasta dispare în câteva ore după încetarea exercițiilor fizice și rezolvarea bolii de bază. Proteinuria după alergarea unui maraton poate ajunge până la 5 grame pe litro de urină.

Se spune că proteinuria selectivă apare atunci când - raportul dintre clearance-ul IgG (1,6 milioane kJ) și clearance-ul transferinei (88.000 kJ) este mai mic de 0,1. Boala cu modificări minime la copii produce proteinurie selectivă. Datorită greutății moleculare mici, există o excreție selectivă a albuminei în urină.

Diferența dintre proteinuria tubulară și cea glomerulară

Proteinurie tubulară	*Proteinurie glomerulară*
1. Apare în leziuni care compromit regiunea tubulointerstițială	Apare din cauza unei leziuni a glomerulului renal.
2. Se înțelege din Proteine cu greutate moleculară mică (microglobulină P2 ,filtrate de glomerul și nereabsorbite de tub. Enzime celulare secretate de tubii renali Creștere cantitativă a proteinei Tamm-Horsfall	Constă în principal din albumină (proteină cu greutate moleculară mică)
3. Excreția cantitativă a Proteinele sunt în mod normal < 2 g/zi de proteine pot	să fie mari (> 3-3,5 g/zi)
4. Electroforeza proteinelor urinare (UPEP) arată mai multe globuline decât albumine.	EFPU prezintă mai multă albumină decât globulină
5. Albumină: Raportul microglobulinei Ş2 Este 100:1 (raportul normal este 50-200:1)	Raport > 1000:1

Aceasta indică o excreție de albumină de 20 până la 200 micrograme pe minut (rata de excreție a albuminei sau TEA) sau o excreție zilnică de albumină cuprinsă între 30-300 mg.

Infarct miocardic
Ak» Causas
a. Diabetes mellitus con afectación renal temprana
b. Hipertensión

Răspunsul de fază acută
Obezitatea
Hiperlipidemie
Consumul de alcool
Exerciţii fizice.

Métodos de Detección de Microalbuminuria

Método	*Muestra de orina de 24 horas*	*Primer muestra de orina*	*Relación de microalbuminuria a creatinina al azar/en la primer muestra de orina*
Rango normal	< 30 mg/24 horas	< 20 mg/L	
Microalbuminuria	30-300 mg/24 horas	20-200 mg/L	30 mg/g en mujeres 20 mg/g en hombres 30-300 mg/g en mujeres 20-200 mg/g en hombres
Macroalbuminuria	> 300 mg/24 horas	> 200 mg/L	300 mg/g en mujeres 200 mg/g en hombres

Substanțe reduse în urină

Diabetul zaharat (glicozurie)
Glicozurie renală (reabsorbție tubulară defectuoasă a glucozei)
Sarcina (lactozurie)
Ingestia de fructe precum struguri, prune, cireșe (pentosurie)
Erori metabolice congenitale (galactozurie, fructozurie)
Alcaptonurie (acid homogentisic)
Medicamente (acid ascorbic, acid acetilsalicilic, cefalosporine, acid nalidixic).

Studii de urină pe 24 de ore

Volumul de urină
Cantitatea de creatinină excretată și calcularea RFG

Rata de filtrare glomerulară poate fi estimată prin calcularea Cl- **cr-ului** (Clearance-ul creatininei):

(mL/min) = (Cr urinar [mg/dl] x volum [ml] Cl **cr** / (Cr serică [mg/dl] x timp [min])

atrofie renală (boală renală în stadiu terminal).

Valoarea clearance-ului creatininei este utilă:
Pentru ajustarea dozei de medicament
în kg/72 x Cr serică (mg/dl)

Pentru a prezice

funcția IT | | J

femei)

a planifica și efectua dializa. ■ ■ ■

W. I ■ P -

Infecția tractului urinar

• Cantitatea de proteine excretate

Pentru a confirma diagnosticul de sindrom nefrotic și pentru a evalua răspunsul la tratamentul anumitor afecțiuni glomerulare.

O discrepanță în dimensiunea rinichiului > 2 cm poate sugera stenoză unilaterală a arterei renale.

Urografie IV

Trebuie efectuată doar la pacienții cu funcție renală normală pentru evaluarea afecțiunilor cu calculi și a hematuriei non-glomerulare.

Scanarea cu radionuclizi

Izotopii de technesiu sunt utilizați în scanare pentru a evalua funcția renală, scurgerile și respingerea rinichilor transplantați.

Imagistica prin rezonanță magnetică și angiografia

Avantajul constă în evitarea utilizării agenților de contrast nefrotoxici. Este util pentru evaluarea leziunilor masei renale, a stenozei arterei renale și a trombozei venei renale.

Clearance-ul creatininei (Cl_{cr})

Dacă creatinina serică este stabilă, rata de filtrare glomerulară (RFG) poate fi estimată folosind formula Cockcroft-Gault pentru clearance-ul creatininei.

Cl_{cr} (ml/min) = 140 - edad x Peso corporal ideal en

Definiciones

Infección alta del tracto urinario: Infección que involucra al riñón.

Analize de sânge pentru evaluarea tulburărilor glomerulare

VSH-ul, anticorpii antinucleari, anti-membrană bazală și anticitoplasmatici neutrofile, titrurile de anticorpi antistreptococici, nivelurile complementului, studiile cu crioglobuline și serologia pentru hepatita B, C și HIV sunt utile în evaluare.

Electroforeza proteinelor serice și urinare

Pentru diagnosticarea mielomului multiplu și a amiloidozei.

Eozinofilele urinare

Se observă în nefrita interstițială, glomerulonefrita rapid progresivă , prostatita acută și ateroembolia renală.

Ecografie renală

Pentru a evalua dimensiunea rinichilor

Pentru detectarea hidronefrozei

Pentru a identifica boala renală polichistică, rinichii mici (<10 cm) reflectă în general

Boala renală cronică și o dimensiune < 8 cm denotă *o infecție a tractului urinar inferior:* infecție care afectează vezica urinară, prostata și uretra.

Bacteriurie: Aceasta este prezența bacteriilor în urină. Prezența lor pune întregul sistem urinar în pericol de invazie bacteriană.

Bacteriurie semnificativă: Definită ca prezența a 100.000 (105) sau mai multe unități formatoare de colonii (UFC) de bacterii per mililitru de urină la mijlocul jetului urinar.

Pielonefrita: Este o inflamație specifică sau nespecifică a parenchimului renal.

Pielonefrita bacteriană acută: Este un sindrom clinic - caracterizat prin frisoane și febră, dureri în flanc și simptome generale cauzate de invazia bacteriană a rinichiului.

Pielonefrita cronică: este o boală renală cauzată de o varietate de afecțiuni, cum ar fi uropatia obstructivă cronică, refluxul vezicoureteral (RVU)

(nefropatie de reflux), boală medulară renală, medicamente și toxine și bacteriurie renală cronică sau recurentă.

Cistita: Este o infecție limitată la vezica urinară.

Uretrita: Este o infecție limitată la uretră.

Prostatita: Este o infecție limitată la prostată.

Recidiva infecției: Recidiva este o recurență a infecției cauzată de același microorganism, care este adesea rezistent la medicamente. Majoritatea recăderilor apar după tratamentul pielonefritei acute sau prostatitei.

Reinfecție: Aceasta este o infecție recurentă cauzată de un microorganism diferit, care este de obicei sensibil la medicamente. Majoritatea episoadelor recurente de cistouretrită se datorează reinfecției.

Bacteriuria asimptomatică: Aceasta este prezența bacteriuriei, indicând o infecție a tractului urinar, în absența simptomelor. Aceasta apare frecvent la femeile însărcinate.

Infecție urinară complicată: Acestea sunt infecții care afectează parenchimul urinar (pielonefrită sau prostatită) și apar frecvent în prezența uropatiei obstructive sau după instrumentare. Aceste infecții pot fi refractare la terapie, rezultând adesea în recidive și uneori ducând la sechele semnificative, cum ar fi sepsis, abcese metastatice și, rareori, insuficiență renală acută.

Cistita din luna de miere
Pielita de sarcină
Utilizarea diafragmei sau a spermicidelor.

Patogeneză

Bacteriile din flora intestinală accesează periodic tractul genitourinar. Apropierea anusului de tractul genitourinar la femei este un factor care contribuie probabil. Colonizarea bacteriană ulterioară a celulelor uroepiteliale pune bazele bacteriuriei persistente.

Colonizările opuse se datorează mai multor factori ai gazdei, cum ar fi pH-ul acid, flora vaginală normală, tipul specific de anticorpi cervicovaginali și efectul de spălare urinară în timpul urinării.

Ca urmare a colonizării periuretrale, uropatogenii ajung la vezica urinară prin uretră și rinichi.

P microorganismului (apendicele proteice de pe suprafața E. coli) și previne colonizarea.

Fluxul de urină și contracția vezicii urinare servesc la prevenirea stazei și colonizării.

Simptomele unei infecții urinare

Frecvență
Disurie
Hematurie

través de los uréteres, y a la próstata a través de los conductos eyaculatorios. La uretra y la unión ureterovesical son barreras mecánicas que impiden la ascensión.

La orina apoya adecuadamente el crecimiento de la mayoría de los uropatógenos. Sin embargo, la vejiga *I*^{nfecc}*i*^{ón} ^{ur}*i*^{nar}*i*$^{a\ no\ com}$*pli*$^{cada:}$ Se trata de un episodio urinaria tiene varios mecanismos de protección para de cistouretritis después de la colonización bacteriana prevenir la colonización y el crecimiento.
de la ^{uretr}a y m^{ucos}a vgsical. fete tipo <ie rnfecctón ^{se}iT$_a$ aapa de m^onolis^ÍKidas (moco urinario) cubre considera sin complicaciones porque las secuelas son el epitelio de la vejiga y evita la colonización.
$^{poco\ fr}$ec^{uent}e^{s}. I I I III I 2. La proteina de Tamm-Horsfall, se adhiere a la fimbria

Factores de Riesgo Asociados con Infección de las Vías Urinarias

Obstrucción al flujo urinario
Anomalías congénitas
Cálculos renales
Oclusión ureteral (parcial o total)
Reflujo vesicoureteral
Orina residual en la vejiga
Vejiga neurogénica
Estenosis uretral
Hipertrofia prostática
Instrumentación del tracto urinario
Catéter urinario permanente
Cateterismo
Dilatación uretral
Cistoscopia
Sexo - Mujeres

Incontinencia
Retención de la orina

Fiebre con escalofríos y espasmos musculares
Urgencia
Estranguria

Dolor sobre el abdomen o la región suprapúbica.

Investigaciones

1. *Muestras de orina para cultivo, sensibilidad y formación de colonias*.

Patógenos comunes que causan IVU microbianas

Escherichia coli	*50-90%*
Klebsiella o Enterobacter	*10-40%*
Proteus, Morganella o Providencia	*5-10%*
Pseudomonas aeruginosa	*2-10%*
Staphylococcus saprophyticus	*2-10%*
Enterococcus	*2-10%*

Candida albicans *1-2%*
Stafilococ auriu *1-2%*

Localizarea infecției cu culturi segmentate ale tractului urinar inferior la bărbați.

O cultură pozitivă obținută din primii 10 ml de urinare spontană indică o infecție uretrală.

O cultură pozitivă a probei de urină din jetul mijlociu indică o infecție a vezicii urinare.

O cultură pozitivă obținută din primii 10 ml de urină după un masaj prostatic indică o infecție prostatică. Aceasta se efectuează rugând pacientul să adopte poziția genunchi-cot cu vezica plină. Apoi se efectuează un masaj prostatic rectal. Pacientul este rugat să urineze, iar cultura este prelevată.

Examinarea microscopică a urinei prin colorare Gram și a sedimentelor.

Cauzele piuriei sterile

ITU tratată inadecvat

Infecție (TB, streptococi atipici, corinobacterii, microorganisme fastidioase)

1. Microorganisme fastidioase precum Chlamydia,
2. Ureaplasma urealyticum

Calcule

Tumori ale vezicii urinare, cistită chimică,

3. prostatită
4. Necroză papilară,
5. nefrită interstițială
6. Rinichi polichistici
7. Apendicită.
8.
9. *Teste biochimice pentru bacteriurie:* Două capacități metabolice comune majorității agenților patogeni bacterieni ai tractului urinar sunt utilizarea glucozei și reducerea nitraților la nitriți. Un număr semnificativ de bacterii în urină duce la absența glucozei și la prezența nitriților, detectate de dispozitivele cu benzi reactive.

Radiografie: Rolul principal al studiilor radiografice și urologice la pacienții cu infecții ale tractului urinar este detectarea RVU (refluxului vezicoureteral), a calculilor renali și a leziunilor potențial corectabile care obstrucționează fluxul urinar și provoacă stază.

Sugarii, copiii și bărbații cu un prim episod, precum și fetele și femeile cu infecții urinare recurente, ar trebui să fie supuși unei pielografii intravenoase (IVP) cu radiografii post-micționale. Pentru o evaluare detaliată a joncțiunii ureterovezicale, a vezicii urinare și a uretrei, pot fi necesare o uretrocistografie și măsurarea urinei reziduale post-micționale
.

Principiile tratamentului infecțiilor urinare

Pacienții asimptomatici trebuie să aibă un număr de colonii egal sau mai mare de 1005 (100.000 colonii /ml) în cel puțin 2 ocazii înainte de a se lua în considerare tratamentul.

Dacă nu sunt prezente simptome, bacteriuria nu trebuie eradicată până când cateterele, calculii sau obstrucțiile nu sunt îndepărtate.

Pacienții selectați cu bacteriurie cronică pot beneficia de terapia de supresie.

Un pacient care dezvoltă bacteriurie ca urmare a cateterizării trebuie tratat pentru a restabili sterilitatea urinei.

Antimicrobienele utilizate pentru tratament ar trebui să fie cei mai siguri și mai puțin costisitori agenți la care microorganismele cauzatoare sunt sensibile.

Eficacitatea tratamentului trebuie evaluată prin urocultură la o săptămână după terminarea tratamentului.

Ameliorarea simptomelor clinice nu indică întotdeauna vindecarea bacteriologică.

Fiecare cură de tratament, după finalizare, trebuie certificată ca fiind reușită (eliminarea
(cultură ulterioară) sau fa s, bacteriurie sau cultură pozitivă după tratament).

Recomandări pentru utilizarea și îngrijirea cateterelor urinare

medilibros.com

Cateterele urinare sunt dispozitive valoroase pentru drenarea vezicii urinare, dar utilizarea lor este asociată cu un risc considerabil de infecție a tractului urinar. Aceasta se întâmplă atunci când microorganismele urcă de-a lungul suprafeței exterioare a cateterului, folosindu-l ca pe o scară. Urcarea lor nu este împiedicată deoarece urina curge doar în interiorul cateterului.

Următoarele recomandări pot fi urmate pentru prevenirea infecțiilor urinare asociate cateterului:

Cateterele urinare trebuie utilizate doar atunci când este absolut necesar.

Cateterele trebuie introduse numai de către personal instruit corespunzător.

a. Cateterele urinare trebuie introduse aseptic, utilizând tehnici de sterilitate adecvate.

b. Îngrijirea perineală trebuie efectuată o dată sau de două ori pe zi la pacienții cu cateter.

Trebuie utilizat întotdeauna un sistem de drenaj închis steril.

Curgerea gravitațională neobstrucționată trebuie menținută în permanență.

La pacienții cu catetere cronice permanente, înlocuirea este necesară atunci când se simt calculi în cateter, există o funcționare defectuoasă sau
când apare o obstrucție.

Managementul infecțiilor urinare

infecțiile urinare necomplicate se realizează cu oricare dintre următoarele antibiotice administrate oral, timp de 3 zile.
Trimetoprim-sulfametoxazol (2 comprimate a câte 80 mg/400 mg fiecare) la fiecare 12 ore.
Ampicilină 500 mg la fiecare 6 ore.
Amoxicilină 500 mg la fiecare 8 ore.
Tetraciclină 250-500 mg la fiecare 6 ore.
Cefalexină 250-500 mg la fiecare 6 ore.
Ciprofloxacină 250-500 mg la fiecare 12 ore.
Norfloxacină 400 mg la fiecare 12 ore.

O terapie cu doză unică poate fi utilizată și în infecțiile urinare necomplicate cu oricare dintre următoarele:
Pacienți cu transplant renal
Pacienți neutropenici
Uropatie obstructivă.

fármacos.
Ampicilina 3 g
Amoxicilina 3 g
80 mg de trimetoprim/400 mg sufametoxazol A. Enferm ----------

4 taMetas. medjlinr|0S o

El *tratamiento de la infección prostática es prolongado* I D. Nefropatía con una dosis de antibióticos específicos que pueden penetrar la próstata. La duración del tratamiento en la prostatitis aguda es de 10-14 días, mientras que la duración del tratamiento de la prostatitis crónica es de 1-3 meses. Los fármacos utilizados son:
160 mg trimetoprim/800 mg sulfametoxazol dos veces al día
Ciprofloxacina 500 mg dos veces al día
Norfloxacina 400 mg dos veces al día.

El tratamiento de la IVU complicada es con un curso de cualquiera de los siguientes antibióticos administrados en forma parenteral durante un período de 10-14 días.
Gentamicina 1.5-2 mg/kg/día cada 8 horas.
Tobramicina 1.5-2 mg/kg/día cada 8 horas.
Ampicilina 1 g cada 4 horas.
Ciprofloxacina 200 mg cada 12 horas.

Bacteriuria asintomática: Las siguientes situaciones especiales justifican la terapia con medicamentos independientemente del conteo de colonias.
i. Embarazo

În ambele cazuri, se realizează o cultură de urină la o săptămână după oprirea administrării antibioticului pentru a determina eficacitatea tratamentului.

Profilaxia pentru infecțiile urinare

Profilaxia infecțiilor urinare este indicată în următoarele - situații:
Prostatita cronică
Femeile însărcinate cu bacteriurie asimptomatică
Prostatectomie - intra- și postoperatorie
Infecții urinare frecvente la femei (> 3/an)
Refluxul vezicoureteral.

Glomerulopatii

Bolile glomerulare pot fi primare sau secundare unor afecțiuni sistemice. Acestea se pot prezenta cu hematurie sau proteinurie izolate. Tabloul poate fi sub forma unui sindrom nefritic sau nefrotic. Biopsia renală oferă adesea informații utile pentru diagnostic, tratament și prognostic.

Clasificare

Glomerulopatii primare
Boala cu modificări minime
focal și segmentar

m.

Glomerulopatii secundare
Nefropatie diabetică
EI
Nefropatie membranoproliferativă
Disproteinemii
esclerosis Glomerulopatii legate de infecții
a membran Endocardită bacteriană
por IgA Abces visceral
Ramuri infectate
Glomerulonefrită post-streptococică
Sindroame pulmonare-renale
Sindromul Goodpasture
Granulomatoza Wegener
Poliangeită microscopică
nefropatie cu celule falciforme
Nefropatia asociată cu HIV.

Clasificarea sindromului nefritic pe baza nivelurilor de complement

Nivel scăzut de complement (c3)
(Glomerulonefrită cu complexe imune)

D.
E.
F.

Glomerulonefritis post-infecciosa
Endocarditis bacteriana
LES
Crioglobuleinemia

Glomerulonefrita semilunară
Glomerulonefrita membranoproliferativă
Nivel normal al complementului
Mediată de complexe imune
Nefropatie IgA
Purpuriu Henoch-Schönlein
Glomerulonefrita fibrilară
boala antimembranei bazale glomerulare (MBG)
Sindromul Goodpasture
Glomerulonefrita pauci-imună
Granulomatoza Wegener
Poliarterita nodoasă microscopică

Nefropatia asociată cu HIV

Apare după un interval de 2,5 ani de la un diagnostic de HIV.
un număr scăzut de CD4
Biopsia renală evidențiază glomeruloscleroză segmentară focală (GSFS) urmată de glomerulonefrită membranoproliferativă (GNMP)
GEFS relevă colapsul smocului capilar glomerular numit „glomerulopatie colapsantă”
Acestea prezintă caracteristici nefrotice de proteinurie și hipoalbuminizare.
■ I ■ I minemie.
Hipertensiunea arterială, hiperlipidemia și edemul sunt mai puțin frecvente.
Inhibitori ai ECA și terapie antiretrovirală.

Sindromul nefrotic

Aceasta se caracterizează prin albuminurie (> 3,5 g/1,73 m² / zi) și hipoalbuminemie (< 3 g/100 ml) și este însoțită de edem , hiperlipidemie (colesterol > 300 mg/dl) și lipidurie.

Caracteristici clinice

Pacientul prezintă de obicei un debut insidios de edem generalizat, fără o scădere a debitului urinar. Pacientul se poate plânge de urină spumoasă din cauza prezenței proteinelor.

Cauzele sindromului nefrotic

Cauze sistemice (25%)	*Boală glomerulară (75%)*
Diabetul zaharat, LES, amiloidoză	Boală cu modificări minime (90% la copii) și 15% la adulți)
Medicamente: Aur, penicilamină, probenecid, heroină stradală, captopril, AINS	Membranos (40% la adulți)
Infecții: endocardită bacteriană, hepatită B, șunturi infectate, sifilis, malarie	Glomeruloscleroză focală
Tumori maligne: Hodgkin și Alte limfoame, leucemie, carcinom mamar și al tractului gastrointestinal. Reacții alergice.	GN proliferativă membranoasă
	GN mezangioproliferativă

Boala cu modificări minime

Acest lucru apare frecvent la copiii sub 16 ani, care reprezintă aproximativ 70-80% din cazurile de sindrom nefrotic.

Tensiunea arterială este normală. RFG este normală sau ușor redusă. Nu se observă sediment urinar semnificativ. Este prezentă proteinurie în intervalul nefrotic . Se observă proteinurie selectivă (excreția selectivă a proteinelor cu greutate moleculară mică, cum ar fi albumina, și absența în urină a proteinelor cu greutate moleculară mare, cum ar fi globulina). Prezența selectivă a proteinelor cu greutate moleculară mică în urină indică un prognostic bun (Fig. 7.3).

În unele cazuri, există antecedente de infecții ale tractului respirator superior, alergii sau imunizări.

Biopsie renală - examenul luminos la microscopul optic este normal (Fig. 7.4). Fuziunea procesului podocitar se observă la microscopul electronic.

Testul de imunofluorescență este negativ.

Boala cu modificări minime răspunde foarte bine la steroizi. Aproximativ 90% dintre copii și 50% dintre adulți obțin remisie după 8 săptămâni de tratament cu steroizi. Prednisolon 1 mg/kg zilnic timp de 4 săptămâni, urmat de 1 mg/kg pentru adulți.

Pacienții care au recidivă în timpul sau la scurt timp după întreruperea tratamentului cu steroizi și cei care au recidivă de mai mult de 3 ori pe an trebuie tratați cu ciclofosfamidă, clorambucil sau ciclosporină.

os.com

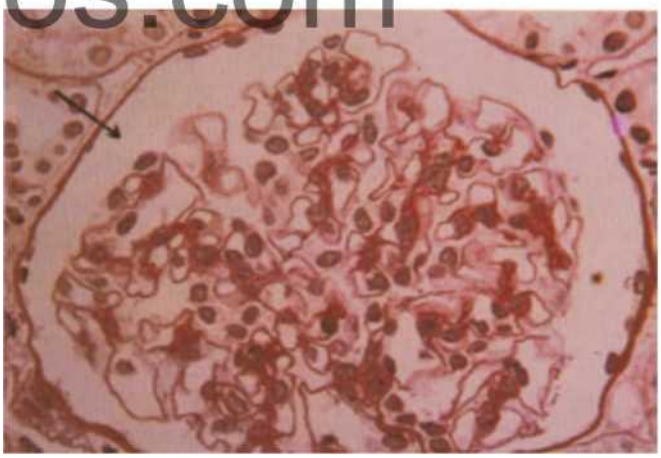

Fig. 7.3 : Glomérulo normal - se ilustra claramente el espacio de Bowman

Utilizați oricare dintre aceste medicamente: Ciclofosfamidă - 2 mg/kg/zi, administrat oral, timp de opt săptămâni. Clorambucil - 0,2 mg/kg/zi, administrat oral, timp de opt săptămâni. Ciclosporină - 5 mg/kg/zi, administrat oral, timp de 6-12 luni.

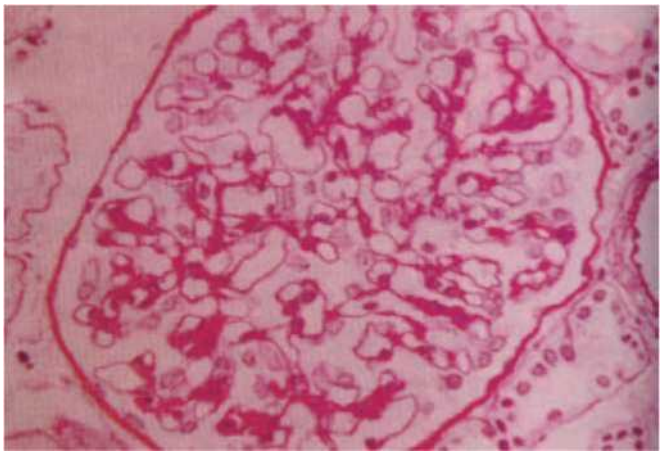

Fig. 7.4: Boală cu modificări minime - glomerul normal

IX Cauze

Idiopatică
Medicamente - AINS, rifampicină, IFN-alfa
Boala Hodgkin
HIV.

GN Membranos

Acest lucru apare frecvent la adulți, reprezentând 30-40% din cazurile de sindrom nefrotic la această populație.

Pacienții prezintă edem, proteinurie nefrotică; tensiune arterială, rată de filtrare glomerulară (RFG) și sediment urinar normale. Ulterior, se pot dezvolta hipertensiune arterială, insuficiență renală ușoară și sediment urinar anormal.

Tromboza venei renale este frecventă.

Trebuie investigate bolile subiacente precum LES, hepatita B, tumorile solide și utilizarea de medicamente precum captoprilul sau penicilamina.

Glucocorticoizii nu au demonstrat o ameliorare constantă a proteinuriei. Ciclofosfamida, clorambucilul și ciclosporina reduc proteinuria și încetinesc scăderea RFG.

Agenții alternativi includ micofenolat de mofetil, rituximab și pentoxifilină.

30% dintre pacienți progresează spre boală renală în stadiu terminal.

Glomerulonefrita proliferativă mezangială

Aceasta reprezintă aproximativ 5% din cazurile de sindrom nefrotic idiopatic. Este frecvent întâlnit la copiii mai mari și la adulții tineri.

Se prezintă cu hematurie microscopică până la macroscopică și proteinurie selectivă sau neselectivă, în funcție de severitatea bolii.

Unii pacienți sunt sensibili la steroizi și au o evoluție benignă. Alți pacienți insensibili la steroizi au un prognostic rezervat, dezvoltând insuficiență renală la 5-10 ani de la diagnosticare.

Glomeruloscleroza segmentară focală

Aceasta reprezintă aproximativ 10-15% din cazurile de - sindrom nefrotic idiopatic. Se observă cel mai frecvent la adulții cu vârsta cuprinsă între 20 și 30 de ani.

Proteinuria este prezentă și, de obicei, neselectivă. Sunt prezente hipertensiune arterială, RFG redus, funcție tubulară anormală și sedimente urinare anormale (leucociturie, hematurie). Hiperlipidemia este severă în cazurile cu scleroză focală (Fig. 7.5).

Prognosticul este variabil. La pacienții care răspund la steroizi, prognosticul este bun, dar la pacienții care nu răspund la steroizi și la pacienții cu proteinurie severă, progresia către boală renală în stadiu terminal este rapidă în lunile următoare. Ciclosporina, ca adjuvant la terapia cu steroizi, poate fi benefică în unele cazuri.

Se poate utiliza prednison 60 mg administrat oral zilnic timp de trei luni. În cazurile rezistente, se adaugă ciclosporină 5 mg/kg/zi sau ciclofosfamidă 2 mg/kg/zi sau micofenolat de mofetil 1000-3000 mg/zi. Acest tip progresează spre boală renală cronică și boală renală în stadiu terminal în 5-10 ani.

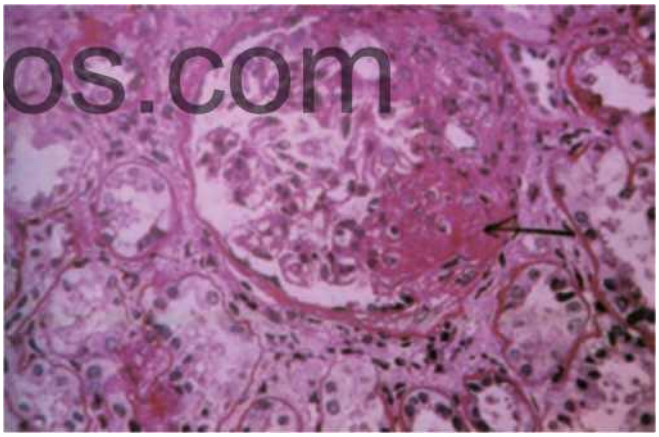

Fig. 7.5: Glomerulonefrită proliferativă focală - hipercelularitate hematogenă; scleroză segmentară (poziția 3-6 ore)

Nefropatia diabetică

Caracteristicile clinice includ proteinurie, hipertensiune arterială, azotemie și bacteriurie. Proteinuria se poate dezvolta la 10-15 ani după debutul diabetului zaharat, progresând spre sindrom nefrotic și apoi ducând la insuficiență renală în decurs de 3-5 ani.

Patologie

Îngroșarea membranei bazale glomerulare (anterior)
Glomeruloscleroză difuză
Glomeruloscleroza intercapilară (Kimmelsteil-Wilson) este patognomonică.

Tratamentul cu inhibitori ai ECA poate întârzia apariția nefropatiei. Managementul agresiv al hipertensiunii arteriale și restricția proteică din dietă pot întârzia apariția insuficienței renale (Fig. 7.6).

Transplantul de rinichi are un succes puțin mai mic decât la persoanele non-diabetice.

Electroforeza proteinelor urinare

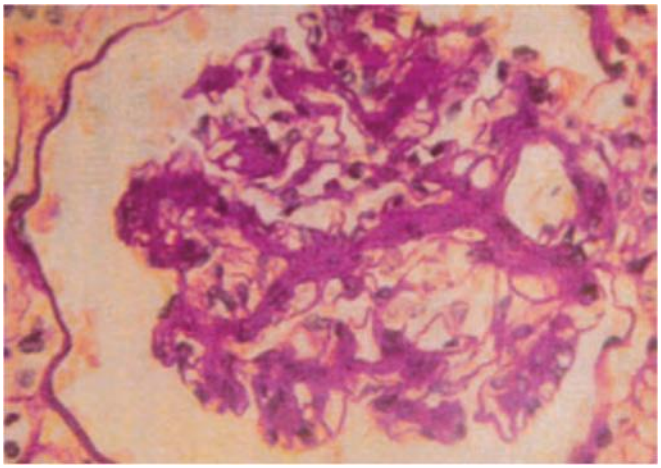

Fig. 7.6 : Glomeruloesclerosis intercapilar difusa - diabetes mellitus

Evaluación del Síndrome Nefroti

Depuración de cr

24 horas

Albúmina sérica, colesterol, complemento

4. Descartar LES, diabetes mellitus Revizuirea expunerii la medicamente

Biopsie renală

Luați în considerare posibilitatea unei malignități (la pacientul vârstnic cu GN membranoasă sau boală)

modificărilor minime)

8. Se va lua în considerare posibilitatea trombozei venei renale (dacă sunt prezente GN membranoasă sau simptome de embolie pulmonară).

Tratament

Repaus la pat

Dacă RFG > 60 ml/min, nu este necesară restricția alimentară.

Dacă RFG < 60 ml/min, este necesară restricția proteică alimentară de 0,8 g/kg/zi + 1 g de proteine/g de proteinurie .

Diureticele ameliorează edemul, dar nu tratează afecțiunea subiacentă. Utilizarea excesivă a diureticelor trebuie evitată, deoarece pacienții prezintă adesea epuizare intravasculară, iar acest lucru poate precipita insuficiența prerenală.

Perfuzia cu albumină fără sare poate ajuta la ameliorarea temporară a simptomelor de edem.

Tratarea cauzei subiacente sau a factorului precipitant

Jurnal zilnic de greutate (obiectiv: pierderea a 1 kg pe zi)

Proteinuria poate fi controlată cu inhibitori ai ECA.

Anticoagularea este indicată la pacienții cu tromboză venoasă profundă, tromboză arterială și

Tromboză venoasă și embolie pulmonară (pierdere urinară de antitrombină III, volum plasmatic scăzut, creșterea factorilor de coagulare II, V, VII, VIII și X)

Infecții (peritonită pneumococică)

Hipercolesterolemie (ateroscleroză, xantoame)

Hipovolemie și insuficiență renală

Pierderea proteinelor de legare specifice (de exemplu , transferina, globulina care leagă tiroida).

edema pulmonar.

Complicaciones

rostogolirea pentru zile de maturie, proteinurie, se datorează deja reducerii RFG și poate duce la

Glomerulonefritis

Glomerulonefritis Aguda (GNA)

congestie periferică.

Diagnosticul este confirmat de prezența - cilindrilor de globule roșii în urină. Poate fi prezentă proteinurie < 3 g/zi.

Majoritatea formelor de GNA sunt mediate de mecanisme imune umorale.

Cauzele glomerulonefritei acute

Boli infecțioase

Glomerulonefrita post-streptococică

Glomerulonefrita postinfecțioasă non-streptococică

Bacteriene (endocardită infecțioasă, sepsis, pneumonie pneumococică, febră tifoidă, sifilis secundar, meningococemie și lepră)

Virale (hepatita B și C, mononucleoza infecțioasă , oreion, rujeolă, varicelă, vaccinia, echovirus și coxsackievirus)

Parazite (malarie, toxoplasmoză și schistosomioză)

Boală multisistemică

EI

Vasculită

Purpuriu Henoch-Schönlein

Sindromul Goodpasture

Boala glomerulară primară
GN mezangiocapilară
Boala Berger, nefropatia cu IgA
GN proliferativă mezangială
Mai multe
Sindromul Guillain-Barré
Iradierea tumorii Wilms
Vaccinul împotriva difteriei, tetanosului și pertussisului
Boala serului.

GN acută post-streptococică

Este cea mai frecventă cauză de GN în copilărie. Nefrita se dezvoltă în decurs de 1-3 săptămâni după infectarea faringelui sau a pielii cu tulpini „nefritogene" de streptococi beta-hemolitici din grupa A.

Diagnosticul depinde de o cultură pozitivă din faring sau piele, cu titruri crescute de anticorpi și hipocomplementemie. Biopsia renală relevă GN proliferativă difuză (Fig. 7.7).

Tratamentul constă în corectarea dezechilibrelor hidrice și electrolitice.

În majoritatea cazurilor, boala este autoimună.

jumătate, deși prognosticul este mai puțin favorabil și modificările urinare

son más propensas a persistir en

adulți.

medilib

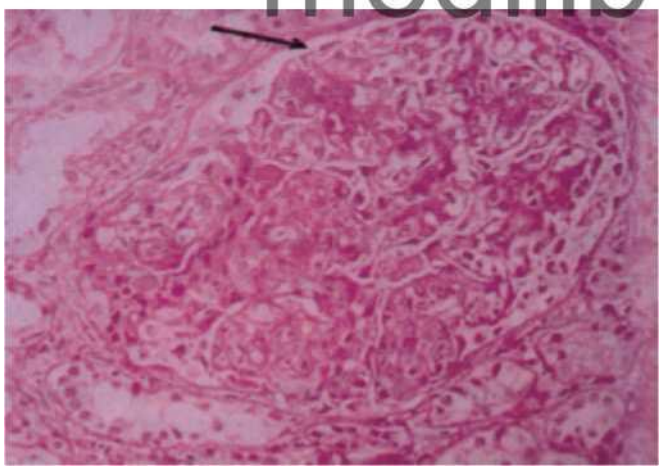

Fig. 7.7: Glomerulonefrită proliferativă difuză - inflamația glomerulului cu hipercelularitate; spațiul Bowman obliterat

Tratament

Repaus strict la pat
Restricția de sare și fluide
Diuretice
Tratamentul hipertensiunii arteriale
Tratament cu penicilină pentru tratarea infecției reziduale
Insuficiența renală acută poate necesita dializă.

SCA Complicații

Susceptibilitate la infecții
Insuficiență ventriculară stângă acută și edem pulmonar
Encefalopatia hipertensivă
Dezechilibru hidroelectrolitic
Insuficiență renală acută
Sindromul nefrotic
Glomerulonefrita cronică

GN post-infecțioasă

Aceasta poate apărea în urma altor infecții bacteriene, virale și parazitare. Manifestările clinice sunt mai ușoare decât cele ale glomerulonefritei post-streptococice. Controlul infecției primare duce de obicei la rezolvarea glomerulonefritei.

EI

Afectarea rinichilor se datorează depunerii complexelor imune circulante.
Manifestările clinice includ artralgie, erupții cutanate, serozită, căderea părului și simptome la nivelul SNC.

mai frecventă constatare și se caracterizează printr - o VSH crescută, proteinurie severă .
Pacient cu ANA pozitiv, anticorpi anti -ADN bicatenar și niveluri scăzute ale complementului.
Tratamentul include glucocorticoizi și agenți citotoxici.

Clasificarea OMS pentru nefrita lupică

Clasa I	Biopsie și microscopie optică normale, depozite mezangiale ocazionale la imunofluorescență Nefrita lupusă mezangială
Clasa a II-a	Nefrită lupică proliferativă segmentară focală Nefrită lupus proliferativă difuză
Clasa a III-a	Nefrită lupică, nefrită membranoasă, boală renală în stadiu terminal
Clasa a IV-a	
Clasa a V-a	
Clasa a VI-a	

Tratament

Nu este indicat pentru cazurile de clasa I și majoritatea clasei II. Clasele III și IV - Glucocorticoizi și imunosupresoare.

Sindromul Goodpasture

Se caracterizează prin hemoragie pulmonară, glomerulonefrită și anticorpi circulanți la nivelul membranei bazale, de obicei la bărbații tineri. Hemoptizia poate preceda nefrita.
Insuficiența renală rapid progresivă este tipică.

anti-membrană bazală glomerulară (GBM) și imunofluorescența liniară în biopsia renală sunt stabilite în diagnostic.
Utilizarea precoce și agresivă a plasmaferezei, - glucocorticoizilor, ciclofosfamidei și azatioprinei duce la remisie și la o îmbunătățire dramatică a supraviețuirii pacienților.

Purpuriu Henoch-Schönlein

Este o vasculită generalizată care provoacă GN, purpură, artralgie și dureri abdominale și apare în principal la copii.
Afectarea renală se manifestă prin hematurie și proteinurie.
IgA seric este crescut la jumătate dintre pacienți.
Tratamentul este simptomatic.

Nefropatia cu IgA (boala Berger)

Aceasta este cea mai frecventă formă de boală glomerulară primară din lume.
Aceasta progresează spre boală renală în stadiu terminal la 20 până la 40% dintre pacienții afectați, pe o perioadă de 20 de ani.

Hematuria este un simptom al prezentării. Nu există prezență.
IgA mezangial este prezent (Fig. 7.8).
Niciun regim terapeutic nu a demonstrat că ar afecta prognosticul nefropatiei cu IgA. Cu toate acestea warfarina și dipiridamolul, cu sau fără ciclofosfamidă, pot fi utile.

Managementul glomerulopatiilor

Urmați principiile generale, pe lângă detalierea tratamentului menționat:
Dietă - restricționată în sare (sodiu 2-4 g/zi), potasiu 40 mEq/zi, fosfor 800 mg/zi
Diuretice pentru corectarea edemelor și a supraîncărcării volemice
Managementul agresiv al hipertensiunii arteriale cu obiectivul de a atinge o tensiune arterială < 130/80 mm Hg
Combinație de inhibitori ai ECA și ARA pentru reducerea proteinuriei
Statine pentru tratamentul hiperlipidemiei

licación tromboembólica.

Complicaciones

Se va lua în considerare heparină urmată de terapie pe termen lung cu warfarină în cazurile de comorbiditate.

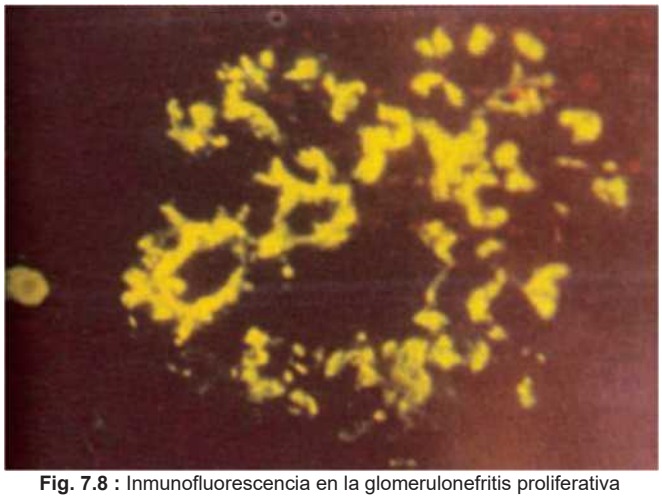

Fig. 7.8 : Inmunofluorescencia en la glomerulonefritis proliferativa mesangial - IgA localizada en la región mesangial

Insuficiencia ventricular izquierda aguda y edema pulmonar
Encefalopatía hipertensiva
Desequilibrio hidroelectrolítico
Insuficiencia renal aguda
Síndrome nefrótico
Glomerulonefritis crónica.

GN Rápidamente Progresiva

Amataría, proteinuria e insuficiencia renal, que progresa en un período de semanas a meses.
La GN semilunar se encuentra generalmente en la biopsia renal (Figuras 7.9 y 7.10).
El cincuenta por ciento de los pacientes requieren diálisis dentro de los primeros 6 meses del diagnóstico. Las combinaciones de glucocorticoides en dosis de impulsos, agentes citotóxicos (azatioprina, ciclofos- famida), y el intercambio intensivo de plasma puede ser útil.

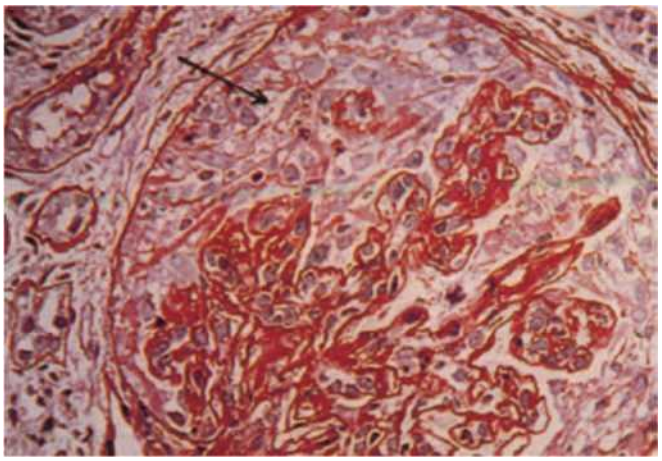

Fig. 7.9 : Glomerulonefritis rápidamente progresiva de células semilunares

Susceptibilitate la infecții

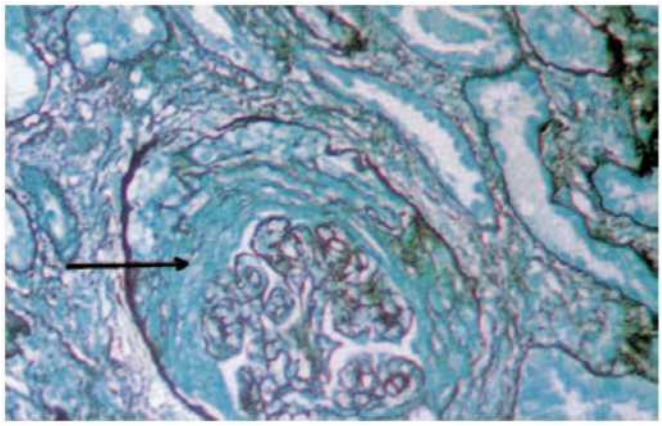

Fig. 7.10: Glomerulonefritis fibrocelular semilunar

AU Cauzele GN rapid progresive
GN mediată de complexe imune (45%)
GN proliferativă idiopatică
GNMP
GN post-infecțioasă
GN semilunar
Nefrita lupică
Crioglobulinemie
Endocardită b;
Nefropatie cauzată de
PHS.
GN imună pauci (45%)
Granulomatoza
Wegener
Poliarterita
microscopică
Medicamente - ciprofloxacină
Anti-MBG 10%
Boala lui Goodpasture.

Cronica GN

Această afecțiune este caracterizată prin anomalii urinare persistente, declin progresiv al funcției renale, rinichi micșorați simetric, proteinurie moderată până la severă și sediment urinar anormal (în special cilindri eritrocitari). Timpul până la progresia către boala renală în stadiu terminal este variabil și este accelerat de hipertensiunea arterială necontrolată și infecții.

Tubulopatii ereditare cu pierdere de sare (hipokaliemie cu alcaloză metabolică)

	Sindroame		
Caracteristici	*Bartter*	*Gitelman*	*Liddle*
Potasiu	Scăzut	Scăzut	Scăzut
Alcaloză metabolică	+	+	+
Tensiunea arterială	Normal	Normal	Ridicat
Calciu urinar	Ridicat	Scăzut	Normal
Magneziu seric	N/Scăzut	Scăzut	Normal
Renină	Ridicat	Ridicat	N/Scăzut
Aldosteron	Ridicat	Ridicat	N/Scăzut
Canal defect	Na+/K+/Cl-	Na+/Cl-	E - Na+

Boala renală tubulointerstițială

Bolile tubulointerstițiale constituie un grup divers de boli ereditare și dobândite, acute și cronice, care implică tubii renali și structurile lor de susținere.

Funcțional, poate duce la diabet insipid nefrogenic cu poliurie, nicturie, acidoză fără deficit anionic, pierdere de sare și hipo- sau hiperkaliemie. Azotemia este frecventă. Proteinuria este moderată, hipertensiunea arterială este mai puțin frecventă, iar anemia poate fi severă.

Toxinele exogene
Nefropatia indusă de analgezice

Causas de la Enfermedad Túbulo-Intersticial

A. *Toxinas*
1.

Nefropatie cu plumb
Diverse nefrotoxine (antibiotice, ciclosporină, substanțe de contrast radiografice, metale grele)
Toxinele metabolice
Nefropatia acută cu acid uric (AUB)
2.

medilibros.co

ropatía go f m leucemie
ropatía po... Nefropatie hipokaliemică
Diverse (hiperoxalurie, cistinoză)
d Ne*Neoplazie*
Limfom
Leucemie
Mielom multiplu
Tulburări imunitare
Nefropatie de hipersensibilitate
Sindromul Sjögren
Amiloidoză
Respingerea transplantului
STA
Tulburări vasculare
Nefroscleroza arteriolară
Boala ateroembolică
Nefropatia cu celule falciforme
Necroză tubulară acută
Boli renale ereditare
Nefrita ereditară (sindromul Alport)
Boala chistică spinală
Rinichiul spongios medular
Boala renală polichistică
Leziuni infecțioase
Pielonefrita acută
Pielonefrită cronică
Diverse tulburări

Obstrucția cronică a tractului urinar
Refluxul vezicoureteral
Nefrita de radiații.

Nefrita interstițială acută

Medicamentele sunt principala cauză a acestui tip de boală renală.
Se prezintă cu oligurie acută și uneori febră, erupții cutanate și artralgie.
Pe lângă azotemie, poate apărea disfuncție tubulară.
Medicamentele care cauzează această tulburare includ meticilina și alte peniciline, sulfonamide, diuretice, rifampicina, cimetidina, cefalosporinele și alopurinolul. AINS cauzează nefrită interstițială cu sindrom nefrotic.
Eozinofilia este frecventă. Analiza urinei evidențiază globule roșii, piurie și eozinofilie.
În biopsia renală este prezent edem interstițial cu infiltrare leucocitară.
Această tulburare răspunde, în general, la retragerea medicamentelor cauzatoare de intoxicație, iar majoritatea pacienților se recuperează bine. Glucocorticoizi
Funcția renală se stabilizează odată cu întreruperea completă a medicației.
Rinichiul spongios medular este o afecțiune, de obicei

pueden promover la recuperación.

Nefritis Interstici

al Crónica

La nefropatía por a de e esulta del consumo prolongado de una com nalgésicos es lgésicos, por lo general de fenacetina y aspirina.
Las manifestaciones incluyen uremia, necrosis aguda papilar, piuria estéril, o cálculos renales. Los pacientes son a menudo mujeres con cefalea, anemia y síntomas GI.

sporadică, a canalelor colectoare ectatice, care se manifestă prin hematurie, infecție a tractului urinar, acidoză tubulară renală (ATR) și/sau calculi renali în decadele a patra și a cincea.

Boala renală polichistică

Cele două moduri de moștenire sunt:
Autosomal recesiv: Un tip rar de boală renală polichistică infantilă, de obicei fatală în primul an de viață.
Mutație în PKHD1 (boală polichistică renală și hepatică) pe cromozomul 6.
Autosomal dominant: Cel mai frecvent tip de boală polichistică renală la adulți (APKD).
85% din cazuri - Mutație în gena PKD1 de pe cromozomul 16.
15% din cazuri - Mutație în gena PKD2 de pe cromozomul 4.
Afectează în egală măsură bărbații și femeile.
Chisturile mici sunt prezente în copilărie și ulterior se măresc până când rinichii conțin numeroase chisturi și devin asimetrici, măriți și nodulari la palpare (Fig. 7.11).

vag abdominal.
Durere acută lombară sau colică renală din cauza hemoragiei

Fig. 7.11: Riñón poliquístico (muestra de autopsia)

în chisturi.
Hipertensiunea arterială poate apărea după vârsta de 20 de ani.
Nicturia, hematuria și infecția tractului urinar apar în a treia sau a patra decadă de viață.
Uremia.

Pot fi prezente și chisturi hepatice și anevrisme

Síntomas Más Frecuentes

intracraniene. Azotemia

1. Dolor en el flanco y malestar este în general -

progresivă. Diagnosticul se face prin venopancreatografie sau

ecografie . **Tratament**

Controlul hipertensiunii arteriale (deoarece hipertensiunea arterială accelerează dezvoltarea insuficienței renale)
Tratamentul prompt al infecțiilor urinare
Înlocuirea cu clorură de sodiu la pacienții cu incapacitate de a conserva sodiul.

Antimicrobienele solubile cu o bună penetrare în țesuturi, cum ar fi chinolonele și cotrimoxazolul (trimetoprim și sulfametoxazol), sunt utilizate pentru tratarea chisturilor infectate.

Boala chistică medulară se manifestă prin poliurie, acidoză și pierdere de sare, care precede lent insuficiența renală progresivă.

Leziune renală acută/Insuficiență renală acută (IRA)

Insuficiența renală acută (IRA) este un sindrom caracterizat printr-o scădere rapidă a RFG (ore până la zile), retenția de produse reziduale azotate, perturbarea volumului fluidului extracelular și dezechilibru electrolitic și acido-bazic.

Această afecțiune constă într-o creștere rapidă a ureei, creatininei și K+, de obicei (deși nu întotdeauna) însoțită de anurie sau oligurie (< 15 ml/h). Doar jumătate dintre pacienții cu IRA au anurie sau oligurie. O probă de debit urinar conservată indică o tulburare ușoară și un prognostic mai bun (Fig. 7.12).

Preinsuficiența renală se datorează scăderii efective a volumului extracelular.

Causas de IRA

Pierdere de lichide - vărsături, diaree, arsuri, sângerări, diuretice

Redistribuirea fluidelor - boli hepatice, sindrom nefritic, obstrucție intestinală, pancreatită , peritonită, malnutriție

Scăderea debitului cardiac - șoc cardiac , miocardită, aritmii, tamponadă pulmonară

Vasodilatație periferică - hipotensiune arterială, sepsis, șoc anafilactic, hipoxemie, tratament cu interleukină-2 sau interferoni

gènico, IC debido a IM valvulopatías; d.ntoli j cardíaco

Vasodilatație arterială eferentă - inhibitori ai ECA

Vasoconstricție renală - sindrom hepatorenal, agoniști alfa-adrenergici, sepsis, inhibarea sintezei prostaglandinelor, hipercalcemie

Insuficiență intrarenală

Hipotensiune

Insuficiență prerenală susținută

Hemoragie postoperatorie și postpartum

Rabdomioliză

Criteriile RIFLE pentru leziunile renale acute

Categorie	*Criteriile proiectului de diplomă finală*	*Criterii de producție a urinei*
Risc	Creșterea creatininei x 1,5 (sau) reducerea RFG > 25%	< 0,5 ml/kg/oră x 6 ore
Leziuni	Creșterea creatininei x 2 (o) reducere a TFG > 50% x 12 ore	< 0,5 ml/kg/oră
Leziuni		
Eșec	Creșterea creatininei x 3 (sau) reducerea RFG > 75% (sau) creatinină serică > 4 dl	< 0,3 ml/kg/oră x 24 ore (sau) anurie x 12 ore
Pierderi	AKI persistentă cu pierdere completă a funcției renale > 4 săptămâni	
ERET (ESRD)	Boală renală în stadiu terminal > 3 luni	

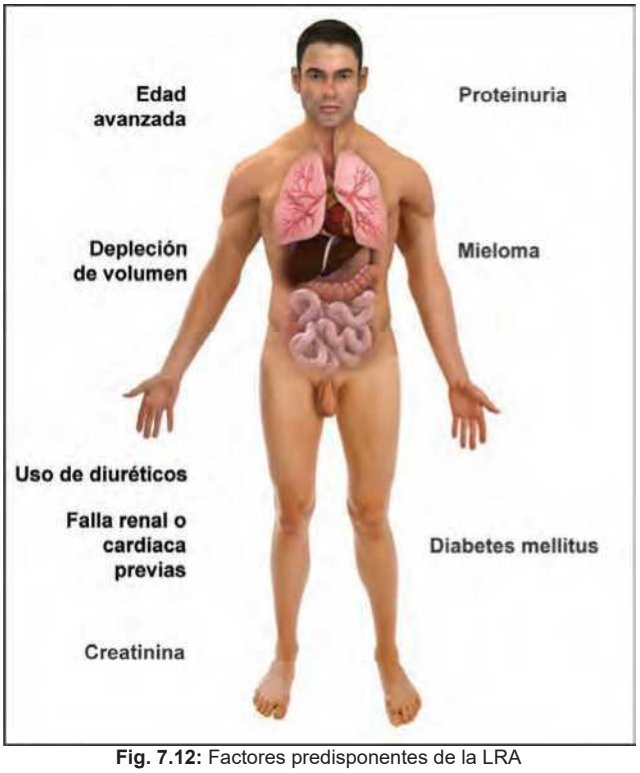

Fig. 7.12: Factores predisponentes de la LRA

OS.com

e. Medicamentos (aminoglucósidos, AINES)

f. Medio de contraste

Glomerulonefrită

Vasculită

Nefrită interstițială.

Insuficiență post-renală

Intrarenal (cristale, calculi, necroză papilară)

Extrarenale (prostată mărită, neoplasm pelvin sau vezical, tumoră sau fibroză retroperitoneală, obstrucție a colului uretrei sau a vezicii urinare)

x 100

Fracțiunea de sodiu excretată =

$$\frac{[\text{Na urinar/Na seric}]}{[\text{Cr urină/Cr ser}]}$$

Indicele de insuficiență renală =

$$\frac{\text{Na urinar x creatinină serică}}{\text{Creatinina urinară}}$$

Necroza tubulară acută (NTA)

Aceasta se datorează unei leziuni ischemice sau toxice care acționează asupra vaselor renale, glomerulilor și/sau tubulilor, provocând o scădere a RFG și o creștere a presiunii intratubulare.

NTA ischemică poate fi cauzată de hipoperfuzie bruscă sau de orice afecțiune care provoacă insuficiență prerenală severă, în special la pacienții vârstnici sau în prezența nefrotoxinelor.

ATN nefrotoxică poate rezulta din cauze exogene sau endogene.

Nefrotoxinele exogene includ:
Aminoglicozide
Mediu de contrast.
Nefrotoxinele endogene includ:
Mioglobina eliberată după traumatisme musculare
Hemoliză intravasculară.

Caracteristici clinice

Pacienții cu insuficiență prerenală prezintă adesea depleție volemică, hipotensiune arterială sau insuficiență cardiacă. Diagnosticul este confirmat atunci când perfuzia renală se îmbunătățește prin resuscitarea volemică, funcția cardiacă sau repararea stenozei arterei renale.

Insuficiența postrenală poate fi evidentă prin distensia vezicii urinare, mărirea prostatei, o masă pelviană sau hidronefroză. Modelul fluxului urinar poate indica obstrucție completă (anurie) sau obstrucție parțială (poliurie). Cristale sau infecție pot fi evidente în sedimentul urinar.

Infecție respiratorie acută (ARI) cauzată de posibil

a infecție cu L.
AKI ischemică constă în trei faze.
Faza de inițiere: Aceasta durează ore sau zile. Este perioada

requerir una biopsia paraleisLcj CilUrQs ij- " máticos y proteinuria intensa sugieren Glomerulonefritis (GN) o enfermedad inflamatoria vascular. La nefritis intersticial puede causar fiebre, erupción cutánea y piuria con eosinófilos en el sedimento urinari

inițială de hipoperfuzie renală în timpul dezvoltării leziunii ischemice.
Faza de întreținere: Aceasta durează una până la două săptămâni. Este faza în care se instalează leziuni renale cu debit urinar scăzut, rezultând complicații uremice.
Faza de recuperare: Această fază este caracterizată prin reparare și regenerare și revenirea treptată a RFG la niveluri normale. Aceasta are ca rezultat o diureză marcată.

Curs

ATN începe cu scăderea producției de urină în decurs de o zi de la accidentare și poate duce la anurie.

Oliguria durează 10-14 zile. Dacă oliguria persistă mai mult de 2-3 săptămâni, trebuie luate în considerare alte diagnostice.

Creșterile zilnice medii ale BUN și creatininei sunt de 10-20 mg/dl, respectiv 0,5-1,0 mg/dl, dar pot fi mai mari în stările catabolice.

Rasgos Característicos del ERPAD y ERPAR

Características	*ERPAD* (Adultos)*	*ERPAR** (Tipo infantil)*
Patrón hereditario	Autosómico dominante	Autosómico recesiva
Predominio	1/400 a 1/1000	Raro
Edad inicial	Generalmente adultos	Recién nacidos, niños
Presentación de los síntomas	Dolor lumbar, hematuria, infección de los quistes renales	Masa abdominal, insuficiencia renal, retraso en el desarrollo
Hematuria	Común	Puede estar presente
Infección recurrente de las vías urinarias superiores	Común	Puede estar presente
Cálculos renales	Común	Poco común
Hipertensión	Común	Común
Método diagnóstico	Ultrasonido	Ultrasonido
Tamaño renal	Normal a muy grande	Grande

* Enfermedad Renal Poliquística Autosómica Dominante (puede estar asociada con quistes en el hígado, bazo, páncreas, ovarios, útero, grandes ligamentos, vejiga, testículos, epidídimo, pulmones y tiroides; anomalías cardiacas como PVM, RM, RA, RT y aneurismas intracraneales en forma de bayas)
** Enfermedad Renal Poliquística Autosómica Recesiva

Irinarios Útiles pera Distinguir Causas de Oliguria Pre-renales de Renales

Indices	*Pre-renal*	*Renal (necrosis tubular aguda)*
Prueba de osmolalidad (mOsm/kg)	> 500	< 350
Sodio urinario (mEq/L)	< 20	> 40
Creatinina urinaria/sérica	> 40	< 20
Osmolalidad urinaria/sérica	> 1.2	< 1.2
Sodio fraccionado excretado	< 1	> 1
Índice de insuficiencia renal	< 1	> 1
Gravedad específica de la orina	> 1.020	< 1.010

Complicații

Supraîncărcarea cu sodiu și apă

1.
2.
3.
4.

5.

6.

7.
8.
9.

Hipertensiune arterială

CPI
Hiperkaliemie (datorită scăderii excreției)
Acidoză metabolică cu deficit anionic (datorată retenției acide)
Hiperfosfatemie (datorită scăderii excreției)
Hipocalcemie
Hipermagneziemie
Hiperuricemie

Infecție
Sângerări gastrointestinale
Ileus paralitic
Pericardită.

Recuperare

În timpul fazei de recuperare, volumul de urină crește treptat. Nivelurile de uree din sânge (BUN) și creatinină se stabilizează și încep să scadă. Principalele complicații ale IRA (Insuficienței Respiratorii Acută) pot apărea pentru prima dată în această etapă sub forma epuizării de lichide și electroliți.

Managementul ARI

Identificați și corectați cauzele pre-renale și post-renale .
Căutați dovezi de ischemie, leziuni nefrotoxice sau boală renală parenchimatoasă.
În necroza tubulară acută (NTA), dacă pacientul prezintă supraîncărcare de volum, se pot administra doze mari de furosemidă intravenoasă (de 20 de ori valoarea creatininei serice). La pacienții fără supraîncărcare de volum, se administrează în perfuzie 500 până la 1000 ml de soluție salină normală pe o perioadă de 30 până la 60 de minute.
Tratament conservator
Cateter urinar pentru detectarea precisă a producției de urină (cu toate acestea , nu trebuie ținut la locul lui pentru o perioadă lungă de timp din cauza riscului de infecție a tractului urinar)
Tabelul veniturilor și cheltuielilor
Măsurarea zilnică a greutății
Limitați lichidele la 500 ml + pierderile din ziua precedentă
Evitați medicamentele nefrotoxice
Tratamentul hiperkaliemiei și acidozei
Dializă pentru supraîncărcare volemică, pericardită, hemoragii gastrointestinale, uremie simptomatică, hiperkaliemie severă sau acidoză.
Afectarea renală indusă de pigment care apare în timpul hemolizei sau rabdomiolizei se tratează prin alcalinizarea urinei.

cu insuficiență hepatică sau disfuncție renală. Limitați durata tratamentului la mai puțin de 5-10 zile.

Dacă debitul urinar se îmbunătățește după o doză de furosemidă în bolus, acesta poate fi administrat în perfuzie intravenoasă la o doză de 20 mg/oră sau în doze repetate în bolus la fiecare 6 ore. Adăugarea unui diuretic tiazidic îmbunătățește diureza la pacienții care răspund la furosemidă.
Acetilcisteina - 600 mg PO de două ori pe zi timp de 4 zile poate reduce incidența nefropatiei induse de substanța de contrast (începeți cu o zi înainte de procedură).
AKI indusă de aminoglicozide nu este oligurică și utilizarea sa trebuie evitată la pacienții vârstnici.

jurnal

Hipertensiune arterială
Diabetul zaharat
Tulburări autoimune
Vârstă înaintată
Episodul anterior din ARR
Dovezi actuale ale afectării renale

2-3 fiole de $NaHCO_3$ în 1 litru de perfuzie intravenoasă de dextroză 5% pentru alcalinizarea urinei în AKI indusă de pigment.
Rasburicaza 15 mg/kg administrată în perfuzie intravenoasă este eficientă în nefropatia acută cu acid uric (sindromul de liză tumorală)
Utilizarea prednisonului 60 mg oral în fiecare zi accelerează recuperarea după nefrita interstițială acută indusă de medicamente.
Sindromul de compartiment abdominal, care provoacă insuficiență renală ca urmare a acumulării de lichid în abdomen în urma unui traumatism, intervenției chirurgicale sau ascitei masive (presiune intraabdominală > 25 mm Hg), poate fi vindecat prin decompresie abdominală.

Indicații pentru dializă de urgență

Creștere zilnică a nivelului de uree din sânge mai mare de 30 mg/dl sau o creștere totală a ureei din sânge mai mare de 300

Potasio persistentemente alto (> 6.0 mEq/L)
Acidosis (pH < 7.2)

mg/dl.

unde să se facă diureză. CO_2 <13 mEq/L

Pericardită
Tamponadă cardiacă
Stare catabolică cu insuficiență renală rapid progresivă.

Boală renală cronică

Nefropatia cronică se datorează diverselor cauze care, timp de mai mult de 3 luni, duc la o scădere a numărului de nefroni și a funcției acestora, evidențiată prin anomalii structurale sau proteinurie, și provocând frecvent boală renală în stadiu terminal.

BRC - Factori de risc:
• Antecedente familiale de boală renală ereditară

Fazele 1 și 2 - Pacienți asimptomatici.
Fazele 3 și 4 - Pacienți simptomatici cu semne clinice și parametri de laborator pozitivi.
Faza 5 - Pacienții necesită dializă sau terapie de substituție renală.

Boala renală cronică (BCR)

Boala cronică de rinichi (BRC) se referă la pierderea permanentă a funcției renale, culminând cu semnele și simptomele cunoscute sub numele de uremie. Spre deosebire de leziunea renală acută (IRA), din care recuperarea este frecventă, BRC nu este reversibilă și poate duce la un cerc vicios și la pierderea progresivă a nefronilor rămași.

Cauze frecvente

Nefropatie diabetică
Hipertensiune arterială
Glomerulonefrita cronică
Boala renală polichistică
Pielonefrită cronică
Nefrită interstițială.

Simptome, semne și consecințe ale IRC (Fig. 7.13)

Pacientul poate fi asimptomatic.
Greață și anorexie
Letargie
Prurit
Poliurie

1. Acestea sunt primele simptome ale IRC. III | |
2. Cauzele sindromului uremic sunt necunoscute, dar acestea
3. pot fi cauzate de următoarele:
4. Insuficiență în excreția renală a substanțelor dizolvate și a produșilor metabolici.

Stadiile bolii renale cronice

Pierderea funcției metabolice și endocrine a rinichiului sănătos.
Toxine acumulate (produși de descompunere a proteinelor și aminoacizilor).
Prezența ureei abundente (stare generală de rău, anorexie și

Etapa	*Características*	*TFG (ml/min)*
1	ERC con TFG normal o aumentado	>90
2	ERC leve	60-89
3	ERC moderada	30-59
4	ERC Severa	15-29
5	ERET	< 15

vărsături).
Compușii azotați (acidul guanidinosuccinic) contribuie la disfuncția plachetară.
Compușii mai mari sunt implicați în neuropatia uremică.
Nivelurile ridicate de hormon paratiroidian contribuie la dezvoltarea osteodistrofiei renale.

Alte semne și simptome ale IRC pot fi cauzate de următoarele consecințe:
Modificări ale volumului sau compoziției fluidelor corporale
Retenție de Na
Hiponatremie (diluțională)
Hiperkaliemie
Acidoză metabolică (acidoză cu deficit anionic datorată retenției de sulfat, fosfat și alți anioni)
Hiperfosfatemie Hipocalcemie

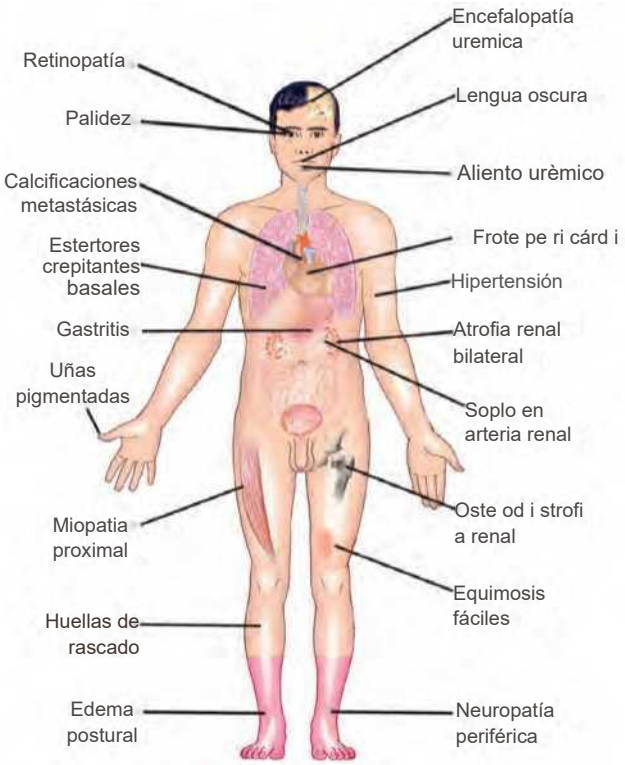

***Fig. 7.S;* Características clínicas de la** insuficiencia renal crónica

Hipermagneziemie
Hiperuricemie

a. Se dezvoltă hiperfosfatemie și hipocalcemie
b. când RFG scade la < 25% din normal (< 30 ml/min).
c. *Cardiopulmonar*
d. CCI (edemul pulmonar poate fi cauzat de creșterea - permeabilității capilare în absența supraîncărcării de volum)
   Hipertensiune arterială
e. Pericardită (datorată uremiei sau altui tip de boală
f. sistemică)
g. Ateroscleroză accelerată
h. Pneumonită
   La Pleurită
   Hematologic

Anemie (normocromă, normocitară din cauza eritropoiezei scăzute, supraviețuirii scurtate a eritrocitelor și, în unele cazuri, pierderii de sânge).

Alte cauze ale anemiei - inflamație cronică, deficit de fier, deficit de acid folic sau vitamina B12 , hiperparatiroidism/fibroză a măduvei osoase, hemoglobinopatii

Hemostază deficitară (timp de sângerare prelungit , activitate scăzută a factorului III plachetar, trombocitopenie ușoară și anomalii ale funcției plachetare)

Anomalii leucocitare

Neuromuscular

Encefalopatie

Neuropatie periferică

4. Demență cauzată de dializă

Sindromul picioarelor neliniștite

Gastrointestinal

Anorexie, greață, vărsături (în special dimineața devreme)

Ulcer peptic

5. Ascita

Hepatită virală

Endocrin

Hiperparatiroidism, scăderea

Intoleranță la glucoză (din cauza rezistenței la insulină)

Amenoree

6. Funcție testiculară afectată

Impotenţă

Blană

Prurit (datorat uremiei)

Echimoză

Hiperpigmentare (hiperpigmentare gălbuie datorată retenției de urocrom și decolorării datorate

7. hemocromatozei).

Dermopatie fibroasă nefrogenică - indurație subcutanată progresivă care afectează extremitățile superioare și inferioare.

Odată cu pierderea progresivă a nefronilor, capacitatea rinichiului bolnav de a concentra urina este afectată, rezultând poliurie și nicturie. În acest moment, restricția de lichide și sare poate fi periculoasă, deoarece poate duce la epuizarea severă a volumului de lichid extracelular.

În boala renală cronică (BRC) în stadiu avansat, reducerea aportului de sare din dietă este necesară deoarece nefronii rămași nu pot excreta cantități normale de sodiu, ceea ce duce la hipertensiune arterială și supraîncărcare volemică cu insuficiență cardiacă congestivă (ICC) și edem. În acest stadiu, restricția de lichide și sare este obligatorie.

Spectrul de anomalii în uremie, adică semnele și simptomele, apare de obicei târziu, când RFG este < 25% din normal.

Cercetare

Analiza urinei

Biochimia sângelui

Ecografie pentru evaluarea dimensiunii rinichilor.

În boala cronică de rinichi (BRC), rinichii sunt mici și micșorați (o lungime < 8 cm este considerată atrofică). Dimensiunea normală a rinichiului corespunde cu de 3 ori lungimea vertebrei L1 **sau două treimi din suma lungimilor vertebrelor T11** și T12 . și **L1** (Figurile 7.14 până la 7.16).

Boală renală cronică cu rinichi măriți

Diabetul zaharat cu boală renală cronică

Boala renală polichistică

c .

d .

e .

f .

Biopsia renală este contraindicată în prezența bolii renale cronice, dar poate fi luată în considerare dacă dimensiunea rinichiului este

Riñón amiloide

Obstrucción bilateral (hidronefrosis)

Mieloma renal

VIH.

IRC pero se puede considerai

medili
hros.com

Tratament

Tratați cauzele reversibile (ameliorați obstrucția, evitați medicamentele nefrotoxice și tratați infecțiile subiacente).

Monitorizați și tratați hipertensiunea arterială, deoarece aceasta poate provoca o scădere lentă a funcției renale și un dezechilibru electrolitic.

Sfaturi dietetice

Cantitate adecvată de calorii

Vitamine și fier

Restricție de sare (dacă există retenție de lichide și supraîncărcare cu sodiu și în prezența hipertensiunii arteriale)

Restricție proteică alimentară în IRC (IRC) eGFR (ml/min)

> 60

25-60	Proteína g/kg/d Sin restricción
5-25	0.6 g/kg/d incluyendo 0.35 g/kg/d de PBAV o 0.6 g/kg/d incluyendo 0.35 g/kg/d de PBAV o 0.3 g/kg/d de suplemento con aminoácidos esenciales o quetoanálogos (PBAV - proteína de alto valor biológico) e. Evitar la dieta con potasio (agua de coco, frutas y jugos de frutas)

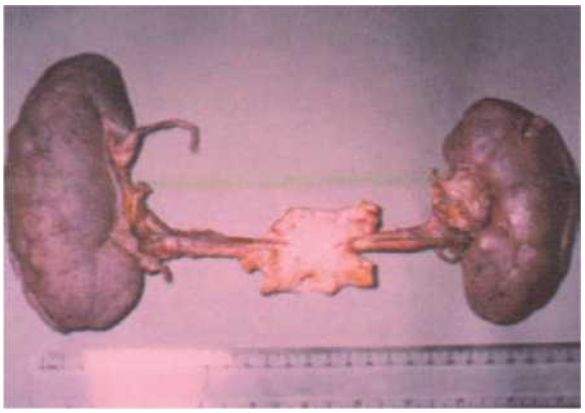

Fig. 7.14: Estenosis de la arteria renal con riñones contraídos (muestra de autopsia)

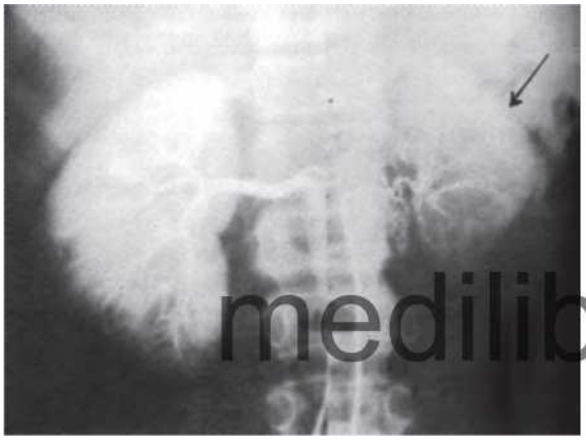

Fig. 7.15: Aortograma - estenosis de la arteria renal izquierda con riñón contraído

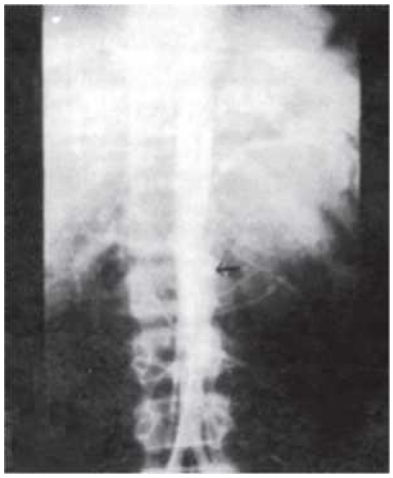

Fig. 7.16: Aortoarterită - stenoză de arteră renală

Dietă cu predominanță de carbohidrați.

Anemia poate răspunde la eritropoietină.

Tratați anemia cu epoetină 50-100 unități/kg s.c. de trei ori/săptămână la pacienții dializați și o dată pe săptămână la pacienții cu IRC sau darbepoetină. *Hiperparatiroidism*

0,45 mcg/kg s.c. o dată pe săptămână, iar doza poate fi extinsă la fiecare patru săptămâni până când se atinge nivelul țintă de Hb.

Rezervele de fier trebuie evaluate periodic în timpul tratamentului cu epoetină. Dacă saturația transferinei este <20% sau feritina este <200 mg/dl, se ia în considerare înlocuirea rezervelor de fier (dextran de fier 1.000 mg intravenos sau gluconat feric 125 mg intravenos în opt doze divizate sau zaharoză de fier 100 mg intravenos în zece doze divizate). Terapia orală cu fier este eficientă la pacienții cu boală renală cronică care nu sunt dializați. Un răspuns mai bun la tratamentul cu epoetină se obține prin înlocuirea rezervelor de fier.

Tratamentul bolilor renale se face prin

Reducerea fosfaților cu chelatori ai fosforului, cum ar fi carbonatul de calciu, 300-1200 mg/8 h, administrat oral.

Evitați medicamentele care conțin aluminiu (antiacide), deoarece acumularea de aluminiu poate provoca encefalopatie.

Substitut de vitamina D (alfacalcidol în doză de 0,25-1 mg zilnic, administrat oral).

Suplimente de calciu (numai după reducerea fosfatului, pentru a reduce riscul de calcificare)

medilibros ien cu clor de promazină 25 mg/8 h

Tratamentul edemului poate necesita doze mari de diuretice (furosemid 250 mg-2 g/zi intravenos).

Dializa în pregătirea transplantului de rinichi.

Transplantul de rinichi este tratamentul definitiv.

secundar:

Corectarea hiperfosfatemiei și hipocalcemiei va ajuta la reducerea nivelurilor de HPT.

Vitamina D activă - calcitriol 0,25 până la 1 mcg po zilnic; 19-nor-1,25 dihidroxivitamina D2 Paricalcitol 1,5 mcg po zilnic la pacienții predializiți sau 2-10 mcg intravenos la fiecare dializă. Este un analog sintetic al vitaminei D cu o incidență mai mică a hipercalcemiei; sau Doxercalciferol, un alt analog sintetic, 1-5 mcg po zilnic la pacienții predializiți sau 5-20 mcg po de trei ori pe săptămână în timpul dializei.

Cinacalcet - 30-120 mg oral pe zi pentru creșterea - sensibilității receptorilor sensibili la calciu din glanda paratiroidă.

Pacienții cu BRC stadiul 4 cu niveluri de HPT peste țintă și niveluri scăzute de vitamina D 25-OH (< 30 ng/ml) trebuie să primească ergocalciferol timp de șase luni - 50000 UI PO pe săptămână timp de 4 săptămâni și apoi o dată pe lună.

Când sunt în preparate cu vitamina D, măsurarea lunară a calciului și fosforului seric este esențială pentru a evita hipercalcemia.

Paratiroidectomia este indicată în hipercalcemia severă și hiperparatiroidismul sever (HPT > 1.000) în ciuda tratamentului medical maxim.

Boala renală în stadiu terminal

Cauze frecvente - Incidență

Diabetul zaharat	
Hipertensiune arterială	
Glomerulopatii	40%
Nefrită interstițială	30%
Boala chistică/Tulburări ereditare	15%
Mai multe	5%
VOI	5%
	5%

Diálisis

Es un proceso mediante el cual se hace un intento artificial de mantener una homeostasis interna normal, en ausencia de la función renal normal.

Se trata de la terapia habitual para la enfermedad renal en etapa terminal (ERET), es decir, cuando la TFG es < 5 ml/min.

1. Hemodiálisis (HD)

La sangre fluye opuesta al fluido de la diálisis, y las sus tancias se intercambian por el gradiente de concentración a través de una membrapfis^iaetm^* entre lrado •La oste^odis^o^fi^a rena^l^ ocurren generamene con ^el^ n p tosí de osteomalacia con doh compartimientos.

Indicaciones KZ Moláis

Toxine
Medicamente
Pacienți cu boală renală cronică care așteaptă un transplant de rinichi
Pacienți cu IRC la care calitatea vieții este afectată.

Acces

Acest lucru se realizează de obicei prin crearea unei fistule sau a unui șunt AV subcutanat.

Alternativele includ fistulele protetice și catetere percutanate subclaviculare sau femurale.

Complicațiile hemodializei

Complicații care apar din cauza accesului

Infecție
Tromboză
Compromis vascular
ICC cu cheltuieli mari.

Complicațiile care apar din cauza procedurii de dializă

Hemoragie
Hipotensiune
Ischemie cardiacă
Crampe, greață, vărsături
Convulsii
Hipoventilație, hipoxemie
Anticoagularea duce la diateză hemoragică
Embolie gazoasă
Hemoliză.

Multe manifestări ale uremiei persistă în cazul hemodializei cronice, deși sunt mai puțin severe.

Anemia poate fi agravată de pierderea de sânge și de deficitul de acid folic.

Ateroscleroza accelerată este frecventă.

Alte complicații sunt pericardita, diverticuloza, hepatita (cel mai adesea non-A, non-B), impotența și chisturile renale dobândite.

Intoxicația cu aluminiu poate provoca demență de dializă, un sindrom de obicei fatal de dispraxie de vorbire, convulsii și mioclonii.

Dezechilibrul se referă la simptome ale SNC, de la greață la convulsii legate de depleția de volum și modificările osmolarității, care apar în general odată cu debutul tratamentului. progresează sau apar în leziuni osoase și fracturi.

Rezultă din acumularea de beta-2 microglobuline. Se prezintă ca sindrom de tunel carpian, tenosinovită a mâinii, artropatie de umăr, chisturi osoase, spondiloartropatie cervicală și pseudotumori ale colului uterin. Radiografiile arată chisturi în oasele carpiene și colul femural. Masele tumorale amiloide se vizualizează cel mai bine prin ecografie sau tomografie computerizată.

Hemofiltrare

Acesta poate fi utilizat continuu în timpul tratamentului insuficienței renale acute.

Sângele este filtrat printr-o membrană semipermeabilă, permițând îndepărtarea moleculelor mici.

Este ușor de utilizat și provoacă mici schimbări de fluide, astfel încât să apară mai puține episoade de hipotensiune arterială.

Obțineți valori bune de lichidare.

Dializa peritoneală intermitentă

Dializatul este introdus în cavitatea peritoneală printr-un cateter timp de 10-30 de minute, apoi este îndepărtat. Această procedură se repetă. Este utilizat în principal pentru tratamentul leziunilor renale acute (IRA) în spitalele care nu au acces la hemodializă.

Dializă peritoneală ambulatorie continuă (CAPD)

În cadrul acestei proceduri, un cateter permanent este introdus în peritoneu printr-un tunel subcutanat. Se introduc până la 2 litri de dializat și se schimbă până la 5 ori pe zi. Pacientul nu este legat de un aparat, iar anemia uremică este mai puțin frecventă decât în cazul hemodializei.

Complicațiile dializei peritoneale

Peritonită (de obicei *Stafilococ, Streptococ sau Coliformi)*

Cateter de blocare

Creștere în greutate și control deficitar al diabetului (lichidul de dializă are un conținut ridicat de zahăr)

Revărsat pleural.

Genele HLA. Anticorpii de clasa I sunt detectați prin testul limfocitar în culturi mixte de

Supraviețuirea grefei în transplanturile de la persoane vii se îmbunătățește odată cu corelația dintre Ag de Clasa I și Ag de Clasa II. Ag de Clasa II este cea mai importantă

Trasplante Renal

Es una terapia común y definitiva para la ERET.

• La aceptación del injerto está determinada por la compatibilidad genética del donante y del receptor, basado en la correlación de los antígenos (Ag) de

corelație pentru succesul cta mediante un transplanturilor de la cadavre. se II Ag ("DR") mediante

Sensibilitatea anterioară os.

(prezența anticorpilor împotriva - donatorului ABO sau a Ag de clasa I) este detectată printr-o corelație încrucișată pozitivă și reprezintă o contraindicație pentru transplant.

Transfuzia de sânge pre-transplant îmbunătățește supraviețuirea grefei, deși unii pacienți

Este posibil să fie sensibilizați.

Contraindicații pentru un transplant renal

Contraindicații absolute	*Contraindicații relative*
Implicare renală reversibilă	Vârstă înaintată
Capacitatea măsurilor conservatoare pentru a menține durata de valabilitate	Anomalii uretrale sau vezică urinară severă
Complicații extrarenale (boală cerebrovasculară sau coronariană, neoplazie)	Boala ocluzivă iliofemural
Infecție activă	Diabetul zaharat
Glomerulonefrită activă	Boală psihiatrică severă
	Oxaloză
Presensibilizarea țesutului donator	

Complicaciones

1. Rechazo

Obstrucție în anastomoza ureterală

Hipertensiune arterială persistentă

Ateroscleroză

Efecte secundare ale imunosupresiei (infecție oportunistă cu Pneumocystis carinii, CMV, fungi, bacterii)

Malignitate cutanată și limfom

Complicații induse de medicamente

Azatioprină (supresie a măduvei osoase, malignitate)

Ciclosporină (nefrotoxicitate, hepatotoxicitate)

Glucocorticoizi (infecții, diabet zaharat, supresie suprarenală, ulcer peptic, hipertensiune arterială, osteoporoză).

Peritransplant (< 1 lună):

Infecția rănilor

Infecția cu virusul herpesului

Candidoză orală

Infecția tractului urinar

Infecția cu Legionella

Infecția cu Listeria

Infecția cu hepatita B și C

Temprana (1-6 meses):

- Infección por Pneumocystis arinii
- Infección por citomegalovir

Târziu (> 6 luni):

Infecția cu Aspergillus

Infecția cu Nocardia

Infecția cu virusul polioma

Infecția cu zona zoster

Infecția cu hepatita B și C

edilibros.com

Respingere

Respingerea poate fi

Hiperacut (eșec imediat al grefei din cauza sensibilității anterioare)

Acut (în decurs de săptămâni până la luni, cu creșterea creatininei, hipertensiune arterială, febră, sensibilitate la grefă, supraîncărcare volemică și scăderea debitului urinar)

Cronică (luni sau ani cu pierderea progresivă a funcției renale și hipertensiune arterială).

Terapia imunosupresoare în transplantul renal

Azatioprina se inițiază în momentul transplantului și se continuă pe tot parcursul procesului. Este utilă în prevenirea rejetului acut.

Ciclosporina îmbunătățește ratele de supraviețuire și reduce severitatea episoadelor de rejet acut. Permite utilizarea concomitentă a unor doze mai mici de glucocorticoizi.
Glucocorticoizii sunt utilizați pentru întreținere și se administrează în doze mai mari pentru a inversa rejetul acut. Rejetul cronic este adesea rezistent la steroizi.

Cele mai recente caracteristici
Micofenolatul de mofetil este preferat azatioprinei datorită toxicității gastrointestinale mai mici și supresiei minime a măduvei osoase.
Macrolide fungice precum tacrolimus și sirolimus
Anticorpi împotriva limfocitelor, OKT3 împotriva moleculei CD3, basiliximab și daclizimab (anticorp împotriva receptorului IL2).

Dezechilibru hidroelectrolitic

Sodiu

Sodiul este prezent în mod normal în concentrație predominantă în compartimentul fluidului extracelular . Concentrația serică normală de sodiu este de 135 până la 145 mEq/l.

Hiponatremie

Hiponatremia este definită ca un nivel seric de sodiu sub 130 mEq/L. Poate fi cauzată de un exces de apă față de sodiu și apare în condiții în care lichidul extracelular total poate fi normal, crescut sau scăzut.

Hiponatremie hipovolemică
Aceasta se întâmplă atunci când pierderile de sodiu, de obicei din tractul gastrointestinal, sunt mai mari decât pierderile de apă, adesea asociate cu înlocuirea parțială a volumului de apă și afectarea diurezei hidrice.

Exemple
la.

Exemple
Nefroză, ciroză, insuficiență cardiacă congestivă (excreția urinară de sodiu este < 10 mEq/L)
Insuficiență renală (acută sau cronică) (excreția de sodiu în urină este > 20 mEq/L deoarece tubulilor renali nu li se permite reabsorbția sodiului).

Pérdidas extrarrenales (vómito, diarrea, pancreatitis, y pérdida de agua a través de la piel y las vías respiratorias). En esta forma, la excreción de sodio en orina es < 10 mEq/L.

b. Pérdidas renales (diuréticos, daño renal, obstrucción parcial, ATR, nefropatía por pérdida de sal, insuficiencia adrenal). En esta forma, la excreción de sodio en orina es > 20 mEq/L.

Hiponatremia Hipervolémica (Hiponatremia Dilucional)
Esto ocurre cuando el aumento del agua corporal total es superior al aumento de sodio.

Hiponatremie normovolemică
Aceasta se întâmplă în sindromul de secreție inadecvată de hormon antidiuretic sau vasopresină (SIADH), când excesul de vasopresină intervine în creșterea reabsorbției apei, provocând astfel hiponatremie dilușională.

Cele mai frecvente cauze sunt:
Producția ectopică de vasopresină de către tumori (de exemplu, cancer pulmonar cu celule de ovăz). Supraproducția endogenă de către neurohipofiză din cauza bolilor pulmonare (pneumonie, abcese, tuberculoză), ventilație PEEP.
Tulburări ale SNC (tumori, accidente vasculare cerebrale, meningită, encefalită, traumatisme, hemoragii subarahnoidiene) Medicamente (morfină, triciclice, ciclofosfamidă, nicotină , AINS, sulfoniluree)

a. Acestea includ confuzie, anorexie, letargie, dezorientare și crampe. Când nivelurile de sodiu scad brusc la <120
b. mEq/L, se pot dezvolta convulsii, hemipareză și comă.

Tratament

c. Ar trebui efectuată o evaluare inițială a stării volumului.
Pacienții hipovolemici trebuie să primească soluție salină
d. normală. Orice deficit de mineralocorticoizi trebuie corectat.

e. Hipotiroidismo

medilibros.com

În hiponatremia hipervolemică, aportul de apă trebuie restricționat. Aceasta se poate ameliora prin tratamentul adecvat al insuficienței cardiace congestive (ICC) și perfuzie de albumină în nefroză .
Pacienții cu SIADH necesită restricție hidrică și demeclociclină.
Perfuzia salină hipertonică este rezervată situațiilor în care există hiponatremie profundă (natriu seric < 120 mEq/L).

Hipernatremie
Se spune că hipernatremia este prezentă atunci când sodiul seric este > 150 mEq/L. Este cauzată de un deficit de apă în raport cu sodiul.

Hipernatremie hipovolemică

Acest lucru se întâmplă în următoarele condiții:
Pierderi extrarenale (transpirație excesivă, pierdere de lichide gastrointestinale, pancreatită, pierdere de apă prin piele și tract respirator). În această formă, excreția urinară de sodiu este <10 mEq/L.
Pierderi renale (diuretice, hiperglicemie, insuficiență renală acută sau cronică, perfuzie cu manitol, diureză cu uree). În această formă, excreția urinară de sodiu este > 20 mEq/L.

Hipernatremie normovolemică

Acest lucru se întâmplă în următoarele condiții:
Pierderi extrarenale (pierderi insensibile prin piele și tract respirator). În această formă, excreția de sodiu în urină este > 20 mEq/L.
Pierderi renale (atât diabet insipid central, cât și nefrogenic). În această formă, excreția urinară de sodiu este < 10 mEq/L.

Hipernatremia Hipervolémica

Esto se produce como resultado de la ganancia de agua y sodio en las siguientes condiciones:
Aldosteronismo primario
Síndrome de Cusk ng

Hiperplazie suprarenală

t a J III

L J I Os . C

/OI

. Tratamiento

Perfuzie salină hipertonică
Hemodializă sau dializă peritoneală hipertonică.

În aceste condiții, excreția de sodiu în urină este > 20 mEq/L.

Simptome

Acestea includ stare mentală alterată, nervozitate, convulsii și comă.
Hipernatremia acută severă (> 160 mEq/L) deshidratează celulele cerebrale și poate provoca ruptura vaselor cerebrale, rezultând sechele neurologice ireversibile și mortalitate ridicată.
Hipernatremia hipovolemică este tratată inițial cu soluție salină izotonică, iar odată ce volumul este restabilit, se utilizează soluție salină 0,45%.
Hipernatremia hipervolemică se tratează cel mai bine cu fluide hipotonice și diuretice de ansă sau, atunci când este indicat, cu dializă. Pacienții cu diabet insipid central trebuie să primească vasopresină apoasă sau un analog de desmopresină intranazal. Diabetul insipid nefrogenic răspunde la tiazide și restricție de sodiu.
Antibiotice
Hipokaliemie secundară modificărilor celulare (fără depleție)
Paralizie hipokaliemică periodică

Potasio

Potasiul este un cation predominant intracelular. Bilanțul extracelular al potasiului este determinat de aportul oral și excreția renală. Nivelurile normale de potasiu extracelular variază între 3,5 și 4,5 mEq/L. Nouăzeci la sută din potasiul ingerat este excretat de rinichi, în mare parte secretat de nefronul distal, un proces amplificat de aldosteron, niveluri ridicate de potasiu celular și alcaloză.

Factorii care modulează echilibrul intracelular al potasiului includ insulina, un agonist beta-2 adrenergic, și alcaloza, care promovează absorbția potasiului de către celule. Acidoza deplasează potasiul din celule.

Hipokaliemie

Se spune că este prezent atunci când concentrația extracelulară de potasiu este < 3,5 mEq/L.

Cauzele hipokaliemiei

Gastrointestinal
Aport inadecvat
Tulburări gastrointestinale (vărsături, diaree, ureterosigmoidostoză)

a. Alcalosis metabólica
b. Diuréticos, diuresis osmótica
c. Exceso de efectos mineralocorticoides
   Aldosteronismo primario
   Aldosteronismo secundario (incluyendo hipertensión maligna. Síndrome de Bartter, células tumorales yuxtaglomerulares)
   Ingestión de regaliz
   Exceso de glucocorticoides (síndrome de Cushing, esteroides exógenos, producción ectópica de ACTH)
   Enfermedades de los túbulos renales
d. Acidosis tubular renal
   Leucemia

Efectul insulinei
Alcaloză.

Caracteristici principale

- Slăbiciune musculară, ileus, poliurie și modificări ECG (unde U, interval QT crescut și unde T aplatizate).

Hipokaliemia severă provoacă paralizie flască și stop cardiac.
Cauza hipokaliemiei este de obicei evidentă.
Aportul inadecvat sau diareea sunt sugerate de o excreție urinară de potasiu < 25 mEq/l.
Pierderile mai mari de potasiu în urină indică vărsături, utilizarea frecventă de diuretice sau pierderi tubulare renale.
Excesul de potasiu urinar se pierde atunci când un pacient vomită, deoarece rinichiul încearcă să rețină H+ pentru a contracara dezvoltarea alcalozei metabolice rezultate în urma vărsăturilor. Acest lucru se realizează prin secretarea de K+ în loc de H+ în tubul distal în schimbul de Na+, care este reabsorbit acolo.

Prezența acidozei în prezența hipokaliemiei sugerează
Diaree
Acidoză tubulară renală
Cetoacidoză diabetică (la începutul terapiei cu insulină).

Excesul de mineralocorticoizi este sugerat de pierderea renală de potasiu și hipertensiune arterială.

Tratament

Suplimente suficiente în cazurile ușoare.
La pacienții edematoși tratați cu diuretice, suplimentele alimentare și adăugarea de agenți care economisesc potasiu (de exemplu, aldactonă) sunt utile.
Pierderile gastrointestinale trebuie înlocuite cu KCl intravenos < 20 mEq/h.
Hipokaliemia simptomatică severă necesită o doză mai mare (20-40 mEq/oră), cu monitorizare cardiacă și niveluri plasmatice frecvente de potasiu.
Hipokaliemia cu toxicitate digitalică necesită, de asemenea, corecție urgentă.

Hiperkaliemie

Se spune că apare atunci când concentrația extracelulară de potasiu este > 5,5 mEq/L.

Ak » Cauzele hiperkaliemiei
A. *Excreție inadecvată*
1. Insuficiență renală
Insuficiență renală acută
Insuficiență renală cronică severă (RFG < 10 ml/min)
Tulburări tubulare
Insuficiență adrenală
Hipoaldosteronism
Boala Addison
Diuretice care inhibă secreția de potasiu (spironolactonă, triamteren, amilorid).
Modificările potasiului din țesuturi
Leziuni tisulare (zdrobire musculară, hemoliză, sângerare internă, transfuzie masivă de sânge)
Medicamente (succinilcolină, intoxicație digitalică)
Acidoză
Hiperosmolaritate
Paralizie hiperkaliemică periodică.
Consum excesiv
Pseudohiperkaliemie
Trombocitoză
Leucocitoză
Tehnică de venopunctură deficitară
Hemoliză in vitro.

Caracteristici principale

Cele mai importante efecte clinice ale hiperkaliemiei sunt modificările conducerii cardiace și aritmiile.
Modificări ale ECG-ului odată cu dezvoltarea hi-

Tratament

Hiperkaliemia este o afecțiune potențial periculoasă și trebuie tratată prompt. Ghidurile pentru gestionarea hiperkaliemiei sunt rezumate în funcție de diferite niveluri de severitate.

Echilibrul acido-bazic și tulburările sale

Aproximativ 50 până la 100 milimoli de ioni de hidrogen sunt eliberați din celule în 15 până la 20 de litri de lichid extracelular în fiecare zi. În ciuda fluctuațiilor ratei de eliberare pe parcursul zilei, mecanismele homeostatice mențin pH-ul extracelular în intervalul normal de 7,35 până la 7,45.

medilihrnsc Omi nes precord,ales dietéticos, utilizando KCl, EGMa-l

son seguidas por la disminución de la onda R, QRS ancho, tiempo prolongado del intervalo PR, pérdida de la onda P, y finalmente una onda sinusoidal. La perkalemia también puede causar debilidad en los

Reglarea normală a pH-ului depinde de - funcționarea normală a plămânilor și rinichilor.

Definiții

Un *acid* se poate disocia pentru a produce ioni de hidrogen .

Tratamiento de la Hiperpotasemia

Tratamiento	*Indicación*	*Dosis*	*Comienzo*	*Duración*	*Mecanismo*	*Nota*
Gluconato de calcio	K+ > 6.5 mEq/l con cambios ECG avanzados	10 ml de solución al 10% IV durante 2-3 min	1-5 min	30 min	Antagoniza la toxicidad de la hiperkalemia	Acción más rápida; repetir cada 5 minutos si persiste ECG anormal; peligroso en presencia de digitálicos
Insulina simple + Glucosa	Ondas T picudas por hiperkalemia moderada	10 unidades IV + 50 ml al 50% IV	15-45 min	4-6 hr	Mueve el potasio hacia las células	Glucosa innecesaria si se eleva la azúcar en la sangre
$NaHCO_3$	Hiperkalemia moderada	90 mEq durante 5 min	Inmediato	Corto	Mueve el potasio hacia las células	Es más efectiva cuando la acidosis está presente
Kayexalato + Sorbitol	Hiperkalemia moderada	Por vía oral 30 g con 50 ml de sorbitol al 20%; por vía rectal 50 g en 200 ml de sorbitol al 20%	1 hr	4-6 hr	Elimina el potasio	Cada gramo de Kayexalato elimina aproximadamente 1 mEq de K vía oral y aproximadamente 0.5 mEq de K vía rectal
Furosemida	Hiperkalemia moderada; creatinina sérica < 3 mg%	20-40 mg IV	15 min	4 horas	Caliuresis	Es más útil si la excreción inadecuada de K contribuye a la hiperkalemia
Diálisis	Hiperkalemia con insuficiencia renal	■ ■ ■ ■ 1	Inmediato después de su inicio	Variable	Elimina el potasio	La hemodiálisis es más eficaz; también mejora la acidosis

'g'

O *bază* poate accepta ioni dEJM. O *substanță alcalină* se disociază pentru a produce ioni.

Tamponarea , sau stabilizarea, este procesul prin care un acid (sau o bază) puternică este înlocuită cu una mai slabă în prezența unei substanțe tampon. Ionul de hidrogen este absorbit de substanța *tampon* , iar modificarea pH-ului după adăugarea acidului este mai mică decât ar fi fără *substanța tampon* .
Exemplu:

H + CI- + **NaHC03H2C03** + **NaCI**
Acid tare Tampon Acid slab Sare neutră

pH-ul *este o funcție a* raportului **HCO3** (reglat de rinichi) la **PCO2** (reglată de plămâni). Este o măsură a activității ionilor de hidrogen.

Acidoza rezultă dintr-un exces de acid sau o pierdere de alcalii. Cauzele pot fi metabolice (scăderea nivelului seric de HCO3-) **sau** respiratorii (creșterea nivelului de PCO2) .

$$pH = \underline{\log 1}$$
$$[H^+]$$

Alcaloza rezultă din pierderea acidului sau adăugarea unei baze și poate fi metabolică (*creșterea nivelului* **de HCO3** ser) sau respirator (scăderea PCO2) . Pentru a limita modificarea pH-ului, tulburările metabolice provoacă un răspuns compensator imediat *en* la ^<compen|ac|pn a los trastornos res piratorios por los riñones es cuestión de días.

Homeostazia ionilor de hidrogen

Menținerea homeostaziei normale a ionilor de hidrogen are loc prin 3 mecanisme.

Controlul CO2 **de către** Centrul Respirator și Plămâni

Presiunea parțială a **CO2** În plasmă, este în mod normal 5,3 kPa (40 mm Hg). Menținerea acestui nivel depinde de echilibrul dintre producția prin metabolism și pierderea prin alveolele pulmonare.

producției **de CO2** Stimulează respirația , ceea ce duce la o **eliminare** excesivă de CO2 .

Unele boli pulmonare sau anomalii ale controlului respirator afectează în principal **PCO2** .

Generarea de bicarbonat de către eritrocite

Hemoglobina este un tampon important pentru sânge.

Eritrocitele nu au căi aerobe și, prin urmare, produc **puțin CO2** . Carbonatul plasmatic difuzează în celulă de-a lungul unui gradient de concentrație, unde carbonatul dehidratază catalizează reacția cu apa pentru a forma acid carbonic . **Sub formă de H_2CO_3** Se disociază, iar o mare parte din H + este tamponată de hemoglobină. Concentrația de HCO3- din eritrocite crește, iar acesta difuzează în fluidul extracelular de-a lungul unui gradient de concentrație; neutralitatea

electrochimică este menținută prin difuzia clorurii în direcția opusă în celulă *(deplasare a clorurii).*

Rinichii

Două mecanisme renale controlează concentrația de HCO3 în lichidul extracelular.

Reabsorbția bicarbonatului

Suprafața luminală a celulelor tubulare renale este impermeabilă la bicarbonat; prin urmare, acesta nu poate fi reabsorbit direct. Mai întâi, trebuie transformat în CO2 . în lumina tubulară și o cantitate echivalentă de CO_2 Acesta este convertit în bicarbonat în interiorul celulei tubulare. Mecanismul depinde de acțiunea carbonat dehidratazei din interiorul celulei tubulare și de secreția de H^+ din celulă în lumen, în schimbul sodiului filtrat cu bicarbonat.

b. Generarea de bicarbonat

Mecanismul din celula tubulară renală pentru generarea bicarbonatului este identic cu cel al reabsorbției bicarbonatului , dar există o pierdere netă de H^+ din fluxul B, precum și un câștig net, prin urmare, este bine stabilit.

Tampoanele urinare, altele decât bicarbonatul, sunt implicate în generarea de bicarbonat, legată de secreția de H+. Cele mai importante dintre acestea sunt fosfatul și amoniacul.

Tampon fosfat

Fosfatul este în mod normal cea mai importantă substanță tampon din urină. Este [illegible] prezent sub formă de ion monohidrogenfosfat [illegible] în filtratul glomerular, iar acesta poate accepta H^+, formați prin mecanismul carbonat dehidrogenazei, pentru a deveni dihidrogenfosfat. Generarea de bicarbonat poate apoi continua.

Amoniac

Enzima glutaminază, prezentă în celulele tubulare renale, catalizează hidroliza grupării amino terminale a glutaminei pentru a forma glutamat și ionul de amoniu.

Amoniacul urinar permite continuarea secreției de H^+ și, prin urmare, a formării de bicarbonat după epuizarea tampoanelor. Ionul de amoniu se disociază pentru a forma amoniac și H^+.

Amoniacul poate difuza din celulă în lumenul tubular, iar dacă fluidul luminal este acid, va fi o combinație avidă de H^+ și excreție urinară.

H^+ eliberați în celulă sunt încorporați în glucoză prin gluconeogeneză.

Modificări ale homeostaziei ionilor de hidrogen

Acidoză

Acidoză metabolică

Principala anomalie în acidoza metabolică este reducerea concentrației de HCO3, care determină o scădere a pH-ului. Bicarbonatul se poate pierde în urină sau în tractul gastrointestinal, formarea sa poate fi inhibată sau poate fi utilizat pentru a neutraliza H^+ mai rapid decât se formează.

La o persoană sănătoasă, peste 80% din anionii plasmatici sunt clorură și bicarbonat. Restul de 20% sau mai puțin (uneori denumiți anioni nemăsurați) constau din proteine și concentrații în mod normal scăzute de acid uric, fosfat, sulfat, lactat și alți anioni organici. Concentrația de proteine rămâne relativ constantă, dar nivelurile celorlalți anioni pot varia considerabil în funcție de boală.

Gap anionic

Diferența dintre concentrația totală a cationilor măsurați, sodiu și potasiu, și a anionilor măsurați, clorură, este diferența anionica. Aceasta este de 0 mEq/l.

$$[Na^+] + [K^+] = [HCCQ + [Cl^-] + [A^-]$$
$$140 + 4 = 25 + 100 + 19\ mEq/L$$

Intervalul anionic în [illegible] ro y bicarb [illegible] ce como [illegible] normalmer [illegible] de 15 a 2 acest exemplu este de 19 mEq/L.

Ejemplo

Acidoză cu deficit anionic crescut

Intervalul anionic crește atunci când există o creștere a producției de anioni nemăsurați, pentru a compensa scăderea HCO3 în condiții precum

Cetoacidoză diabetică

Acidoză lactică

Intoxicație cu metanol

Intoxicație cu salicilat

Insuficiență renală acută și cronică.

Acidoză cu deficit anionic normal

Lacuna anionica poate rămâne normală atunci când

a. Există o pierdere echivalentă de cation [Na^+] și anion [HCO33], prin care anionul nemăsurat rămâne în intervalul normal pentru a menține neutralitatea electrochimică.

Exemple:

Diaree

Fistule intestinale

Disfuncție tubulară renală generalizată.

b. Există o creștere a concentrației de [Cl-] pentru a compensa pierderea de [HCO3-] . O afecțiune cunoscută sub numele de dezvoltarea acidozei hipercloremice. *Exemple:*

Hei .
eu eu. Ureterosigmoidostomía
eu ii. Inhibidores de la anhidrasa carbónica
Acidosis tubular renal.

Caracteristici clinice

Există o stimulare a centrului respirator, ceea ce duce la respirație Kussmaul. În cazul acidozei severe, funcția miocardică este afectată. Apare vasodilatație periferică și scade tensiunea arterială. Pot fi prezente confuzie și somnolență.

Rezultatele plasmatice în acidoza metabolică sunt:
[HCO3] întotdeauna scăzut
PCO 2 în general scăzut (modificare a compensației)
pH scăzut.
Tratamentul *este* cauza fundamentală.

Acidoză respiratorie

retenția de CO2 , de obicei din cauza ventilației alveolare afectate. Creșterea rezultată a PCO2 Este constatarea cu doză respiratorie.

Schimbările .n alveolar afectada. El consiguiente y somnolencia es el hallazgo constante en la aci- datorită accelerării El *tratamiento* es la causa subyacente. mecanismului carbonat dehidratazei în ensatónos en eritrocite și celule **Respiratoria** tubulare renale de către PCO2 ridicat. Generarea de [HCO3] se accelerează, tinzând să compenseze PCO2 ridicat. *Exemplu:*
Insuficiență respiratorie acută (bronhopneumonie sau astm acut sever)
Insuficiență respiratorie cronică (boală obstructivă cronică).

Constatările arteriale în acidoza respiratorie sunt următoarele:
PCO 2 se ridică mereu
În insuficiența respiratorie acută
pH scăzut
[HCO3] este ridicat, normal sau ușor crescut, în timp ce apar unele modificări compensatorii.
Insuficiență respiratorie cronică
pH normal sau scăzut, în funcție de cronicitate (timpul necesar pentru compensare)
HCO3 crescut .

II. Alcaloză

Alcaloză metabolică

În alcaloza metabolică, principala anomalie a sistemului tampon bicarbonat este o creștere a [HCO3] . Există o mică modificare compensatorie a PCO2 . Este mai puțin frecventă decât în acidoza metabolică.

Se caracterizează prin
Creșterea bicarbonatului plasmatic
Creșterea pH-ului
O mică creștere compensatorie a PaCO2 .

Condițiile care produc alcaloză metabolică sunt:
Vărsături sau aspirație gastrică
Diuretice (tiazide, furosemid)
Hipokaliemie (datorată mișcării [H +] în celulă)
Hiperaldosteronism primar și secundar
Sindromul Cushing
Administrarea de lemn dulce, carbenoxolonă
Administrarea de alcali exogeni (bicarbonat pe cale orală sau intravenoasă).

Caracteristici clinice

Alcaloza acută poate provoca tetanie din cauza scăderii acute a calciului plasmatic ionizat și a creșterii eliberării de acetilcolină. Poate apărea confuzie.

son ini c iado **S2. Alcalosis**

În alcaloza respiratorie, modificarea primară este o scădere a PCO2 . Modificarea compensatorie este o scădere a [HCO33] . O scădere primară a PCO2 rezultă din respirația anormal de rapidă sau profundă , atunci când capacitatea de transport a CO2 este afectată. alveolelor pulmonare este relativ normală.

Cauzele alcalozei respiratorii sunt următoarele:
Hiperventilație isterică
Creșterea presiunii intracraniene sau leziuni ale trunchiului cerebral
Hipoxie
Edem pulmonar
Pneumonia lobulară
Ventilație artificială excesivă.

Scăderea PCO2 Încetinește mecanismul dehidratazei carbonatice în celulele tubulare renale și eritrocite. Scăderea compensatorie a [HCO3] tinde să corecteze pH-ul.

Constatările sângelui arterial în alcaloza respiratorie sunt următoarele:
PCO 2 se reduce întotdeauna
[HCO3] sub normal sau scăzut
pH ridicat sau normal.
Tratamentul *este* cauza fundamentală.

O abordare a tulburărilor acido-bazice

Introducere

PH-ul normal al sângelui este menținut între 7,35 și 7,45, în ciuda celor 40–60 milimoli de ioni de H + adăugați în fluidele corpului datorită metabolismului zilnic. Acest lucru se realizează prin trei sisteme.

Sistem de tamponare chimică

Reglarea respiratorie a $PaCO_2$

Reglarea renală a HCO_3

Tulburările acido-bazice pot apărea ca urmare a oricărei anomalii respiratorii primare, anomalii metabolice primare sau probleme mixte.

Concepte de bază

Acidoză: pH < 7,35

Alcaloză: pH > 7,45

Acidoză respiratorie: $PaCO_2$ > 45 mm Hg

Alcaloză respiratorie: $PaCO_2$ < 35 mm Hg

HCO3 normal: 21-30 miliechi/litru

O patologie respiratorie primară se reflectă printr-o modificare a PaCO2 ,în timp ce o problemă metabolică primară se reflectă printr-o modificare a **nivelului de HCO3** .

Indicele hipoxic: În afecțiuni cu patologie pulmonară primară, mecanismul de oxigenare este defect și se reflectă printr-o PaO_2 Inadecvat pentru FiO2 . (FiO_2 FiO_2 este procentul de oxigen din aerul inspirat. Frecvența respiratorie a pacientului este de 21%). Indicele hipoxic ne va ajuta să determinăm dacă oxigenarea este suficientă pentru FiO_2. Dadaist.

Indicele hipoxic = PaO_2 / FIO_2

Valoarea normală este de 400-450. O valoare scăzută indică patologie pulmonară primară.

Algoritm pentru analiza gazelor sanguine arteriale

Evaluarea istoricului medical și a examenului clinic oferă informații despre interpretarea GA.

Eu eu.

pH

< 7.35 **Acidoză** > 7.45 **Alcaloză**

Respirator primar

În cazurile de acidoză respiratorie, trebuie să găsim o modalitate de compensare metabolică. Aceasta se calculează folosind următoarea formulă:

Scăderea așteptată a pH-ului din cauza creșterii PaCO2 Acidoză respiratorie $_{acută}$ = 0,08 x (PaCO2 $_{-40}$)/10 Acidoză respiratorie cronică = 0,03 x (PaCO2 $_{-40}$)/10

Dacă pH-ul real > pH-ul așteptat Acidoză respiratorie + Alcaloză metabolică

Dacă pH-ul real < pH-ul așteptat: Acidoză respiratorie + Acidoză metabolică.

Metabolic primar

În cazul acidozei metabolice, trebuie să obținem compensarea respiratorie. Aceasta se calculează folosind următoarea formulă:

PaCO2 așteptat = (1,5 x HCO3) + (8 ± 2)

Dacă $PaCO_2$ real > $PaCO_2$ Acidoză metabolică așteptată + Acidoză respiratorie

Dacă $PaCO_2$ real < $PaCO_2$ Acidoză metabolică așteptată

AG = Na^+ - (Cl^- + HCO_3)

Valoare normală = 12

Intervalul anionic este crescut în

Cetoacidoză diabetică

Acidoză lactică

Toxine

Acidoză uremică

Intervalul anionic este normal în

Acidoză tubulară renală

Ureterosigmoidostomie

Diaree

lica, el anion gap tiene la siguiente fórmula,

În cazul alcalozei metabolice, trebuie să căutăm compensația respiratorie. Aceasta se calculează folosind formula,

PaCO2 așteptat = HCO_3 +15

Dacă $PaCO_2$ real > $PaCO_2$ Alcaloză metabolică așteptată

+ Acidoză respiratorie

Dacă $PaCO_2$ real < $PaCO_2$ Alcaloză metabolică așteptată

+ Alcaloză respiratorie.

$PaCO_2$ HCO3 Yo

Respirator Metabolic

$PaCO_2$ |

Respirator

HCO_3 Î

Metabólica

Capitolul 8
Sistemul nervos

SIMPTOME

CEFALEA

VÓMITOS

CONVULSIÓN

ALTERACIONES DEL SENSORIO

TRASTORNOS DE COMPORTAMIENTO

TRASTORNOS VISUALES

VÉRTIGO

TRASTORNO DEL HABLA

DISARTRIA

DISFAGIA

DEBILIDAD EN LAS EXTREMIDADES

TRASTORNOS SENSORIALES (positivos y negativos)

MARCHA INESTABLE

MOVIMIENTOS ANORMALES

SÍNCOPE

CAÍDAS

ATAQUES

SEMNE

EVALUACIÓN DEL NIVEL DE CONCIENCIA

PUPILAS
MOVIMIENTOS EXTRAOCULARES

DISARTRIA

ESCRITURA

APRAXIA

AGNOSIA

DISFUNCIÓN DEL NERVIO CRANEAL

DEBILIDAD EN LAS EXTREMIDADES (bilateral/unilateral, distal/proximal, tipo NMS/NMI)
Reflejos

ANORMALIDADES DEL SISTEMA SENSORIAL

SIGNO DE ROMBERG

TRASTORNOS DE LA MARCHA

SIGNOS CEREBELOSOS

MOVIMIENTOS INVOLUNTARIOS

ALTERACIONES DEL FONDO DE OJO

SIGNOS MENÍNGEOS

EXPLORACIÓN DE CRÁNEO Y COLUMNA

CARACTERÍSTICAS DEL PARKINSONISMO

MARCADORES NEUROCUTÁNEOS

medilibros.com

Funcții mentale superioare

Definiții

Starea de conștiință

Este definită ca starea de veghe în care o persoană este conștientă de sine și de mediul care o înconjoară.

Confuzie

Este lipsa de claritate și coerență în gândire, percepție, înțelegere sau acțiune. Este adesea primul indiciu al unei stări alterate de conștiință.

Comă

Este o stare de pierdere a conștienței în care pacientul nu răspunde la niciun tip de stimul extern sau nevoie internă.

Stupor (sau) semi-conștiență

Deteriorarea stării de conștiență în care este posibilă producerea unui răspuns de excitație doar la stimuli externi viguroși.

Scala de comă Glasgow (ECG)

Deschiderea ochilor

- Spontan
- La stimularea verbală
- La stimuli dureroși
- Fără răspuns

Răspuns verbal

- Răspuns țintit
- Răspuns confuz
- Răspuns inadecvat
- Răspuns de neînțeles
- Fără răspuns

Răspunsul motor

- Respectă ordinele
- Localizează durerea
- Ameliorează durerea.
- Răspuns anormal al flexorului (posturi decorticate)
- Răspuns extins (postură de decerebrare)
- Niciun răspuns

2
1

5
4
3
2
1

6
5
4
3
2
1

ECG-ul este util pentru evaluarea nivelului de conștiență la un pacient cu traumatism cranian.

Scorul total este 15

Traumatisme minore sunt între 13 și 15

Traumatismul moderat este între 9 și 12

Traumatisme severe sunt de la 8 la 3

Scala oferă o indicație a stării neurologice a pacientului , dar nu înlocuiește un examen neurologic.

Scala abreviată a comei (AVPU: Alertă, Stimuli vocali, Durere, Lipsă de răspuns)

Alertă

V răspunde la stimuli vocali
P răspunde la durere
Niciun răspuns.

Comă veghe (stare vegetativă)

Pacientul este în comă, dar are pleoapele deschise, dând

impresia că este treaz.

Mutism akinetic

Aceasta se referă la un pacient parțial sau complet treaz, imobil și tăcut. Această stare poate fi observată în hidrocefalie, mase ale ventriculului al treilea sau leziuni biemisferice mari.

Abulia

Aceasta este o formă ușoară de mutism akinetic, în care pacientul este hipokinetic, dar este capabil să comunice . Se observă în leziunile regiunii periaqueductale sau ale porțiunii inferioare a diencefalului.

Sindromul blocat (pseudocomă)

Pacienții sunt treji, alerți și deaferenți selectiv. Sunt noncomunicativi, dar mențin mișcările verticale ale pleoapelor și ochilor intacte . De asemenea, prezintă tetraplegie și

Estados Sin Respuesta en Neurología

Trastorno	*Consciencia*	*Ciclo del sueño*	*Función motora*	*Experiencias dolorosas*	*Función respiratoria*	*EEG*
Estado vegetativo persistente	Ausente	Intacto	No hay movimientos intencionales	No	Normal	Delta y theta polimórfico
Muerte cerebral	Ausente	Ausente	Ninguna o solo movimientos por reflejos medulares	No	Ausente	Silencio
Síndrome de enclaustramiento	Presente	Intacto	Cuadriplejía Movimientos oculares verticales preservados	Sí	Normal	Normal
Mutismo acinético	Presente	Intacto	Escaso movimiento	Sí	Normal	Ritmos lentos no específicos

2 afectarea nervilor cranieni inferiori. Cel mai frecvent loc al

leziunii este porțiunea ventrală a pontului sau afectarea bilaterală a rahidianului, dar zona tegmentală, care conține fibrele Sistemului Reticular Activator Ascendent (ARAS), rămâne intactă. Cel mai tipic exemplu este infarctul porțiunii ventrale a pontului, în care fibrele corticospinale și corticobulbare descendente sunt secționate, dar ARAS rămâne intact, menținând astfel starea de vigilență.

IX Cauze

Demielinizare (mielinoliză pontină centrală)
Infarct pontin ventral (ocluzie a arterei bazilare)
Infarct bilateral al celor 2/3 laterale ale pedunculului cerebral.
Tulburări periferice asociate cu sindromul blocat.

Polineuropatii severe ^^1

bolnav 1^^

I

Miastenia gravis III

LJ

Agenți blocanți neuromusculari

Catatonia

Pacientul este treaz și clipește spontan. Există flexibilitate plastică (membrele mențin postura implementată de examinator).

Delir

Cunoscută și sub denumirea de stare confuzională acută, aceasta se caracterizează prin perioade de agitație, activitate mentală accentuată, halucinații, hiperactivitate motorie și -stimulare autonomă. Este asociată cu tulburarea de deficit de atenție.

Cauzele delirului

Leziuni cerebrale traumatice
Boala cerebrovasculară (BCV)
Infecție cerebrală
Epilepsie
Hipoglicemie, cetoacidoză diabetică
Hipoxie
Insuficiență renală sau hepatică
Dezechilibru electrolitic sau tulburare acido-bazică, encefalopatie Wernicke
Septicemie, malarie, encefalopatie spongiformă bovină, pneumonie
Insolație, hipotermie
Toxine
Intoxicație cu alcool
Abstinența de la alcool și droguri (barbiturice și narcotice)
Tulburări psihiatrice
Manie acută
Anxietate extremă
Schizofrenie (halucinații auditive). Isterie.

Notă: *Sevrajul de alcool provoacă delirium tremens , care se caracterizează prin delir, tremor și halucinații vizuale.

Demenţă

Este un sindrom dobândit de deteriorare globală sau multifocală a funcției cognitive, care implică o scădere a intelectului, memoriei sau personalității în prezența unei stări de conștiență normale.

Cauzele demenței

1. Demențele primare
Boala Alzheimer (atrofie corticală difuză)
Boala lui Pick (atrofie corticală limitată la lobii frontali și temporali)
Degenerarea lobului frontal.
demențele secundare

După tumori degenerative

Boala Parkinson
Ataxii ereditare
Paralizie supranucleară progresivă (Sindromul de Steele-Richardson)
Boala neuronului motor
Boala Huntington, scleroza multiplă.

Tulburări cu creșterea presiunii intracraniene
- Tumori primare și secundare
- Hidrocefalie
- Hematom subdural cronic
- Meningită carcinomatoasă.

Demență vasculară
- Demență cu infarct multiplu
  - — Infarct lacunar
  - — Infarct talamic
  - — Ateroscleroză difuză
- Vasculită: LES, poliarterita nodoasă, boala Behcet.

Infecții cronice
- Sifilis, GPI
- Tuberculoză
- Infecții fungice și protozoare
  - * Boli virale cu latență lungă
  - * Panencefalită sclerozantă
  - * Boala Creutzfeldt-Jakob

Papovavirus

HIV.
Demențele cauzate de leziuni cerebrale difuze Anoxie
Encefalită
Traumatisme craniene acute
Traumatisme cranio-cerebrale acute
Demență pugilistică (boxeri)
Tulburări endocrine
Hipoglicemie cronică
Hipotiroidism
Hipo- și hiperparatiroidism
Insuficiență adrenală
Sindromul Cushing.
Deficiențe de vitamine
Deficit de vitamina B12
Deficit de tiamină
Deficit de niacină.
Toxine
Alcool
Intoxicația cu droguri și narcotice
Intoxicație cu metale grele
Demență cauzată de dializă
Demența la adolescenți și adulți tineri

Boala Wilson

Epilepsie mioclonică

pr

ogresivă

lili

Scleroză tuberoasă
Leucodistrofii. Boli de depozitare.

Notă: • Cauze tratabile

Demență presenilă Apare înainte de vârsta de 65 de ani (boala Pick, boala Alzheimer)

Demență senilă Apare după vârsta de 65 de ani

Demență corticală Apare în boala de Boala lui Pick și boala Alzheimer

Diferențele dintre boala Alzheimer și boala Pick

Caracteristici	*Boala Alzheimer*	*Boala lui Pick*
Porțiune a creierului afectat	Implicarea corticală difuză (în special hipocampul și lobul temporal)	Limitat la lobii frontali și temporali (scleroză lobară)
Patologie	Încurcături neurofibrilare, plăci senile vizibile	Cadavrele sunt văzute Alege
Vârsta de începere	Presenil sau senil	Presenil
Caracteristici clinici	Caracteristici ale Afectare corticală difuză. Caracteristicile fronto-temporale nu sunt foarte proeminente.	Caracteristici fronto-temporal proeminent

Demența subcorticală apare în boala Huntington, scleroza multiplă și HIV.

Amnezie

Este o tulburare de memorie caracterizată prin incapacitatea de a-ți aminti evenimente trecute și de a învăța informații noi, în ciuda unui nivel normal de conștiență și atenție.

Ca o consecință a unui traumatism cranio-cerebral, tulburările de memorie pot apărea înainte *(amnezie retrogradă)* și după momentul producerii leziunii *(amnezie posttraumatică)*.

Amnezie anterogradă

Deficiență în învățarea unui material nou care însoțește - amnezia posttraumatică.

Durata amneziei posttraumatice indică gravitatea traumatismului cranio-cerebral; capacitatea de a învăța informații noi este adesea ultimul deficit cognitiv care poate fi recuperat.

Amnezie globală tranzitorie

o persoană anterior normală devine brusc confuză și amnezică. De obicei, este spontan, dar poate fi și involuntar . **Pia sau apă fierbinte** , stimuli emoționali , efort fizic, relații sexuale sau călătorii cu vehicule.

Există o afectare severă în amintirea evenimentelor recente și uneori chiar a celor mai îndepărtate. Memoria imediată este intactă. Nu există alte semne neurologice. Este, în general, benignă. Rareori, poate fi cauzată de o tumoră a lobului temporal, migrenă sau epilepsie a lobului temporal.

Examinarea funcțiilor mentale superioare

Starea de conștiință

Determinați nivelul de conștiență al pacientului (indiferent - dacă pacientul se află în comă, stupoare sau delir).

Cauzele comei

Traumă

Contuzie cerebrală, comoție cerebrală și laceratie

Hematom subdural
Hematom epidural.

Boala cerebrovasculară
Hemoragie subarahnoidiană
Hemoragie intracerebrală
Accident vascular cerebral masiv
Hemoragie sau infarct de trunchi cerebral
Hemoragie sau infarct cerebelos. Tromboză venoasă cerebrală.

infecții
Meningită
Encefalită
Abces cerebral
Malaria cerebrală.

Tulburări convulsive și creșterea presiunii intracraniene
Epilepsie
Leziuni care ocupă spațiu.

Tulburări endocrine și metabolice
la .

Diabetes mellitus: Hipoglucemia, cetoacidosis, coma hiperosmolar Mixedema
b. Hipocalcemia
c. Hipercalcemia
d. Hipoadrenalismo
e. Hipopituitarismo
f.
g.
h. Insuficiență
i. hepatică
j. Insuficiență
k. respiratorie
l. Insuficiență cardiacă
Uremia

Acidoză metabolică
Alcaloză metabolică m. Tulburări electrolitice (hipo- și hipernatremie).

Tulburări cardiovasculare
Insuficiență cardiacă congestivă
Encefalopatie hipertensivă, șoc
Aritmii.

Agenți fizici
Hiperpirexie
Hipotermie
Șoc electric
Fulger.

Toxinas y Otros

Intoxicación aguda
Alcohol
Deficiencia de tiamina.

Coma Tropical

Malaria cerebral
Fiebre tifoidea

Coma Metabólico

Etiología	*Signos neurológicos*	*Estudio diagnóstico*
Hipoxia	Mioclono, tono muscular flácido	Trastorno cardiorespiratorio, politrauma
Cetoacidosis diabética	Obnubilación de la conciencia/coma	Glucosa sanguínea > 400mg con cetonuria
Coma hiperosmolar	Coma, convulsiones, signos focales	Glucosa sanguínea > 800mg Alta osmolaridad sérica
Coma hipoglicémico	Coma, convulsiones, signos focales	Glucosa sérica < 50mg/dl
Coma hepático	Asterixis, ictericia	Aumento del nivel de amoniaco
Uremia	Mioclono, asterixis, oliguria	Parámetros renales elevados
Síndrome de desequilibrio	Calambres musculares, convulsiones	Síndrome post-diálisis
Hiponatremia	Coma y convulsiones	Sodio sérico < 126 mmol
Hipernatremia	Debilidad muscular, coma	Sodio sérico > 156 mmol
Hipercalcemia	Debilidad muscular, cefalea	Calcio, fosfato, paratohormona
Hipocalcemia	Tetania, convulsiones, coma	Calcio, fosfato y paratohormona

medilibros.com

Abordaje del Coma

Un paciente en coma tiene que ser abordado de forma sistemática para obtener la máxima información. El objetivo del examen físico es llegar a las conclusiones siguientes:

Localización del coma (nivel del coma)

Abordarea pacientului

I. *Istoric medical și examen fizic general*

Un istoric medical detaliat și un examen fizic amănunțit vor oferi indicii despre etiologia comei.

Examen neurologic

Examinarea neurologică a unui pacient aflat în comă are 3 scopuri.
Pentru a ajuta la determinarea cauzei comei
Ajută la determinarea prognosticului comei
Furnizați o bază.

Para localizar una lesión estructural y valorar el pronóstico, los siguientes exámenes son los más útiles:

Estado de consciencia
Patrón respiratorio
Tamaño pupilar y reactividad
Motilidad ocular
Respuesta motora de las extremidades.

Starea de conștiință

Pacientul trebuie supus unor stimuli auditivi, vizuali și nocivi din ce în ce mai intensi. Trebuie observate nivelul de conștiență al pacientului și intensitatea stimulului aplicat care îl trezește. Orice asimetrie în răspunsul la stimuli sugerează o leziune structurală.

Toți pacienții aflați în comă trebuie rugați să deschidă ochii și să privească în sus și în jos. Deoarece în sindromul de blocare sunt prezente doar aceste mișcări voluntare, pacientul va fi alert și conștient, dar tetraplegic cu paralizii ale nervilor cranieni inferiori, imitând astfel o comă.

Respiraţie

Următoarele modele de respirație sunt utile pentru localizarea nivelului de comă (Fig. 8.1):

A. Respirația Cheyne-Stokes.

Hei .

eu eu.

eu ii.

Cauze

Hei

.

eu

eu.

eu

ii.

Frecuencia respiratoria alrededor de 30 por minuto.

Hay respiración creciente y menguante.

La disminución de la respiración es seguida por apnea por aproximadamente 15 segundos.

B H i H I

D

iv.

medihbrasxora

Insultos diencefálicos

Daño bilateral en cualquier lugar entre el cerebro

Prognoză

Un model respirator Cheyne-Stokes stabil este un semn al unui prognostic bun.

Apariția respirației Cheyne-Stokes la un pacient cu efect de masă unilateral poate fi un semn de hernie.

Schimbarea de la modelul respirator Cheyne-Stokes la alte modele respiratorii indică o deteriorare neurologică.

Hiperventilație neurogenă centrală.

Se referă la respirație rapidă (40-70 pe minut)

Leziuni ale mesencefalului ventral inferior de apeductul lui Sylvius și ale pontului ventral superior ventriculului al patrulea.

Hiperpneea nu poate fi atribuită unei leziuni a SNC dacă PaO_2 este < 70-80 mmHg și PCO_2 este mai mare de 40 mm Hg.

Respirație apneustică: Aceasta este o inspirație prelungită cu o pauză în timpul inspirației. Este cauzată de leziuni ale jumătății inferioare a protuberanței dorsolaterale.

Respirație în cluster: Rezultă în urma unei leziuni grave a măduvei spinării, implicând respirații periodice neregulate ca frecvență și amplitudine, cu pauze variabile între exploziile respiratorii.

Respirație ataxică: Acest tip de respirație este neregulat ca frecvență și ritm și se datorează de obicei unei leziuni a măduvei spinării. Respirația ataxică și leziunile bilaterale ale nervului cranian șase pot fi un semn de avertizare al compresiei trunchiului cerebral în urma unei leziuni extinse.

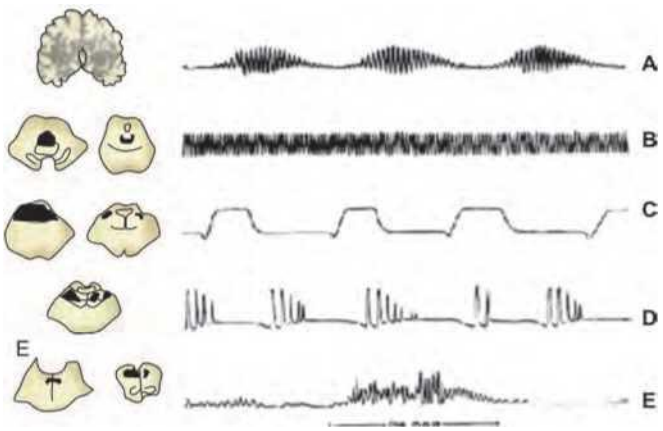

Fig. 8.1 : Patrones respiratorios en estado de coma

Pupilar (Fig. 8.2)

a. *Leziunile talamice* au ca rezultat pupile mici, reactive , adesea denumite *pupile diencefalice* . Constatări pupilare compresimi uei taio ceieuiai similare au fost observate în mai multe afecțiuni toxico-metabolice care au dus la comă.

Leziunile hipotalamice sau leziunile din orice altă parte a sistemului nervos care compromit calea simpatică pot produce sindromul Horner.

NERVUL III (Pupila Uncală) Dilatată și METABOLICO

Fixată

Fig. 8.2: Defecte pupilare în stare comatoasă

Leziunile mezencefalului produc trei tipuri de anomalii pupilare, în funcție de locul în care apare leziunea.

Leziunile tectumului, sau ale plafonului mezencefalului (dorsal) , întrerup reflexul luminos, ducând la menținerea ochilor într-o poziție mediană cu pupilele fixate la lumină, dar reacționând prin convergență, deși această reacție este imposibil de demonstrat la un pacient comatos. Apar fluctuații spontane ale dimensiunii pupilelor, iar reflexul ciliar este păstrat.

Leziunile tegmentului mezencefalic afectează de obicei atât căile simpatice, cât și cele parasimpatice, rezultând pupile fixe, neregulate în poziție mediană, care pot fi inegale.

Leziunile nervului al treilea din trunchiul cerebral sau după ce nervul părăsește parenchimul trunchiului cerebral provoacă o dilatare pupilară largă care nu răspunde la lumină.

Leziunile pontine perturbă căile simpatice, provocând pupile mici (pupile punctiforme), care rămân reactive, deși este necesară mărirea pentru a observa acest lucru.

Leziunile deasupra talamusului și sub puntea pupilară ar trebui să lase funcția pupilară intactă , cu excepția cazului sindromului Horner în leziunile măduvei spinării sau ale măduvei spinării cervicale. III II

Mobilitatea ochilor

Păstrarea mișcărilor oculare implică faptul că o mare parte a trunchiului cerebral este intactă, de la nucleul oculomotor comun din mezencefal până la nucleii vestibulari de la joncțiunea pontomedulară.

Evaluarea mișcărilor oculare constă în trei elemente principale.

Anomalii în poziția primară, inclusiv deviația ochilor.

Mișcări oculare spontane.

Mișcări oculare care apar în sindromul de blocare, catatonie, pseudocomă și stare vegetativă persistentă.

Mișcările oculare rătăcitoare și de vâslit indică faptul că trunchiul cerebral este relativ intact, iar coma se datorează unor cauze metabolice sau toxice sau leziunilor bilaterale asupra trunchiului cerebral.

Nistagmusul care apare la pacienții comatoși sugerează un focar iritativ sau epileptogen supratentorial .

Mișcările conjugate verticale spontane de tip bobbing (balansare oculară), caracterizate printr-o coborâre rapidă a ambilor ochi urmată de o revenire lentă în poziția mediană, indică locul leziunii la nivelul punții mediane.

Nistagmusul oculopalatal apare din cauza leziunilor trunchiului cerebral inferior care implică triunghiul Guillain-Mollaret, care se extinde între nucleul dentat cerebelos, nucleul roșu și oliva inferioară.

Mișcările reflexelor oculomotorii

Aceasta constituie:

Reflexul oculocefalic (mișcarea ochilor păpușii)

Reflex oculovestibular (teste vestibulocalorice).

Fenomenul ochiului păpușii. Acesta se examinează printr-o rotație pasivă bruscă a capului în ambele direcții, lateral, și o flexie-extensie a gâtului, observându-se în același timp mișcarea ochilor.

Testarea vestibulocalorică. Testarea calorică clinică se efectuează de obicei prin aplicarea de apă rece pe membrana timpanică cu capul înclinat pe spate la un unghi de 60 de grade față de orizontală. Această înclinare a capului permite stimularea maximă a canalului semicircular lateral, care este responsabil pentru mișcările oculare auditive. După ce se asigură că canalul auditiv este permeabil și că membrana timpanică nu prezintă defecte, se injectează lent 10 ml de apă rece ca gheața în canalul auditiv. Aplicarea de apă rece pe membrana timpanică determină dezvoltarea de curenți în endolimfa canalelor semicirculare . Aceasta are ca rezultat o modificare a stimulării de bază a nervului vestibular și o deviere conjugată lentă (tonică) a ochilor către urechea stimulată. La o persoană trează, deviația ochilor este minimă și este corectată printr-o fază rapidă de nistagmus către partea opusă. Irigarea cu apă caldă inversează fluxul de endolimfă, provocând o fază lentă care se îndepărtează de urechea stimulată și o fază corectivă normală care se deplasează spre ureche. În mod tradițional, nistagmusul este denumit după direcția fazei rapide. Mnemonicul FOCI (opus rece, egal cald) se referă la fazele rapide. Aplicarea bilaterală simultană de apă rece are ca rezultat deplasarea fazei lentă în jos și deplasarea fazei rapide în sus, în timp ce opusul se întâmplă în cazul aplicării bilaterale de apă caldă.

Interpretare

Un răspuns normal indică un trunchi cerebral intact

Absența răspunsului indică leziuni ale trunchiului cerebral

Răspunsurile anormale neconjugate apar în cazul paraliziei nervilor cranieni, oftalmoplegiei intranucleare sau bolilor oculare restrictive.

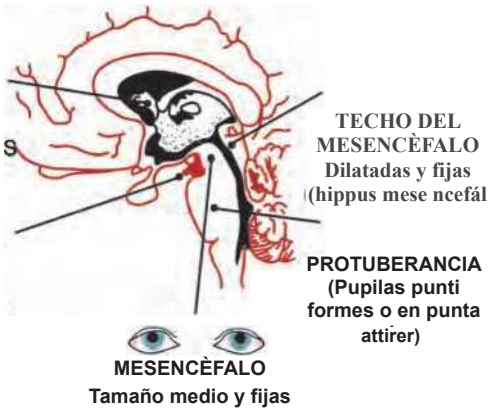

Fig. 8.3: Posturi

Sistemul motorului

Se analizează poziția de repaus și mișcările spontane.

^x^I bolnav lx^k

Posturi (Fig. 8.3)

^©011101

Devierea capului și a ochilor într-o parte și hemipareza contralaterală indică o leziune supratentorială, în timp ce hemipareza ipsilaterală indică o leziune a trunchiului cerebral. Postura decerebrată se prezintă ca o poziție extensorică bilaterală, cu extensia extremităților inferioare, adducție și rotație internă a umerilor și extensia coatelor și încheieturilor mâinilor. Leziunile bilaterale mezencefalice sau pontine sunt de obicei responsabile pentru postura decerebrată. Mai rar, - leziunile metabolice datorate encefalopatiei sau leziunile supratentoriale bilaterale care implică căile motorii produc un model similar.

Postura decorticată implică flexia bilaterală a coatelor și încheieturilor mâinilor, cu adducția umerilor și extensia extremităților inferioare. Este o postură prost localizată, deoarece poate rezulta din leziuni în mai multe locații, dar de obicei deasupra trunchiului cerebral. Postura decorticată nu este la fel de evidentă ca postura decerebrată, deoarece apare în cazul leziunilor relativ reversibile.

Postura unilaterală de decerebrare sau decorticare este în general mai puțin evidentă decât postura bilaterală. Leziunile care cauzează postura unilaterală pot apărea oriunde în sistemul motor, de la cortex la trunchiul cerebral. Postura unilaterală extensorică este frecventă imediat după un eveniment emisferic acut, urmată de un răspuns flexor.

Mișcări spontane

Mișcările tonico-clonice sau alte mișcări stereotipe sugerează convulsiile ca fiind cauza probabilă a afectării stării de conștiență.

Spasmele mioclonice, mișcări musculare aritmice spasmodice simple sau multiple, se observă în encefalopatia anoxică sau în alte come metabolice, cum ar fi encefalopatia hepatică.

Mioclonul ritmic, care trebuie diferențiat de mișcările epileptice, este de obicei un semn al leziunii trunchiului cerebral.

Tetania apare însoțită de hipocalcemie.

Compresia cerebeloasă, ca urmare a herniei amigdaliene intermitente, este caracterizată prin afectarea nivelului de excitație, opistotonus, frecvență respiratorie scăzută și neregulată și dilatare pupilară.

O /

Caracteristici diferențiale între structural Comma

S. vUI

sau

Nivelul de conștiență: Pacienții cu probleme metabolice prezintă adesea modificări ușoare ale nivelului de conștiență și tind să experimenteze schimbări de comportament în trepte și descreșteri. Pacienții cu leziuni structurale acute tind să rămână la același nivel de conștiență sau să se deterioreze progresiv. Toxinele pot provoca, de asemenea, o scădere progresivă a nivelului de conștiență.

Respirația: Respirația rapidă și profundă se datorează cel mai adesea anomaliilor metabolice, dar este rareori cauzată de leziuni pontine sau edem pulmonar acut secundar unor leziuni structurale acute.

Examinarea fundului de ochi: Hemoragia subhialoidă sau edemul papilar sunt aproape patognomonice pentru leziunile structurale . Edemul papilar datorat creșterii presiunii intracraniene (PIC) poate indica o leziune cu efect de masă intracraniană sau o encefalopatie hipertensivă. Edemul papilar nu apare în bolile metabolice, cu excepția hipoparatiroidismului, intoxicației cu plumb și hipertensiunii arteriale maligne.

Diametrul pupilei: Pupilele sunt de obicei simetrice în comă din cauze metabolice toxice. Pacienții cu encefalopatii metabolice sau toxice au adesea pupile mici cu reactivitate păstrată.

Excepții apar în cazul intoxicației cu metanol , care poate produce pupile dilatate și nereactive, sau la sfârșitul unei come toxice sau metabolice, dacă a apărut hipoxie sau alte leziuni cerebrale permanente. În asfixia terminală, pupilele sunt inițial dilatate și apoi se fixează într-o poziție mediană în decurs de 30 de minute. Dilatarea inițială este atribuită descărcării simpatice masive.

Reactivitatea pupilară: Evaluarea reflexului pupilar este unul dintre cele mai utile mijloace de diferențiere a comei metabolice de cea structurală. Reactivitatea pupilară este relativ rezistentă la afectarea metabolică și este, în general,

păstrată în coma cauzată de intoxicație medicamentoasă sau cauze metabolice, chiar și atunci când alte reflexe ale trunchiului cerebral sunt absente. Hipotermia poate fixa pupilele, la fel ca și intoxicația severă cu barbiturice; agenții blocanți neuromusculari produc pupile mici sau poziționate la mijloc, iar glutetimida și atropina le dilată.

Mobilitatea ochilor: Deconjugarea mișcărilor oculare este de obicei o caracteristică a leziunilor structurale.

Mișcări oculare spontane: Mișcările oculare erratice cu urmărire completă sugerează, în general, anomalii metabolice sau toxice .

Mișcări oculare reflexe: Mișcările oculare reflexe sunt în mod normal intacte în coma toxică/metabolică, cu excepția rarelor intoxicații cu fenobarbital sau fenitoină sau a comei metabolice profunde din alte cauze.

Mișcări spontane: Comă caracterizată prin perioade de agitație motorie, tremor sau spasme datorate toxinelor sau medicamentelor, cum ar fi clorpromazina sau litiul. Hernia trunchiului cerebral sau ischemia intermitentă a SNC pot produce, de asemenea, mișcări posturale neobișnuite. Mișcările mioclonice sunt frecvent metabolice sau induse de anoxie.

Tonus muscular: Tonusul muscular este de obicei simetric și normal sau scăzut în coma metabolică. Leziunile structurale cauzează tonus muscular asimetric . Tonusul poate fi crescut, normal sau scăzut în leziunile structurale.

Aspect și comportament

Acest lucru poate fi evaluat la intrarea pacientului în cabinetul de consultații. Se notează modul în care se comportă pacientul, ținuta și igiena personală. De asemenea, se notează comportamentul acestuia, inclusiv dacă pare deranjat, apatic, agitat sau confuz.

Stare emoțională

Evaluați dacă pacientul este exaltat, euforic, excitat sau deprimat.

Dispoziție: Este starea emoțională predominantă.

Afect: Este o experiență emoțională declanșată de un anumit stimul.

Starea de spirit este caracterizată de un sentiment de bucurie și fericire, o stare excepțională de bunăstare mintală sau un sentiment de depresie.

Depresie: Aceasta este o stare de spirit caracterizată prin descurajare și lipsă de speranță fără un motiv aparent. Depresia poate fi de două tipuri:

Tulburare depresivă majoră (episoade unice sau recurente)
Tulburare distimică (o formă de depresie cronică, mai puțin intensă, care durează cel puțin doi ani).

Instabilitate emoțională: Euforie și depresie inadecvate, fără niciun motiv aparent. Observate în paralizia pseudobulbară.

Manie: O perioadă distinctă de dispoziție anormal de ridicată sau iritabilă .

Anxietate: Este o reacție anticipatorie. Se poate manifesta prin simptome somatice legate de sistemul nervos autonom, simptome psihologice sau ambele.

Orientare

Se adresează întrebări pentru a evalua orientarea pacientului în timp, loc și persoană: Timp. Rugați pacientul să precizeze anul, anotimpul, data, ziua și luna.

Locație: Întrebați statul, țara, orașul, spitalul și etajul unde sunteți internat.

Persoana întreabă identitatea rudelor apropiate sau a vecinilor săi.

adresa și calificările pacientului .

Excludeți *confabulația,* care este completarea amintirilor uitate cu material nepotrivit din experiențe trecute, de exemplu, psihoza Korsakoff.

Lateralitate manuală

Este preferința pentru utilizarea mâinii pe o anumită parte - (dreapta sau stânga) pentru acțiuni motrice complicate, fine și îndemânatice.

Mâna dominantă este mâna folosită pentru pieptănarea părului, încheierea cămășii sau ridicarea unei monede. De asemenea, poate fi testată indirect, cerându-i pacientului să lovească o minge cu piciorul sau să se uite printr-o gaură mică cu ochiul. Piciorul sau ochiul pe care îl folosește de preferință oferă un indiciu despre latura de dominanță a creierului.

Când pacientului i se cere să își încrucișeze brațele peste piept, brațul dominant este plasat în față. În mod similar, când pacientului i se cere să se ridice în picioare, mâna dominantă vine în spate.

Există o diferență anatomică între dimensiunile emisferelor cerebrale dominante și nedominante. Planum temporale, situat adiacent centrului auditiv al girusului transversal al lui Heschl, este mai mare în emisfera stângă la persoanele dreptace. Stângăcia poate fi moștenită sau poate rezulta dintr-o boală a emisferei stângi în copilăria timpurie.

Dominanța emisferei stângi pentru limbaj apare la 95% dintre persoanele dreptaci. Chiar și la 50% dintre persoanele stângaci, emisfera stângă este dominantă.

Informații generale

Este necesar să se determine capacitatea intelectuală generală a pacientului, demonstrată prin nivelul său de educație și istoricul profesional, înainte de a-i evalua inteligența.

Inteligența este evaluată folosind următoarele teste: i.

Gândire abstractă: Se evaluează prin solicitarea pacientului de a explica semnificația unui leiián comun.

Raționament: Acest lucru este testat cerându-le să compare obiecte sau să facă diferența între o minciună și o greșeală. Se testează capacitatea lor de a aprecia asemănările și diferențele dintre două obiecte, animale etc.

Judecata: Se evaluează întrebând pacientul ce ar face dacă ar vedea o casă în flăcări sau dacă ar da peste un plic.

Atenție: Evaluarea se face cerându-i pacientului să efectueze o scădere secvențială a numărului 7 din 100 la zero.

Calcul: Se evaluează cerându-i pacientului să rezolve probleme numerice simple.

Memorie

Este puterea de a reține și de a-ți aminti experiențele trecute.

Componente de memorie

Recepție

Înregistra
Retenţie
Recuperare.

Băieți

a. *Memoria imediată sau pe termen scurt:* Aceasta este memoria evenimentelor care durează doar câteva secunde. Stochează informații timp de câteva secunde.

Acest lucru se testează cerându-i pacientului să - reproducă o serie de numere.

Exemplu:

Secvență de cifre, 7 înainte, 5 înapoi
Scrieți „Lume” invers.

Memoria imediată este afectată în sindromul confuzional acut, sindromul Wernicke-Korsakoff, și este în mare măsură conservată în demență și sindromul amnezic. Memoria imediată necesită, de asemenea, atenție susținută.

Memoria recentă: Aceasta înseamnă reținerea informațiilor prezentate în câteva minute, ore și zile. Se evaluează cerându-i pacientului să-și amintească unele evenimente recente sau importante și să-și amintească trei obiecte comune fără legătură sau o adresă simplă care i-a fost dată cu câteva minute în urmă.

Acest lucru este afectat în demență, sindroame confuzionale și amnezie. Se testează după două și cinci minute, în funcție de gradul de amnezie.

Memoria pe termen lung, secundară sau îndepărtată: Aceasta se referă la memoria evenimentelor trecute. Poate fi evaluată prin întrebări despre cele mai importante fapte și detalii ale unor evenimente publice bine-cunoscute, dar care sunt dificil de reținut.

la Artă sau nume de personalități politice sau locuri din orașele mari . Includeți semnificația informațiilor mai degrabă decât cuvinte sau imagini exacte.

Percepții

Idei delirante: Acestea sunt credințe false care persistă în ciuda dovezilor contrare.

Halucinații: Acestea sunt impresii false care se referă la organele de simț speciale în absența unui stimul, de exemplu, epilepsia lobului temporal, sevrajul alcoolic, schizofrenia.

Iluzii: Acestea sunt erori în interpretarea stimulilor .

Obsesii: Acestea sunt gânduri recurente și persistente care se impun pacientului în ciuda eforturilor sale de a scăpa de ele.

Funcții vizuospațiale

Pacientului i se cere să copieze desenul unei stele cu cinci colțuri sau al unei cutii tridimensionale. Apraxia construcțională sau agnozia vizuospațială se manifestă prin dificultatea de a trasa liniile necesare pentru orientarea sau poziționarea spațială corectă. Perseverența sau neglijența vizuală este evidentă în acest test.

Apraxia

Acesta este un deficit în capacitatea de a efectua acțiuni învățate în absența slăbiciunii motorii, a pierderii senzației sau a ataxiei. În consecință, pacientul apraxic nu este capabil să folosească obiecte, deși utilizarea lor poate fi recunoscută și descrisă. Rezultă din deteriorarea cortexului parietal stâng sau a substanței albe parietale a emisferei stângi sau a ambelor emisfere sau din cauza unei boli a conexiunilor dintre cele două emisfere prin intermediul corpului calos.

Evaluarea se face cerându-i pacientului să folosească obiecte (să aprindă o țigară, să copieze un cub, o stea, un ceas) sau să execute sau să imite anumite mișcări.

Tipuri de apraxie

Apraxia mișcării membrelor.

Aceasta implică o dizabilitate motorie specifică a unui membru, de obicei a unui braț, în absența unei slăbiciuni severe sau a ataxiei.

Apraxia ideomotorie.

Aceasta se referă la starea în care pacientul nu este capabil să execute comanda motorie, în ciuda înțelegerii comenzii și a funcțiilor senzoriale adecvate. Acesta este cel mai frecvent tip de apraxie. Aici, conceptul este normal, dar execuția este defectuoasă .

Apraxia ideațională.

Aceasta se referă la afecțiunea în care pacienții au apraxie deoarece au pierdut conceptul unei abilități motorii dobândite anterior. Pacientul poate numi și defini obiectul, dar nu știe cum să îl manipuleze atunci când este pus în mâini.

Apraxia buccofacială.

Aceasta se referă la afecțiunea în care pacientul nu poate îndeplini abilitățile dobândite ale gurii, buzelor, obrajilor, limbii și gâtului în absența paraliziei motorii și a mușchilor în cauză.

Agnozia este definită ca lipsa recunoașterii obiectelor cunoscute în prezența intactă a căilor senzoriale , vizuale și auditive.

Agnozie tactilă

Agnozie

Pacientul este incapabil să recunoască obiecte familiare în prezența unui sistem senzorial intact și trebuie să aibă o funcție motorie și o coordonare suficiente pentru a explora obiectul.

Agnozie vizuală

Este incapacitatea de a recunoaște ceea ce se vede cu ochii, în ciuda unei căi vizuale intacte. În același timp, se poate descrie culoarea, dimensiunea și forma obiectului fără a-l recunoaște.

Prosapagnozie

Este incapacitatea de a identifica o față familiară care apare într-o leziune parieto-occipitală.

Anosognozie

În leziunile lobului parietal drept, există o lipsă de conștientizare în recunoașterea membrului paralizat.

os.com

Somnul este un fenomen fundamental al vieții și o fază indispensabilă a existenței umane. Somnul reprezintă una dintre cele 24 de ore de bază ale ritmurilor circadiene.

Majoritatea adulților dorm între 7 și 8 ore pe zi.

Vârstă	*Durata somnului*
Nou-născut	16-20 de ore
Copil	10-12 ore
10 ani	9-10 ore
Adolescenți și adulți Vârsta	7-8 ore
târzie a vieții adulte	Aproximativ 6,5 ore

Stări și etape de somn

Acesta constă în două stări fiziologice distincte numite somn REM și somn non-REM.

REM (mișcare rapidă a ochilor / vise / desincronizare / somn-D)

Non-MOR (ortodox/sincronizat/somn-S).

Somnul non-REM are patru faze, dintre care două sunt cunoscute sub numele de „unde lente” sau somn profund, deoarece sunt asociate cu unde de joasă frecvență sincronizate

Tipos de Agnosia

Modalidad	*Subtipos*	*Correlaciones neuroanatómicas*
Visión		
	Agnosia visual de objetos	Occipito-temporal bilateral Occipito-temporal izquierda
	Prosopagnosia asociativa	Occipito-temporal bilateral
	Prosopagnosia aperceptiva	Occipito-temporal derecha y occipito-temporal
Audición	Agnosia auditiva ambiental	Bilateral posterior superior Temporal
	Fonagnosia	Parietal inferior derecha
	Amusia	Temporal posterior derecha y parietal inferior
Somatosensorial	Agnosia táctil de objetos (completa)	Opérculo parietal derecho e izquierdo, ínsula posterior Parietal medial superior derecho
	Agnosia táctil de objetos (estímulo no manipulable)	
Trastorno de percepción	Anosognosia	Parietal derecha y frontal ventromedial bilateral

în EEG.

Etapa 1: Tranziția de la starea de veghe este caracterizată prin dispariția modelului obișnuit de tip *a* și apariția unui model mixt de frecvență de amplitudine mică în intervalul theta (2-7 Hz). Este asociată cu mișcări lente, de rotire a ochilor.

Etapa 2: Există o apariție a complexelor K și a fusurilor de somn care se suprapun peste o activitate de fond similară cu cea din etapa 1 (amplitudine scăzută).

Stadiul 3: Există o predominanță a activității delta în EEG de 20 până la 50% din înregistrare (amplitudine crescută și frecvență scăzută).

Stadiul 4: Activitate EEG delta peste 50%.

Tipuri de unde în EEG	*Frecvență*
la	7-13/sec
P.	> 13/sec
0	4-6/sec
SAU	< 4/sec

Somn REM

Aceasta constă din unde de mică amplitudine și frecvență mixtă.

Somnul REM se dezvoltă după progresia prin diferitele etape ale somnului non-REM, de obicei în decurs de 90 de minute. Este etapa în care au loc cele mai multe vise. În timpul unei nopți de somn, există cicluri atât de somn non-REM, cât și de somn REM, episoadele REM fiind relativ mai lungi.

Activitatea tonică musculară este minimă în timpul somnului REM. Mișcările oculare sunt rapide și coordonate în toate direcțiile. Mișcările corporale brute au loc aproximativ la fiecare 15 minute în timpul tuturor etapelor de somn, dar sunt cele mai frecvente în timpul tranziției dintre somnul REM și cel non-REM.

Somnul REM are componente fazice și tonice. În perioada fazică, pe lângă mișcările oculare, pupilele se dilată și se contractă alternativ, iar tensiunea arterială, pulsul și respirația cresc și pot deveni neregulate. În perioada non-fazică, există flacciditate și atonie a căilor respiratorii superioare, a mușchilor intercostali și a mușchilor abdominali, ceea ce poate pune viața în pericol la copiii cu detresă respiratorie excesivă și la pacienții cu cifoscolioză, distrofie musculară și poliomielită paralitică.

Aproximativ 20 până la 25% din timpul total de somn la adulții tineri este petrecut în somn REM, 3 până la 5% în stadiul 1, 50 până la 60% în stadiul 2 și 10 până la 20% în stadiile 3 și 4 combinate. Somnul în stadiile 3 și 4 scade odată cu vârsta, iar la persoanele peste 70 de ani, somnul în stadiul 4 este practic inexistent.

Majoritatea adulților dorm de obicei 7-8 ore pe noapte. La vârste extreme, sugarii și vârstnicii se confruntă cu întreruperi frecvente ale somnului.

Adulții cu o durată obișnuită de somn mai mică de 4 ore sau mai mare de 9 ore au rate de mortalitate crescute în comparație cu cei care dorm 7-8 ore pe noapte.

Debutul brusc al somnului REM la adulți poate sugera:
Depresie endogenă Narcolepsie
Tulburări de ritm circadian

ros.com
Abstinencia de narcóticos.
Durante el sueño hay:

Scăderea temperaturii corpului, în special în perioada non-REM

În timpul somnului REM, metabolismul glucozei este mai intens în comparație cu starea de veghe.

În urină, excreția absolută de sodiu și potasiu scade

Secreția de cortizol și TSH este scăzută la începutul somnului.

Secreția de cortizol crește la trezire.

Melatonina (din glanda pineală) este secretată noaptea și încetează să mai fie produsă odată cu stimularea retinei de către lumina soarelui.

În stadiile 3 și 4, hormonul de creștere este secretat până la mijlocul și sfârșitul vieții adulte.

Secreția de prolactină crește noaptea, atât la bărbați, cât și la femei.

Secreția asociată de LH în timpul somnului are loc la pubertate.

Mecanismul fiziologic care guvernează somnul non-REM și REM este localizat în formațiunea reticulară pontină.

Neuroanatomia somnului (Centrul de Somn)

Generarea somnului provine din formațiunea reticulară medulară , talamus și porțiunea bazală a prozencefalului. Starea de veghe, sau generarea unui EEG activ, este menținută de formațiunea reticulară a trunchiului cerebral, mezencefalului, subtalamusului, talamusului și porțiunii bazale a prozencefalului. Ipotezele actuale sugerează că capacitatea de a dormi și de a genera starea de veghe se datorează unui grup de neuroni care se extind rostral de la trunchiul cerebral la porțiunea bazală a prozencefalului.

Funcția somnului

Se crede că somnul este util pentru refacerea organismului, facilitând funcția motorie și consolidând învățarea și memoria.

Efectul privării de somn

Privarea de somn (REM și non-REM) timp de aproximativ 60-200 de ore provoacă somnolență, oboseală, iritabilitate și dificultăți de concentrare. Performanța motorie scade. Îngrijirea de sine este neglijată. Ulterior, apare microsomnul, care duce la diverse erori și accidente. Pot apărea și iluzii și halucinații (vizuale și tactile).

Pacientul poate prezenta nistagmus, anomalii saccadice, pierderea acomodării, tremurături ușoare ale mâinilor, ptoză, față inexpresivă, răgușeală, vorbire neclară etc. Pragul convulsivant este scăzut. Concentrația de corticosteroizi 17-OH crește, la fel ca și stimularea catecolaminergică. Rareori, pot apărea episoade psihotice de țipete și suspine. În timpul recuperării, pacienții intră în stadiul IV de somn non-REM direct în detrimentul stadiului II și al somnului REM. A doua zi, are loc somnul REM cu o durată mai lungă.

Clasificarea internațională a tulburărilor de somn

Dissomnii

Tulburări intrinseci de somn
Insomnie psihofiziologică
Insomnia idiopatică
Narcolepsie
Hipersomnie idiopatică sau recurentă
Hipersomnie posttraumatică
Sindroame de apnee în somn
Tulburare de mișcare periodică a membrelor
Sindromul picioarelor neliniștite.

Tulburări extrinseci de somn
Igiena inadecvată a somnului
Tulburări de somn legate de mediul înconjurător
Insomnia cauzată de altitudine
Tulburări de adaptare la somn
Tulburare legată de somn
Insomnia cauzată de alergii alimentare
Sindromul de mâncat/băut nocturn
Tulburări de somn dependente de droguri/alcool.

Tulburări de somn ale ritmului circadian
Sindromul de decalaj orar
Tulburare de somn în timpul muncii în ture
Sindromul fazei de somn întârziate (pacientul se culcă târziu (2-3 dimineața) și se trezește târziu (11 dimineața))
Sindromul fazei avansate de somn (pacientul se culcă devreme (20:00-21:00) și se trezește devreme (4:00-5:00))
Tulburări de somn-veghe, altele decât cele de 24 de ore

Parasomnii

Tulburări de trezire
Trezire confuză
Somnambulism
Terori nocturne.

Tulburări de tranziție somn-veghe
Tulburări **de mișcare** atimică
El vorbește în timp ce doarme
Crampe nocturne la picioare.

Parasomniile asociate cu somnul REM
Coșmaruri
Paralizie în somn
Tulburări de somn legate de erecția peniană
Erecție dureroasă legată de somn
Somnul REM legat de aritmii
Tulburări de comportament în somnul REM.

Alții
Bruxismul în somn
Enurezis în somn
Distonie paroxistică nocturnă.

Tulburări de somn asociate cu Tulburări medicale sau psihiatrice

Asociate cu tulburări mintale
Schizofrenie, anxietate, tulburare afectivă, nevroză obsesiv-compulsivă, alcoolism cronic, depresie.

Asociate cu tulburări neurologice
Tulburări cerebrale degenerative
Parkinsonism

Insomnie familială fatală
Epilepsia legată de somn
Dureri de cap legate de somn.

Asociate cu alte afecțiuni medicale

Boala somnului
Ischemie cardiacă nocturnă
BPOC, fibroză chistică
Astmul asociat somnului
Tulburări de somn asociate cu reflux gastroesofagian, ulcer peptic
Insuficiență renală cronică, insuficiență hepatică
Hipertiroidism
Medicamentele (teofilină, agoniști adrenergici, glucocorticoizi pot perturba somnul)
Durere cronică.

Este o plângere legată de lipsa somnului. Ar putea fi:

a. Insomnie cu debut în somn - dificultăți de a adormi.
Insomnie de menținere a somnului (treziri frecvente sau constante).
b. Somn nereparator - somnolență persistentă în ciuda o durată adecvată a somnului,
c.

Insomnie

Terori nocturne (Pavor Nocturnus)

Apare la copiii mici în primele ore de somn (stadiul 3 sau 4 al somnului non-REM). Copiii plâng la activarea sistemului nervos autonom (transpirații, tahicardie , hiperventilație) și, de obicei, nu își amintesc episodul.

Coșmarurile apar în timpul somnului REM și provoacă o excitare intensă, cu amintirea episodului neplăcut asociat cu visul. Acestea pot apărea după sevrajul alcoolic, administrarea de sedative sau intoxicația cu barbiturice. Modificările sistemului nervos autonom sunt mai puțin frecvente. Ca eveniment izolat, pot apărea febră, indigestie, citirea de povești înfiorătoare sau expunerea la filme de groază.

Tulburări de comportament în somnul REM

Este frecventă la bărbații de vârstă mijlocie sau mai în vârstă. Există antecedente de sindrom Guillain-Barré, tulburări degenerative, demență, hemoragie subarahnoidiană sau accident vascular cerebral. Există adesea afectarea prezenței martorilor. La trezire, pacientul raportează vise vii. Trebuie diferențiată de convulsiile nocturne după polisomnografie.

după o polisomnografie

ia dezvoltă Parkin-

Sindromul de apnee în somn (Apnee în somn)

implică disfuncții respiratorii în timpul somnului. Reflexul de tuse **este suprimat** . Limba este trasă înapoi sau există epiglotă. Încetarea respirației poate fi cauzată de obstrucția căilor respiratorii (apnee obstructivă în somn), absența efortului respirator (apnee centrală în somn) sau o combinație a acestora (apnee mixtă în somn). Acestea sunt frecvente la bărbații obezi și vârstnici , adesea asociate cu hipertensiune arterială.

Parasomnii

Acestea sunt tulburări de comportament legate de somn, asociate cu treziri scurte sau parțiale, dar fără perturbări semnificative ale somnului. Nu există nicio afectare a stării de alertă în timpul zilei.

Cele mai importante două parasomnii sunt somnambulismul și terorile nocturne, care apar în timpul somnului cu unde lente.

Somnambulism (activități motorii automate în timpul somnului)

Pacienții pot merge, urina inadecvat sau părăsi casa rămânând inconștienți sau

Există somnolență excesivă în timpul zilei, cu episoade involuntare de somn în timpul zilei, tulburări de somn nocturn și cataplexie (slăbiciune bruscă sau pierderea tonusului muscular, adesea declanșată de emoție). Aceasta cuprinde o tetradă clinică de

Somnolență excesivă în timpul zilei
Cataplexie
Halucinații hipnagogice
Paralizia în somn.

Simptomele asociate includ comportament automat în timpul stării de veghe, amnezie care durează de la câteva secunde până la ore și o izbucnire bruscă de cuvinte lipsite de sens sau irelevante la sfârșitul atacului.

Cauza acestei tulburări este necunoscută. Rareori poate apărea în urma unei leziuni cerebrale, a sclerozei multiple , a craniofaringiomului, a tumorilor ventriculului al treilea sau ale trunchiului cerebral și a diabetului insipid.

Tratament

Nu sunt foarte comunicativi. Trezirea este dificilă. Apare în timpul stadiilor 3 și 4 ale somnului non-REM. Este frecventă la copii și adolescenți. Diazepamul poate fi utilizat în cazuri severe.
Puiuri de somn de 15-20 de minute plasate strategic
Utilizarea medicamentelor stimulante (sulfat de dextroamfetamină, metilfenidat, pemolină)
Antidepresiv triciclic pentru controlul cataplexiei

Modafinilul în doză unică de 200-400 mg/zi este un agent valoros pentru tratamentul somnolenței excesive diurne în narcolepsie.

Aceștia trebuie avertizați cu privire la pericolul atacurilor de somn și al pierderilor de conștiență similare în timpul conducerii sau al participării la alte activități care necesită atenție constantă.

Bruxismul în somn

Aceasta este o scrâșnire puternică și involuntară a dinților în timpul somnului, care afectează 10-20% dintre oameni. Vârsta tipică de debut este de 17-20 de ani. Remisiunea spontană poate apărea până la vârsta de 40 de ani.

Malocluzia dentară și mecanismele neurologice centrale pot fi implicate în fiziopatologie. Cazurile severe sunt tratate cu o atelă dentară și trebuie implementată o gestionare a stresului.

Enurezis în somn (Enurezisul nopții)

Acest lucru se întâmplă în timpul somnului lent la tineri. Este normal înainte de vârsta de 5 sau 6 ani. Afecțiunea se ameliorează în timpul pubertății și este mai puțin frecventă la vârsta adultă.

Enurezis primar: eșecul de a obține continența de la naștere.
IVU

Trastornos del Ritmo Circadiano del Sueño

Enuresis secundaria: Pa^y? i cont^e^e|^sQ os trastomos del ritmo del sueño antes que la

d

durante 6 a 12 meses y luego se convierte en incontinente. B generación e sueño.

Puede deberse a
Leziuni ale caudae equinae
Epilepsie
Apnee în somn
Malformații ale tractului urinar.
Tratament K
Exerciții de antrenament pentru vezica urinară
Terapia comportamentală
Gestionarea stresului
Clorură de oxibutinină
Imipramină
Desmopresină intranazală.

Tulburări de somn cu tulburări neurologice

Acest lucru se poate datora
Durere (spondiloză cervicală)
Demență (rătăcire nocturnă, agravarea simptomelor noaptea)
Epilepsia poate apărea în timpul somnului.

Epilepsia nocturnă apare la scurt timp după instalarea somnului sau în prima oră de la trezire, în principal în timpul stadiului 4 al somnului REM sau non-REM. Privarea de somn din zilele precedente poate declanșa o criză epileptică. Persoanele cu epilepsie nocturnă îi avertizează adesea pe ceilalți despre crizele lor prin plâns, activitate motorie violentă sau dificultăți de respirație. Acestea intră într-o stare din care nu pot fi trezite. Uneori, sângele pe cearșafuri sau câteva picături de sânge pe pernă, incontinența urinară, mușcătura limbii sau durerile musculare sunt semne ale unei crize epileptice. Rareori, moartea poate surveni în timpul unei crize epileptice sau din cauza aritmiilor.

Tulburările de mișcare (boala Parkinson , hemibalismul, coreea Huntington, sindromul Gilles de la Tourette - pacienții prezintă simptome extrapiramidale și coprolalie) sunt asociate cu tulburări de somn.
Sindroamele cefaleice pot prezenta exacerbări asociate cu somnul (migrenă, cefalee cluster).
Insomnie familială fatală: Aceasta este o tulburare ereditară. Există o degenerare bilaterală a nucleilor anterior și dorsomedial ai talamusului. Ulterior, pot apărea disfuncție autonomă, dizartrie, mioclonii, comă și deces.

Poate fi organic dacă defectul este la nivelul stimulatorului cardiac circadian sau poate fi de mediu.

Sindromul de decalaj orar

Este asociată cu somnolență excesivă în timpul zilei, dificultăți de adormire, treziri frecvente sau disconfort gastrointestinal; apare până la 2-14 zile, în funcție de numărul de fusuri orare traversate, direcția de deplasare, vârsta călătorului și capacitatea sa de schimbare de fază. Persoanele care petrec mult timp în aer liber se pot adapta rapid. Călătorii care se îndreaptă spre est tind să se culce târziu și să se confrunte cu un răsărit devreme. Călătorii care se îndreaptă spre vest se confruntă cu un apus târziu, un somn lung și se adaptează devreme.

Tulburări de somn cauzate de munca în ture

Privarea de somn și nealinierea ritmului circadian duc la scăderea vigilenței și a performanței și cresc riscurile de siguranță în rândul lucrătorilor din tura de noapte. Se pot face îmbunătățiri dacă sunt îndeplinite următoarele criterii.
Programul de lucru ar trebui să favorizeze o schimbare în sensul acelor de ceasornic.
Reduceți frecvența rotației turelor (modificarea programului trebuie făcută la fiecare 2-3 săptămâni).

iii. Turele de noapte consecutive ar trebui limitate la doar 4-5 zile pe săptămână.

Vorbire și limbaj

Definiții

Afazie: Tulburare de înțelegere sau producere a limbajului în scris sau vorbit.

Disfazie: Aceasta înseamnă dificultăți de vorbire. Tulburarea este de obicei incompletă.

Limbaj: Se referă la selecția și ordonarea serială a cuvintelor conform regulilor învățate, prin care o persoană folosește modalități vorbite sau scrise pentru a comunica cu ceilalți și a exprima activități cerebrale implicate în gândire și învățare.

Anartrie: Pierderea totală a articulației vorbirii.

Disartrie: Dificultăți de articulare, de obicei legate de pronunția deficitară a consoanelor.

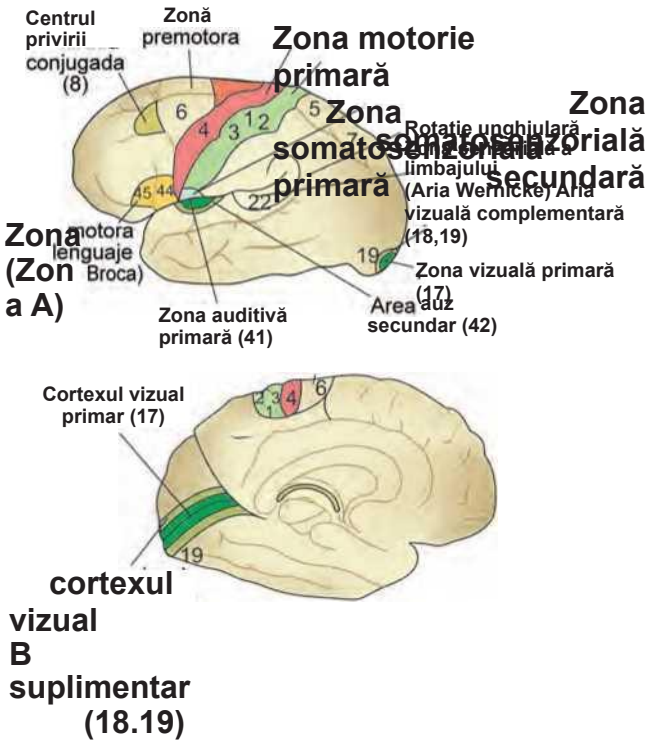

Fig. 8.4A y B: Áreas funcionales de la corteza cerebral

Agrafia: Incapacitatea de a scrie.

Disgrafie: Abilități de scriere deficitare din cauza tulburărilor motorii corticale difuze în scris. *Alexie:* capacitatea de a

Sordera de la palabra: Significa dificultad en la comprensión del significado de las palabras escuchadas.

Ceguera de la palabra: Significa dificultad en la comprensión del significado de las palabras que se ven.

Parafasia: Elementos silábicos o palabras simples que se han perdido y se reemplazan por sustituciones de modo que la respuesta deseada es solo aproximada.

Afonía: Pérdida total de la producción de la voz.

Disfonía: Esto significa dificultad en la fonación (voz). Es debido a la enfermedad de laringe o su inervación causando incapacidad para producir sonidos vocales básicos, a menudo con un volumen de voz reducido.

Bradilalia: Lentitud de expresión, por ejemplo, depresión, hipotiroidismo, parkinsonismo.

Ecolalia: Esto significa repetición de las palabras del examinador por parte del paciente, debido a lesiones corticales o temporoparietales o esquizofrenia.

Palilalia: Repetición de palabras terminales mediante el propio discurso, por ejemplo, parkinsonismo, lesiones corticales difusas.

Dislexie

: Dificultăți la citire · *Zona Broca (* zona */aria limbajului motor 44):* Este partea

Partea posterioară a celui de-al treilea girus frontal inferior al emisferei dominante. Este importantă pentru fluență, ritmul vorbirii și menținerea gramaticii și sintaxei.

Afazia Broca (afazie expresivă sau afazie motorie): Lezarea ariilor motorii duce la o articulație deficitară și o vorbire nefluentă, cu un număr redus de cuvinte, cu erori gramaticale și sintactice.

Aria Wernicke (aria senzorială a vorbirii/partea posterioară a zonei 22 și joncțiunea parietotemporală): Este regiunea temporo-parieto-occipitală dominantă și este importantă în înțelegerea limbajului receptat și în selecția cuvintelor pentru exprimarea ideilor.

Afazia Wernicke (afazie receptivă sau afazie senzorială): În cazul afectării zonei senzoriale, debitul spontan de vorbire

La parafasia puede ser
Literal Letras
Verbal Palabras incorrectas (hierba es hiel)
Neologismos Palabras sin sentido (hierba es . . grumosa)
incorrectas (hierba es azul)

poate fi normal sau crescut; vorbirea este fluentă, iar articularea fonemelor este în general intactă. Vorbirea poate conține parafazii, neologisme și jargon. Când leziunea este limitată la regiunea temporală, apar distorsiuni în cuvintele auzite. Când leziunea este limitată la regiunea parieto-occipitală, apar distorsiuni în cuvintele văzute.

Afazia de conducere: Deficitul este incapacitatea pacientului de a repeta fraze sau cuvinte rostite de

Caracteristici diferențiale ale diferitelor sindroame de vorbire

Sindroame	*Caracteristici clinice*	*Localizare*	*Cauze*	*Caracteristici asociate*
Afazie globală	Vorbire minimă; nu este fluent; înțelegere slabă a limbajului vorbit și scris	Arterele carotide interne și cerebrale medii (lobii frontali, parietali și temporali superiori dominanti)	Infarct miocardic, traumă, tumoră	Hemiplegie contralaterală, pierdere emisenzorială, hemianopsie
Afazia lui Broca	Lipsă de fluență; agramatic; disprozodic; poate fi mut	Ramura frontală superioară a ACM	Hemoragie, tumoră, atac de cord	Hemiplegie contralaterală, pierdere emisenzorială minimă, dispraxie orală, dizartrie corticală, dificultăți de scriere. Deficit senzorial al lobului parietal, hemianopsie; fără tulburări motorii. Hemihipoestezie contralaterală, hemianopsie omonimă, nistagmus optokinetic.
Afazia Wernicke	Vorbire fluentă, incomprehensiune; lipsa repetițiilor; alexie; agrafie; parafazii	Ramură inferioară a MCA	Hemoragie, tumoră, encefalită herpetică Embolie	Surditatea este rară
Afazie de conducere	Parafazie; dificultăți la repetiție și la citirea cu voce tare. Înțelegerea vorbirii normale.	Ramură posterioară a arterei mandibulare mediale (marginea superioară a fisurii silviene, lobul parietal inferior)		
Surditate pură a cuvintelor (în principal auditivă)	Înțelegere auditivă deficitară; incapacitatea de a repeta cuvinte sau de a dicta textul	Girusul temporal superior	Infarct miocardic, abces, tumoră	
Dislexie cu disgrafie (în principal vizuală)	Tulburări de înțelegere vizuală în regiunea parieto-occipitală; nu pot citi sau scrie		Infarct, tumoră, hemianopsie, hemoragie lobară	
Orbire verbală pură	Limbaj vorbit și scris normal; incapacitate de a citi (cortex striat occipital)		Infarct, tumoră, hemianopsie, hemoragie lobară	
Izolarea zonelor de vorbire		ACA, ACM, ACP	**Hipotensiune arterială ,** hipoxie, scăderea tensiunii arteriale stop cardiac	Vigilență și reactivitate; slăbiciune bilaterală a membrelor inferioare; apraxie; demență; nu
Afazie amnezică-disnomică	Incapacitatea de a-și aminti numele sau părțile obiectelor; dificultăți cu memoria recentă	Teritoriul ACP (lobul temporal profund, girusul hipocampic)	Tumoră, Boala Alzheimer, atac de cord PCA, encefalită herpetică	Există pierderi motorii sau senzoriale; defecte ale cadranul superior

examinator (repetiție alterată). Leziunea este localizată în zona perisilviană cu afectarea fibrelor fasciculului arcuat.

Afazie transcorticală

Aria motorie anterosuperioară față de aria lui Broca

Senzorial posteroinferior față de aria Wernicke

Tulburarea de limbaj în aceste două afecțiuni va fi afazia Broca și respectiv Wernicke, cu repetiție normală.

Afazie globală: În această afecțiune, există elemente semnificative atât de afazie anterioară (Broca), cât și de afazie posterioară (Wernicke). Aceasta se datorează leziunilor mari din teritoriul arterei cerebrale medii stângi sau al arterei carotide interne, sau unei hemoragii mari, unei tumori sau unui traumatism major (Fig. 8.5).

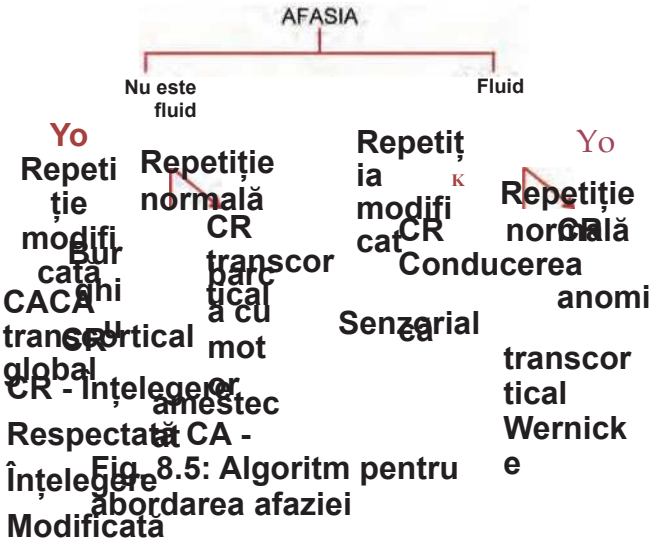

Fig. 8.5: Algoritm pentru abordarea afaziei

Disartrie

Disartrie cerebeloasă: Pacientul vorbește lent și deliberat, silabă cu silabă, ca și cum ar analiza un vers, iar ritmul prozodic normal se pierde (articulație defectuoasă). Când vorbirea are un caracter exploziv și consoanele sunt încurcate, se numește vorbire sacadată.

Disartrie pseudobulbară (spastică): Silabele individuale sunt neclarificate, iar precizia în pronunția consoanelor se pierde. Acest lucru se datorează leziunilor fibrelor corticospinale care inervează mușchii feței, laringelui, limbii și respirației (infarcte lacunare multiple, boli ale neuronului motor și ateroscleroză); de exemplu, „Constituția Britanică" devine „conshishusion brishasica".

Disartrie bulbară: Paralizie bulbară a neuronilor motori inferiori care afectează mușchii articulari. Nu există dificultăți specifice de vorbire. Alte caracteristici, cum ar fi regurgitarea nazală și disfagia, sunt prezente, de exemplu, în boala neuronilor motori inferiori.

Disartria rigidă: Aceasta se datorează afectării extrapiramidale , de exemplu, parkinsonismului cu volum redus și voce monotonă.

Disartrie corticală: Incapacitatea de a produce cuvinte asociată cu dificultăți în mișcările abstracte și volitive ale buzelor și limbii (apraxie orofacială). De obicei, este asociată cu afazie. Leziunea este în regiunile frontală și temporală stângă. Nu se prezintă niciodată ca un deficit izolat.

Tulburări periferice

Aceasta se poate datora implicării: Neuromusculare - miastenie gravis Musculară - miopatie (oculofaringiană)

1. Structurale - buza left, palatoschizisă, proteze dentare.

Examinare de vorbire și limbaj

2. Vorbire spontană
3. Comun
   Fluență
   Parafazii
   Gramatică
   Sintaxă

Denumirea obiectelor, conceptelor
Înțelegerea comenzilor vocale
Repetarea frazelor rostite
Citește cu voce tare
Scris de mână.

Funcții corticale

Funciones del Hemisferio izquierdo
Verbal
Descripción lingüística
Matemático
Secuencial
Analítico
Enlace directo a la conciencia.

Funciones del Hemisferio Derecho
Casi no verbal
Musical
Geométrico
Comprensión espacial
Síntesis temporal
Dudoso enlace a la conciencia.

Funciones del Lóbulo Frontal
Personalidad
Respuesta emocional
Comportamiento social.

Leziuni ale lobului frontal

lobul frontal

b. hemiplegie spastică contralaterală.
   În leziunile prefrontale nu există hemiplegie; reflexele de prehensiune și supt pot fi eliberate. Există o ușoară creștere a dispoziției, o vorbărie crescută și o tendință de a glumi (dezinhibiție), pierderea inițiativei și lipsă de tact.
c. Anosmie cu implicarea structurilor orbitale. Tulburări de
d. memorie.

Efecte asupra bolii lobului frontal drept non-dominant

Aceleași caracteristici ca cele menționate mai sus .

Efecte asupra dominanței lobului frontal stâng

Pe lângă caracteristicile de mai sus,
Tulburare motorie de vorbire cu agrafie, cu sau fără apraxie buzelor și limbii
Pierderea fluenței verbale asociative; perseverență
Apraxia simpatică a mâinii stângi.

Efectele bolii lobului frontal bilateral

Hemiplegie bilaterală
Paralizie pseudobulbară
În leziunile prefrontale, abulie sau mutism akinetic , lipsa capacității de rezolvare a problemelor,

neatenție, rigiditate a gândirii, afect plat, dispoziție labilă și combinații variabile de apucare, supt, descompunere a mersului și incontinență sfincteriană.

Funcțiile lobului parietal

Partea dominantă

Calcul
Limbă
Mișcarea de planificare
Evaluarea dimensiunii, formei, greutății și texturii.

Partea non-dominanta

Orientare spațială
Abilități de construcție.

Leziunile lobului parietal

Efectele bolii unilaterale a lobului parietal stâng sau drept

Pierderea senzorială corticală și extincția senzorială
Hemipareză ușoară, atrofie musculară unilaterală la copii
Cadrantanopsie omonimă inferioară (incongruentă), inatenție vizuală, anosognozie, neglijarea privirii
Abolirea NIST

Efecte asupra bolilor
Dominant

Pe lângă caracteristicile menționate mai sus, pacienții au
Tulburări de limbaj (alexia)
Sindromul Gerstmann (defect de calcul, scris, denumire a degetelor și orientare dreapta-stânga)
Agnozie tactilă
Apraxia ideomotorie bilaterală și ideațională.

Efecte asupra bolii lobului parietal drept non-dominant

Tulburări vizuospațiale
Pierderea memoriei topografice
Anosognozie și apraxie la îmbrăcare
Apraxia constructivă.

Efecte asupra bolii lobului parietal bilateral

Impercepția vizuospațială
Ataxia optică
Dezorientare spațială
Forme severe de apraxie constructivă.

Funcțiile lobului temporal

Dominant

Percepția auditivă, vorbirea, limbajul, memoria verbală și mirosul.

Nu este dominant

Percepția auditivă
Secvențe de tonuri muzicale
Memorie nonverbală (fețe, forme, muzică) Miros.

Leziuni ale lobului temporal

Efectele bolii unilaterale a lobului temporal, fie la stânga, fie la dreapta

Halucinații auditive, vizuale, olfactive și gustative
Stări de vis cu crize uncinate
cuadrantanopsia omonimă superioară
Schimbări emoționale și comportamentale.

Efecte asupra dominanței lobului temporal stâng

Pe lângă caracteristicile de mai sus -
Afazia Wernicke
Amusia
Deficiențe la testele de material verbal prezentat prin simțul auditiv
Disnomie sau afazie amnezică.

Pe lângă caracteristicile de mai sus -
Incapacitatea de a evalua relațiile spațiale în unele cazuri
Deficiențe la testele vizuale prezentate cu material nonverbal (memorie nonverbală)
Agnozie pentru sunete și unele calități ale muzicii.

Efecte asupra bolii lobului temporal bilateral

Fenomenul amnezic al lui Korsakoff
Apatie și placiditate
Activitate sexuală crescută
Furie fictivă
c și d - sindromul Kluver-Bucy.

Funcțiile lobului occipital

Analiza viziunii.

Leziuni ale lobului occipital

Efectele bolii unilaterale, fie dreaptă, fie stângă

Hemianopsie omonimă contralaterală (congruentă), care poate fi centrală (diviziune maculară) sau periferică ; de asemenea, hemiacromatopsie omonimă
Leziuni iritative - halucinații elementare.

med i[1] zquie Hbrestfœr I[1]

Lobul Temporal

Efecte asupra bolii lobului occipital stâng
Pe lângă caracteristicile de mai sus -
Spleniul corpului calos - alexia, anomia de culoare
Agnozia obiectuală.

Efecte asupra bolii lobului occipital drept
Pe lângă caracteristicile de mai sus -
În leziuni extinse, iluzii, halucinații vizuale
Pierderea memoriei topografice și a orientării vizuale.

Efecte asupra bolii lobului occipital bilateral
Cecitate corticală (pupile reactive)
Sindromul Anton (negarea orbirii la pacienții care nu pot vedea)
Pierderea percepției culorilor
Prosopagnozia (incapacitatea de a identifica o față familiară), simultanagnozia (un deficit cognitiv în sinteza impresiilor vizuale care duce la incapacitatea de a citi totul, dar cuvintele mai scurte reprezintă un deficit analitic și de sinteză cantitativ)
Înregistra
Numește trei obiecte
Adăugați 1, 2 sau 3 puncte, în funcție de câte se repetă.
Repetați lista până când pacientul găsește cuvântul perfect
scăderea timpului necesar pentru perceperea formei vizuale)
Sindromul Balint
(incapacitatea de a privi
și explora voluntar
câmpul periferic în ciuda
mișcărilor complete ale ochilor; incapacitatea de a înțelege sau atinge cu precizie un obiect aflat sub vedere; inatenție vizuală care afectează în principal câmpul periferic).

Scale cognitive

Funcția cognitivă este evaluată prin
Examinarea mentală minimă Folstein

Orientare: 1 punct pentru fiecare răspuns corect. Ce este: (orientarea în timp util)
timp
data
zi
lună
anul 5 puncte

Cum se numește aceasta: (orientarea locației)
sală
spital
colonie
oraș

de folosit într-un test de reamintire ulterior.
Se acumulează 3 puncte doar la prima încercare.

Atenție și calcul
Rugați pacientul să scadă 7 din 100 și apoi să repete rezultatul de cinci ori în total.
Adăugați 1 punct pentru fiecare răspuns corect, scăzând 5 puncte.

Memorie
Rugați-i să repete cele trei obiecte folosite în testul de înregistrare, acordând câte un punct pentru fiecare răspuns corect (3 puncte în total).

Limbă
1 punct pentru fiecare două obiecte denumite corect - (creion și ceas) 2 puncte
1 punct pentru fiecare repetare corectă (Nici Da, Nici Nu, Nici Dar)
1 punct
3 puncte dacă trei etape ale comenzii sunt corecte - rupeți foaia de hârtie în jumătate și puneți-o în 3 puncte

1 punct pentru fiecare răspuns corect la o instrucțiune scrisă, cum ar fi „închide ochii”. 1 punct
Rugați pacientul să scrie o propoziție. Acordați 1 punct dacă propoziția are sens și conține un verb și un subiect .
Testați capacitatea pacientului de a copia o diagramă complexă a două pentagoane care se intersectează. 1 punct

țară 5 puncte

Scorul total este 30. Un scor maxim de 30 este normal.

Scorurile între 15 și 22 sugerează demență ușoară până la moderată.

Scorurile sub 21 sunt asociate cu afectare cognitivă severă.

Chestionarul privind starea mentală (MSQ)
Cum se numește acest loc (unde ne aflăm acum)?
Care este adresa acestui loc?
Care este data?
În ce lună este?
În ce an este?
Câți ani ai?
Când este ziua ta de naștere?
În ce an s-a născut?

Cine este Președintele Republicii?
Cine a fost fostul președinte al Republicii? Scor total 10 (1 pentru un răspuns corect, 0 pentru un răspuns greșit)

Subiecții normali obțin scoruri de 9 sau 10; scorurile sub 8 implică un anumit grad de confuzie mentală.

Examinarea nervilor cranieni (Fig. 8.6)

Primul nerv cranian (nervul olfactiv)

Nervul olfactiv integrează simțul mirosului.

Particularitate anatomică

Aceasta este singura cale senzorială care nu are o relație talamică (Fig. 8.7).

Testul simțului mirosului

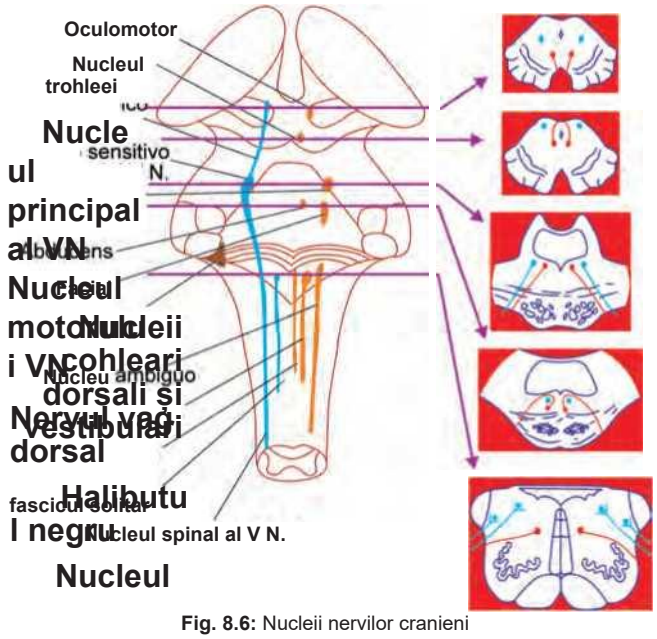

Fig. 8.6: Nucleii nervilor cranieni

1. Aceasta se testează separat în fiecare nară, după confirmarea permeabilității nărilor și cu ochii închiși. substanțe cu mirosuri familiare, cum ar fi cafeaua, uleiul , cuișoarele **etc. Se evită** substanțele iritante și înțepătoare **, cum ar fi amoniacul** , deoarece stimulează nervul trigemen. Există o relație puternică între simțurile mirosului și gustului, care se combină pentru a da o percepție a aromei. Prin urmare, o percepție olfactivă normală este necesară pentru a aprecia aroma .
2.
3.

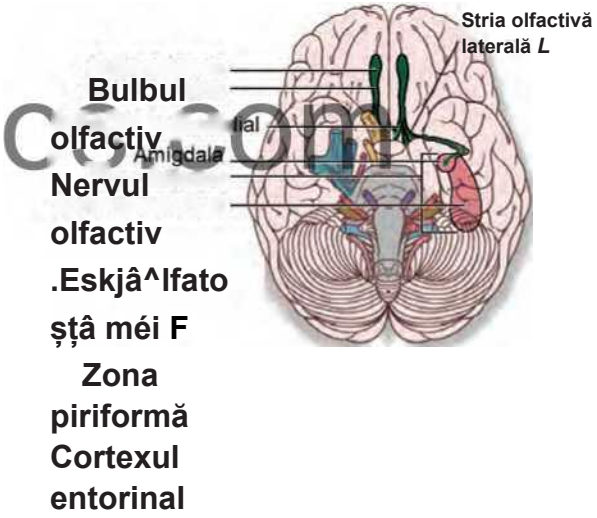

Interpretare

Pierderea simțului mirosului (anosmie)

Acest lucru se întâmplă cel mai adesea din cauza afecțiunilor nazale, cum ar fi răcelile, sinuzita, febra fânului.

Traumatismele craniene pot provoca întinderea și lezarea

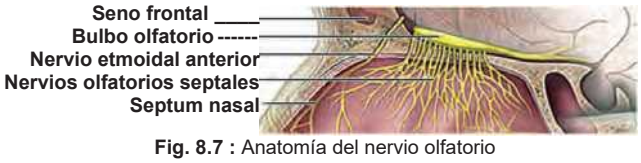

Fig. 8.7 : Anatomía del nervio olfatorio

fibrelor nervoase olfactive. Aceasta este cea mai frecventă cauză neurologică a anosmiei.
Tumori ale fosei craniene anterioare a lobului frontal
Meningită bazală cronică (tuberculoză, sifilis sau neoplazie)
Sindromul Kallman (anosmie, obezitate, hipogonadism, defecte ale liniei mediane)
Tabes dorsal
Hidrocefalie internă
Îmbătrânire
Boala Alzheimer
Boala Parkinson
Boala Huntington
Sindromul Down.
Anosmia unilaterală este un semn pentru localizarea leziunilor de efect de masă situate în porțiunea bazală a lobului frontal, ca în cazul unui meningiom sau al altei tumori în această locație.
Acuitate olfactivă crescută (hiperosmie)
Uneori este o caracteristică a fazei premonitorii a migrenei.
Boala Addison
Hiperemeză gravidică
Fibroză chistică
Intoxicație cu stricnină.

Câteva caracteristici comune ale senzațiilor de miros și gust

Olfacție	*Gusto*
Fibrele olfactive nu ameliorează în talamus	Sólo una parte de las fibras gustativas se relevan en el tálamo
Infecțiile bacteriene și virale pot cauza pierderea mirosului.	La colonización bacteriana de los poros gustativos conduce a la pérdida del sentido del gusto
Toxinele (substanțe chimice toxice), medicamentele care afectează reînnoirea celulară și radiațiile afectează simțul mirosului.	Las toxinas (metales pesados), los fármacos que afectan la renovación celular y la irradiación afectan la sensación del gusto
Anomaliile secreției mucoase care impregnează cilii olfactivi pot duce la diminuarea simțului mirosului.	Las anomalías del medio salival en las que los receptores del gusto son impregnados puedenconduciralapérdida del sentido del gusto El zinc y la terapia vitamínica puede mejorar la sensación del gusto
Terapia cu zinc și vitamine poate îmbunătăți simțul mirosului	

Perversiune olfactivă (parosmie)
Se observă în timpul recuperării parțiale după anosmia traumatică.
Infecție nazală severă
Managementul [medicamentelor] (femtom)
conexiune nervoasă. Cele:
Psihologic .

af e [ctan] s'gni [fi] Ca [tiv] a [m] v n [t]

Miros urât (cacosmie)

standard de Ellen S. E. n t ili2

Fig. 8.8 : Carta de Snellen

conexión nerviosa. Las lesiones en la retina periférica no T a agudeza visual.

isión

de cerca y de lejos. La *carta* ,,,,,, Liza para probar la visión de lejos. Cada ojo se prueba por separado a una distancia de seis metros. La agudeza se registra como una fracción. La agudeza visual normal es de 6/6 ó 20/20. La agudeza visual corregida de 20/60 bilateralmente constituye ceguera legal. Si la agudeza visual está severamente deprimida, se debe probar contando con los dedos, moviendo la mano y percibiendo la luz (Fig. 8.8).

La *carta tipo Jaegar* se mantiene a una distancia de un pie

Causas de la Disminución de la Agudeza Visual

Papilitis
Neuritis retrobulbar
Errores de refracción
Miopía
Presbicia
Astigmatismo
Trastornos primarios oculares
Iridociclitis
Opacidades corneales
Cataratas
Opacidades vítreas
Desprendimiento de retina
Glaucoma.

aceasta este prezentă atunci când pacientul percepe mirosuri neplăcute în absența unui stimul. Se observă în infecțiile severe ale tractului respirator superior și în rinita atrofică.

Halucinații olfactive

Acestea sunt în general neplăcute prin natura lor și caracteristice epilepsiei, apărând în girusul uncinat al lobului temporal. Pot apărea și în psihoză.

Al doilea nerv cranian (nerv optic)

Acest nerv integrează simțul văzului.
Examinarea acestui nerv constă în următoarele teste:
Acuitatea vizuală
Câmpuri vizuale
Percepția culorilor
Răspunsuri pupilare
Inspecția capului și fundului nervului optic
examen oftalmologic prin oftalmoscopie.

Testul de acuitate vizuală

Este o măsură a eficacității vederii maculare sau centrale și depinde de integritatea acestei părți a retinei și de

Fig. 8.9 : Método de confrontación

Pierderea acuității vizuale se datorează, de obicei, erorilor de refracție ale ochiului, cataractei și opacităților umorii vitroase și ale corneei.

Prueba del agujero o Estenopéico: Es útil para detectar si la

Vederea slabă se datorează unei erori de refracție sau unei boli a globului ocular sau a căilor vizuale. Dacă pacientul poate vedea mai bine printr-un orificiu de ac, atunci pacientul are probabil o eroare de refracție.

Acuitatea vizuală nu este afectată în leziunile posterioare chiasmei optice, cu excepția cecității corticale.

Examinarea câmpului vizual

Aria totală a vederii observată în timpul privirii unui obiect este cunoscută sub numele de câmp vizual. Câmpul vizual este limitat de aria retinei și de marginile orbitei, nasului și obrazului.

Câmpul vizual normal folosind un obiect de 5 mm este de aproximativ 100° temporal, 60° nazal, 60° superior și 75° inferior.

Contracția concentrică a câmpului vizual binocular la mai puțin de 10° constituie cecitate legală.

Metoda confruntării: Această metodă este utilă pentru testarea câmpului vizual periferic (Fig. 8.9).

Examinatorul trebuie să aibă un câmp vizual normal, astfel încât orice defecte de câmp prezente la pacient să fie detectate prin compararea câmpului său vizual cu cel al examinatorului. Examinatorul se află la un metru distanță de pacient. Mai întâi, ambii ochi sunt examinați simultan, apoi fiecare ochi separat. Testul se efectuează rugând pacientul să își fixeze privirea asupra ochilor examinatorului (ochiul drept al pacientului se fixează asupra ochiului stâng al examinatorului și invers). Ochiul care nu este examinat este acoperit. Pacientul este rugat să nu își miște capul sau să nu își schimbe privirea. Examinatorul își mișcă degetul, ținându-l la jumătatea distanței dintre el și pacient, de la periferie spre centru în direcțiile temporală, nazală, superioară și inferioară.

Prin această metodă, se pot realiza defecte aproximative în câmpurile vizuale.

Testul punctului roșu: Câmpul central este stabilit folosind o pălărie cu punct roșu. Testul se efectuează ca în metoda confruntării. Prin această metodă poate fi detectată zona centrală cu vedere afectată (scotom central). Acest test determină, de asemenea, dimensiunea punctului orb fiziologic.

O pălărie cu punct roșu este utilizată pentru a examina câmpul vizual central, deoarece macula este utilizată pentru a trasa câmpul vizual al pacientului pe ecran.

Imetrie automată pentru programarea secvențelor

Aceste teste oferă rezultate precise și repetabile printr-o

la zona para percibir el campo de visión central, contiene una gran cantidad de conos, que a su vez perciben los objetos de color (especialmente rojo) mejor que el blanco. *Perimetría:* Este inspecciona el campo de visión monocular, por ejemplo, el perímetro de Goldmann utilizado

de Bjerrum. Es el método más preciso para examinar el

procedură de selecție a testării câmpului vizual. Sunt mai sensibile decât perimetria manuală și sunt întotdeauna reproductibile.

del campo visual.

Modificări ale câmpului vizual (Fig. 8.10)

Scotom central

Este o pierdere a vederii limitată la câmpul vizual central. Scotomul central unilateral se datorează de obicei demielinizării nervului optic (scleroză multiplă) și bolilor coroidei sau retinei, în timp ce scotomul bilateral se datorează unor cauze toxice, cum ar fi alcoolismul sau **deficitul de** vitamina B12 .

Hemianopsie

Este pierderea vederii la jumătate din câmpul vizual.

Hemianopsia omonimă: Aceasta este pierderea câmpului vizual nazal la un ochi și a câmpului vizual temporal la celălalt ochi.

Hemianopsia heteronimă: Aceasta este pierderea câmpului vizual nazal sau temporal la ambii ochi.

Hemianopsie incongruentă: Modelul de pierdere a câmpului vizual la ambii ochi este diferit, de exemplu, leziuni ale tractului optic sau chiasm (leziuni pre-geniculate)

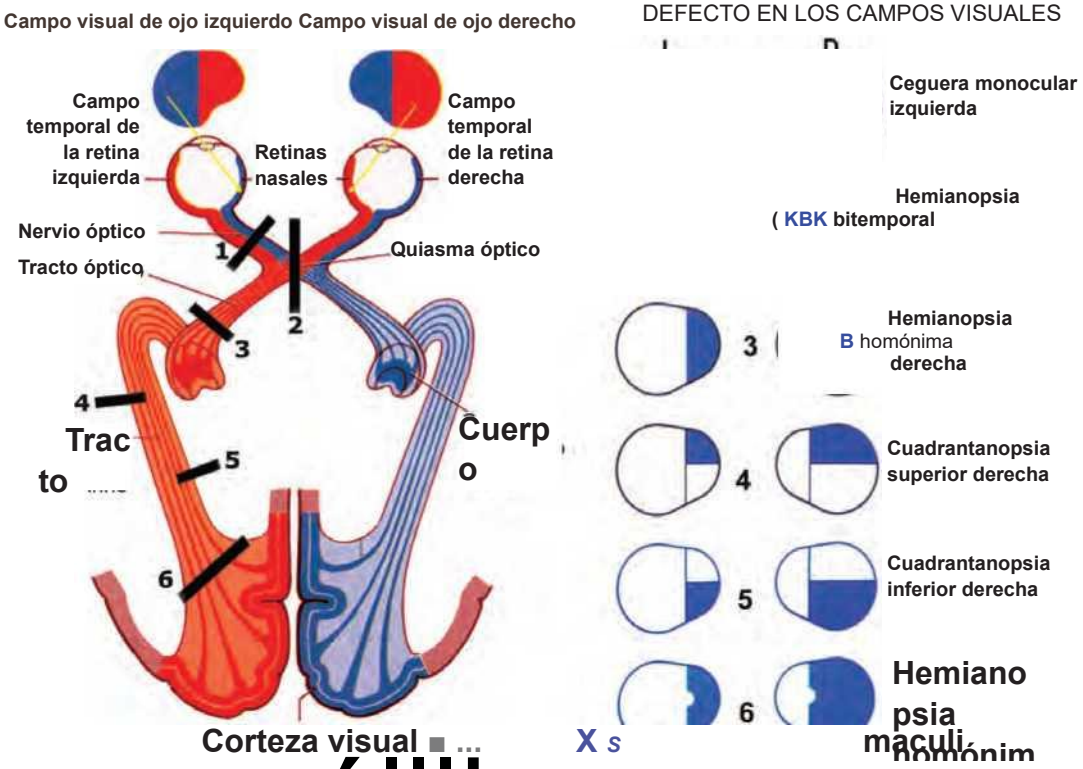

meálllbros.com

Fig. 8.10: Defectos del campo visual

S-a constatat că leziunile corpului geniculat lateral - produc defecte incongruente în formă de pană, dar atunci când etiologia este ischemică, defectul este în general congruent.

Hemianopsie congruentă: Modelul de pierdere a câmpului vizual la ambii ochi este similar, de exemplu, leziunile cauzate de radiațiile optice (leziuni post-geniculate).

Leziunea radiației optice în apropierea cortexului calcarin din lobul occipital produce hemianopsie congruentă, deoarece fibrele radiației optice sunt strâns împachetate.

Hemianopsia bitemporală: Aceasta este cauzată de leziuni ale chiasmei optice rezultate dintr-o tumoră a glandei pituitare sau a șeii turcice sau dintr-o leziune inflamatorie sau traumatică a chiasmei optice. Aceasta poate apărea la 80% dintre persoanele la care sunt afectate fibrele nazale din șea turcică. La 10%, decusația poate fi prefixată, atunci când o leziune din șea turcică provoacă leziuni ale tractului optic. În celelalte 10%, la care decusația poate fi postfixată, leziunea anterioară poate implica nervul optic.

Defectele leziunilor chiasmatice sunt cauzate de următoarele afecțiuni:

Tumori pituitare
Craniofaringiom
Meningiom
Gliom chiasmatic
Distensia ventriculului al treilea (hidrocefalie)
Anevrismul arterei carotide interne
Mucocelul sinusului sfenoidal
Meningită granulomatoasă (tuberculoză, sifilis, sarcoidoză)
Leziuni cerebrale traumatice
Ischemie.

Compresia chiasmei optice pe linia mediană produce hemianopsie bitemporală, împreună cu pierderea progresivă a acuității vizuale.

Compresia chiasmei optice pe partea laterală pe ambele părți produce hemianopsie binazală *(exemplu:* compresie aterosclerotică de către arterele carotide interne sau cerebrale anterioare).

Presiunea asupra chiasmei optice de jos în jos provoacă cuadrantanopie temporală superioară bilaterală (*exemplu:* în stadiile incipiente ale tumorii hipofizare).

Presiunea asupra chiasmei optice de sus în jos produce cuadrantanopie temporală inferioară bilaterală (*exemplu:* distensia ventriculului al treilea, așa cum apare în hidrocefalie în faza incipientă).

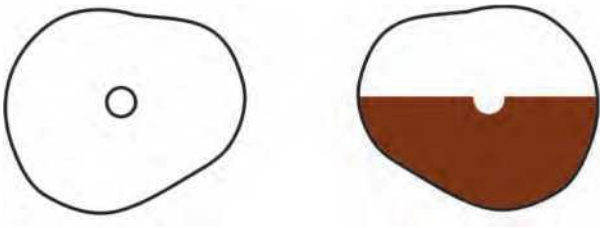

Fig. 8.11: Hemianopsia altitudinal

f. Hemianopsia por falta de atención: Es un ejemplo de la negligencia perceptiva. Se presenta en pacientes que tienen una lesión en el lóbulo parietal, donde los pacientes dejan de percibir un objeto en una mitad del campo visual cuando se presentan simultáneamente

și bilateral.

g. Cuadrantanopsie: Cuadrantanopsia superioară și inferioară înseamnă pierderea câmpului vizual în cadranele superior și respectiv inferior.

În leziunile lobului temporal, afectarea radiației optice provoacă cuadrantanopsie superioară.

În leziunile lobului parietal, afectarea radiației optice provoacă cuadrantanopsie inferioară.

Hemianopsia cu prezervare maculară se observă în leziunile cortexului calcarin.

h. Hemianopsia altitudn HyS£|d ebe\ la suministros de sangre alpeyicfo^ tofr co vasculares o traumas (Fig. 8.11).

ón parcial del
en los eventos
ilibros.com

Constricție concentrică a câmpului vizual
Apare în edemul papilar de lungă durată, leziunile bilaterale ale cortexului vizual, retinita pigmentară și în isterie.

Pierderea vederii monoculare

Neurita optică
Viral (copilărie)
Scleroză multiplă
Virusul Epstein-Barr
Post-infecțios
Sinuzită sfenoidă
Ischemie - Arterita cu celule gigante
Tumoră orbitală
Ocluzie vasculară - arterială/venoasă

Pierderea vederii binoculare

Compresie chiasmatică
Hipertensiune intracraniană
Toxic - alcool metilic
Tulburări infiltrative
Malignitate
Limfom
Leucemie
Atrofia optică a lui Leber

Vedere colorată

Culorile primare sunt roșul, verdele și albastrul. Albastrul are cel mai larg câmp vizual. Vederea culorilor este testată folosind plăci pseudoizocromatice (diagrama Ishihara) (Fig. 8.12). Cea mai frecventă anomalie a vederii culorilor o reprezintă diferitele tipuri de daltonism ereditar roșu-verde, o afecțiune recesivă. Defectele dobândite ale vederii culorilor apar în bolile maculare și ale nervului optic și din cauza anumitor medicamente, cum ar fi etambutolul și clorochina.

Test de echilibrare a luminii pentru defectul pupilar aferent (nerv optic)



Fig. 8.12: Carta de Ishihara

Acest test este efectuat pentru a detecta deteriorarea căii aferente, în special a nervului optic. În acest test, o lumină puternică este transmisă alternativ de la un ochi la altul. Ochiul cu leziuni ale nervului optic va prezenta un reflex luminos consensual pozitiv, dar nu va prezenta un reflex pozitiv la lumina directă. Prin urmare, pupila afectată începe să se dilate atunci când lumina directă este proiectată în acel ochi (pupila Marcus Gunn).

Inspecția capului și fundului nervului optic prin oftalmoscopie (Fig. 8.13)

Fig. 8.13: Oftalmoscopia

A. Edema de Papila (papiledema)

Es d[illegible] de la papila óptica > 3 di[illegible]ioptrías (Fig. 8.14)

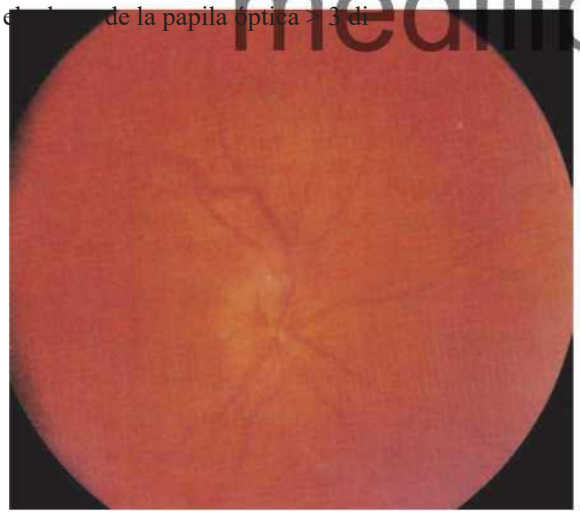

Fig. 8.14: Edema de Papila

Hay 4 etapas de edema de papila.
Edema de papila temprano
Primer cambio es el borramiento del borde superior e inferior del disco
Hiperemia del disco y dilatación de los capilares.
Ausencia de pulsaciones espontáneas venosas.
Hemorragias en astilla en o justo por el margen del disco.
Se conserva la escavación óptica.
Edema de papila establecido.

a. El margen del disco es indistinto y la escavación central está obliterada.

Suprafața discului se ridică deasupra planului retinei.
Congestie venoasă și edem peripapilar.
Hemoragii în formă de flacără și exudate de godon.
Se pliază în jurul maculei.
Edem papilar cronic.
Excavația centrală rămâne obliterată.
Hemoragiile și exudatele se rezolvă treptat .
Edem papilar atrofic.
Vasele retiniene sunt atenuate de mucoasa perivasculară.
Aspect alb-murdar al discului optic din cauza gliozei reactive (atrofie optică secundară).

Cauzele edemului papilar (papilar edem)

Creșterea presiunii intracraniene:
Tumori cerebrale
Abces cerebral
Meningoencefalită
Hidrocefalie
Edem cerebral, hemoragie, hematom.
Cauze venoase:
Cauze arteriale:
Hipertensiune arterială
Vasculită.
Hematologic:
Anemie
Policitemie.
Endocrine și metabolice:

a. Oclusión de la vena cent[illegible] il de la retina
b. Trombosis del seno caver[illegible] toso
c. Obstrucción de la vena c[illegible] itral de la retina.

Hipoparatiroidism
Boala Graves cu exoftalmie severă
Hipercapnie.
Leziuni ale nervului optic:
Toxine (metanol, plumb)
Sindromul Foster-Kennedy (tumoară în apropierea unui foramen optic care duce la atrofie optică pe acea parte și edem papilar contralateral al discului optic pe cealaltă parte).
Infiltrarea discului optic:
Sarcoidoză
Gliom
Leucemie
Limfoame.
Din cauza creșterii nivelului de proteine din LCR:
Sindromul Guillain-Barré
Tumorile măduvei spinării
Hemoragie post-subarahnoidiană
Post-meningită

mediilibros.com

Pseudotumor cerebral: Aceasta este, în general, o afecțiune idiopatică care afectează în special femeile tinere, obeze, care prezintă simptome de hipertensiune intracraniană (cefalee, edem papilar și paralizie de nerv șase). Poate fi tratată cu steroizi sau șunt ventriculoperitoneal.

Medicamente care cauzează pseudotumor cerebral

Acid nalidixic

Glucocorticoizii cu amiodaronă

b. Hipervitaminoza A

c. Pilule contraceptive orale

Tetracicline.

Edem papilar cauzat de tumori intracraniene

Edemul papilar este frecvent în tumorile fosei posterioare și apare în tumorile incipiente ale cerebelului și ventriculului al patrulea.

Edemul papilar este mai puțin frecvent în tumorile lobului frontal, lobului temporal, regiunilor subcorticale și pontocerebeloase, precum și în tumorile unghiului ponto-cerebelos.

Pseudo-papilem

În această afecțiune, există o absență a proliferării capilare în jurul

Acest lucru se datorează anomaliilor congenitale ale discului care duc la umflarea [illegible] aparentă, mai degrabă decât la un edem discal real. Pot fi vizibile forme mici/absente ale cupei optice, ramificarea anormală a principalelor vase retiniene și excrescențe calcificate. *Cauze*

Hipermetropie (datorată depunerii mai mari de mielină în fața laminei cribrose).

Depunere congenitală de hialină în discul optic.

Fibrele nervoase mielinizate

Drusenul nervului optic

Opacitate în mijloc (scleroză nucleară).

Pierderea tranzitorie a vederii în timpul întinderii sau aplecării înainte în prezența edemului papilar se datorează compresiei arterei retiniene centrale și este o indicație pentru eliminarea urgentă a cauzei care stă la baza edemului papilar.

Atrofie optică

Cauzele atrofiei optice

Atrofie optică primară (simplă)

Atrofia optică primară este caracterizată prin - degenerarea ordonată a fibrelor optice și este înlocuită de coloane de țesut glial fără nicio modificare a arhitecturii capului nervului optic (Fig. 8.15).

Neurita retrobulbară

Degenerarea cerebromaculară

Retinopatie toxică (chinină)

Retinită pigmentară (Fig. 8.17).

Infarct retinian (blocarea arterei retiniene centrale)

Corioretinită difuză

Fotocoagulare largă.

Traumă

Neuropatie toxică (ambliopie toxică)

Sifilis

Neoplasme (tumori selare/paraselare)

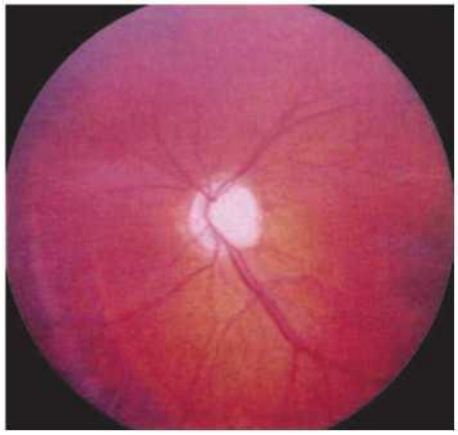

Fig. 8.15: Atrofia óptica primaria

2. Atrofia óptica secundaria

La atrofia óptica secundaria se caracteriza por la degeneración marcada de las fibras del nervio óptico con la proliferación excesiva de tejido glial. Toda la arquitectura de la cabeza del nervio óptico se pierde dando lugar a márgenes del disco poco definidos (Fig. 8.16).

me ros.

3. Atrofia óptica [illegible]secutiva (consecutiva a enfermedade[illegible] la retina)

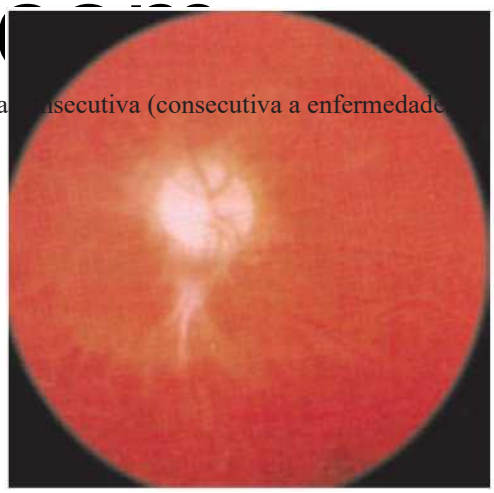

Fig. 8.16: Atrofia óptica secundaria

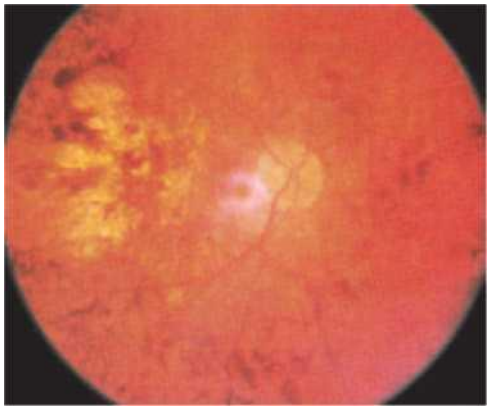

Fig. 8.17: Retinită pigmentară

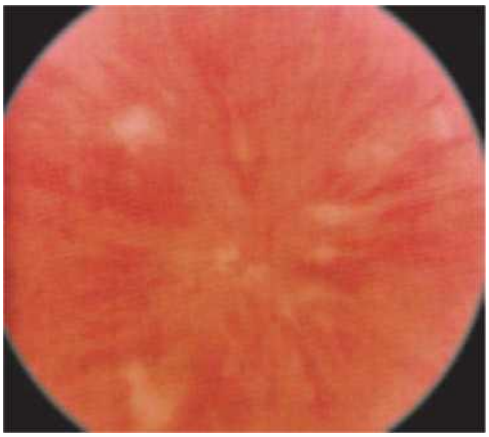

Fig. 8.19: Ocluzia venei retiniene centrale

Clasificarea etiologică a atrofiei optice

la *Ereditar*
. Congenital sau infantil
Tip ereditar recesiv infantil (pierdere profundă a vederii)
Tip infantil dominant ereditar (nu orbire) atrofie optică
Leber
Ataxia lui Friedreich
Ataxia Mariei
Atrofia optică ereditară Behr
Lipidoză (degenerare cerebrovasculară). Corioretinită
;neuration cerebromaqula ʳii ■

b. *consecutivă* . Degenerare retiniană pigmentată
Degenerescență cerebromaculara Fotocoagulare extinsă
Retinopatie toxică (chinină) Degenerescentă corioretiniană miopic .
Circulator
Ocluzia arterei retiniene centrale (Fig. 8.18 și 8.19)
c. Boala arterei carotide
Arterita craniană

Post-hemoragic (GI Hge).

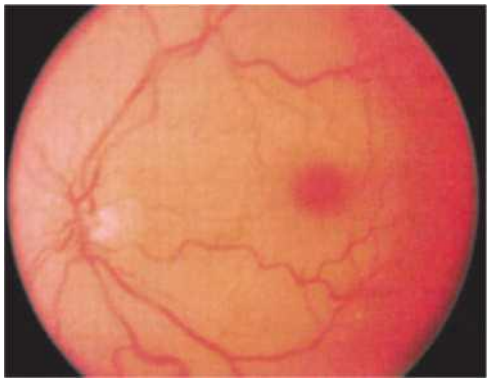

Fig. 8.18: Ocluzia arterei retiniene centrale

d. *Metabolic*
Oftalmopatie tiroidiană
Fibroză chistică
diabetul zaharat juvenil
Ambliopie nutrițională.
e. *Ambliopie toxică*
Etambutol
Sulfonamide
Cloramfenicol
INH Arsenic Streptomicină
Duce.

n°mu.

Șindrilă
Boala Charcot-Marie Tooth Tabes dorsalis/GPI.
g. *Presiune atrofică sau tracțiune*
Glaucom (Fig. 8.20)
edem papilar
Tumorile nervului optic
Arahnoidită
Exoftalmie
Anevrism.

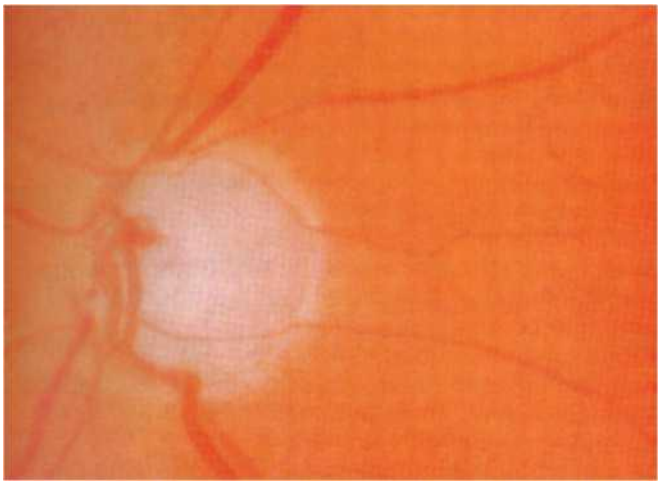

Fig. 8.20: Disc optic glaucomatos cu atrofie secundară

medilibro sS BOm

h. *Postinflamator*

Neurita optică

Perineurita (postmeningita, celulita orbitara).

Papilită

Este vorba despre edem al discului optic (< 3 dioptrii). Este o afecțiune oculară dureroasă. Pacientul simte durere oculară la mișcarea globului ocular afectat și există o pierdere bruscă a acuității vizuale.

Diferența dintre edem papilar și papilită

Papilită	*edem papilar*
Stare dureroasă	Nedureros
Scotom central	Constricție periferică câmpului vizual fără pierderea vederii
Poate apărea pierderea bruscă a vederii	
Edem discal < 3 dioptrii din cauza demielinizării	Edem discal > 3 dioptrii Cauze menționate anterior
Steroizi (prednisolon 60 mg pe zi poate scurta evoluția bolii)	Tratați cauza subiacentă

Examinarea maculei

Anomaliile maculare care pot apărea sunt

„Evantai" macular (extinderea edemului discului optic la maculă)

Hemoragie maculară (hipertensiune arterială)

Pată roșie-cireșă (ocluzia arterei retiniene centrale, boala Tay-Sachs).

Amaurosis fugax: Este o orbire monoculară tranzitorie, care durează câteva secunde și ocazional câteva ore.

Cauze

Migrenă

Microembolism al arterei retiniene centrale cu emboli plachetari sau colesterolici din artera carotidă ipsilaterală

Idiopatică.

Nervi cranieni Oculomotor (III), Trohlear (IV) și Abducens sau Motor Ocular Extern (VI)

D. Neuritis Retrobulbar

Estos tres nervios y su conexión central generalmente se El disco óptico es normal aunque el paciente sea ciego. consideran juntos, ya que funcionan como una unidad El medio de los ojos $^{e}s2°rm^{3l}1\text{^}N^{i}$ el médico 1^fisiplógica en el control de los movimientos oculares

Características de Atrofia Óptica Primaria, Secundaria y Consecutiva

Características	*Primaria*	*Secundaria*	*Consecutiva*
Disco	Similar al papel blanco Corte limpio	Gris blanco	
Margen		Borroso	Cera pálido
Escavación fisiológica	Bien visualizada	Llena	Normal
Lámina cribosa	Prominente	No se visualiza	Presente
Vasos en y alrededor del disco (normalmente se ven 9-10 vasos) Fondo de ojo periférico	Se ven mínimamente en el disco (signo de Kestenbaum) Normal; vasos normales	Revestimiento de los vasos cercanos al disco	No se visualiza Vasos atenuados
		Cambios en los vasos (se pueden visualizar hemorragias y exudados)	Alterado (pigmento/ degeneración)

Aspectos Clínicos de los Nervios Craneales III, IV y VI

Nombre	*Músculo inervado*	*Movimientos oculares*	*Otras funciones*	*Signos de lesión*
Oculomotor (III)	Recto superior	Elevación (en abducción)	Elevación del párpado superior	Ptosis (puede ser bilateral en la lesión nuclear); pupilas
	Recto inferior	Depresión	Constricción pupilar	dilatadas; abducción ocular
	Recto interno Oblicuo inferior	Aducción Elevación (en aducción)	Músculo ciliar	(estrabismo divergente); el RS contralateral, OI ipsilateral y RI están afectados
Troclear (IV)	Oblicuo superior	Depresión (en aducción)		Diplopía oblicua al mirar hacia abajo y adentro; intorsión de los vasos conjuntivales en acción del músculo OS
Abducens (VI)	Recto externo	Abducción		Diplopía horizontal al mirar al lado; estrabismo convergente

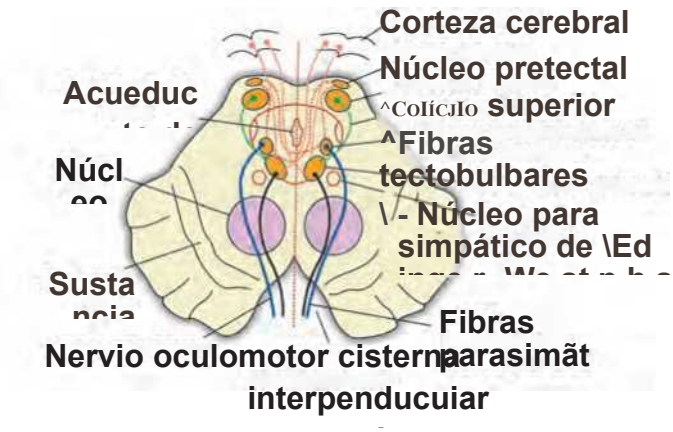

Peculiaridades Anatómicas

El complejo nuclear oculomotor está situado en el mesencéfalo a nivel del colículo superior. Consiste en un núcleo impar y cuatro pares de columnas nucleares. La columna impar constituye el núcleo de Edinger-Westphal y el subnúcleo para el elevador del párpado superior. Los núcleos pares constituyen los subnúcleos para los rectos superior, inferior y medial y oblicuo inferior.

El nervio troclear pasa posteriormente y las fibras de los núcleos troclear derecho e izquierdo decusan en el dorso del mesencéfalo. Este es el único nervio craneal que emerge dorsalmeme elei **tallo** cerebral. El núcleo tro- clear izquierdo envía derecho, y viceversa.

supe

El nervio abducens tiene un curso intracraneal muy largo y suministra al músculo recto lateral.

Debido a su largo trayecto intracraneal, se ve afectado en condiciones que producen hipertensión endocraneal, produciendo de este modo una señal localizadora falsa.

Mușchii externi ai ochilor și acțiunile lor (Fig. 8.22)

Sus și la stânga	*Sus*	*Sus și la dreapta*
Stânga RS	RS stânga și dreapta	RS dreapta
Ochiul drept	Stânga și dreapta	Ochiul stâng
La stânga	Drept	La dreapta
stânga RI	Contracția genetică	IR dreapta
RM dreapta	mușchilor - extraoculari	RM stânga
În jos spre stânga	Jos	În jos spre corect
stânga RI	RI stânga și dreapta	IR dreapta
Sistem de operare dreapta	Sistem de operare	Sistem de operare

Ochii se mișcă în mod normal cu 30° în sus și 50° în jos, 50° medial și 50° lateral.

Mușchii rectus sunt adductori, iar mușchii oblici sunt

En la posición de abducción, los rectos son los ascensores puros o depresores. En la posición de aducción, los oblicuos son los ascensores puros o depresores.

Los oblicuos, debido a su colocación oblicua, tienen una acción opuesta (OS causa depresión y OI provoca la elevación del globo ocular).

El oblicuo superior y recto superior son rotadores internos *(superiores = rotadores internos).*

El oblicuo inferior y recto inferior son rotadores externos *(inferiores = rotadores externos).*

Signo de Pseudo-von Grafe

Este signo se produce como resultado de la regeneración aberrante del III nervio y puede ocurrir después de un traumatismo, aneurisma, parálisis congénita del III nervio o migraña.

Los signos clínicos incluyen movimiento anormal del párpado superior (elevación del párpado) en el intento de aducción/depresión ipsilateral del ojo.

Habrá depresión del párpado al intentar la abducción del globo ocular.

Evaluación de los Nervios Craneales III, IVy VI

1. Ta

ábrales

Busca

s fisuras palpebrales

(Ptosis).

La ptosis puede ser congénita o adquirida, unilateral o bilateral, parcial o completa.

Ptosis congénita: Es debido a la hipoplasia congénita bilateral de los núcleos del tercer nervio, y da lugar a ptosis bilateral.

abductori, pe lângă acțiunile lor respective.

Ptoză dobândită: Ptoza dobândită poate fi unilaterală sau bilaterală.

Cauzele ptozei unilaterale

Leziunea nervului al treilea

Compresia celui de-al treilea nerv de către uncusul lobului temporal în timpul herniei cerebrale

Compresia celui de-al treilea nerv prin anevrismul arterei comunicante posterioare, arterei cerebrale posterioare sau arterei carotide interne

Tromboză de sinus cavernos (de obicei, sunt implicați și nervii cranieni IV și VI)

Paralizia nervului III poate apărea fără implicarea fibrelor pupilare în următoarele condiții:

Diabetul zaharat

Hipertensiune arterială

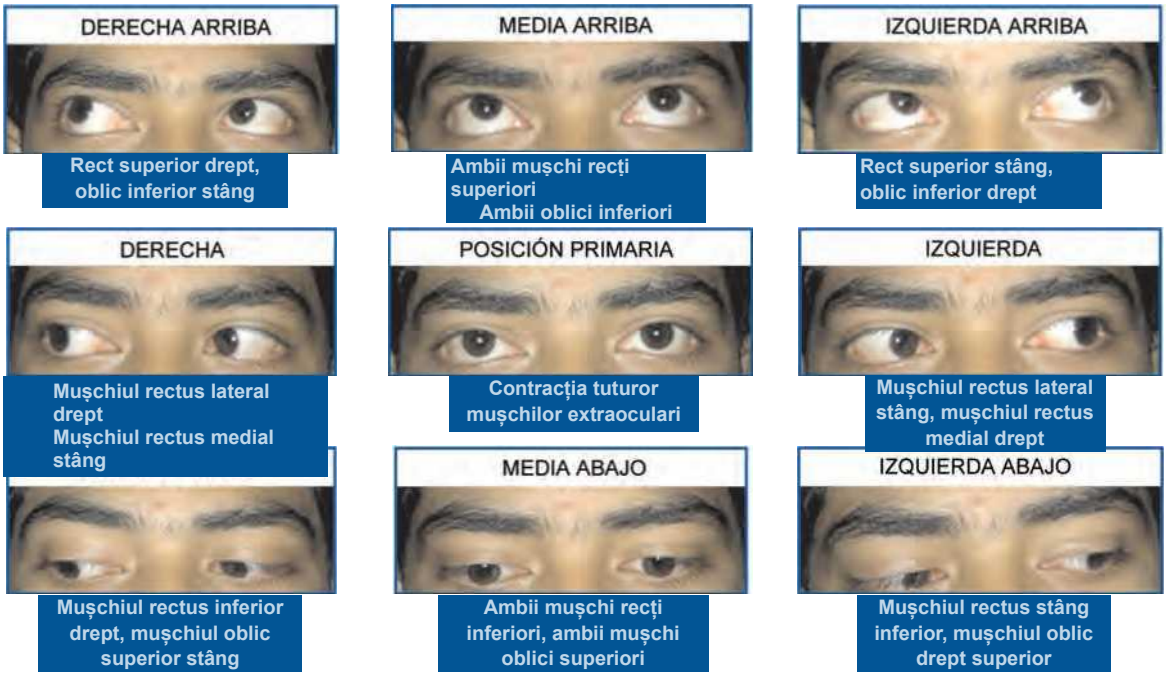

medilibros.com

(elevație, extorcare și abducție)
OBLICĂ SUPERIOARĂ
(Depresiune, intorsiune și abducție)
RECTUL INFERIOR
(Depresie, extorcare și acțiune)
INFERIOR
(elevație, extorcare și abducție)

OBLICĂ SUPERIOARĂ (Depresiune, intorsiune și abducție)

Fig. 8.22: Mișcările ochilor și acțiunile fiecărui mușchi ocular

Ateroscleroză
Boala vasculară a colagenului.

Notă: Fibrele pupilare sunt situate periferic în nervul optic. Prin urmare, în leziunile compresive există o pierdere pupilară precoce, în timp ce în leziunile ischemice există o conservare pupilară.

Leziunea căii simpatice cervicale (sindromul Horner)
Traumă
Leziuni ale pleoapelor superioare.
Cauzele ptozei bilaterale
Miopatii
Miastenia gravis
Sindromul Horner bilateral
Ptoza bilaterală apare atunci când există o leziune a nucleului celui de-al treilea nerv, care inervează mușchiul levator palpebrae superioris din mezencefal (așa cum un singur nucleu din mezencefal inervează mușchiul levator palpebrae superioris al ambilor ochi)
Mușcătură de șarpe
Botulism.

Ptoză parțială

Aceasta se întâmplă în cazul leziunii căilor simpatice cervicale (sindromul Horner), din cauza slăbiciunii mușchilor tarsi, inervați de nervii simpatici cervicali. Pleoapele superioare, însă, pot fi ridicate voluntar.

Ptoză completă

Acest lucru se întâmplă în cazul leziunilor nervului al treilea cauzate de paralizia mușchiului levator palpebrae superioris, care este inervat de nervul al treilea. Pacientul nu este capabil să deschidă voluntar ochiul afectat.

2. Dimensiunea pupilei

Dimensiunea normală a pupilei variază între 3 și 5 mm. Pupilele mai mici de 3 mm în condiții normale de iluminare se numesc miotice, iar pupilele mai mari de 5 mm se numesc midriatice. O pupilă cu diametrul de ac este descrisă ca având o dimensiune de 1 mm sau mai puțin.

Cauzele miozei

Bătrânețe
Sindromul Horner
Droguri **așa** se întoarce
Neostigmină
Morfină
Intoxicație cu organofosforici
Hemoragie pontină.

Cauzele midriazei

Copilărie
Leziune a nervului cranian III (leziune a mezencefalului)
Medicamente precum atropina și petidina
Orbire cauzată de afectarea nervului optic (atrofie optică).

Reflexe pupilare

a. Reflexia luminii

Calea reflexă luminoasă: Reflexul luminos se realizează pe calea vizuală către căile optice, după care fibrele care poartă acest reflex sunt transmise nucleului Edinger-Westphal, bilateral, și de aici prin ganglionul ciliar până la sfincterul pupilar prin nervii ciliari (Fig. 8.23).

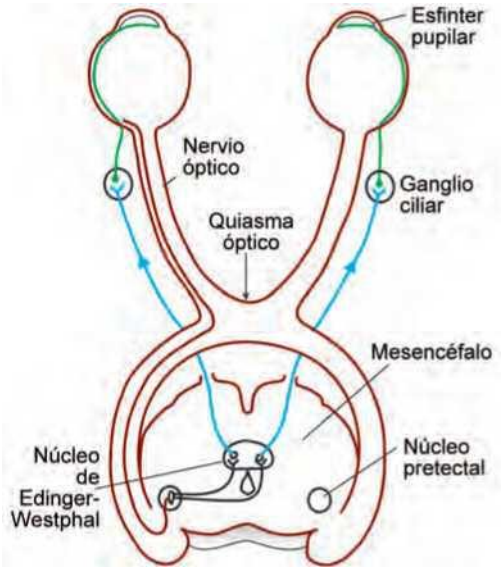

Fig. 8.23: Calea reflexă a luminii

Reflexiile luminii directe și consensuale ar trebui să fie evaluat.

Reflexul luminos direct este de preferință provocat într-o cameră întunecată, cerându-i pacientului să privească în depărtare (pentru a evita reflexul de acomodare). O lumină puternică este apoi direcționată în ochii pacientului din lateral, pe rând, provocând o constricție bruscă a pupilei. Lumina pupilară consensuală este produsă atunci când cei doi ochi sunt plasați între ei. Sursa de lumină este direcționată

Reflexul luminos consensual se observă la un ochi, iar reflexul luminos consensual la celălalt. Reflexul consensual este excitabil datorită inervației bilaterale a nucleului Edinger-Westphal de către

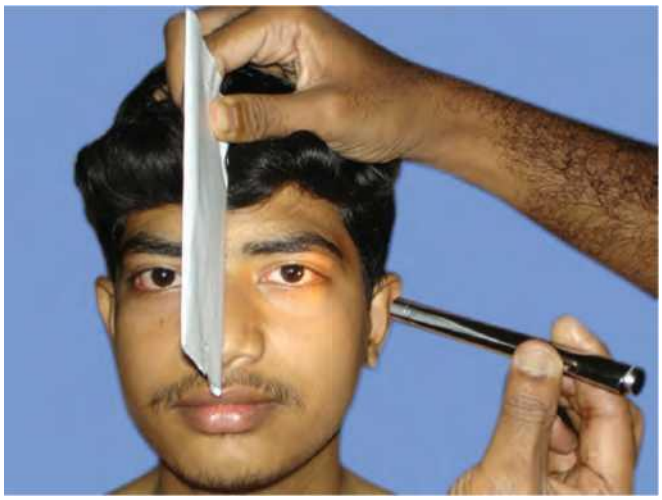

Fig. 8.24: Evaluarea reflexului luminos consensual

b. Reacție de acomodare

Calea reflexă de acomodare: Stimulul aferent al acestui reflex este transportat de la retină prin nervul optic , tractul optic și radiații până la cortexul calcarin al lobului.

Fig. 8.25: Evaluarea reflexului de acomodare occipital . De aici, fibrele trec în lobul frontal, iar de acolo fibrele corticobulbare merg la nucleul nervului cranian III (nucleul rectului medial și nucleul Edinger-Westphal). Stimularea acestor nuclei are ca rezultat reflexul de acomodare.

Acest reflex constă în adducția (convergența) ochilor atunci când pacientul privește un obiect din apropiere, însoțită de mișcarea const|icc|ió y^up >i|lHr|F|g|8^5|^^ I

Pupilă Argyll-Robertson (absența reflexului luminos ri • i
ı • I B B — ı \ BBB I
și reflex de acomodare păstrat)
Sifilis
Diabetul zaharat
Polineuropatia alcoolică
Polineuropatie hipertrofică
Tumori ale regiunii pineale (paralizie asociată cu privirea în sus).

Pupilă Argyll-Robertson inversată (reflex de acomodare absent și reflex luminos conservat)
Difterie
Parkinsonism (postencefalitic)
Diabetul zaharat.

Mișcările ochilor

Mișcările oculare sunt evaluate cerându-i pacientului să privească în direcții diferite. Pacientului i se cere apoi să urmărească un obiect ținut la 60 cm de ochi, care este mișcat în direcții diferite, pentru a testa diverși mușchi oculari. Pacientului i se cere să urmărească obiectul în mișcare cu ochii și să nu-și miște capul.

Diplopie

Aceasta înseamnă vedere dublă. Poate fi diplopie monoculară sau diplopie binoculară.

Diplopie monoculară: În această afecțiune, diplopia apare doar la un singur ochi.

Cauzele diplopiei monoculare

Ectopia lentis
Astigmatism
Opacitatea lentilei
Opacități corneene
Opacități vitroase.

Diplopia monoculară este întotdeauna isterică dacă mediul este limpede.

Diplopia binoculară: În această afecțiune, diplopia apare numai atunci când ambii ochi sunt deschiși. Se datorează slăbiciunii mușchilor extraoculari ai ochiului. Mișcarea defectuoasă a ochiului afectat are ca rezultat căderea imaginii obiectului în două puncte diferite de pe retinele ambilor ochi.

În diplopia binoculară se formează două imagini, una reală și una falsă. Imaginea reală este mai aproape de ochi și este distinctă, în timp ce imaginea falsă este mai departe de ochi și este indistinctă.

Testul cristalinului roșu: Acest test este efectuat pentru a identifica ochiul afectat la pacienții cu diplopie. Se plasează un cristalin roșu peste fiecare ochi, pe rând, iar pacientul este rugat să privească un obiect plasat în direcția care produce diplopie la ambii ochi.

Când lentila roșie este plasată peste ochiul normal, pacientul vede imaginea reală în roșu. Când lentila roșie este plasată peste ochiul afectat, pacientul vede imaginea falsă în roșu.

Diplopia încrucișată apare odată cu paralizia mușchilor adductori. Se observă în paralizia mușchilor rect medial, rect superior și rect inferior.

Diplopia neîncrucișată apare în paralizia mușchilor abductori. Se observă în paralizia mușchilor rectus lateral, oblic superior și oblic inferior.

Strabism sau strabism

Este o anomalie a mișcării ochilor, în care axa vizuală nu este localizată la punctul de fixare (Fig. 8.26). Există două tipuri de strabism:
Strabism paralitic
Strabism concomitent.

Deviație primară: Deviația axei ochiului afectat de la paralelismul ochiului normal se numește deviație primară.

Deviație secundară: Dacă pacientului i se cere să fixeze privirea asupra unui obiect într-o direcție care necesită acțiunea mușchiului afectat și, în același timp, este împiedicat să vadă cu ochiul normal, acesta din urmă va devia prea mult de la direcția necesară. Aceasta se numește deviație secundară.

Fig. 8.26: Paralizia mușchiului rectus lateral stâng

Diferențele dintre strabismul concomitent și strabismul paralitic

Strabism concomitent	*Strabism paralitic*
Începe în copilăria timpurie	Dobândit mai târziu în viață
	viață ■ ■ ■ ■ ■ ■
Mișcarea ochilor, evitată	de la ochi.
Individual, este completă în zona I afectată, dar limitată în	sesiunile din fasciculul longitudinal medial. Se caracterizează în toate direcțiile. III
Diplopia nu este aproape niciodată un simptom	Diplopia este întotdeauna un simptom al paraliziei musculare.
Abaterile primare și secundare sunt egale	Abaterea secundară este mai mare decât abaterea primară
	Nu există așa ceva ca o vedere defectuoasă
Un ochi deviat are de obicei probleme de vedere.	

și se datorează efortului sporit cauzat de încercarea pacientului de a mișca ochiul afectat.

Leziuni ale neuronului motor superior (supranucleare)

Calea supranucleară

Nervii cranieni al treilea, al patrulea și al șaselea au două căi supranucleare.

1. *Calea fronto-mezencefalo-pontină:* Această cale este legată de mișcările oculare voluntare conjugate (mișcări saccadice).

Această cale își are originea în câmpul vizual frontal, în girusul frontal mijlociu contralateral (aria Brodmann 8). Stimularea acestei zone are ca rezultat devierea conjugată a ochilor către partea opusă. Calea din cortexul frontal coboară prin coroană.

radiat, capsula internă și pedunculul cerebral, se decusează la nivelul pontului și coboară pentru a face sinapsă în Formațiunea Reticulară Paramediană Pontină (PPRF) contralaterală.

2. *Calea parietală și temporo-mezencefalo-pontină:* Această cale este legată de mișcările oculare de urmărire .

Această cale își are originea în lobul parietal posterior și în șanțurile temporale superioare și anterioare adiacente. Fibrele coboară unilateral în punte pentru a se uni cu fasciculul longitudinal medial la nivelul nucleului nervului cranian al șaselea.

Leziunea neuronului motor superior al nervilor cranieni III, IV și VI duce la paralizie conjugată a privirii.

Paralizia laterală conjugată a privirii este asociată cu o leziune a FRPP.

Paralizia conjugată a privirii în sus se găsește cu o leziune a mezencefalului la nivelul coliculului superior.

Paralizia conjugată a privirii în jos se găsește cu leziuni ale mezencefalului la nivelul coliculului inferior și al trunchiului cerebral inferior.

Leziuni internucleare

Fasciculul longitudinal medial (MLF) conectează nucleul ipsilateral al celui de-al treilea nerv cu nucleul contralateral al celui de-al șaselea nerv.

Girusul internuclear este rezultatul te-

datorată

clinic

insuficienței

Încercarea de a muta privirea spre stânga

pe partea leziunii FML și slăbiciune ușoară în abducție cu nistagmus pe partea contralaterală (Fig. 8.27).

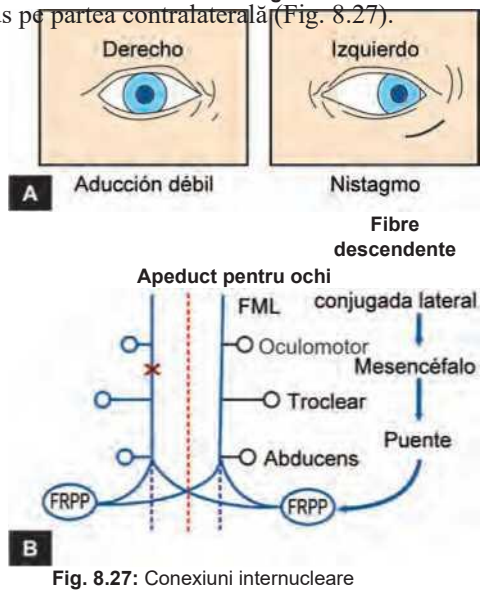

Fig. 8.27: Conexiuni internucleare

Oftalmoplegie internucleară dreaptă
Interconectarea dintre nucleii nervilor cranieni III, IV și VI cu FRPP prin FLM.

Oftalmoplegie internucleară anterioară sau superioară: Pe lângă caracteristicile de mai sus, există o convergență defectuoasă pe partea ipsilaterală. Leziunea este localizată în apropierea mezencefalului.

Oftalmoplegie internucleară posterioară sau inferioară: Aceasta este similară cu oftalmoplegia internucleară, dar convergența nu este afectată. Leziunea este situată în

Síndrome uno y medio: Lesión del FRPP en combinación con la lesión del FLM es la causa para el síndrome de 1%. Hay una falta total de movimiento horizontal en el ojo ipsilateral mientras que en el ojo contralateral sólo

apropierea pontului.

Există o posibilă răpire slabă.

Oftalmoplegia internucleară este un simptom frecvent în accidentul vascular cerebral și scleroza multiplă (SM). Când este prezentă bilateral, este patognomonică pentru SM.

nistagmus

Este o tulburare a mișcării ochilor caracterizată prin oscilații involuntare, conjugate, adesea ritmice, ale ochilor.

Fiziopatologia nistagmusului

Postura ochilor este influențată de mulți factori reflex, dintre care cei mai importanți sunt impulsurile derivate din (1) etiBaí2)jfebFriftoi și (3) clmelB.

Toate aceste impulsuri călătoresc către nucleul vestibular și de acolo către cerebel și cortex. Interferența oriunde de-a lungul acestei căi poate provoca nistagmus.

Prin urmare, nistagmusul poate fi cauzat de
Impulsuri defectuoase sau anormale ale retinei
Boală sau disfuncție a labirinturilor, nucleilor vestibulari sau a conexiunilor din trunchiul cerebral
Leziuni ale măduvei spinării cervicale
Leziuni care implică căile centrale care controlează postura ochilor
Etiologie congenitală și necunoscută
Toxic
Poate fi imitat în mod voluntar.

Tipuri de nistagmus

Nistagmus pendular: Oscilații orizontale rapide de fiecare parte a liniei mediane, de amplitudine egală, observate atunci când se privește drept înainte.

Cauze: Defecte vizuale infantile (alterări maculare, corioretinită, albinism, miopie infantilă accentuată, opacități în mediul ocular, retinită pigmentară).

Nistagmus spasmodic: Oscilații oculare de amplitudine inegală, cu deviație lentă într-o direcție și mișcare corectivă rapidă în cealaltă, faza rapidă determinând direcția nistagmusului.

Clasificarea nistagmusului spasmodic

Gradul I: Nistagmus cu fază rapidă spre stânga, privind doar spre stânga.

Gradul II: Nistagmus cu fază rapidă spre stânga, privirea directă înainte.

Gradul III: Nistagmus cu fază rapidă spre stânga, privind spre dreapta.

în următoarele condiții:
Leziunea nervului vestibular
Leziunea nucleilor vestibulari
Leziunea fasciculului longitudinal medial
Leziuni cerebeloase (nistagmus spre lateralul leziunii).

Tipos y Causas de Nistagmo Espasmódico

1. *Nistagmo horizontal:* Es un movimiento de un lado a otro del globo ocular en un plano horizontal. Se ve

Nistagmus vertical: Aceasta este o mișcare în sus și în jos a globului ocular într-un plan vertical. Se observă în următoarele afecțiuni care implică trunchiul cerebral:
Eveniment cerebrovascular
Encefalită

Turiços)
Encefalopatia Wernicke.

Nistagmus rotațional: Aceasta este o mișcare oscilatorie a globului ocular, de natură rotativă. Se observă în tulburările labirintice.

Nistagmus orizontal Leziune cerebeloasă (Maxim la privirea spre) ►enzodiacepinas, barbi-
partea rănii
Nistagmus vertical Leziune a trunchiului cerebral
nistagmus rotațional, leziune labirintică
(Maxim în privirea opusă)
Nu trebuie să fie întotdeauna așa.

Nistagmus secundar leziunilor măduvei spinării: Acesta este rar întâlnit după leziuni ale măduvei spinării cervicale. Nistagmusul este atribuit unui defect în transmiterea impulsurilor aferente.

Nistagmus optokinetic: Acesta este prezent în mod normal la vizualizarea obiectelor în mișcare (de exemplu, un tambur hacia el lado de la lesión)
rotativ cu dungi sau privirea pe geamul unui tren în mișcare). Este absent în leziunile profunde ale lobului parietal, când tamburul se rotește spre partea laterală a leziunii. Este suprimat pe partea opusă de o leziune la nivelul girusului supramarginal și angular.

Diferențierea nistagmusului periferic și central

Semn sau simptom	*Periferic (Labirintic)*	*Central (trunchi cerebral sau cerebelos)*
Direcția nistagmusului	Unidirecțional; fază rapidă opusă leziunii	Bidirecțional sau unidirecțional
Nistagmus orizontal pur fără torsiune	Rar	Comun
Nistagmus vertical pur cu torsiune. Fixare vizuală.	Niciodată prezent	Poate fi prezent
Cauze frecvente	Inhibarea nistagmusului	Fără inhibiții
	Infecție (Labirintită), boala Meniere, ischemie, traumă, toxine	Boală cerebrovasculară, boală demielinizantă, neoplasme

Leziuni frecvente care afectează nervul cranian al treilea

Sitio	*Patología*	*Características clínicas*
Mesencèfalo	Infarto Hemorragia Desmielinización	Puede o no afectar la pupila; puede ser bilateral; puede estar asociado con Temblor cerebeloso contralateral o rubral *(síndrome de Claude)* Hemiparesis contralateral *(síndrome de Weber)* Ambos (a) y (b) *(síndrome de Benedict)* Ambos (a) y (b) y parálisis de la mirada vertical *(síndrome de Nothnagel)*
Polígono de Willis	Aneurisma de origen en la arteria comunicante posterior	Participación temprana de la pupila; cefalea sobre el ojo afectado
Seno cavernoso	Aneurisma de la carótida interna	División oftálmica del nervio V así como
Órbita	Trombosis del seno Infarto del nervio, por ejemplo,	participación de los nervios IV y VI; dolor y proptosis del ojo Pupila a menudo escatimada; puede ser doloroso

med iitbros.com

Leziuni frecvente care afectează nervul cranian IV

Loc	*Patologie*	*Caracteristici clinice*
Sinus cavernos	Anevrism carotidian Tromboză	Diviziunea oftalmică a nervilor cranieni V, II și VI este de obicei implicată.
Orbită	Traumă	Paralizia oblică superioară
Fisura orbitală	Tumoră, granulom	Durere oculară care implică nervii al treilea și al șaselea

Leziuni frecvente care afectează nervul cranian șase

Loc	*Patologie*	*Caracteristici clinice*
Pod	Absența congenitală a nucleului *(sindromul Mobius)* Infarct miocardic/Hemoragie *(sindromul Millard-Gubler)*	Paralizie ipsilaterală conjugată a privirii + slăbiciune facială Leziune ipsilaterală a neuronului motor inferior VI și VII și hemiplegie contralaterală
Orificiul tentorial	Comprimare Meningiom	Poate fi secundar presiunii intracraniene ridicat ca un indicator de locație falsă
Sinus cavernos	Anevrismul carotidian Tromboză	De obicei, implică departamentul de oftalmologie ale nervilor V, III și IV.
Orbită	Atac de cord Tumoră	Poate fi secundară diabetului sau arteritei. a celulelor gigantice

Paralizia combinată a nervului motor ocular (III, IV şi VI)

Loc	*Cauza*	*Caracteristici clinice*
Trunchi cerebral	Tumoră Atac de cord Sindromul Wernicke	Semne asociate ale trunchiului cerebral
Subarahnoidian	Meningită (infecțioasă și neoplazică) Traumă	Paralizie asociată a altor nervi cranieni
Sinusul cavernos și fisura orbitală superioară	Anevrism Tumoră (meningiom, carcinom nazofaringian) Infecţie Fistula carotido-cavernoasă Sindromul Tolosa-Hunt Șindrilă Mucormicoză Tromboza sinusului cavernos	Diviziunea oftalmică a nervului V
Orbită	Traumă Tumoră Celulita orbitală Boala distiroidiană oculară	Proptoză asociată
Locație incertă	Sindromul Guillain-Barré Sindromul Miller-Fisher Arterita craniană	Semne asociate ale leziunilor subiacente

6. *Formas raras de nistagmo*

a. *Nistagmus central:* Există un ojo que sube mientras el otro baja. Se ve en la lesión de la regynyyafey-^^ | | |

dad de la posición articular y discriminación de dos

hacia el lado opuesto y ascienden al tálamo en el tracto quintotalámico.

b. *Nistagmo en retracción*El intento **por2.El núcl**eo **mesencefálico recib**e información propio- mirar hacia arriba, que normalmente es defec- ceptiva **i**nconsciente de la membrana periodontal,

nistagmus spontan, cu

Tuoso provoacă nistagmus spasmodic cu o fază rapidă în direcție convergentă. Apare în leziunile mezencefalului superior, în apropierea glandei pineale.

Nistagmus ascendent vertical: Există nistagmus vertical , cu o fază ascendentă rapidă. Se observă în leziunile mezencefalului.

Nistagmus vertical descendent: Există un nistagmus vertical, cu o fază rapidă descendentă. Se observă în anomaliile joncțiunii cardiovasculare și în leziunile măduvei spinării inferioare.

Nistagmus de recul: Acesta este un tip rar de nistagmus fazic care apare atunci când privim în lateral, dar obosește după aproximativ 20 de secunde. Când ochii revin pe linia mediană, nistagmusul se dezvoltă spre partea opusă și, de asemenea, obosește rapid. Se pare că se datorează degenerării cerebeloase.

puncte) ale feței. Fibrele acestui nucleu se încrucișează palatul, mușchii masticatori și articulația temporomandibulară .

Nervul trigemen descendent sau tractul bulbospinal (care transmite durerea și temperatura) se extinde până la al doilea segment cervical al măduvei spinării înainte de a se traversa și a urca în lemniscul medial.

În această secțiune, diviziunea oftalmică este mai joasă, iar diviziunea mandibulară este mai înaltă (reprezentare cu fața în jos).

Partea laterală a feței este reprezentată caudal , iar partea mijlocie a feței este reprezentată rostral.

În cazurile de extensie ascendentă a unei leziuni a măduvei spinării cervicale (de exemplu, siringomielie), de la C3 la C2 , există inițial o pierdere a senzației pe jumătatea laterală a feței, care se extinde până la mijlocul feței într-un aspect de „coajă de ceapă”.

Diviziunea oftalmică (fruntea și partea superioară a nasului)
Diviziunea maxilară (regiunea malară și buza superioară)

Al cincilea nerv cranian (nervul trigemen)

Nucleu

Nucleul principal al nervului trigemen transportă senzațiile către coloana posterioară (atingere, sensibilitate-

Sistem senzorial

Durerea, temperatura și atingerea ușoară sunt examinate în următoarele teritorii (Fig. 8.28):

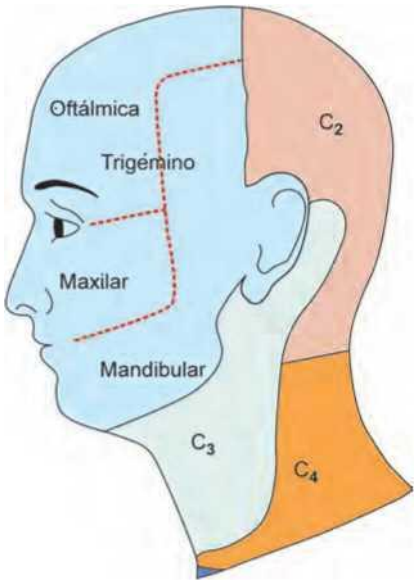

Fig. 8.28: Separarea cutanată a nervului V

iii. Diviziunea mandibulară (bărbia și partea anterioară a limbii). Unghiul mandibulei și lobul urechii sunt furnizate de C2 .

Sistemul motorului

Mușchii maseter și

temporal : Trebuie luată în considerare simetria fosei temporale

▪

Mușchii trebuie palpați în timp ce pacientul își încleștează maxilarele. Mușchii pot fi comparați prin faptul că ies în evidență ca niște noduli tari (Fig. 8.29).

Pterigoizi: Slăbiciunea face ca maxilarul să devieze spre partea paralizată la deschiderea gurii, ca urmare a acțiunii mușchiului normal (pterigoizi medial și lateral).

Fig. 8.29: Palparea mușchilor maseteri

Fig. 8.30: Reflex corneo-conjunctival

C. Reflexe

Reflex cornean: Acest test trebuie mai întâi explicat pacientului. Marginea laterală a corneei și marginea conjunctivală adiacentă sunt atinse ușor cu un fir de vată după ce pacientul a fost rugat să privească în depărtare sau spre tavan. De obicei, există o clipire bilaterală pe partea testată (Fig. 8.30). Receptor: Terminații nervoase libere (durere referită). Aferent: Nerv trigemen (tract descendent sau bulbospinal).

Nervul facial eferent

O *o* Reflexul Q se pierde în orice leziune care compromite

aiarcoreflex

ul . De asemenea, se poate pierde în leziunile lobului parietal .

Reflexul bărbiei: Pacientului i se cere să-și relaxeze maxilarul și să-l lase ușor deschis. Examinatorul își plasează degetul arătător al mâinii stângi sub buza inferioară și îl lovește în jos cu ciocanul de percuție (Fig. 8.31). Imediat după lovire, se poate observa o ușoară tracțiune în sus a maxilarului.

Reflexul bărbiei este exagerat în paralizia pseudobulbară.

Fig. 8.31: Lovitură de ciocan în direcția descendentă

Reflex de clipire (reflex glabelar, reflex orbicularis oculi)

Percuția peste crestele supraorbitale (glabela) are ca rezultat contracția bilaterală a mușchiului orbicular al ochilor.

Aferent: nervul trigemen

Eferent: nervul facial.

Leziuni ale nervului cranian cinci

Leziuni nucleare

Acest lucru se întâmplă din cauza unor boli care afectează puntea spinării, rahidele și măduva spinării cervicale superioare (până la C2).

Cauze

Tumoră

Demielinizare

Leziuni vasculare

Siringomielie / siringobulbie.

Leziunea pontinului dorsal va duce la atrofie ipsilaterală și slăbiciune a mușchilor masticatori, împreună cu pierderea ipsilaterală a sensibilității faciale, cu hemiplegie și hemianestezie contralaterală.

Leziunile capătului inferior al rahidianului și ale măduvei spinării cervicale superioare afectează tractul spinal al nervului trigemen. Acest lucru duce la pierderea ipsilaterală a senzației de durere și temperatură la nivelul feței și hemianestezie și hemiplegie contralaterală.

Leziunile vasculare care implică nucleul nervului trigemen sunt observate ca parte a sindromului medular lateral (ocluzia arterei cerebeloase posterioare inferioare). Există pierderea ipsilaterală a senzației de durere și temperatură la nivelul feței și hemianestezie contralaterală. Sunt prezente, de asemenea, sindromul Horner ipsilateral, semne cerebeloase ipsilaterale și simptome de vertij, greață și vărsături.

Leziuni preganglionare ale nervului trigemen

Cauze

Tumori (meningiom, carcinom nazofaringian, tumoră a unghiului ponto-cerebelos)

Iritația meningeală (meningită acută sau cronică, meningită carcinomatoasă).

Aceste leziuni sunt adesea însoțite de leziuni ale altor nervi cranieni, în special ale nervilor VI, VII și VIII.

Leziunile ganglionului Gasserian

Aceste leziuni sunt caracterizate prin dureri faciale, care sunt adesea severe.

Cauze

Tumori

Abces

Herpes zoster (herpes zoster oftalmic).

Fig. 8.32: Herpes zoster oftalmic

Herpes zoster oftalmic: Herpesul zoster afectează frecvent - diviziunea oftalmică a nervului cranian V. Este asociat cu o serie de complicații, cum ar fi durerea și disestezia cu senzație de arsură (nevralgie postherpetică), uveita, keratita și sindromul Reader paratrigemen (Fig. 8.32).

Sindromul paratrigemen al cititorului: Acesta rezultă dintr-o leziune în apropierea ganglionului Gasserian. Se caracterizează prin sindrom Horner unilateral, fără anhidroză facială (deoarece fibrele sudomotorii ale feței nu sunt implicate) și pierderea ipsilaterală a sensibilității faciale.

Leziuni ale nervilor postganglionari

Cauze

Leziune a sinusului cavernos (asociată cu paralizia nervilor cranieni III, IV și VI)

Ramura mandibulară a nervului cinci este în mod caracteristic cruțată.

Sindromul Gradenigo: Acesta se datorează osteitei apexului osului temporal, asociată cu otita medie și are ca rezultat

Paralizia ipsilaterală a nervului V (diviziuni oftalmică și maxilară)

Paralizia ipsilaterală a nervului șase

Durere retroorbitală.

Sindromul fisurii orbitale superioare (asociat cu paralizia nervilor cranieni III, IV, VI, ramurile superioare și inferioare sunt sigure).

Al șaptelea nerv cranian (nervul facial)

Particularități anatomice

Jumătatea superioară a feței are reprezentare bilaterală prin nervul facial, în timp ce jumătatea inferioară a feței are reprezentare unilaterală.

Fig. 8.33: Prueba de las funciones motoras del nervio facial

Examinarea funcției motorii

Funcția motorie a nervului facial se evaluează prin interogarea pacientului (Fig. 8.33).

Ridică sprâncenele

Încrețiți-vă fruntea, rugând pacientul să privească în sus spre mâna examinatorului, ținând-o în același timp ridicată.

Închide ochii cât mai strâns posibil

Arată-ți dinții; unghiul gurii este desenat pe partea sănătoasă

Umflă-ți obrajii lipiți de gura închisă; aerul poate ieși mai ușor din gură pe partea slăbită sau paralizată atingând obrazul umflat cu degetul.

Strânge-ți gura

Fluier.

Răspunsurile voluntare și emoționale ale tuturor mușchilor sunt comparate.

Se observă tonusul mușchilor expresivi faciali.

Examinarea funcției senzoriale

Inspecție

Observați fața pentru orice urmă de culoare în timpul mișcării ·

Sabor

testul și pacientului nu trebuie să i se permită să vorbească

poate fi legat de pareza

VC

Examinar las dos terceras partes anteriores de cada mitad de la lengua por separado.

Retener suavemente la lengua protruída con un hisopo, y limpiar la saliva.

Utilizar soluciones fuertes de azúcar y sal común y soluciones débiles de ácido cítrico y quinina para

VQ I 1 I

tratamente faciale

Observați simetria închiderii intermitente a ochilor și prezența ticurilor sau spasmelor mușchilor faciali

Observați mișcările spontane ale feței, în special acțiunile mușchilor faciali superiori și inferiori atunci când zâmbiți.

Localizarea nivelului leziunii nervului facial (Fig. 8.34 și 8.35)

Loc	*Leziuni*	*Caracteristici clinice*
Cortex (supranuclear)	Accident vascular cerebral Hemoragie Tumoră	Slăbiciune facială contralaterală, în principal a feței inferioare (paralizie MSN), adesea asociată cu hemipareză pe aceeași parte
Podul nuclear	Atac de cord Demielinizare Hemoragie Tumoră	Slăbiciune facială ipsilaterală a neuronului motor inferior; nervul șase este adesea afectat; hemipareză contralaterală
Unghiul cerebelopontin	Neurom acustic Meningiom	Slăbiciune facială ipsilaterală a neuronului motor inferior; surditate și tinitus; diviziunea oftalmică a nervului V este afectată
Canalul facial (osul petros)	Paralizia lui Bell Mastoidita Herpes zoster (sindromul Ramsay-Hunt)	Slăbiciune facială ipsilaterală a neuronului motor inferior ± pierderea gustului, salivației și lăcrimației, dacă leziunea este proximală de coarda timpanului ± hiperacuzie dacă leziunea este proximală de nervul stapedius

Glanda parotidă	Tumoră Sarcoidoză	Slăbiciune selectivă a unor părți ale feței din cauza afectării ramurilor
Joncțiunea neuromusculară	Miastenia gravis	Ptoză asociată și oftalmoplegie externă, disfagie, dizartrie, ± slăbiciune a membrelor
Mușchi	Distrofie musculară Miozită	Mușchii membrelor prezintă, de asemenea, slăbiciune; sensibilitate a mușchilor afectați

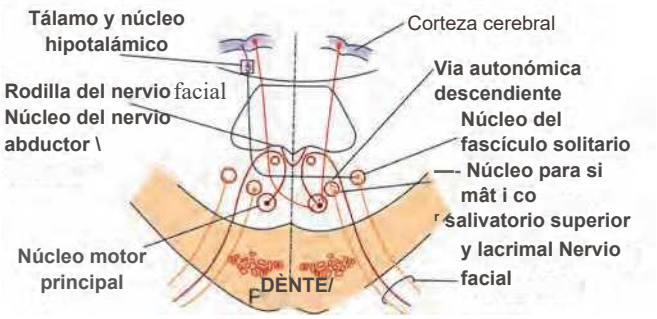

Fig. 8.34: Conexiones centrales de los núcleos del nervio facial

Evaluați gusturile ca „dulce", „sărat", „acru" și respectiv „amar". Chinina trebuie administrată ultima. • Rugați pacientul să identifice substanța scriind cuvântul corespunzător pe o fișă.

Evaluarea funcțiilor secretorii

Rupere

Creșterea lăcrimare este de obicei evidentă, iar scăderea lăcrimare poate fi determinată din istoric.

Testul Schirmer

Purtați o bucată din pleoapa inferioară și

Nucleul

edilib

secante especial bajo e
después de 5 minutos

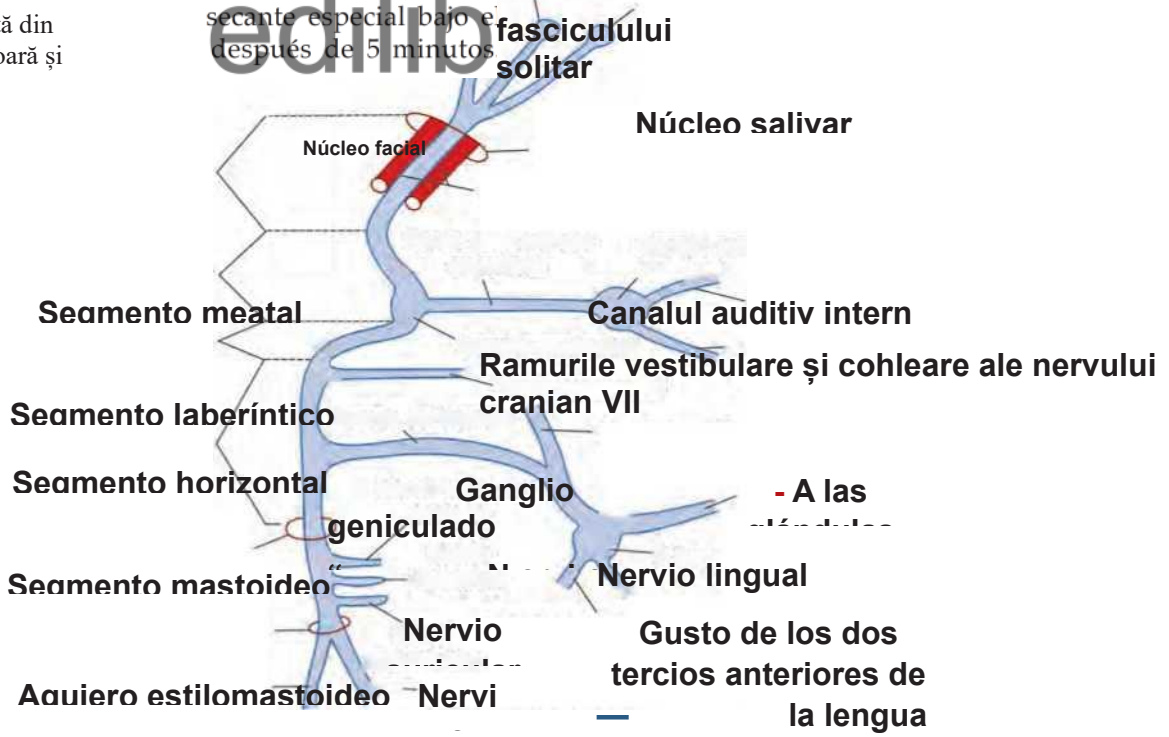

În mod normal, cel puțin 10 mm din hârtia sugativă vor fi umezite de secreția lacrimală evocată.

Reflex nazolacrimal

Reflexul de secreție lacrimală este produs în general prin stimularea mucoasei nazale de către substanțe iritante, cum ar fi soluțiile diluate de amoniac sau formaldehidă.

Nervul trigemen aferent

eferent (a

ramură a nervului facial).

Salivație

Salivația crescută sau scăzută apare și în istoricul medical

Puneți o substanță cu aromă puternică pe limbă

Rugați pacientul să ridice limba

Se observă o cantitate abundentă de salivă curgând din canalul submandibular dacă nu există interferențe cu funcțiile secretorii.

Evaluarea reflexelor

Reflex cornean

Aferente Nervio trigémino (tracto descendente

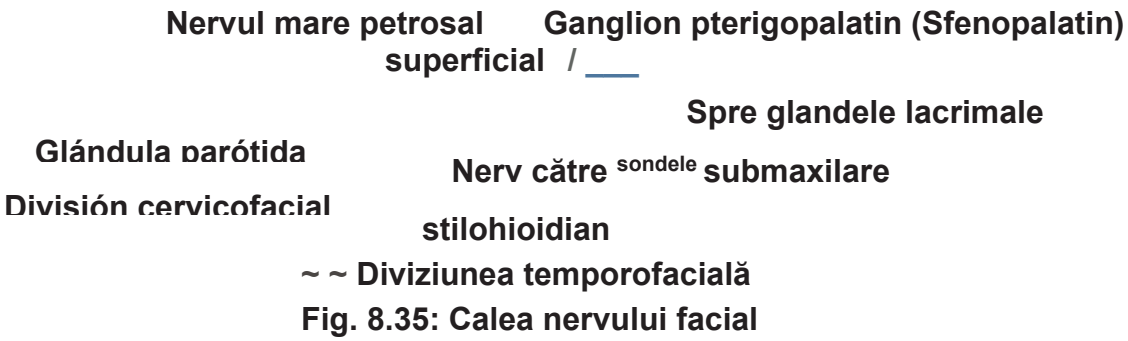

Fig. 8.35: Calea nervului facial

Reflex stapedial

Când scărița este stimulată de un zgomot puternic, contracția reflexă a stapediului duce în mod normal la o reducere a transmiterii sunetului.

Slăbiciunea mușchiului stapedius nu este obiectiv evidentă, dar pacientul se poate plânge de hiperacuzie, în special pentru tonusul scăzut.

Nervul vestibulocohlear aferent

Nervul facial eferent

Cauze frecvente ale paraliziei nervului cortical

Iervio Facial en la I.epia

m

Parálisis Bilateral de la NMI

Fenómeno de Bell - ausente Fibras emocionales - respetadas Asociado con signos del tracto largo
Reflejo mandíbula espasmódica exagerado
Reflejo corneal - presente

Unilateral	*Bilateral*
Neuronul motor superior	
De obicei vascular	Adesea vasculară (demență
Tumoră cerebrală	infarct multiplu)
Scleroză multiplă	Boala neuronului motor
Neuronul motor inferior	
Paralizia lui Bell	Sindromul Guillain-Barré
Tumora parotidă	Sarcoidoză-febră uveoparotidiană
Leziuni la cap	Lepră
Tumorile bazei craniului	Leucemie/Limfom
Diabet	
Hipertensiune arterială	

Implicarea nervului facial în

Ramurile sunt vizibile

Fibrele superioare

Participarea la patch-uri

Participare asimetrică.

Paralizia bilaterală a neuronului motor superior

Fenomenul Bell - prezent. Fibre emoționale - afectate. Absența semnelor de tract lung.
Reflexul de contracție al maxilarului - normal
Reflex cornean - absent

Paralizia lui Bell

Se datorează unei inflamații acute non-supurative a nervului facial din canalul facial deasupra foramenului stilomastoidian, producând o paralizie facială unilaterală de tip neuron motor inferior.

Cauza paraliziei Bell este necunoscută. Uneori, paralizia Bell poate fi bilaterală.

Diabetul zaharat și hipertensiunea arterială s-au dovedit a fi asociate cu paralizia Bell la 10 până la 14% dintre pacienți, în special după vârsta de 40 de ani. Acestea sunt alte cauze ale paraliziei faciale non-instrumentale.

Paralizia Bell este asociată cu prezența ADN-ului virusului herpes simplex tip 1 în lichidul endoneural și în mușchiul auricular posterior, sugerând că reactivarea acestui virus în ganglionul geniculat ar putea fi responsabilă. Cu toate acestea, rolul cauzal al acestui virus nu a fost dovedit.

• El paciente no puede contener

„ Caracteristici clinice

eambro

Debutul este adesea brusc. Paralizia este parțială în 30% din cazuri și completă în 70% din cazuri.

mișcări voluntare, emoționale și asocieri a doi dintre mușchii fetei superioare și inferioare.

Încruntarea și ridicarea sprâncenelor sunt imposibile. Este prezent fenomenul Bell.

Fenomenul Bell

În mod normal, când închideți ochiul, globul ocular se mișcă în sus și spre interior. Această mișcare este deosebit de vizibilă la pacienții cu paralizie Bell atunci când încearcă să închidă ochiul pe partea afectată.

Plica nazolabială este mai puțin proeminentă pe partea afectată, iar gura este atrasă spre partea normală.

Pacientul nu poate retrage colțul gurii pe partea afectată.

Pacientul nu poate ține aerul în gură

Mai sus, cu implicarea _____ _ _membranei timpanice ___ _(la 6 mm deasupra - foramenului stilomastoidian), există o pierdere a gustului în cele două treimi anterioare ale limbii, pe partea afectată.

• În aproximativ o treime din cazuri, ramura către scăriță este afectată și duce la hiperacuzie pe partea afectată.

Factori prognostici slabi

Vârsta peste 60 de ani

Prezența hiperacuziei

Scăderea lăcrimării

Hipertensiune arterială sau diabet zaharat asociate
Mișcarea facială voluntară nu este recuperată sau inexcitabilitatea nervilor este prezentă în testele electrodiagnostice.

SCA Complicații
În cazurile în care recuperarea este incompletă , contractura se dezvoltă adesea în mușchii paralizați și poate da un aspect normal pe acea parte. Cu toate acestea, paralizia devine evidentă atunci când pacientul zâmbește.

Spasmul facial clonic este o sechelă ocazională.

Sindromul lacrimilor de crocodil: Această afecțiune este caracterizată prin ruperea unilaterală în timpul mesei și se datorează regenerării aberante a fibrelor nervului facial. Degenerarea nervului petrosal superficial mare, care inervează glanda lacrimală, stimulează fibrele nervoase ale nervului petrosal superficial mic (care inervează glanda parotidă) în punctul lor de intersecție. Această stimulare a nervului petrosal superficial mic inervează glanda lacrimală, provocând curgerea lacrimilor, dar nu și a salivei în timpul mesei.

[1] -V Tratament
Aproximativ 70 până la 80% dintre pacienții cu paralizie Bell se recuperează spontan în 2-12 săptămâni, în special atunci când există o implicare parțială a mușchilor faciali în prima săptămână.

O cură scurtă de steroizi, după excluderea prezenței concomitente a hipertensiunii arteriale și a diabetului zaharat (dexametazonă 2 mg de trei ori pe zi sau prednison, 60-80 mg/zi timp de cinci zile și scăderea treptată a dozei în următoarele cinci zile), poate fi utilă dacă pacientul este consultat în decurs de 48 de ore de la debutul simptomelor.

Într-un studiu, pacienții tratați în primele 3 zile de la debut atât cu prednison, cât și cu aciclovir 400 mg de 5 ori pe zi, timp de 10 zile, au avut un rezultat mai bun decât cei tratați doar cu prednison.

Fizioterapia mușchilor faciali afectați.

Îngrijirea ochilor, prin utilizarea de plăcuțe oculare, atunci când ochiul este închis incomplet pe partea afectată.

Sindromul Ramsay-Hunt: Acesta se datorează afectării ganglionului geniculat de către herpes zoster.

Pacienții prezintă leziuni veziculare prin meatul auditiv extern și faringe, paralizie a nervului facial al neuronului motor inferior, pierderea gustului, salivației și lăcrimării și hiperacuzie dacă mușchiul stapedius este slăbit. Adesea, poate fi afectat și nervul cranian optulea.

Paralizie simulată: Aceasta se datorează leziunilor frontale sau talamice, care suprimă mișcările emoționale contralaterale ale feței, lăsând intacte mișcările voluntare.

Sindromul Mobius: Acesta se datorează absenței congenitale a nucleului nervului facial, care se manifestă ca o paralizie a neuronului motor inferior al nervului facial.

De obicei este asociată cu absența celui de-al șaselea nucleu nervos, rezultând paralizie asociată cu privirea orizontală.

Sindromul Melkersson Rosenthal: Există paralizie unilaterală recurentă a nervului facial al neuronului motor inferior, edem facial și limbă fisurată.

Al optulea nerv cranian (nervul vestibulocohlear)

Evaluarea funcției auditive

Prin utilizarea vocii umane
Pacientul nu trebuie să se uite la examinator.
Urechea care nu este testată trebuie blocată sau mascată în mod adecvat folosind un dispozitiv Barany sau prin producerea de zgomot în urechea care nu este testată prin frecarea părului de aceasta. Acest test trebuie efectuat, de preferință, într-o cameră izolată fonic.
Examinatorul ar trebui să folosească cuvinte nefamiliare sau spondee (adică cuvinte care nu oferă pacientului un indiciu despre contextul întrebării). Exemplu: Dacă pacientul este întrebat „Care este vârsta dumneavoastră?”, pacientul poate doar auzi cuvântul „vârstă” și poate ghici întrebarea pusă.

Conversația normală ar trebui să fie audibilă la 6 metri.

ta ar trebui să fie auzită de la 3 metri distanță.

Test de urmărire
Ceasurile cu cuarț ar trebui evitate.

Testul cu ceas poate fi utilizat la patul pacientului dacă se suspectează din timp toxicitatea aminoglicozidelor.

Teste cu diapazon

(Se folosește un diapazon de 512 Hz)
Testul Rinne: Compară conducerea aeriană cu conducerea osoasă. Un diapazon este lovit ușor și ținut în apropierea meatului auditiv extern. Cealaltă ureche este mascată, iar pacientul este întrebat dacă poate auzi. Diapazonul vibrant este apoi plasat pe procesul mastoid, iar pacientul este întrebat din nou dacă îl poate auzi și când se oprește sunetul. Când se aude, dinții paraleli ai diapazonului sunt plasați în apropierea meatului auditiv extern. În mod normal, nota vibrantă continuă să fie auzită.

La o persoană normală, conducerea prin aer este mai bună decât cea prin os. Aceasta se numește test Rinne pozitiv.

Dacă conducerea osoasă este mai bună decât cea aeriană, acest lucru se numește test Rinne negativ (Fig. 8.36).

Fig. 8.36: Prueba de Rinne

Interpretación
Rinne Positivo
Oído normal
Sordera nerviosa (sordera neurosensorial)*
Nota: *En la sordera neurosensorial, el aire y la con
ducción ósea disminuyen. Sin embargo, la conducción del aire sigue siendo mejor que la conducción ósea. La defiiuu-

conipiouacia ai nacer iduiueLkiiiecunuuccióii

absoluta o por audiometría.
Rinne negativ

- Surditate la urechea medie (pierdere a auzului conductiv)

Testul Weber: Furculița de diapazon este plasată în centrul frunții sau în vârful capului. Pacientul este întrebat dacă poate auzi sunetul vibrator în punctul de aplicare a furculiței de diapazon, sau în ambele urechi în mod egal, sau predominant într-o ureche (Fig. 8.37).

Fig. 8.37: Prueba de Weber

interpretare
Sunetul vibrațional se aude în urechile normale în punctul de aplicare a diapazonului
(fără lateralizare)
Sunetul vibrației se aude mai bine în urechea normală (surditate neuronală).

Sunetul vibrației
Auzi mai bine la urechea afectată (lateralizare la urechea afectată)

sensorial en el lado opuesto) Sordera conductiva en el mismo lado

iii. *Testul de conducere osoasă absolută (testul Schwabach):* Acesta este cel mai simplu și mai fiabil test, cu condiția ca examinatorul să aibă un auz normal. Esența testului este de a compara conducerea osoasă a pacientului cu cea a examinatorului. Conducerea osoasă se efectuează absolut în scop clinic prin ocluzia

uucipiciacwn presència de sordera neurosensorial puede ser

i. igual para el paciente y el examinador (el pa- vameme

ciente deja de oír la vibración del diapasón al mismo osea

canalului auditiv extern. Furculița de diapan este plasată pe osul mastoid al primului pacient, iar când pacientul nu mai aude vibrațiile, aceasta este plasată pe osul mastoid al examinatorului.

ca un COA obișnuit.

COA este mai mare la pacient (pacientul continuă să audă vibrația diapazonului, în timp ce examinatorul nu o mai aude). Acest test indică faptul că pacientul are hipoacuzie conductivă.
COA este mai scăzut la pacient (pacientul nu mai aude vibrația diapazonului, în timp ce examinatorul continuă să o audă). Acest test indică faptul că pacientul are hipoacuzie neurosenzorială.

Teste audiometrice

Teste auditive subiective
Audiometrie cu tonuri pure: Măsurarea cantitativă a auzului - deosebit de importantă în detectarea precoce a pierderii auzului neurosenzorial.
Pierderea tonusului înalt este caracteristică surdității nervoase.
Pierderea tonusului scăzut este caracteristică surdității urechii medii.
Audiometria discriminării vorbirii: Discriminarea vorbirii - este afectată în aproximativ 75% din tumorile nervului VIII.
Recrutarea intensității sonore (testul de echilibru alternativ binaural al intensității sonore): Fenomenul de recrutare se

datorează leziunilor organului cohlear terminal. Pentru ca urechile să prezinte recrutare, tonul

va fi audibil doar atunci când intensitatea este puțin peste pragul auditiv, dar sunetele puternice (80-100 dB) creează o senzație de intensitate la fel de mare ca cea resimțită de o ureche normală la acea intensitate.

Decădere

Teste de decădere a tonului: Măsoară decăderea unui stimul auditiv prezentat urechii testate.
Decădere mai mică de 15 dB - Normală. Decădere peste 20 dB - Leziune neuronală.

Teste auditive obiective

Măsurători de impedanță: Impedanța membranei timpanice este estimată prin măsurarea cantității de sunet reflectată de membrană sub diferite presiuni externe.
Audiometria cu răspuns evocat.

Testul funcției vestibulare

sau prin apăsarea repetată a tragusului [unei] urechi pe meatul auditiv extern. Dacă este prezent nistagmus spasmodic moderat , atunci se spune că este prezent „semnul fistulei", sugerând că întregul perete osos al labirintului a fost spart, astfel încât modificările de presiune sunt

Signo de la Fístula

Aumentar la presión en el conducto auditivo externo por otoscopia o por el uso de un espéculo neumático Siegel

Reflexe oculocefalice sau mișcarea ochilor păpușii
Stați în spatele pacientului, la capătul capului patului.
Flexați ușor și susțineți capul pacientului .
Întoarceți energic capul dintr-o parte în alta și observați mișcările laterale ale ochilor.
transmiten directamente al laberinto membranoso.

Reacția normală este ca ochii pacientului să devieze spre stânga, în timp ce capul pacientului se întoarce spre dreapta și invers. Acesta este un semn clar al funcției normale a mezencefalului și a pontinilor. Absența sa poate indica moarte cerebrală.

Vertij pozițional
Vertijul este indus de anumite posturi ale capului sau de schimbări bruște ale poziției capului.

Test de provocare pentru vertijul pozițional
Țineți capul pacientului, cu ochii deschiși, și coborâți-l cu forță sub planul orizontal al canapelei, întorcând capul într-o parte.
Repetați testul, întorcându-vă capul în cealaltă parte.

Observați răspunsul ocular în timpul mișcării capului și căutați prezența nistagmusului.
O persoană cu vertij pozițional va dezvolta vertij odată cu testul de mai sus și nistagmus.

Nistagmusul nu se observă la persoanele normale, iar pacientul este asimptomatic (fără vertij).

Răspunsul în urechea normală
Apă rece. Nistagmusul este situat departe de urechea care este irigată (pe partea opusă).
Apă fierbinte. Nistagmusul este aproape de urechea testată (aceeași parte).

Acest test simplu și fiabil se efectuează cu pacientul

Leziune labirintică	*Leziune centrală*
Nistagmusul se dezvoltă după un interval de 5-15 secunde	
Adaptarea are loc rapid. Nistagmusul este îndreptat spre partea laterală a leziunii.	Nistagmusul se dezvoltă imediat Nu se observă nicio adaptare.
De obicei, nu se declanșează din nou în teste repetate	Direcția nistagmusului este modificată de variația capului.
Fixarea vizuală inhibă nistagmusul	Poate fi ușor reprodusă în 10-15 minute. Fixarea vizuală nu inhibă nistagmusul.

Test caloric

Mnemonic COWS

Reacții anormale (rece pe partea opusă, cald pe aceeași parte)
Pareză canalară: Lipsa răspunsului sau răspuns diminuat la apa caldă și rece pe o parte.

Condiții
Leziuni labirintice (boala Ménière)
Nerv vestibular (tumoare nervoasă tumorală, neurită

recostado en un sofá, con la cabeza elevada a 30 grados, a fin de llevar los canales semicirculares laterales en el plano vertical. Se instruye al paciente para que fije la mirada en un punto central y el conducto auditivo externo se irriga con agua a 30°C y luego a 44°C Jurante 30-40 segundos cada uno. E .pW^rlmW ana timpánica perforada, se usa aire. Esta prueba produce un gradiente térmico a través del hueso temporal que produce corriente de convección dentro de la endolinfa. La fase lenta del nistagmo es siempre en la dirección del flujo. El nistagmo siempre se nombra después de su fase rápida.

vestibulară)
Leziuni ale nucleilor vestibulari.

Prepondereță direcțională: Răspunsul este întotdeauna redus pentru irigările producătoare de nistagmus în aceeași direcție.

Condiții

Leziuni ale trunchiului cerebral

Leziune corticală (leziune a lobului temporal posterior).

În leziunile trunchiului cerebral, preponderența direcțională este în direcția opusă părții leziunii.

În leziunile posterioare ale lobului temporal (centrul cortical al căii tonice), preponderența direcțională este spre partea laterală a leziunii (Fig. 8.38A-C).

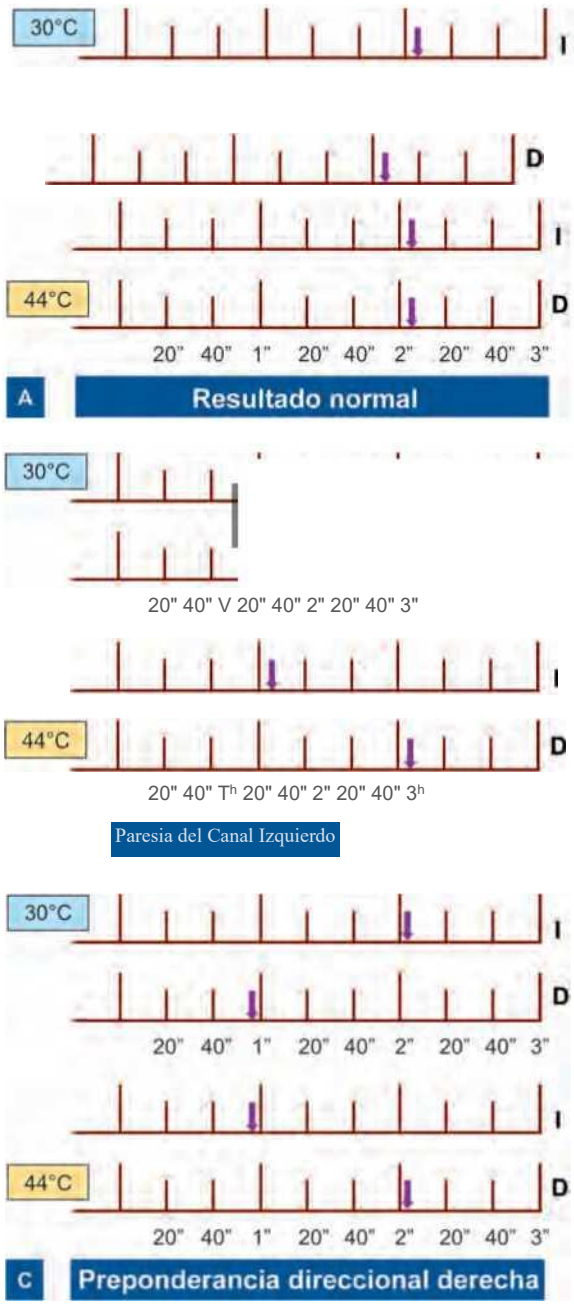

Fig. 8.38A a C: Prueba calórica

20" 40" r 20" 40" 2" 20" 40" 3'

Lesiones que Causan Vértigo

Sitio de lesión	*Ejemplo*	*Características clínicas*
Laberinto	Enfermedad de Meniere	Vértigo, sordera, acúfeno
VIII nervio	Neuroma acústico	Sordera, acúfeno, vértigo, signos cerebrales, lesiones asociadas con los nervios V VII Artigo, ataxia, diplopía, síncope, disartria értigo, ataxia, disartria
Lóbulo temporal	Epilepsia; tumor	Vértigo acompañado de convulsiones'

Diferencias entre Vértigo Central y Periférico

Signos o síntomas	*Periférico (Laberinto)*	*Central (Tallo cerebral o cerebelo)*
Dirección del nistagmo	Unidireccional	Bi o Unidireccional
Horizontal puro	Poco común	Común (especialmente en el cerebelo)
Vertical o torsión pura	Nunca	Puede estar presente (especialmente en el tallo cerebral)
Efecto de fijación	Inhibe el nistagmo	Sin inhibición
Severidad del vértigo	Marcada	Leve
Dirección del giro	Hacia la fase rápida	Variable
Dirección de la caída	Hacia la fase lenta	Variable
Duración de los síntomas	Aguda pero recurrente	Crónica
Acúfeno/Sordera	A menudo presente	Usualmente ausente
Anormalidad central asociada	Ninguna	Común

Vertij

Este o halucinație de mișcare, fie a corpului (sau a unei părți a acestuia), fie a împrejurimilor.

Mișcarea percepută poate fi una de cădere sau de rotație sau există o senzație că lumea exterioară se rotește.

Surditate

Pierderea auzului este adesea însoțită de tinitus, în special atunci când afectarea este la nivelul nervului auditiv sau al cohleei. Poate fi conductivă sau neurosenzorială.

Pierderea auzului conductiv este de obicei o consecință a obstrucției canalului auditiv extern (de exemplu, ceară), a deteriorării membranei timpanice sau a deteriorării lanțului osicular.

Fig. 8.38A a C: Prueba calórica

Pierderea auzului neurosenzorial se datorează unei boli a cohleei sau a fibrelor nervoase auditive din nervul cranian VIII și a conexiunilor acestora din trunchiul cerebral.

Tulburări labirintice periferice

Fistulele perilimfatice

Aceasta apare după o leziune la cap sau o barotraumă. Provoacă pierderea bruscă a auzului, tinitus și vertij ocazional. Simptomele se agravează atunci când se află pe partea afectată. Majoritatea fistulelor se vindecă spontan.

Vertij pozițional benign

Aceasta poate apărea după un traumatism cranio-cerebral sau alte tulburări labirintice acute (laribintită virală). Vertijul este declanșat de întoarcerea urechii spre urechea afectată, iar simptomele durează până la 30 de secunde. Poate fi asociat cu greață și vărsături.

fără alte disfuncții cohleare sau neurologice. La majoritatea pacienților este prezent un istoric de infecție a tractului

Neuronitis Vestibular

Este se caracteriza por síntomas vestibulares y signos

respirator superior.

Boala

în canalul auditiv intern.

Méniere

Esta condición result sistema endolinfático (hidrops endolinfático). La edad media de aparición es a los 50 años.

Esta situación da lugar a ataques recurrentes de vértigo severo, a menudo con vómitos y postración, generalmente asociado con acúfeno y aumento de sordera. En las etapas posteriores, la pérdida de audición es permanente, y como el daño del oído interno aumenta, el vértigo se vuelve menos frecuente.

Neuroma Acústico

Los neuromas acústicos derivan de las células de Schwann del nervio craneal VIII, con mayor frecuencia

Acestea apar la până la 1% din populație.
Acestea reprezintă aproximativ 10% din totalul neoplasmelor intracraniene.
Acestea reprezintă 70-80% din leziunile unghiului ponto-cerebelos.

Unele dintre aceste neuroame acustice se datorează bolii von Recklinghausen (tipul II), în care sunt prezente bilateral.

Surditatea și tinitusul sunt cele mai frecvente forme de prezentare, iar simptomele vestibulare sunt frecvent absente, deoarece patologia progresează lent și permite compensarea.

Pe măsură ce tumora se extinde în unghiul cerebelopontin, sunt implicați și nervii cranieni cinci și șapte, adică reflexul cornean se pierde în stadii incipiente.

În stadiile ulterioare, poate exista o deplasare a trunchiului cerebral și poate fi însoțită de hipertensiune intracraniană.

Diagnosticarea precoce a acestei afecțiuni este importantă , deoarece aceste tumori pot fi apoi îndepărtate chirurgical. Diagnosticarea târzie poate duce la o tumoare inoperabilă.

Neuroma acustică este suspectată la pacienții cu hipoacuzie neurosenzorială unilaterală sau bilaterală.

Nervii cranieni al nouălea și al zecelea (nervii glosofaringian și vag)

Acești nervi cranieni sunt evaluați împreună după cum urmează:

Senzația generală și senzația gustativă sunt evaluate pe treimea posterioară a limbii. Aceasta se face folosind un curent galvanic.

Pacientul, cu fața spre lumină, are limba băgată înăuntru pentru o mai bună vizualizare a palatului. Se observă poziția palatului moale arcuit pe ambele părți și a uvulei. Pacientului i se cere să spună „ah”, iar palatul moale și uvula sunt ridicate pe ambele părți.

Interpretare

În cazurile de paralizie uvulară unilaterală, arcul palatin de pe partea respectivă este mai jos decât pe partea neafectată. Când se spune „ah”, uvula se deplasează spre partea neafectată prin palatul normal. Există puțină sau deloc mișcare a palatului afectat.

ii. *Reflejo* ı *lar:* S con la boca ierta.

În cazurile de *paralizie uvulară bilaterală,* palatul rămâne imobil pe ambele părți.

Mioclonia palatină se observă în ataxia cerebeloasă autosomal dominantă (CADA) sau atrofia olivopontocerebeloasă (OCPA). Această mișcare involuntară este prezentă chiar și în timpul somnului.

Leziunea este localizată în triunghiul Guillian-Mollaret (triunghiul format de nucleul roșu, nucleul dentat și nucleul olivar). Este cauzată, în general, de boli vasculare, traumatice, neoplazice și demielinizante.

Reflexul de vomă: Acesta este evaluat prin generarea de gâdilături în faringe și observarea contracției reflexe a faringelui.

interpretare

Acest reflex este absent pe partea leziunii nervilor cranieni IX și X (paralizia neuronului motor inferior).

Un reflex gag exagerat se observă în paralizia pseudobulbară (paralizia neuronului motor superior).

Dacă, la declanșarea reflexului de vomă, pacientul simte gâdilare, dar nu există contracție reflexă a faringelui, atunci doar al zecelea nerv cranian poate fi afectat, iar al nouălea nerv cranian este intact. Cu toate acestea, este foarte rar să se observe această leziune (afectarea celui de-al zecelea nerv cranian și conservarea celui de-al nouălea nerv cranian) clinic (Fig. 8.39).

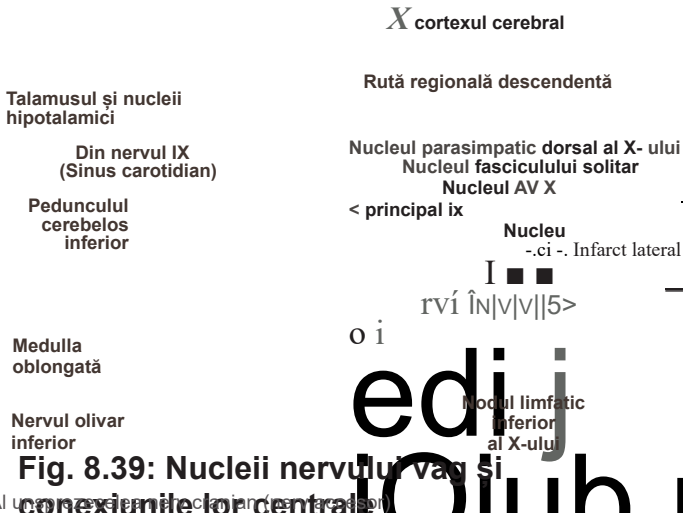

Fig. 8.39: Nucleii nervului vag și conexiunile lor centrale

Fig. 8.40: Girar la cabeza contra la resistencia

capul deviază spre partea paralizată datorită acțiunii normale a mușchiului opus.

Leziuni ale nervilor cranieni IX, X și XI

Loc	*Cauze*	*Caracteristici clinice*
Infarct lateral de măduva spinării (ACPI) (Ar teri a cerebelului!)		Voce nazală, slăbiciune palatină, absența reflexului de vomă , senzație de deteriorare a treimii posterioare a limbii și a peretelui faringian, demielinizare faringiană, stridor laringian, tuse bovină
Tumoră glomus foramen jugular		Cauze anterioare + nerv (sindromul Vernet)
Tumoră metastatică accesorie spinală		
Meningiom		afectate (slăbiciune a mușchilor trapez și sternocleidomastoid) Fără deficit senzorial
Leziuni difuze Polineurită	Sindromul Participarea bilaterală Boala neuronului motor Miastenia gravis Accidentele nu	(de obicei există Guillain-Barre)
Supranuclear (corteza, tracto piramidal)	cerebrovascular Tumor cerebral Desmielinización Enfermedad de la neurona motora	Las lesiones unilaterales cauzează deficite persistente (reprezentare bilaterală); Leziunile bilaterale cauzează pierderea coordonării faringelui și palatului și a reflexului de vomă puternic (paralizie pseudobulbară)

edi j
lOlub.uoH i

Acesta este un nerv motor pur care inervează mușchii sternocleidomastoidian și trapez.

Evaluarea musculară Sternocleidomastoidian

Mâna examinatorului este plasată pe o parte a feței pacientului, iar pacientului i se cere să întoarcă capul împotriva forței aplicate de mâna examinatorului. Mușchiul sternocleidomastoidian de pe partea opusă direcției de mișcare a capului este observat ca fiind proeminent la un individ normal. Acest test se repetă cerându-i pacientului să întoarcă capul împotriva rezistenței în direcția opusă (Fig. 8.40).

Caracteristicile paraliziei sternocleidomastoidiene unilaterale

Mușchiul se diminuează și devine mai puțin proeminent decât omologul său atunci când capul este întors în partea opusă.

Slăbiciune în rotirea capului în lateral opus.

Evaluarea mușchiului trapez

Pacientului i se cere să ridice din umeri împotriva rezistenței aplicate de examinator, în timp ce examinatorul stă în spatele pacientului (Fig. 8.41).

Caracteristicile paraliziei unilaterale a trapezului 1. Există o cădere a umărului pe partea afectată.

Fig. 8.41: Elevar los hombros contra la resistencia

Scapula este rotată în jos și în exterior, cu unghiul inferior mai aproape de linia mediană a părții superioare a scapulei.
Slăbiciune la ridicarea umerilor pe partea afectată și incapacitatea de a ridica brațul deasupra capului după ce a fost abdus de mușchiul deltoid.

Al doisprezecelea nerv cranian

Cauzele paraliziei multiple a nervilor cranieni

Loc	*Nervii cranieni implicați*	*Cea mai frecventă cauză*
(Nervio Hipogloso) pogioso)		
Fisura sfenoidală (orbita superioară)	III, IV, primul diviziunea dintre V și VI	Tumorile invazive ale os sfenoid
Peretele lateral al sinus cavernos	III, IV, primul divizarea nervilor V, și VI frecvent cu proptoză	Anevrisme sau tromboze a sinusului cavernos; tumori invazive ale sinusurilor paranazale și ale șeii turcice; granulom benign

Al paciente se le pide íujsaiue^ulengua.
Busque cualquier crnsviacionTe la lengua?
Busque cualquier movimiento anormal de la lengua
(Movimiento dentro y fuera de la lengua como en la corea).

Parálisis de la NMI	*Parálisis de la NMS*
Debilidad muscular presente	No hay debilidad muscular verdadera
Se puede presentar fasciculaciones	No hay fasciculaciones
Es posible la protrusión de la lengua y ésta se desvía hacia el lado afectado	La protrusión de la lengua es difícil
La lengua es flácida	La lengua es pequeña y espástica
Reflejo mandibular normal	Reflejo mandibular exagerado (bilateral)

Causas de Lesiones del Nervio Hipogloso

Sitio	*Causas*
Núcleos hipoglosos	Infarto Siringobulbia Tumor Enfermedad de la neurona motora
Base del cráneo	Tumor metastásico Meningioma Aneurisma de la arteria vertebral Anomalías cráneo- vertebrales (por ejemplo, invaginación basilar)
Cuello	Trauma Cirugía (por ejemplo, endarterectomía carotídea)
Tumori ale glandei parotide, corpului carotidian, depozite tumorale metastatice; adenită tuberculoasă	

Evaluați forța fiecărei jumătăți a limbii rugând pacientul să împingă degetul examinatorului prin obraz cu limba.
Identificați atrofia, tremorul sau fasciculația.

Fasciculația trebuie evaluată cu limba relaxată în cavitatea bucală și nu atunci când aceasta iese în afară.

Nervii cranieni pur motori sunt III, IV, VI, XI și XII.

Nervii cranieni pur senzoriali sunt I, II și VIII.

Nervii cranieni mișcați sunt V, VII, IX și X.

Sistem spinomotor

Sistemul spinomotor se referă în principal la executarea - mișcărilor voluntare line și coordonate.

Componentele sistemului motor:
Corticobulbar și corticospinal (neuronul motor superior).
Nucleii bazali și cerebelul.
Sistemul neuromuscular (neuronul motor inferior).

O anumită mișcare începe atunci când ideea mișcării este evocată pentru prima dată în zonele de asociere ale cortexului, unde este stocată memoria abilităților motorii dobândite (praxis). Celulele motorii corespunzătoare din cortexul precentral sunt apoi activate, iar impulsurile călătoresc de-a lungul tracturilor piramidale, activând celulele cornului anterior și unitățile motorii corespunzătoare. Simultan, mișcarea este influențată și controlată de activitatea cerebelului și a componentelor sistemului motor extrapiramidal.

Leziunile sistemului motor pot duce la slăbiciune totală (paralizie), slăbiciune parțială (pareză), mișcări involuntare sau ataxie.

Sistemul corticobulbar și corticospinal (piramidal)

Las neuronas motoras superiores, que constituyen esta vía, surgen en parte de las células nerviosas de la corteza precentral motora del cerebro. Algunas de estas neuronas se derivan de las células gigantes de Betz que son comunes en esta área. Las fibras piramidales se originan en la corteza motora primaria, corteza premotora, corteza motora suplementaria, corteza somatosensorial (áreas 1,2,3, 5, 7). pnnr

Una tercera parte de las fibras surgen de la zona| 4, un tercio de la zona 6 y el resto de lóbulo parietal (Fig. 8.42).

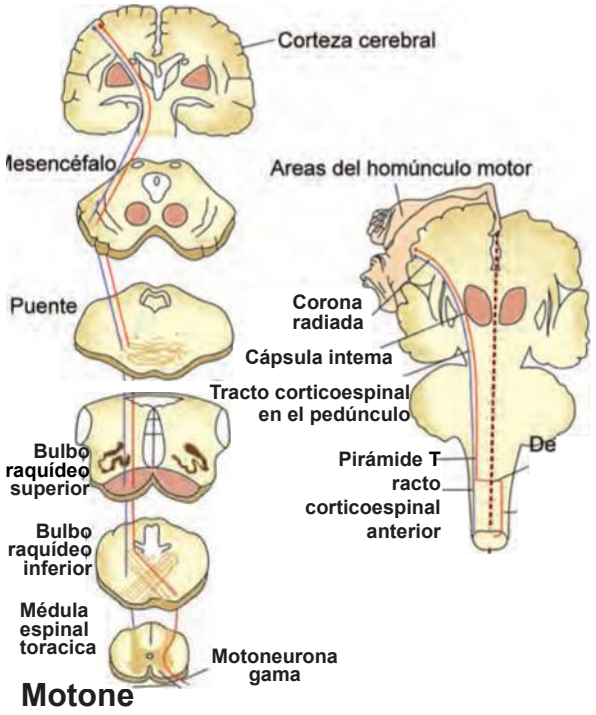

Traversarea piramidelor Tractul corticospinal lateral

Fig. 8.42: Tractul corticospinal

Reprezentarea somatică a corpului în cortexul motor precentral este astfel încât fața, mâinile, degetele, membrele superioare și trunchiul ocupă suprafața laterală a cortexului emisferei cerebrale; zona picioarelor și a labei piciorului este situată parțial pe suprafața medială a emisferei și parțial pe fața sa superioară. Cea mai mare reprezentare în cortex este pentru buză, degetul mare și celelalte degete. Fiecare emisferă cerebrală controlează mișcarea corpului pe partea opusă.

La om, tractul piramidal conține aproximativ 1 milion de fibre. Fibrele nervoase care provin din aceste celule corticale (inclusiv celulele Betz) se unesc apoi în corona radiata și converg în capsula internă. În capsula internă, fibrele sunt situate în treimea medie a membrului posterior. Din capsula internă, tractul coboară pe mijlocul pedunculilor cerebrali pentru a intra în mezencefal. În pont, este împărțit în fascicule de fibrele transversale pontine. În medulară, devine din nou un tract compact. De-a lungul trunchiului cerebral, tractul eliberează fibre corticobulbare care călătoresc către nucleii motori contralaterali ai nervilor cranieni. În partea inferioară a medularei, majoritatea fibrelor tractului piramidal se decusează pentru a forma tractul piramidal încrucișat, care coboară în coloana laterală a măduvei spinării pe partea opusă. O mică parte nu coboară și continuă în coloana anterioară, formând tractul piramidal direct sau neîncrucișat care se extinde doar până la măduva spinării dorsale și vascularizează mușchii axiali.

Fibrele tractului piramidal nu fac sinapsă directă cu celulele cornului anterior, ci se termină la nivelul celulelor cornului posterior. De acolo, prin intermediul interneuronilor din substanța cenușie a măduvei spinării, fibrele fac sinapsă la nivelul celulelor cornului anterior. Neuronul motor inferior ia naștere din celulele cornului anterior.

Semne de leziune a tractului piramidal (neuron motor superior)

Fără pierderea masei musculare (cu toate acestea, atrofia musculară poate apărea în stadiile ulterioare din cauza atrofiei din cauza neutilizării)

Creșterea tonusului muscular (sub formă de spasticitate în formă de briceag care afectează în principal mușchii antigravitaționali, grupul muscular flexor al membrului superior și grupul muscular extensor al membrului inferior)

Paralizia mișcărilor voluntare

Slăbiciune distală precoce care implică mișcări fine ale mâinii

Alți mușchi care devin implicați devreme sunt
Abductorii umărului
Mușchii de prindere palmară
Flexorii șoldului
Dorsiflexorii piciorului
Slăbiciunea este mai pronunțată la nivelul extensorilor membrelor superioare și flexorilor membrelor inferioare (opus distribuției tonusului muscular crescut)
Grupele musculare afectate primele sunt ultimele care se recuperează (mișcările fine distale ale mâinii sunt ultimele care se recuperează)
Absența reflexului abdominal
Semnul Babinski (răspunsul extensor plantar)
Reflexe osteotendinoase bruște sau exagerate ale tendonului și clonus susținut.

Sistemul extrapiramidal

Acesta este compus din nucleii bazali și conexiunile acestora.

Este un sistem complex de neuroni și fibre care au conexiuni reciproce cu cortexul cerebral, talamusul, cerebelul, nucleii toracelui cerebral și măduva spinării. Acest sistem include tracturi descendente distincte de tractul corticospinal (tractul rubrospinal, tractul tectospinal, tractul reticulospinal și tractul vestibulospinal).

Nucleii bazali

Nucleii bazali sunt un grup de nuclei situați adânc în substanța albă a emisferelor cerebrale și a trunchiului cerebral și includ nucleul caudat , putamenul, globul pallidus, claustrumul, nucleul subtalamic și substantia nigra (Fig. 8.43).

Putamenul și globul palid formează împreună nucleul lenticular.

Nucleul caudat, putamenul și nucleii globului palid sunt denumiți colectiv striatum. Striatumul joacă un rol important în reglarea posturii.

Filogenetic, globus pallidus (paleostriatum) este mai mare decât nucleul caudat și decât putamenul (neostriatum).

Globus pallidus este stația celulară eferentă finală a ganglionilor bazali. Activitatea sa este influențată de inputuri din cortex, striat , substantia nigra și nucleul subtalamic. Calea eferentă principală a globus pallidus trece prin nucleul rostral ventrolateral al talamusului și caudal prin nucleii subtalamic și roșu. Acesta joacă un rol fundamental în inițierea mișcării.

Din cortexul cerebral până la striat și de acolo la globus pallidus. Din fibrele globus pallidus trec la talamus (nucleul anterior ventral și nucleul lateral ventral) și de acolo înapoi la cortexul motor.
Căile eferente leagă globus pallidus cu nucleul subtalamic și substantia nigra.
Există o cale de la substantia nigra la striat.

Semne ale tensiunii extrapiramidale

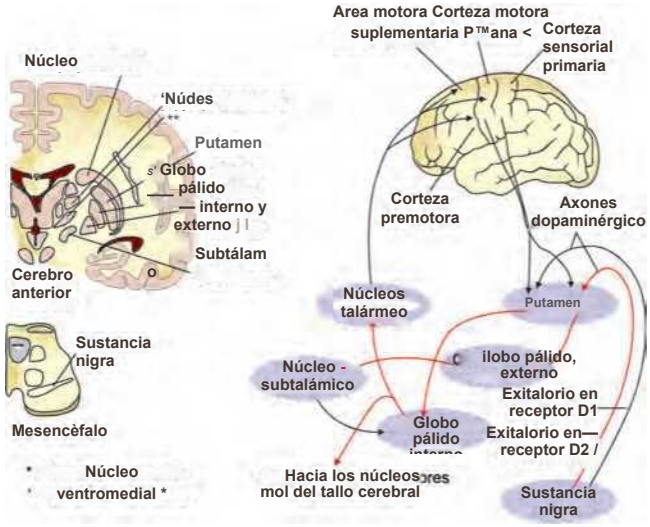

Fig. 8.43: Núcleos basales y sus conexiones

Las Conexiones Principales de los Núcleos Basales

Semn	*Locul leziunii*
Tremor de repaus, rigiditate musculară, hipokinezie, coree Hemibalism Distonie, atetoză	Substantia nigra, miez roșu Substanța neagră, putamen Substantia nigra, globus pallidus, putamen Nucleul caudat Nucleul subtalamic Putamen

Sistemul neuromuscular (neuronul motor inferior)

Corpurile celulare ale neuronilor motori inferiori sunt situate în nucleii motori ai trunchiului cerebral și în coarnele anterioare ale substanței cenușii a măduvei spinării.

Neuronul motor inferior este alcătuit din fibre nervoase de la nucleii nervilor cranieni și celulele cornului anterior până la placa motorie terminală a mușchilor pe care îi inervează.

Unitatea motorie

Unitatea motorie este compusă din celulele spinale ale cornului anterior (sau nucleii nervilor cranieni motori), axonii lor motori și fibrele musculare inervate de axonul motor.

Un singur axon inervează aproximativ 50 până la 200 de fibre musculare în diferiți mușchi. Fibrele musculare inervate de o singură celulă din cornul anterior și axonul său formează un fascicul muscular. Activitatea unității motorii este controlată atât de arcul reflex spinal local, cât și de tracturile descendente din creier, sistemul extrapiramidal și cerebel.

Celulele cornului anterior al măduvei spinării sunt de două tipuri. Celulele alfa mai mari dau naștere fibrelor nervoase care inervează fibrele musculare, iar celulele gamma mai mici trimit fibre eferente către fusurile musculare.

Semne ale unității motorii sau ale neuronului motor inferior

Atrofia mușchilor afectați.
Hipotonie.
Slăbiciune sau paralizie a mușchilor inervați de celulele cornului anterior sau de axonii afectați.
Fasciculații în grupele musculare afectate (fasciculațiile sunt un semn de degenerare a celulelor cornului anterior sau a leziunilor iritative ale acestuia)

rădăcini nervoase sau nervi periferici).
Răspuns flexor plantar / absent. II
Reflexe tendinoase profunde scăzute sau absente. I a. Boală sistemică avansată (SCV, SR, renală, reflexe tendinoase profunde).

1. Sistemul spinomotor este examinat metodic în
2. următoarea ordine:
3. Trofism (masa musculară)
4. Ton
5. Vigoare

Marcha
Reflejos.
Coordonare
Mișcări involuntare

Trofism

Se notează starea mușchilor centurii scapulare, brațelor superioare, antebrațelor, mâinilor, șoldurilor, coapselor, gambelor și picioarelor, cu scopul de a detecta atrofia sau hipertrofia.
Se observă, de asemenea, distribuția modificării stării trofice (predominant proximală sau distală sau ambele).
Modificarea trofismului grupurilor musculare poate fi detectată prin compararea acestora cu omologul lor de pe partea normală.
Circumferința membrelor se măsoară la următoarele niveluri
În membrele superioare

i. 10 cm deasupra olecranului

Atrofia musculară spinală
Boala neuronului motor
Siringomielie
nivelul c_5 - c_6 (spondiloză cervicală)
Leziune a plexului brahial superior (paralizia Erb)
Stadii avansate ale distrofiilor musculare (distrofie
10 cm sub olecranon
În extremitățile inferioare
18 cm deasupra marginii superioare a patelei
10 cm sub tuberozitatea tibială

• Trofismul muscular poate fi evaluat și prin palparea grupelor musculare afectate.

Grupul muscular atrofic se simte flasc
Grupul muscular hipertrofic se simte ferm sau elastic (datorită depunerii excesive de grăsime).

Hipertrofia musculară poate fi fiziologică (mușchii sunt mari și puternici și au o consistență normală) sau poate fi patologică, ca în pseudohipertrofia distrofiei musculare (mușchii implicați sunt preferențial gambele, fesele, coapsele și centura scapulară; mușchii sunt anormal de globulari și au o consistență cauciucată).

Tipuri de pierdere a masei musculare

Atrofia musculară este, în general, un semn al leziunii neuronilor motori inferiori sau al unei boli musculare primare.

Atrofie generalizată

Atrofia musculară generalizată se observă în
după condiloameA | ||

DMID)
Tirotoxicosis
Malignidad
Etapas avanzadas de enfermedades neurológicas degenerativas (enfermedad de la motoneurona, distrofias musculares).

Pérdida de Masa Muscular en los Miembros Superiores

1. Atrofia Muscular Predominantemente Proximal

facioscapulohumerală, distrofie proximală a cingăturii membrelor, distrofie musculară Duchenne, distrofie miotonică)
Boli musculare inflamatorii (amiotrofie neurogenă, poliomielită, polimiozită).

Atrofia și slăbiciunea musculară proximală sunt simptome ale bolii musculare primare, cu excepția distrofiei miotonice, miopatiei mitocondriale, miozitei cu corpi de incluziune și distrofiei musculare distale Gower.

Atrofie musculară predominant distală
Boala neuronului motor
Siringomielie
Tumori ale măduvei spinării cervicale (afectând nivelurile segmentare C8, T1)
Leziune a plexului brahial inferior (paralizia Klumpke)
Coaste cervicale
Mărirea ganglionilor limfatici cervicali
Sindromul Pancoast (tumora apexului pulmonar superior)
Leziuni traumatice ale nervilor radial, median și ulnar
Atrofia musculară peronieră (sindromul Charcot-Marie-Tooth sau neuropatia senzoriomotorie ereditară de tip I și II)
Neuropatii periferice.

Atrofia și slăbiciunea musculară distală sunt simptome ale - neuropatiei periferice, cu excepția neuropatiei porfirice, amiotrofiei diabetice și sindromului Guillain-Barré.

Atrofia musculară proximală și distală
Boala neuronului motor
Siringomielie.

Atrofia M
Mână (C8, T1) (Fi

Leziuni vertebrale
Anomalii craniovertebrale
Metastaze vertebrale
Leziuni ale măduvei spinării
Siringomielie
Compresia măduvei spinării de către tumoră
Leziunea celulelor cornului anterior
Boala neuronului motor
Poliomielită
Atrofie spinomusculară
Leziuni radiculare
Spondilita cervicală (rară)
Tumoră în măduva spinării cervicale

Fig. 8.44: Atrofia de músculos pequeños

Pahimeningita cervicală hipertrofică
Tumora Pancoast
Atrofia mușchilor peronieri
Hernie de disc cervicală
Leziune a plexului brahial
Coastă cervicală
Paralizia Klumpke (avulsia plexului brahial inferior)
Leziuni ale nervilor periferici
Boala Hansen (predominant hipotenar)
Sindromul de tunel carpian (predominant tenar)
Intoxicație cu plumb (încheietura mâinii căzută)
Boli musculare
Distrofie musculară distală
Polimiozită
Miotonia
Postparalitic (hemiplegie)
Contractura ischemică Volkmann (gips strâns, aplicare necorespunzătoare).

Pierderea masei musculare la nivelul extremităților inferioare

Atrofia izolată a mușchilor membrelor inferioare este mai puțin frecventă decât la nivelul membrelor superioare. Atrofia apare de obicei în combinație cu cea a membrului superior.

d. Miopatía distal de Gower

medlifibros.co

r (fractura)
de)

Afecțiunile care cauzează pierderea masei musculare la nivelul membrelor inferioare sunt următoarele:
Leziunea caudae equinae
Neuropatie periferică
Atrofia musculară peroneală (sindromul Charcot-Marie-Tooth sau neuropatia senzoriomotorie ereditară I și II)
Poliomielită
Leziune a nervului periferic (nerv popliteu lateral)
Sindromul de tunel tarsal.
Afecțiunile care produc pierderea masei musculare, atât la nivelul membrelor superioare, cât și la cele inferioare: a. Atrofia musculară peronieră (sindromul Charcot-Marie-Tooth sau neuropatia senzoriomotorie ereditară I și II)

Polineuropatie cronică
Atrofie musculară spinală (boala Werdnig-Hoffmann în copilărie; stadii ulterioare ale sindromului Kugelberg-Welander)
Miopatia distală Gower
Boala lui Hansen.

Ton

Tonusul muscular este definit ca gradul de tensiune prezent în mușchi în repaus.

Tonusul muscular poate fi normal, crescut sau scăzut. Tonusul crescut este cunoscut sub numele de hipertonie. - Tonusul scăzut este cunoscut sub numele de hipotonie (Fig. 8.45).

Un aspect important de luat în considerare la evaluarea tonusului muscular este ca pacientul să se simtă confortabil, relaxat și să aibă încredere în examinator. O evaluare precisă a tonusului muscular se poate face atunci când aceste criterii sunt îndeplinite.

Tonusul muscular poate fi evaluat prin inspecția și palparea grupului muscular și prin mișcarea pasivă la nivelul diferitelor articulații.

Tonusul muscular la un pacient stuporos sau inconștient poate fi evaluat prin ridicarea simultană a fiecărui braț și lăsarea acestuia să cadă pe pat. Mișcarea de control care are loc pentru a amortiza căderea este comparată pe ambele părți. Pe partea hipotonică, membrul cade pe pat, ca și cum ar fi lipsit de viață.

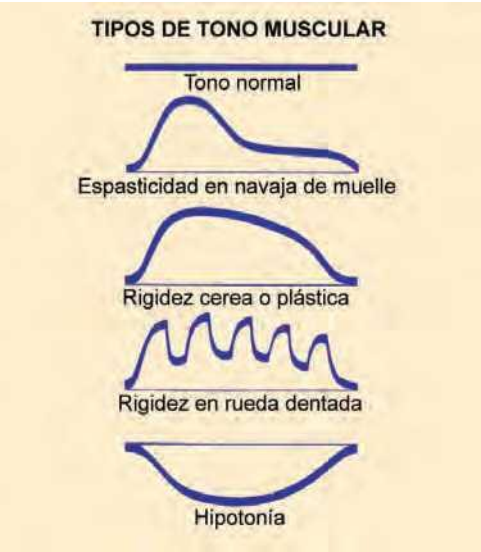

Fig. 8.45: Tipos de tono muscular

Hipertonie

La inspecție, grupele musculare care prezintă hipertonie ies în evidență, prin proeminența grupelor musculare.

La palpare, grupele musculare hipertonice au o consistență fermă.

Există rezistență la mișcările articulare pasive, fie sub formă de spasticitate, fie de rigiditate (Fig. 8.45).

Spasticitate

Este o stare de hipertonie a grupului muscular agonist și antagonist. Cu toate acestea, hipertonia este mai mare într-unul dintre aceste grupe musculare (grupul muscular antigravitațional), producând un tip de spasticitate în gheare elastice (de exemplu, în cazurile de hemiplegie, tonusul din grupul muscular flexor îl depășește pe cel al grupului muscular extensor din membrul superior și invers în membrele inferioare).

Spasticitatea este un semn al leziunii sistemului piramidal (leziuni ale neuronului motor superior).

Rigiditate

Este o stare de hipertonie în care tonusul este uni-
emente aumentado tanto en el grupo de músculos
listas y antagonistas.
a rigidez es un signo de lesión del sistema extrapi-
ramidal.

La rigidez es de dos tipos (Fig. 8.45)
Rigidez plástica o en tubo de plomo (resistencia uniforme ofrecida al movimiento pasivo). Este tipo de rigidez se ve en
Parkinsonismo (postencefalítico)
Tumores de los núcleos basales
Catatonia.
Rigidez en rueda dentada (resistencia ofrecida al movimiento pasivo interrumpido por contracciones alternas de los músculos agonistas y antagonistas debido a la presencia de temblor asociado). Este tipo de rigidez se ve en
Enfermedad de Parkinson
Sobredosis con reserpina o clorpromazina
Intoxicación por monóxido de carbono.

Atrofia Muscular Unilateral	*Atrofia Muscular Bilateral*	
Tenar	*Hipotenar*	*Ambos*
Síndrome del túnel del carpo Enfermedad de Hansen Lesión del nervio medial	Enfermedad de Hansen Lesión del nervio ulnar	Lesión del plexo braquial Tumor de Pancoast Costilla cervical Lesión de la médula cervical

Rigiditate isterică: În acest tip de rigiditate, observată la pacienții isterici, rezistența la mișcarea pasivă crește proporțional cu efortul aplicat de examinator.

Fenomenul Gegenhalten: Acesta poate fi observat în câteva cazuri de tulburări corticospinale și extrapiramidale. Există rigiditate a membrelor ca răspuns la atingere și rezistență la schimbările de poziție pasivă și postură.

La palpare, grupele musculare hipotonice sunt flasce.

Există o scădere a rezistenței la mișcare

mișcarea pasivă a articulațiilor, extinzând astfel amplitudinea mișcării în articulație.

Causas de Hipotonía

Diferenciación entre Espasticidad y Rigidez

Espasticidad	*Rigidez*
Es un signo de lesión del tracto piramidal	Es un signo de lesión del traco extrapiramidal
El tono es mayor en el grupo de los músculos antigravitatorios	El tono está igualmente elevado en el grupo de músculos gravitatorios y antigravitatorios
Espasticidad tipo navaja de muelle	Rigidez tipo tubo de plomo o rueda dentada
La espasticidad es dependiente de velocidad (la espasticidad se aprecia mejor cuando el movimiento pasivo de la articulación se lleva a cabo rápidamente)	La rigidez no es dependiente de velocidad
Los reflejos abdominales se rinden	■ ■ a ■ a
El reflejo plantar es extensor (signo de Babinski)	El reflejo plantar es flexor
Los reflejos de osteotendinosis profundos son bruscos o exagerados	Los reflejos de osteotendino- sos profundos son normales o están disminuidos
Puede existir clonus sostenido asociado	Clonus ausente

rtos coffl (e potasio)

Hipotonie

• La inspecție, grupele musculare care prezintă hipotonie sunt laxe și adoptă o formă pendulară atunci când sunt lăsate să atârne liber.

Leziuni ale componentei motorii a arcului reflex

Poliomielită

Polineurită

Leziuni ale nervilor periferici

Leziuni ale componentei senzoriale a arcului reflex

Tabes dorsal

Șindrilă

Neuropatii carcinomatoase

Deficiențe motorii și senzoriale combinate

Siringomielie

Clonus aquíleo - método correcto

Método incorrecto - no se deben sostener los músculos

Fig. 8.46: Clonus aquíleo del tobillo

Compresia măduvei sau a rădăcinii
Distrugerea cordonului ombilical
Leziuni musculare (miopatii)
Stare de șoc spinal în leziunile neuronului motor superior
Leziuni cerebeloase
Supradozaj cu benzodiazepine, blocante neuromusculare.

Clonus

Întinderea bruscă a mușchilor hipertonici produce o contracție reflexă. Dacă întinderea este menținută în timpul relaxării ulterioare, contracția reflexă are loc și poate continua aproape la nesfârșit, cu excepția cazului în care stimulul de întindere este eliberat.

Este mai ușor de demonstrat prin dorsiflexia piciorului, după flexia șoldului și a genunchiului (clonusul achilian al gleznei) sau prin deplasarea bruscă a rotulei în jos (clonusul rotulian) (Fig. 8.46).

Fig. 8.47: Clonus patelar

Clonusul susținut este un semn al leziunii tractului piramidal (leziuni ale neuronului motor superior).

Clonusul fiziologic susținut poate fi observat la persoanele foarte tensionate, după efort (de exemplu, după defecare) sau la cineva care a avut recent o experiență înfricoșătoare.

Clonus fiziologic susținut - < 6 pulsuri descendente ale piciorului.

Clonusul susținut și uneori chiar clonusul fiziologic susținut > 6 sunt semne piramidale.

Mușchii trebuie să efectueze următoarele acțiuni (Fig. 8.47):

Grupurile musculare sunt palpate pentru a provoca sensibilitate. Sensibilitatea unui grup muscular este provocată în afecțiunile musculare inflamatorii (polimiozită).

Percuția grupurilor musculare, în special peste eminența tenară și grupul extensor al mușchilor antebrațului și deasupra limbii, produce o îngustare a mușchiului, care persistă o perioadă de timp. Aceasta este o caracteristică a miotoniei.

Miotonia

Aceasta este o stare în care contracția musculară continuă dincolo de perioada de timp necesară pentru a efectua o anumită mișcare.

Se observă cel mai bine în mușchii feței și ai mâinii.

Când pacientului i se cere să zâmbească și apoi să relaxeze mușchiul facial, se observă o întârziere în relaxarea musculară, iar zâmbetul rămâne fix pe față pentru o perioadă mai lungă (zâmbet încrucișat).

În mod similar, atunci când pacientului i se cere să apuce degetele examinatorului și să le elibereze imediat , se observă o întârziere în relaxarea strângerii.

Condiții care provoacă miotonie

a. Distrofie miotonică

Miotonie congenitală

Paramiotonia congenitală (miotonia este cauzată de expunerea la frig).

Vigoare

Forța musculară este puterea de contracție pe care mușchiul o poate genera în mod voluntar.

Forța musculară este evaluată în diferite grupe musculare, de la cap până în picioare.

Orice slăbiciune detectată este observată și analizată prin compararea forței unui grup similar de mușchi pe partea normală.

Observația se face cu privire la grupele musculare predominante implicate (proximale, distale sau ambele, proximale și distale). Cauzele slăbiciunii musculare

Forța în distrofiile musculare este slabă, în ciuda dimensiunilor lor mai mari (pseudohipertrofie).

O anumită cantitate de forță musculară este menținută în ciuda atrofiei musculare observate în boala neuronului motor.

Coordonare

Coordonarea membrelor poate fi evaluată eficient numai atunci când forța musculară este mai mare de gradul 3.

proximal predominante, debilidad muscular distal predominante o debilidad muscular proximal y distal son los mismos que se enumeran para el desgaste muscular.

La evaluación cuantitativa de la energía se puede hacer por la clasificación de la fuerza muscular según lo sugerido por el Consejo de Investigación Médica. Grado 5 Potencia normal.

Grado 4 Movimiento contra la resistencia.

Grado 3 Movimiento contra la gravedad.

el movimiento (movi-

Grado 2 La gravedad elimina cama).

mientos laterales en la sible o palpable de la

Grado 1 Hay una oscilación v movimiento resultante de la articulación.

Grado 0 Parálisis total

La potencia del grado 4 abarca una amplia gama - (4 -, 4, y 4 +) denota movimiento en contra de la resistencia leve, moderada y fuerte.

Normalmente, cuanto mayor es el grupo muscular, mayor es la potencia exhibida por ese grupo muscular. Las excepciones a esta regla se ven en:

a. La potencia de los músculos de la masticación (músculos pequeños) es mayor que la potencia de los músculos pectorales (músculos grandes).

pacientului procedura, astfel încât acesta să o poată efectua fără probleme.

Mușchi	*Inervația principală a nervului segmentar*	*Nerv periferic*	*Dovadă*
Mușchii gâtului sternocleidomastoizi	Al unsprezecelea nerv cranian	Nervul spinal accesor	Pacientului i se cere să își flecteze gâtul împotriva rezistenței.
Mușchii gâtului	C2, 3	Nervul occipital	Pacientului i se cere să își întindă gâtul împotriva rezistenței.
Deltoid	C5	Circumflex	Pacientul își ține brațul în abducțiune la 60° împotriva rezistenței examinatorului.
Supraspinal	C5	Suprascapular	Pacientul încearcă să inițieze abducția brațului opus rezistenței.
Infraspinal	C5	Suprascapular	Pacientul își flectează cotul, ține cotul pe lateral și încearcă să rotească antebrațul înapoi împotriva rezistenței.
Romboid	C5	Nerv spre romboid	Cu mâna pe șold, pacientul încearcă să-și forțeze cotul înapoi
serratus anterior	C5, 6, 7	Nervul serratus anterior	Pacientul își împinge brațele pe perete
Pectoral mare	C6, 7, 8	Nervii pectorali laterali și mediali	
Latissimus dorsi	C7	Nervul latissimus dorsi	Plasând mâna pe șold și apăsând spre interior, puteți simți contracția porțiunii sternocostale a mușchiului. Ridicarea brațului înainte peste 90° și încercarea de adducție împotriva rezistenței angajează porțiunea claviculară.
Biceps	C5	Musculocutanat	În timp ce mușchii sunt palpați, pacientul este rugat să tușească. Împiedicați pacientul să încerce să aducă brațul când acesta este peste 90°
Brahioradialis	C5, 6	Radial	Pacientul își flectează cotul împotriva unei rezistențe; antebrațul este în poziție supină.
Extensor radial del carpo y extensor cubital del carpo	7	idia]	Pacientul pronează antebrațul și
Flexor radial del carpo y flexor cubital del carpo	C6, 7, 8	Medi y cubital	iar su muñeca contra la
Abductor largo del pulgar	C8	Radial	îndoiește-ți încheietura mâinii
Extensor corto del pulgar	C8	Radial	rezistență
Extensor largo del pulgar	C8	Radial	Pacientul încearcă să-și mențină degetul mare abdus în ciuda rezistenței examinatorului. Pacientul încearcă să-și extindă degetul mare în timp ce examinatorul încearcă să-l flecteze la nivelul articulației metacarpofalangiene.
Flexor largo del pulgar	C8	Medial	Pacientul încearcă să-și extindă degetul mare în timp ce examinatorul încearcă să-l flecteze la nivelul articulației interfalangiene.
Oponente del pulgar	TI	Medial	Pacientul încearcă să flecteze falanga distală a policelui împotriva rezistenței. Pacientul încearcă să atingă degetul mic cu policele. Acest test este păstrat în leziunile nervului ulnar atunci când restul mâinii este sever afectat.
Aductor corto del pulgar	TI	Medial	Un obiect este plasat între degetul mare și arătător pentru a preveni adducția completă; pacientul încearcă apoi să ridice vertical vârful degetului mare deasupra punctului de pornire împotriva rezistenței. Acesta este un mușchi important, deoarece este primul care prezintă slăbiciune în sindromul de tunel carpian. Pacientul încearcă să țină o bucată de hârtie între degetul mare și suprafața palmară a degetului arătător. Musculițele lombricale sunt evaluate cerându-i pacientului să flexeze degetele extinse la nivelul articulațiilor metacarpofalangiene.
Aductor del pulgar	TI	Cubital	Mușchii interosoși dorsali sunt evaluați cerându-i pacientului să își abducă degetele împotriva rezistenței. Mușchii interosoși palmari sunt evaluați cerându-i pacientului să apuce o foaie de hârtie cu degetele în adducție.
Lumbricales e interóseos	C8 T	(lumbricales I y II); cubital (lumbricales III y IV e interóseos)	
Triceps	C7	ideal	Pacientul trage degetul mare spre nas împotriva rezistenței. Pacientul încearcă să extindă cotul flexat.

Evaluarea forței musculare în diferiți mușchi

Continuare...

Contin

Mușchi	*Inervația principală a nervului segmentar*	*Nerv periferic*	*Dovadă*
Flexorul comun superficial al degetelor	C8	Medial	Pacientul își flectează degetele la nivelul articulației interfalangiene proximale împotriva rezistenței degetelor examinatorului situate pe falanga medie.
Flexorul comun profund al degetelor	C8	Medial și ulnar	Pacientul flectează falangele distale ale degetelor împotriva rezistenței, în timp ce falangele medii oferă sprijin. Pacientul se întinde pe spate și încearcă să ridice capul împotriva rezistenței. Se observă mișcarea ombilicului. În cazul slăbiciunii
Mușchii abdominali	T6 - T12	Ilioinghinal, iliohipogastric	mușchilor abdominali inferiori, ombilicul este tras în sus de mușchii abdominali superiori sănătoși. Acesta este tras în jos în prezența slăbiciunii mușchilor abdominali superiori. În cazul unei leziuni a segmentului spinal T10 , ombilicul se deplasează în sus cu cel puțin 3 cm atunci când mușchii abdominali se contractă. Pacientul stă în poziție culcat pe spate și apoi încearcă să-și ridice umerii de pe pat.
mușchiul erector spinal	Toate segmentele	Ramura posterioară nervului femural sp	Pacientul stă întins pe spate și încearcă să-și flecteze coapsa împotriva rezistenței. Pacientul încearcă să aducă piciorul împotriva unei rezistențe. Pacientul, în poziție venoasă, flectează genunchiul și forțează piciorul împotriva unei rezistențe. Acești mușchi abduc și piciorul extins
Iliopsoas	L1 , 2,	Obturator	Pacientul, în poziție ventrală, ar trebui să își strângă fesele împreună, astfel încât fiecare să poată fi palpată și comparată; apoi, i se recomandă să încerce să ridice coapsa împotriva rezistenței. Pacientul, în poziție ventrală, încearcă să își flexeze genunchiul împotriva rezistenței.
adductor lung	L2 , 3	Gluteu superior	Pacientul, întins pe spate, încearcă să extindă genunchiul împotriva rezistenței.
Gluteus medius și musculus mic	L4 - S1	Gluteu inferior	
Gluteus	musculus		
L5 , S1			
Ischiogambieri (biceps, semitendinos, semimembranos) cvadriceps femural	L 4 5 S 1 2 L3 4	Sciatic Femural	
tibial anterior			Pacientul își flexează dorsal piciorul împotriva rezistentei mâinii terapeutului.
Tibial posterior			Pacientul și apoi int. faceți prin dosul piciorului și ușor prin picior
Peronierele	5 S 1		Pacientul și tra existență existență. Slăbiciunea izolată poate fi primul semn atrofia mușchilor peroneali
			Pacientul flectează talpa piciorului împotriva rezistenței.
Gastrocnemius	S1	popliteal medial	Pacientul își flexionează dorsal degetele împotriva rezistenței
Extensor lung al degetelor	L5	tibial anterior	
Extensorul lung al halucelui			
Flexorul lung al degetelor	L5	tibial anterior	Pacientul încearcă să dorsiflexeze degetul mare de la picior împotriva rezistenței
	S 1 2	Popliteu medial	Pacientul flectează falangele terminale ale degetelor împotriva rezistenței.

Membrele sunt examinate pe ambele părți și rezultatele sunt comparate.

Toate testele de coordonare se efectuează inițial cu ochii deschiși și apoi cu ochii închiși (pentru a detecta leziunile coloanei posterioare). Acțiunea musculară coordonată este controlată de cerebel și influențată de sistemul extrapiramidal. Un simț proprioceptiv intact, combinat cu o imagine corporală precisă și relația acestuia cu mediul înconjurător, este la fel de esențial pentru o mișcare reușită. Prin urmare, leziunile din aceste zone pot duce la afectarea coordonării.

Metode de evaluare a coordonării

Evaluarea coordonării la nivelul extremităților superioare

Testul deget-nas: În cadrul acestui test, pacientul trebuie să țină membrul superior extins și apoi să atingă vârful nasului cu degetul arătător. Această acțiune se repetă, iar capacitatea de a efectua această acțiune lin este observată și comparată cu cea a membrului opus (Fig. 8.48).

Testul deget-la-deget-la-nas: Acest test se efectuează într-un mod similar cu testul deget-la-nas, cu excepția faptului că pacientul este rugat să atingă degetul

Fig. 8.48: Prueba dedo-nariz

Fig. 8.49: Prueba dedo-dedo-nariz

examinatorul înainte de a atinge nasul. Această examinare ajută la detectarea unor grade ușoare de lipsă de coordonare (Fig. 8.49).

c. *Atingerea ușoară a unui cerc:* Se desenează un cerc cu diametrul de 1 cm, pacientului i se dă un creion și i se cere să deseneze o serie de puncte, toate în interiorul cercului. În orice ataxie, pacientul va răspândi punctele neregulat pe o suprafață largă, atât în exteriorul, cât și în interiorul cercului.

Disdiadocokinezie *:* Aceasta se referă la eșecul încercării de a reuși

Pacientul poate alterna rapid mișcările. Acest test poate fi efectuat cerându-i pacientului să își îndrepte alternativ și rapid antebrațul și mâna în pronație și supinație, în timp ce bate din palme cu cealaltă mână. În prezența unei coordonări deficitare , această mișcare rapidă de alternare nu poate fi efectuată.

Evaluarea coordonării la nivelul extremităților inferioare

Testul călcâi-genunchi: Pacientului i se cere să așeze călcâiul unui picior pe genunchiul celuilalt.

pie y luego mueva el talón hacia abajo sobre la tibia. Esta prueba se repite con el otro pie y se observa la presencia o ausencia de falta de coordinación (Fig. 8.50).

Fig. 8.50: Prueba de talón-rodilla

Testul atingerii cu piciorul: Pacientul este rugat să atingă podeaua alternativ cu călcâiele ambelor picioare, în timp ce stă așezat. Acest test nu poate fi efectuat în prezența lipsei de coordonare (Fig. 8.51).

Faptul că nu există dovezi ale lipsei de coordonare atunci când pacientul stă în pat nu exclude o

enfermedad cerebelosa. La ataxia de la marcha puede ser el único signo físico de una lesión de línea media de la fosa posterior o lesión del vermis cerebeloso o lesiones debidas a un desplazamiento de las amígdalas cerebelosas a través del foramen magno (malformaciones de Chiari).

Fig. 8.51: Teste de coordonare a membrelor inferioare (metoda 2)

Mișcări involuntare

Se observă atunci când apar mișcări involuntare.

Acestea pot fi complet vizibile (distonii) sau pot necesita o examinare atentă pentru a le detecta prezența (de exemplu, fasciculări musculare).

Pot fi observate în repaus sau se pot manifesta atunci când pacientul adoptă anumite posturi sau la mers.

Acestea se datorează în principal leziunilor care afectează sistemul extrapiramidal.

Mișcări involuntare (comune)

Coreea (Nucleul Caudat)

Aceasta este descrisă ca o mișcare spasmodică semi-intenționlală, neregulată, nerepetitivă și scurtă, care își are originea în articulațiile proximale și pare să se deplaseze rapid dintr-o parte a corpului în alta, la întâmplare. Mișcările lipsesc în timpul somnului și se dublează la încercarea de mișcare voluntară. Suferința emoțională exacerbează această mișcare involuntară. Se datorează unei leziuni la nivelul nucleului caudat.

IX Cauzele Coreei

Coreea lui Sydenham
Coreea gravidică
Boala Huntington
Coreea ereditară
Hemicoree
- Boala cerebrovasculară
- Tumoră
- Traumă
- Post-talamotomie

Coreea indusă de medicamente Medicamente neuroleptice
- Fenitoină
- Alcool
- Pilula contraceptivă

Coreea simptomatică
- Encefalită letargică
- Hematom subdural
- Boala cerebrovasculară
- Neuroacantocitoză
- degenerare dentară-rubro-palidă-Louisiana
- Hipoparatiroidism
- Hipernatremie
- Policitemia vera
- EI
- Sindromul anticorpilor antifosfolipidici. Tireotoxicoză.

Coreea poate fi vizualizată în următoarele condiții:
Coreea Sydenham (de obicei la copii, adesea cu antecedente de febră reumatică).
Coreea Huntington (o boală autosomal dominantă care afectează pacienții de vârstă mijlocie, asociată cu demență progresivă).
Coreea sarcinii (de obicei la prima sarcină).
Coreea la pacientele care iau contraceptive orale.
Coreea senilă sau arteriosclerotică (apare la vârstnici, cu debut brusc și evidențierea unei boli vasculare degenerative).

C. Coreea în poliție, articolul $_{L}$ pr tmtria.

Coreea Huntington este asociată cu hipertonie, spre deosebire de alte coree în care există hipotonie.

Semne eligibile în Coreea

1. Protruzia și retracția involuntară a limbii
Neregularități respiratorii.
Hipotonie și hiperextensibilitate articulară.
Incapacitatea de a ține mâinile deasupra capului cu palmele una îndreptate spre cealaltă, rezultând pronația antebrațului pe măsură ce palma este orientată spre exterior (semnul pronatorului).
Semnul mulgătorului poate fi obținut rugând pacientul să apuce degetele examinatorului cu mâna afectată. Examinatorul percepe o mișcare de muls.
Reflexul *de agățare* poate fi observat la declanșarea reflexului patelar. Genunchiul se extinde, iar piciorul și laba piciorului atârnă în aer din cauza mișcării coreice involuntare .

Atetoză (Putamen)

Aceasta este o mișcare lentă de răsucire, observată cel mai bine la încheieturile mâinilor, degete și glezne. Degetele se răsucesc, încheietura mâinii se flexează, antebrațul și brațul se rotesc spre interior, se adduc și apoi se rotesc spre exterior în abducție. Piciorul se inversează. Aceste mișcări lipsesc în timpul somnului,

fiind modificate minim prin închiderea ochilor, amplificarea mișcărilor voluntare și interferarea cu acestea.

Hemibalism (nucleul subtalamic)

Este cea mai dramatică dintre toate mișcările involuntare . De obicei, afectează articulația proximală a brațului, rezultând o mișcare sălbatică, rapidă, cu o rază largă de acțiune, care apare constant, intercalată cu scurte perioade de libertate. Mișcările pot fi suficient de intense pentru a răni pacientul sau trecătorii. Sunt absente în timpul somnului, dar pot perturba somnul datorită naturii lor violente. Pot fi însoțite de creșterea tonusului muscular și a reflexelor la nivelul membrului afectat. Sunt cauzate de o leziune a nucleului subtalamic.

Distonii (Putamen)

Distonia torsionistă idiopatică (sau primară) este o tulburare caracterizată prin contracții musculare involuntare susținute care provoacă frecvent răsuciri și mișcări repetitive (de-a lungul axei axiale lungi a brațului - rotație axială) sau posturi anormale fără alte funcții neurologice asociate.

Tipuri de distonie

Distonie generalizată sau distonică la copii.
Distonie care afectează părțile adiacente ale corpului, cum ar fi un braț și gâtul (distonie segmentară).
Distonia limitată la o singură parte a corpului (distonie focală) este frecventă la adulți.
Distoniile focale includ torticolisul spasmodic, blefarospasmul, distonia oromandibulară, disfonia spasmodică și distonia crampelor scriitorului.

Cauzele distoniei

Distonie primară generalizată (autosomal dominantă - cromozomul 9)

Distonie focală la adulți (autosomal dominantă - cromozomii 8 și 18)
Blefarospasm
Distonie oromandibulară
Distonie craniană
Torticolis spasmodic
Distonie axială
Crampe profesionale/de scriitor

Sindroame de distonie plus
Distonie sensibilă la dopa (autosomal dominantă - cromozomul 14)

Distonie mioclonică (autosomal dominantă - cromozomul 18)
Distoniile heredo-degenerative
Ataxie telangiectazie
Boli de stocare a lipidelor și leucodistrofii
Encefalopatii mitocondriale
Boala Leigh
Boala lui Wilson
Boala Huntington juvenilă
Neuroacantocitoză
Boala Parkinson
Boala Steele-Richardson-Olszewski
Atrofie multisistemică
Ataxii cerebeloase autosomal dominante

Distonie simptomatică
Paralizia cerebrală atetoidă
Anoxia cerebrală
Distonie postencefalitică

Distonie indusă de medicamente
Neuroleptice
Intoxicație cu mangan

Boala cerebrovasculară
Tumoră
Malformații arteriovenoase
Traumă
Encefalită post-talamică

Distonie paroxistică (coreoatetoză paroxistică)
Distonie paroxistică indusă de exerciții fizice
Coreoatetoză kinesigenă paroxistică
Coreoatetoză distonică paroxistică

• Levodopa

^ecta a todo el cuerpo AmPHC Prï
muscue dedaie) es cbn oiS.a

Tremoruri

Tremorul este definit ca o mișcare ritmică și oscilatorie a unei părți a corpului, cauzată de contracții ritmice regulate ale mușchilor agoniști și antagoniști.

Tremorul poate fi fin (tirotoxicoză) sau grosier (alcoolism). Un tremor fin este unul vizibil doar la o inspecție atentă și se observă cel mai bine încercând să echilibrezi o bucată de hârtie cu degetele întinse ale pacientului. Un tremor grosier este unul foarte evident și nu necesită măsuri speciale pentru a fi observat.

Cutremurele sunt împărțite în funcție de momentul la care se produc.

Ak » Cauzele cutremurelor

Tremor de repaus
Boala Parkinson
Parkinsonismul postencefalitic
Parkinsonismul indus de medicamente
Alte boli extrapiramidale

Tremor postural
Tremor fiziologic
Tireotoxicoză
Stări de anxietate
Alcool, cafeină
Droguri
Simpatomimetice
Antidepresive
Tremor esențial benign (familial)

Tremor intenționat

Litio
Valproato sódico
Envenenamiento por metales pesados (mercurio)
Enfermedad cerebral estructural
Lesiones cerebelosas graves
Enfermedad de Wilson
Neurosífilis

Leziuni cerebrale
Scleroză multiplă
Degenerescențe spinocerebeloase
Boala vasculară

m elo y sus

Tumoră
Tremor primar al scrisului/sarcinii specifice
Tremor distonic.

Tipuri de cutremure

Tremorul de repaus apare atunci când membrul este în repaus (de exemplu, tremorul în boala Parkinson).

Tremorul de acțiune se referă la tremorul care apare atunci când membrele sunt active. Poate fi

prezentă pe toată gama mișcărilor voluntare sau atunci când membrele sunt menținute într-o anumită poziție, când este cunoscută sub numele de tremor postural.

Tremorul postural apare atunci când membrul menține o postură, cum ar fi ținerea brațelor și mâinilor întinse (de exemplu, tremorul esențial familial; tremorurile observate în tireotoxicoză).

Tremorul intențional apare atunci când membrul se mișcă spre ținta sa. Nu este un tremor adevărat, deoarece implică întregul membru (de exemplu, tremorul din leziunile cerebeloase).

e. *Tremorul perioral* este un tremor constant, grosier, al orbicularului gurii și al bărbiei, observat de obicei în paralizia generală a demenților.

Clasificarea cutremurelor

Tip	*Frecvență (Hz)*	*Locație predominantă*
Fiziologic	8-13	Mâini
Parkinsonian	3-5	Mâini, antebrațe, degete, picioare, buze și limbă
Cerebelos	2-4	Membre, trunchi și cap
Postural	5-8	Mâini
Esențial	4-8	Mâini, cap și corzi vocale
	4-7	Mâini
Tremor neuropatic		
Mioclonul palatal	1-2	Palatul moale

Condiții comune care produc cutremure
Nervozitate și stări de anxietate
Tireotoxicoză
Alcoolism
Tremor esențial ereditar
Tremorul parkinsonian
Leziuni cerebeloase
Boala lui Wilson

Insuficiență hepatică, insuficiență renală, insuficiență respiratorie (tremor cu flapping sau asterixis).

h. Síndrom Mioclonie núcleo Aceasta nedict (debido a la participación del constă

cs om

într-o descărcare mioclonică rapidă, scurtă, sacadată, asemănătoare mușchilor, adesea repetitivă și uneori ritmică.

Miocloniile sacadate pot fi un fenomen normal care apare exact când pacientul adoarme sau pot fi o manifestare a unei tulburări convulsive grave.

Causas de Mioclono

Mioclonie generalizată
Encefalopatii mioclonice progresive
Mioclonul ereditar
Mioclonii asociate cu degenerarea spinocerebeloasă. Cauză metabolică - boala Tay-Sachs și Batten. Encefalită letargică.
Leucoencefalita sclerozantă subacută
Boala Cruetzfeldt-Jakob
Boala Alzheimer

Mioclonie metabolică
Uremia
Hiponatremie

Hipocalcemie
Insuficiență hepatică
Narcoză cu CO2
Mioclonii induse de medicamente
Sevrajul de alcool și droguri
Mioclonie posttraumatică
Mioclonus esențial benign (familial)
Epilepsii mioclonice

Mioclonie focală/segmentară
Tumoră/accident vascular cerebral/traumatisme spinale
Mioclonul palatal
Spasm hemifacial
Mioclonii secundare reflexului cortical
Epilepsie parțială continuă.

Ticuri

Acestea sunt mișcări repetitive, stereotipe sau vocalizări neregulate care pot fi imitate. De obicei, pot fi suprimate.

Ticurile sunt adesea mai pronunțate atunci când pacientul este relaxat și nu este conștient de supresie, spre deosebire de majoritatea celorlalte diskinezii, care sunt mai evidente sub stres și tind să fie mai puțin marcate.

Tic simplu
Tic tranzitoriu din copilărie
Ticul cronic simplu

con la relajación.

Causas de Tics

medilibr

Ticuri multiple complexe
Ticuri cronice multiple
Sindromul Gilles de la Tourette
Ticuri simptomatice
Encefalită letargică
Ticuri induse de medicamente
Posttraumatic
Neuroacantocitoză
Leziuni cerebrale focale.

Fasciculație

Acest termen se referă la o contracție neregulată, non-ritmică a fasciculelor musculare. Acestea se observă cel mai bine în mușchii mari, cum ar fi mușchii deltoizi sau gambei. Sunt prezente în repaus și cresc după mișcările voluntare. Este un semn al leziunii neuronului motor inferior și, în special, un semn al degenerării active a celulelor cornului anterior sau al leziunilor iritative ale rădăcinilor nervoase sau ale nervilor periferici. Dacă fasciculația nu se observă în repaus, ea poate fi provocată de contracția musculară, hiperventilație sau răcirea mușchiului cu un spray cu clorură de etil.

Afecțiuni care cauzează fasciculații
Boala neuronului motor
Siringomielie
Spondiloza cervicală
Atrofie musculară primară
Atrofia mușchilor peronieri
Poliomielită (în faza de recuperare)
Miopatie tireotoxică
Miopatie carcinomatoasă
Intoxicație cu organofosforici
Administrarea de edrofoniu sau neostigmină
Benign.

Prezența fasciculațiilor exclude miopatia, cu excepția tipurilor tireotoxice și carcinomatoase.

Fibrilație

Contracția fibrelor musculare individuale care apare ca urmare a hipersensibilității prin denervare. Această mișcare anormală nu poate fi observată în mușchii acoperiți de țesut subcutanat și piele. Cu toate acestea, poate fi simțită pe limbă, unde este ușor vizibilă sub membrana mucoasă subțire.

Acestea sunt cele mai frecvente mișcări involuntare ale mușchilor, observate ca o mișcare foarte rapidă, asemănătoare valurilor, fină sau grosieră a fibrelor musculare, persistând în același grup de fibre timp de câteva minute. Cea mai frecventă miokimie implică mușchiul orbicular al ochilor.

Fibră musculară unică
Fascicule musculare individuale. Fascicul de fascicule musculare.

Minipolimioclonă

În cazurile de denervare cronică a mușchilor (boală a neuronului motor) și renervare, cu implicarea multor fascicule, se observă un tremor involuntar ca mișcare a articulațiilor, în special a articulațiilor mici ale mâinilor, și se numește mini-polimioclonie.

Ezitare

În leziunile vermisului cerebelos se observă încuviințarea involuntară a capului.

Fibrilación
Fasciculación
Mioquimia

martie

Mersul pacientului poate oferi un indiciu despre starea sa neurologică.

Pacientului i se poate cere să meargă în linie dreaptă cel puțin 9 metri, apoi să se întoarcă și să revină la punctul de plecare.

Se iau în considerare următoarele: postura corpului în timpul mersului, poziția și mișcarea brațelor, ușurința și fluiditatea relativă a mișcării picioarelor, distanța dintre picioare atât înainte, cât și lateral, regularitatea mișcării, capacitatea de a menține un curs drept, ușurința la întoarcere și, în final, la oprire.

Anomalii de mers

Circumducția (mersul hemiplegic)

Acest tip de mers este observat în hemipareză. Pacientul își extinde membrele inferioare spre exterior; mișcarea își are originea în articulația șoldului, producând o mișcare numită circumducție și se înclină spre partea opusă neafectată. Brațul afectat este adducător la umăr și există flexie a cotului, încheieturii mâinii și degetelor.

Mersul spastic (leziune bipiramidală)

Acest tip de mers se observă în leziunile neuronilor motori superiori care afectează ambele membre inferioare . Există un spasm adductor care determină încrucișarea picioarelor și împiedicarea fiecărui picior peste celălalt. Când spasmul adductor este pronunțat, așa cum se observă în diplegia cerebrală, mersul este cunoscut sub numele de mers în foarfecă . Cale **aferentă** : mișcări **rigide .** Pașii sunt scurți , picioarele atingând pământul . e . e V ^ VJ I h I*K^ III ISX I

Marșul ecvin (piciorul căzut)

Acest tip de mers este observat la pacienții cu picior căzut. Pacientul ridică piciorul pentru a depăși căderea și ține degetul de la picior în jos, atingând primul pământul. Nu există ataxie.

Mersul în trepte (leziune posterioară a coloanei vertebrale)

Acest tip de mers este observat la pacienții cu leziuni ale coloanei vertebrale posterioare, unde există o pierdere severă a proprioceptiei. Pacientul nu este conștient de poziția piciorului său, așa că atunci când merge, își ridică piciorul de pe sol și îl coboară cu forță (pășește), rezultând călcâiul fiind primul care intră în contact cu solul. Această tulburare de mers este mai pronunțată în întuneric sau când pacientul merge cu ochii închiși.

Mersul ataxic (leziune cerebeloasă)

Acest tip de mers este observat la pacienții cu leziuni cerebeloase. Pacientul este ataxic și merge în orice direcție, inclusiv înapoi și cu o poziție largă. Pacientul are dificultăți în efectuarea mersului în tandem.

Marcha Arrastrando los Pies (Lesión Extrapiramidal)

Este tipo de marcha se observa en pacientes con lesiones del sistema extrapiramidal, asociados con rigidez. El paciente realiza unas series de marchas pequeñas mientras arrastra los pies. Esta marcha suele ser vista en el parkinsonismo, donde el paciente tiene una postura encorvada (flexión universal) y camina rápidamente con pasos cortos, arrastrando los pies, como si estuviera tratando de recuperar la gravedad. Los movimientos automáticos asociados a las extremidades superiores están ausentes.

Marcha Balanceante (Enfermedad Muscular Primaria) Este tipo de marcha se observa en pacientes con debilidad muscular proximal de las extremidades inferiores (distrofia muscular) o con problemas de cadera bilateral (luxación congénita de la cadera). El paciente camina sobre una base amplia con una lordosis lumbar exagerada.

Reflejos

Un reflejo es una respuesta involuntaria de adaptación constante a la estimulación de un órgano sensorial. Los componentes del arco reflejo son:

Receptor sensorial

Vía aferente

Organ efector T ■ ■ ■

Los reflejos que se evalúan son los reflejos superficiales, reflejos tendinosos profundos y reflejos viscerales.

Los reflejos tendinosos profundos son reflejos monosinápticos y los reflejos superficiales y viscerales son reflejos polisinápticos.

El estiramiento del huso muscular espinal activa las fibras aferentes y las neuronas motoras *a* lo que se traduce en la contracción muscular refleja.

Ley de Sherrington de la inervación recíproca:

La activación del grupo muscular agonista está acompañada por la inhibición del grupo muscular antagonista.

El paciente debe estar enterado del procedimiento que se adoptará en la obtención de los diferentes reflejos, ya que estos reflejos pueden ser fácil y correctamente provocados sólo en un paciente completamente relajado.

Los reflejos pueden estar presentes, perdidos o exagerados y con ello dar una pista sobre el problema neurológico subyacente.

También puede ayudar a localizar el nivel de lesión.

Reflejos Abdominales

Respuestas Anormales

Se pueden ver los reflejos abdominales exagerados en la psiconeurosis, o en estados de ansiedad (Fig. 8.52).

Reflexii de

Tehnica reflexă		*Inervație segmentară*	*Răspuns normal*
Corneană	Marginea corneei este atinsă cu un fir de bumbac, pacientul privind în direcția opusă.	Aferent: nervul V Centru: Podul eferent: nervul VII	Închide repede ochii
Conjunctivală	Conjunctiva bulbară este atinsă cu un fir de bumbac	- fă -	- fă -
Faringian	Senzațiile de gâdilare sunt generate în peretele posterior al faringelui	Aferent: nervul IX Centru: măduva spinării Eferent: nervul	Contracția mușchilor faringieni
Palatin	Senzațiile de gâdilare sunt generate în palatul moale	Aferent: nervul V Centru: măduva spinării Eferent: nervul	Palatul moale se mișcă în sus
Reflexul sca	Mângâierea pielii în zona interscapulară	Aferent: C 45 Centru: C 45 Eferent: nervul scapular dorsal	Contracția mușchilor scapulari
Reflex abdominal	Peretele abdominal este mângâiat din exte spre interior, stimulând fiecare dintre cele patru cadrane ale abdomenului.	Abdomen superior: T7 - T9 Mijlocul abdomenului: T 9/10 Abdomen inferior: T 11z 12	Mușchii din cadranele stimulate se contractă, iar buricul se mișcă în acea direcție.
Reflex cremasteriar 8.53)	Coapsa superioară și interioară sunt ușor în jos și în interior	Aferent: nervul femural Segment: L 1z 2 Eferent: nervul genitofemural	Contracția mușchiului cremaster trage scrotul și testiculul în sus, spre partea evaluată.
Reflex plant	Pacientul este poziționat astfel genunchiul să fie ușor flexat și coapsa sa fie rotată .__Examinatorul stabilizează articulația gleznei ținând-o și apoi arătând Exteriorul plantei se freacă cu un vârf bont (cheie), mișcându-se înainte și apoi spre interior. lungimea curbelor articulațiilor articulațiile metatarsofalangiene, de la degetul mic de la picior până la degetul mare	Aferent: nervul tibial	În mod normal, degetul mare de la picior se va flexa la articulația metatarsofalangiană, împreună cu flexia celorlalte degete de la picioare.

Nu depășiți linia mediană

Fig. 8.52: Metodă de evaluare a reflexului abdominal

Fig. 8.53: Reflex cremasterian

Absența reflexelor abdominale poate fi observată în
Defecte de tehnică, relaxare sau observare

Incapacitatea de a completa arcul reflex corect, din cauza unor leziuni precum herpesul zoster sau a cicatricilor cauzate de la operațiile chirurgicale care au afectat nervii periferici sau mușchiul în sine.

3. Sarcini repetate (femei multigravide), la paciente cu mușchi abdominali flasci, distensie abdominală (ascite, sarcină sau organomegalie masivă).

4. Leziuni ale sistemului piramidal deasupra nivelului superior al inervației segmentare.

Reflexele abdominale se pierd devreme în scleroza multiplă.
Reflexele abdominale sunt reținute târziu în boala neuronului motor, diplegia cerebrală, hemiplegia infantilă, în ciuda afectării sistemului piramidal.
În hemiplegie, există o pierdere unilaterală a reflexelor abdominale pe partea hemiplegiei.
Când semnul Beevor este pozitiv, există contracție a mușchilor abdominali superiori și retenția reflexelor abdominale superioare, în timp ce există o absență a unei contracții și reflexe mai mici a mușchilor abdominali (leziune a segmentului T10).

Reflexul plantar

Răspunsuri anormale

Semnul Babinski sau răspunsul plantar extensor

Acest răspuns se observă în leziunile tractului corticospinal (tractului piramidal).

În obținerea răspunsului plantar, există dorsiflexie a degetului mare de la picior, împreună cu deschiderea în evantai a celorlalte degete de la picioare.

În plus, mai ales dacă aa e

spuestagamMEada, există dorsiflexie la gleznă, cu flexie a genunchiului și șoldului, aceste mișcări asociate fiind cauzate de contracția mușchiului tibial anterior, a ischiogambierilor și a tensorului fasciei late ■

Semnul Babinski poate fi obținut prin frecarea feței laterale a dorsului piciorului în prezența unei leziuni minime a tractului piramidal și la persoanele cu tălpi groase.

Semnul Babinski poate fi obținut pe fața medială a piciorului atunci când leziunea este densă (datorită creșterii zonei reflexogene).

Dacă nu se obține un răspuns plantar cu genunchiul pacientului flectat și coapsa rotată extern, acesta poate fi obținut prin extensia genunchiului pacientului sau chiar prin aplicarea unei presiuni asupra genunchiului (coapsa fiind în poziție neutră).

La stimularea repetată a tălpii piciorului, răspunsul plantar poate provoca oboseală, iar răspunsul plantar extensor nu se obține.

Semnul Babinski îndoielnic

Se spune că răspunsul plantar este îndoielnic în următoarele cazuri:
La început există o extensie rapidă, dar scurtă, a degetelor de la picioare, urmată de flexie sau flexie predominantă urmată de extensie.
Există doar extensia degetului mare de la picior sau extensia degetului mare de la picior cu flexia degetelor mici de la picioare.
Nu există răspuns la stimularea plantară, mai ales dacă există paralizie a dorsiflexorilor.
Poate exista flexie a genunchiului și a șoldului fără mișcarea degetelor.

Răspuns plantar minim

La declanșarea reflexului plantar, nu se observă nicio mișcare a degetelor de la picioare. Un răspuns plantar pozitiv poate fi evaluat prin palparea contracției mușchiului tensor fasciae latae și a adductorilor coapsei.

Semnul pseudo-Babinski

Un semn Babinski fals poate apărea uneori în absența leziunilor tractului piramidal. Acest lucru poate fi observat în următoarele afecțiuni.
Retragerea voluntară a persoanelor cu sensibilitate deschisă atunci când încearcă să mângâie talpa piciorului.
Ca răspuns la hiperestezia plantară
Aplicarea unui stimul puternic sau dureros pe talpa piciorului.
În atetoză sau coree, degetul mare de la picior se poate extinde ca răspuns la postura distonică.
Dacă flexorii degetelor scurte de la picioare sunt paralizați (din cauza leziunilor neuronului motor inferior), poate exista o inversare a reflexului plantar.

Diferențierea dintre semnul lui Babinski și semnul pseudo-Babinski

Semnul Babinski	*Semnul pseudo-Babinski*
Poți simți contracția mușchilor ischiogambieri Presiunea asupra bazei degetului mare de la picior în timpul declanșării reflexului plantar nu inhibă răspunsul extensor.	Nu există nicio contracție asociată a mușchilor ischiogambieri. Presiunea asupra bazei degetului mare de la picior în timp ce se provoacă răspunsul plantar va inhiba retragerea răspunsului extensor.

Semnul Babinski în absența leziunii tractului piramidal

Sugari (până la 1 an)
Somn profund
Anestezie profundă
Supradoză de droguri
Intoxicație cu alcool
După terapia electroconvulsivă
Comă secundară tulburărilor metabolice
Stări posttraumatice
Starea post-ictală
În respirația Cheyne-Stokes, răspunsul extensor poate apărea în perioada de apnee, în timp ce reflexul normal se observă în faza de respirație activă.

Alte metode de obținere a reflexelor plantare

Reflexul Oppenheim: Se aplică o atingere fermă cu degetul mare și degetul mare pe fiecare parte a marginii anterioare a tibiei, aplicând o presiune mai mare pe partea medială.

Reflexul Gordon: Mușchii gambei se comprimă.

Reflexul Chaddock: Se aplică o lovitură ușoară sub maleola externă.

Aceste reflexe prezintă un răspuns Babinski atunci când zona reflexogenă se extinde la extremitatea inferioară. Acestea pot fi utile în obținerea răspunsului Babinski atunci când pacienții nu cooperează sau la pacienții ale căror tălpi sunt extrem de sensibile (Fig. 8.54).

medilibros.com

Fig. 8.54: Reflexul plantar

Reflexe tendinoase profunde (osteotendinoase) (Fig. 8.58)

Aceste reflexe pot fi evaluate convenabil în timp ce pacientul stă întins într-o poziție parțial sprijinită.

Plasarea corectă a membrelor pentru a provoca reflexe osteotendinoase profunde este importantă.

Reflexele osteotendinoase profunde se obțin cel mai bine folosind un ciocan de genunchi lung și flexibil, permițând greutății ciocanului să determine forța loviturii aplicate.

Aceste reflexe sunt evaluate prin atingerea tendonului mușchiului și nu a burții musculare.

Cerințe:
Privește drept înainte pentru a evita reflexul tonic al gâtului.
Poziția medială în amplitudinea de mișcare a mușchiului evaluat.

Manevrele de întărire ajută la obținerea reflexelor tendinoase profunde
Supraspinal
Fusimotor
Mecanism cu circuit lung
Răspunsul la o **întindere profundă a tendonului** poate fi clasificat după cum urmează: Gradul 0 Absența reflexelor Gradul 1 Prezent (ca un reflex normal la gleznă) Gradul 2 Brusc (ca un reflex normal la genunchi) Gradul 3 Exagerat Clonus de gradul 4.

Reflexele tendinoase profunde trebuie uneori provocate folosind manevre specifice atunci când nu pot fi obținute în mod natural. Manevrele care pot fi folosite pentru a provoca reflexe tendinoase profunde la nivelul extremității superioare includ încleștarea dinților sau strângerea pumnului cu mâna membrului care nu este examinat. Pentru a provoca reflexe tendinoase profunde la nivelul extremităților inferioare, se poate utiliza manevra Jendrassik, în care pacientul împletește degetele ambelor mâini și încearcă să tragă una de cealaltă împotriva rezistenței.

Alte reflexe evocate

Reflexul lui Hoffman: Falanga distală a degetului mijlociu al pacientului se deplasează în jos între degetele și degetul mare al examinatorului . În stările de hipertonie, vârful degetelor se flexează și există flexie și adducție a degetului mare (Fig. 8.55).

Semnul Wartenberg: Pacientul supinează mâna, flexând ușor degetele, cu degetul mare în abducție.

Fig. 8.55: Reflexia lui Hoffman

Fig. 8.56: Reflexul Wartenberg

Examinatorul își pune mâna în pronație și împletește degetele flexate cu degetele pacientului. Ulterior, ambii examinatori își flexează degetele și trag împotriva rezistenței unul altuia. În mod normal, degetul mare se extinde, deși falanga terminală se poate flexa ușor . În prezența hipertoniei, există adducție și flexie puternică a degetului mare (Fig. 8.56).

Acest semn indică leziunea tractului piramidal și poate fi considerat un echivalent al semnului Babinski în cazurile de amputare a ambelor membre inferioare.

Anomalii reflexe Osteotendinoză

Reflexe tendinoase scăzute sau absente
Acestea se observă în leziunile neuronilor motori inferiori care afectează orice parte a arcului reflex
Leziuni ale nervilor senzoriali (polineurită)
Leziune a rădăcinii senzoriale (tabes dorsalis)
Leziuni ale celulelor cornului anterior (poliomielită)
Leziune a rădăcinii anterioare (compresie)
Leziuni ale nervilor motori periferici (traumatisme, polineurită).

Reflecție	*Tehnică*	*Inervație segmentară și nerv periferic*	*Răspuns normal*
Mandibular	Pacientul este rugat să țină gura parțial deschisă, cu maxilarul atârnând liber. Se plasează un deget pe bărbie și se execută o lovitură ușoară cu ciocanul reflex.	Pontin (nerv trigemen)	Ridicarea ușoară a maxilarului
Trapez	Degetul este plasat pe mușchiul trapez din umăr și lovit cu ciocanul de reflexe.	Nervul spinal accesor și C1 /2	Ridicare ușoară a umerilor
Pectoral	Vârfurile degetelor se așează pe mușchiul pectoral, care formează pliul anterior al axilei, iar degetele se bat ușor.	C5 6, 7, 8 și T1 (nervii pectorali mediali și laterali)	Contracție vizibilă a mușchiului pectoral cu adducția brațului
Bicipital	Membrul superior este parțial flectat la cot. Degetul arătător este apăsat ușor peste tendonul bicepsului în fosa antecubitală, apoi degetul este lovit cu ciocanul reflex (Fig. 8.57).	C5 (nerv musculocutanat)	Flexia cotului și contracția vizibilă a mușchiului biceps
Supinator	Membrul superior este parțial flectat la cot în poziție de pronație medială. Capătul inferior al radiusului este lovit la 5 cm deasupra încheieturii mâinii (Fig. 8.58).	C56 (nerv radial)	Contracția mușchiului brahioradial și flexia cotului cu ușoară flexie a degetelor.
Triceps	Membrul superior este flectat la cot. Mâna pacientului este ținută peste trunchi, iar tendonul tricepsului este lovit ușor la 5 cm deasupra cotului (Fig. 8.58).	C67 (nerv radial)	Extensia cotului și contracția tricepsului
Flexia degetelor	Lăsați mâna pacientului să se odihnească cu palma în sus, cu degetele ușor flexate. Examinatorul își împletește ușor degetele cu cele ale pacientului și le lovește ușor cu ciocanul reflex (Fig. 8.58).	C6 , 7, 8 și T1	Flexia ușoară a tuturor degetelor
Rotuliano	Genunchii sunt parțial flexați și se sprijină pe antebrațul examinatorului. | F | Tendonul cvadricepsului este apoi lovit cu ciocanul de reflexe (Fig. 8.59)	r	Extensia genunchiului și contracția vizibilă a cvadricepsului
Aquilian	Piciorul pacientului este rotat extern și flectat la genunchi. Antepiciorul pacientului este flexat dorsal, iar tendonul lui Ahile este lovit cu ciocanul reflex (Fig. 8.59).	S1 (nerv popliteu medial)	Flexia plantară a piciorului și contracția vizibilă a mușchiului gastrocnemius

Fig. 8.57: Metode de declanșare a reflexului biceps

Reflexe exagerate de osteotendinoză

Reflexele pot fi rapide dacă pacientul este agitat, speriat sau anxios. Reflexele tendinoase profunde exagerate sugerează prezența unei leziuni a tractului piramidal.

Reflexul pendular

Membrul continuă să se balanseze dintr-o parte în alta după declanșarea reflexului, parcurgând aceeași distanță de o parte și de alta a poziției neutre timp de cel puțin trei balansări. Acest lucru este demonstrat prin declanșarea reflexului patelar cu pacientul așezat și cu picioarele atârnând liber. Acest reflex este observat în leziunile cerebeloase.

Reflejo triciptal - paciente acostado

Reflejo triciptal - paciente sentado

Reflejo supinador - paciente sentado

Reflejo supínador - paciente acostado

Reflejo flexor de dedos - método 1

Reflejo flexor de dedos - método 2

medilibros.com

Fig. 8.58: Reflejos osteotendinosis profundos

Reflecția lui Rossolimo

O lovitură bruscă la picior care duce la contracția tuturor degetelor de la picioare.

Reflex pseudo-miotonic

Există o întârziere a relaxării musculare după o contracție viguroasă a mușchilor prin declanșarea reflexului osteotendinos profund al tendonului.

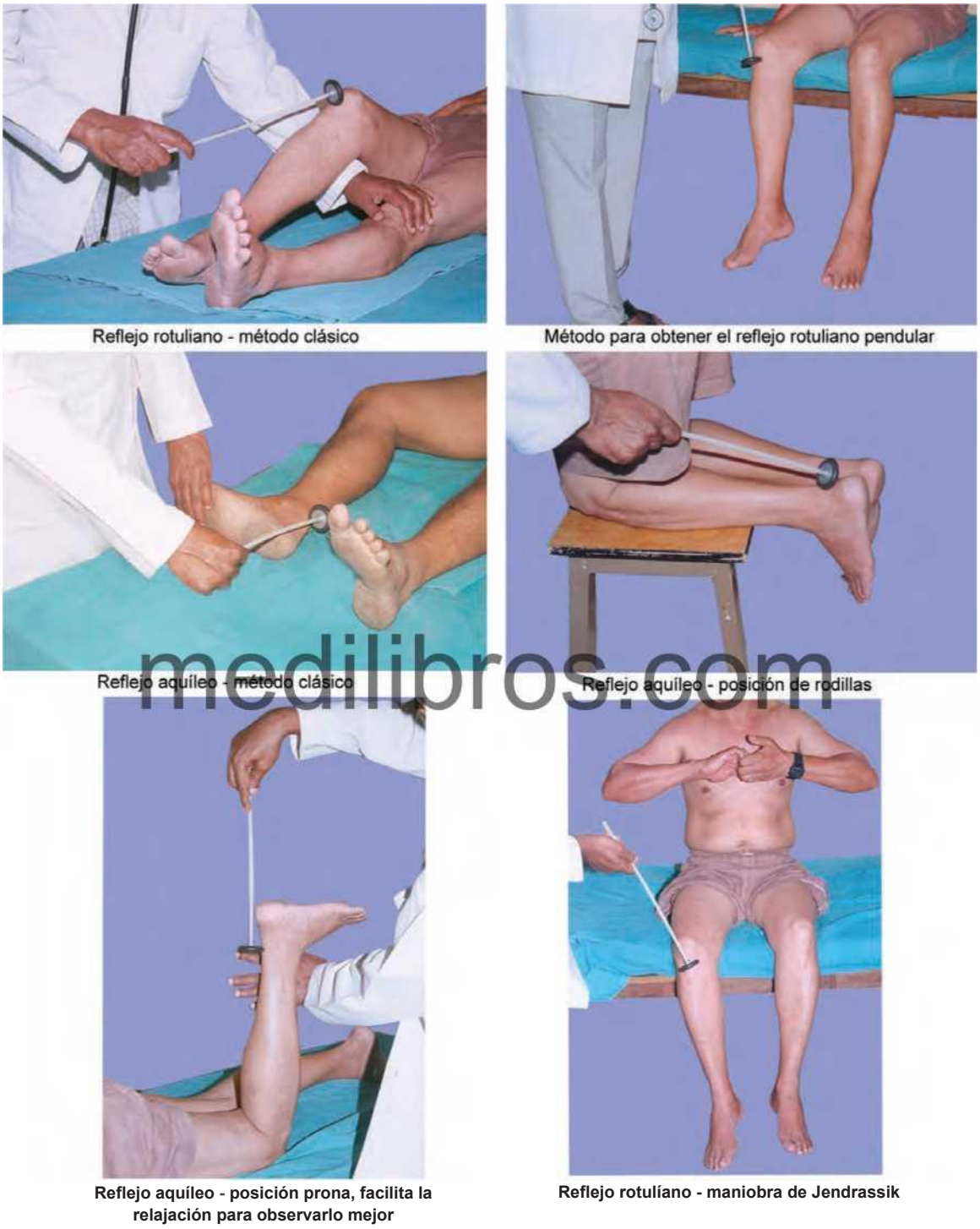

medilibros.com

Fig. 8.59: Reflejos osteotendinosos profundos

Acest lucru se observă cel mai bine în declanșarea reflexului tendonului lui Ahile. Se observă în mixedem. Se observă și în cazul administrării de blocante [3] și în hipotermie.

Reflexii inversate

Reflex radial inversat

În obținerea reflexului supinator, există o absență a flexiei la nivelul cotului și, în schimb, există flexie a degetelor.

și adducția policelui. Reflexul bicepsului este absent, iar reflexul tricepsului este exagerat. Prezența acestui reflex indică faptul că leziunea se află la nivelul segmentului C5 / 6 .

Reflex bicipital inversat

În timpul reflexului biceps, nu există flexie la nivelul cotului, ci în schimb există o extensie a cotului datorită contracției mușchiului triceps și există o flexie a degetelor împreună cu adducția policelui. Prezența acestui reflex indică faptul că leziunea se află la nivelul segmentului C5- C6 .

Reflexul tricepsului inversat

Flexia paradoxală a cotului are loc în încercarea de a declanșa reflexul triceps. Leziunea este la nivelul C6 și C7 .

Reflexul patelar inversat

Când se declanșează reflexul patelar, genunchiul nu se extinde, ci se flexionează datorită contracției mușchilor ischiogambieri. Prezența acestui reflex indică faptul că leziunea se află la nivelul segmentului L2 . 3 4 .

Reflexele de apucare, căutare și abolire au valoare localizată atunci când sunt prezente unilateral.

Reflexe primitive (reflexe atavice sau de eliberare)

r neQ |

l|n i

Reflexele primitive sunt unele dintre reflexele prezente la naștere sau în copilăria timpurie. Aceste reflexe dispar pe măsură ce se dezvoltă controlul cortical.

Mai târziu în viață, aceste reflexe pot reapărea din cauza leziunilor corticale difuze, pe măsură ce structurile subcorticale sunt eliberate de influența inhibitorie a centrului cortical superior.

Reflex de prindere

Palma pacientului este atinsă cu un obiect pe marginea radială dintre degetul mare și arătător. Degetele pacientului se flexează involuntar lent și apucă obiectul. Acest reflex se observă în leziunile lobului frontal contralateral.

Reflecție de căutare

Examinatorul arată pacientului un obiect sau poate atinge obiectul cu mâna pacientului, apoi îl îndepărtează. Când vede sau simte obiectul, pacientul încearcă să-l atingă prin simț. Acest reflex este un semn al unei leziuni la nivelul lobului frontal contralateral.

Reflecția abolirii

Examinatorul atinge pielea de pe partea ulnară a mâinii pacientului. Mâna pacientului se îndepărtează reflex de stimul. Acest lucru este prezent în leziunile lobului parietal contralateral sau ale conexiunilor sale.

Persoanele normale reacționează clipind la primele 2-3 bătăi, apoi nu există niciun răspuns.

Reflex palmomental

Examinatorul mângâie ușor pielea eminenței tenare a mâinii cu un obiect bont, cum ar fi mânerul unui ciocan reflex. Se observă o încrețire a pielii deasupra bărbiei pe aceeași parte, cauzată de contracția mușchiului mental ipsilateral.

Reflexul de supt

Colțul gurii este atins cu degetul arătător. Aceasta provoacă o deschidere involuntară a gurii, ca și cum pacientul ar încerca să sugă ceva.

Reflexul de supt

Se plasează un deget pe buza superioară și se atinge ușor - deasupra acesteia. Se observă proeminența buzelor.

Reflexul glabelar

Examinatorul atinge ușor glabela (rădăcina nasului) de câteva ori cu degetul arătător, de deasupra și din spatele capului pacientului (Fig. 8.60).

Fig. 8.60: Golpe glabelar

Se spune că reflexul glabelar este prezent atunci când răspunsul (clipitul) continuă în timp ce atingerea continuă (observat în parkinsonism și boli cerebrale degenerative difuze).

Cerebel

Cerebelul este cea mai mare parte a creierului posterior, situat în fosa craniană posterioară, în spatele pontului și rahidei rahidiene. Este o structură infratentorială care coordonează mișcările voluntare ale corpului (Fig. 8.61).

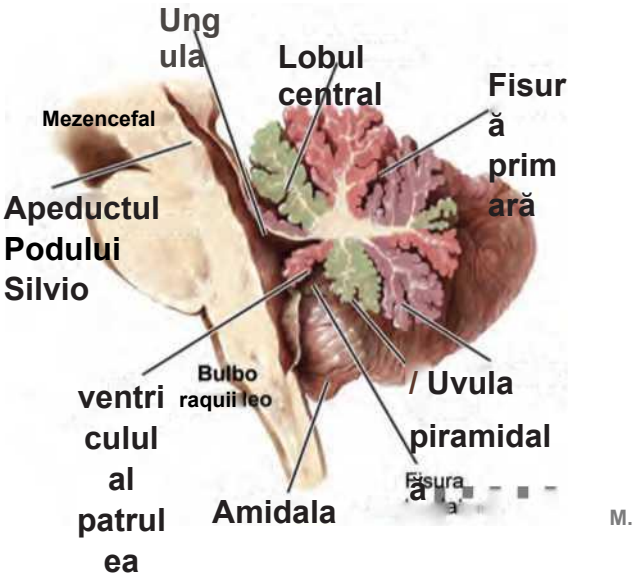

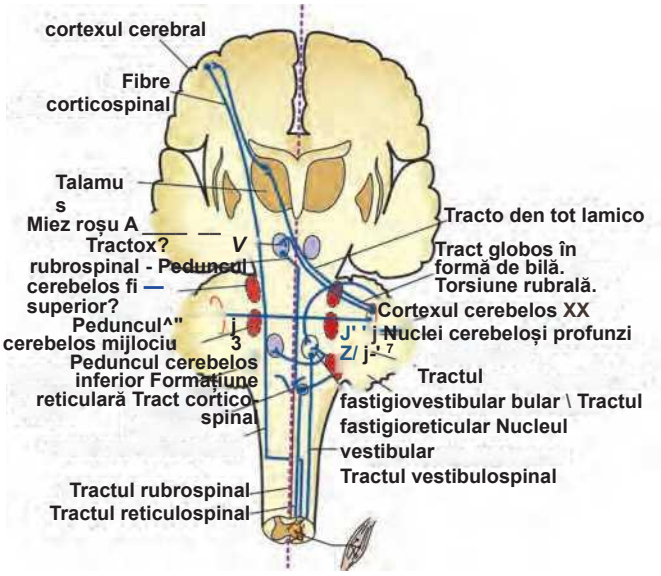

Fig. 8.62: Fibrele eferente ale cerebelului

mealibros.coi

Nucleii cerebeloși

Există patru perechi de nuclei
Miez dințat
Nucleu globos
Nucleul emboliform
Nucleul fastigial.

Diviziuni morfologice și funcționale ale cerebelului (Fig. 8.62 până la 8.64)

1. *Arhicerebelul (filogenetic cea mai veche parte a cerebelului) - Vestibular:* Este compus din lobul floculonodular și lingula. Este în principal vestibular.

în conexiuni și controlează musculatura axială și mișcări bilaterale folosite pentru locomoție și menținerea echilibrului.

2. *Paleocerebel - Spinocerebelos:* Acesta este format din lobul anterior al cerebelului și piramida și uvula vermisului inferior. Conexiunile sale sunt în principal spinocerebeloase. Controlează tonusul muscular, postura și mișcările brute ale membrelor.

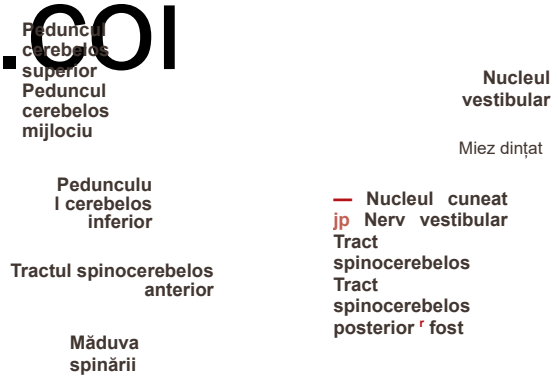

Fig. 8.63: Fibre aferente cerebeloase din măduva spinării și ureche

3. *Neocerebelul (filogenetic cea mai nouă parte a cerebelului) - Corticocerebelos:* Este alcătuit din lobul mijlociu. Are în principal conexiuni corticocerebeloase . Este implicat în principal în reglarea mișcărilor piramidale (fine) ale corpului.

Reflexe viscerale

Reflecție	*Tehnică*	*Segment*	*Răspuns normal*
Anal	Regiunea perianală este ușor lovită	Aferent: nervul pudendal Segment: $S_{2,3,4}$ Eferent: nervul pudendal	Contracție puternică a sfincterului anal extern
Bulbocavernos	Glandul penisului este apăsat ușor, iar mușchiul bulbocavernos se contractă atunci când un deget este plasat la baza scrotului.	Aferent: nervul pudendal Segment: $S_{2,3,4}$ Eferent: nervul pudendal	Contracția mușchiului bulbocavernos

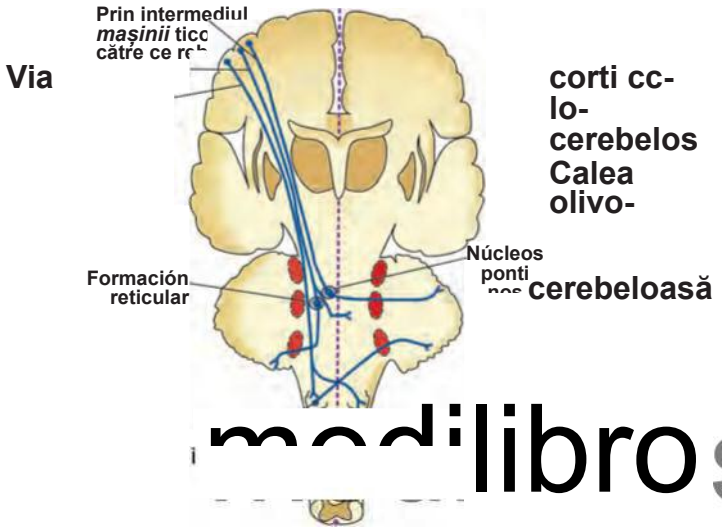

Fig. 8.64: Fibras cereberales aferentes de la corteza cerebral

Fig. 8.65: Marcha en tándem

reticu
cortico-
medilibros.com

Manifestări clinice ale disfuncției Cerebelos

Disinergie: Aceasta este o dificultate în efectuarea mișcărilor complexe. Există o descompunere a mișcării (acțiunea este descompusă în părțile sale componente).

Dismetrie: Aceasta este pierderea capacității de a măsura distanța, viteza, puterea sau mișcarea. Acțiunea poate fi oprită înainte de atingerea obiectivului sau individul poate depăși punctul dorit.

Disdiadocokinezie: Aceasta este pierderea capacității de a efectua mișcări alternante lin și rapid (de exemplu, dificultate în efectuarea supinației și pronației rapide și alternante a mâinii).

Fenomenul de recul: Pacientului i se cere să își flexeze cotul împotriva rezistenței examinatorului. Examinatorul eliberează apoi brusc antebrațul pacientului. În leziunile cerebeloase, există o pierdere a „reflexului de verificare" din cauza incapacității de a relaxa contracția mușchilor flexori ai antebrațului și de a contracta rapid antagoniștii sau extensorii. Acest lucru poate duce la lovirea feței de către pacient cu mâna. Prin urmare, examinatorul trebuie să protejeze fața pacientului cu cealaltă mână.

Hipotonie: Există o scădere a rezistenței la mișcările articulare pasive.

Anomalii de mers: Mersul este ataxic, cu tendință de cădere în direcția părții afectate. Mersul în tandem nu este posibil (Fig. 8.65).

Când se plimbă în jurul unui scaun, pacientul se leagănă spre partea leziunii cerebeloase.

Tulburări de vorbire: Vorbirea poate fi scanată (lipsă de coordonare a limbii) sau explozivă (lipsă de coordonare a laringelui). Acesta este un tip de dizartrie cauzată de lipsa de coordonare a mușchilor articulatori.

Nistagmus: Există nistagmus inegal, cu componenta rapidă a nistagmusului spre partea afectată.

Reflexul pendular patelar: La provocarea reflexului patelar se observă cel puțin trei oscilații de excursie egale cu cele ale membrului inferior în poziție neutră.

Tremor intențional: Are o frecvență de 2-4 Hz și se observă predominant la nivelul membrelor, trunchiului și capului. Este intensificat de stresul emoțional și atenuat de consumul de alcool.

Ezitare: Aceasta este o oscilație ritmică a capului pe trunchi sau pe trunchiul însuși. Indică invariabil o boală a cerebelului sau a conexiunilor sale.

Localizarea leziunilor cerebeloase

Leziune a vermisului: Aceasta produce ezitare, ataxie trunchială și tulburări de mers.

Leziunea lobului floculonodular: Aceasta produce simptome predominant vestibulare.
Leziune neocerebeloasă: Aceasta produce toate semnele leziunii cerebeloase.
Leziuni ale emisferei cerebeloase: Acestea produc ataxie la nivelul membrelor și toate celelalte semne cerebeloase pe partea afectării emisferei (datorită dublei încrucișări a fibrelor cerebeloase).

Cauzele leziunilor cerebeloase

Debut acut
Traumatisme (duc la o mică hemoragie capilară)
Infecții
Encefalită
Abces cerebelos
Vasculară (tromboză sau hemoragie)
Artera cerebeloasă inferioară posterioară
Artera cerebeloasă anterioară inferioară
Artera cerebeloasă superioară
Sistemul vertebrobazilar
Boli demielinizante (scleroză multiplă)
Droguri
Fenitoină sodică
Barbiturice
Alcool
Citrat de piperazină
Streptomicină, gentamicină, kanamicină
Endocrin
Stare hipotiroidiană
Hiperpirexie.

Început treptat
Anomalie craniovertebrală congenitală
Ataxii degenerative, familiale și ereditare:
Consultați capitolul despre tulburările ataxice
Neoplazice
Tumorile unghiului cerebelopontin
Tumori cerebeloase
Tumorile pontine

Leziuni cerebeloase tratabile

Tumoră
Abces
Infecție
Hemoragie
Alcool
Hipotiroidism
Medicamente (anticonvulsivante)
Deficiențe de vitamina E și B1 și B12
Boala lui Wilson
SAU
Eurocisticercoză
Boala **Lyme II**
Ataxii episodice.

Sistemul senzorial

Percepția senzației normale necesită o activitate momentană a sistemului nervos.

Anomaliile fenomenelor senzoriale sunt descrise în două categorii.

Fenomene pozitive

Acestea includ furnicături, înțepături, o senzație asemănătoare unei benzi, șocuri electrice sau fulgere. Acestea apar

Peduncul	*Tracte aferente*	*Tracte eferente*
Pedunculul cerebelos superior (mezencefalul)	Spinocerebelos anterior	
	Tectocerebelos	Cerebelo-ubral, trece prin fibrele ascendente ale nucleilor globoși și emboliformi. Dentatotalamic, trece prin fibrele ascendente. Dentatoolivar, trece prin fibrele descendente. Fastigioreticular, nu trece prin fibrele descendente.
Pedunculul cerebelos medial (pons)	Pontocerebeloasă: este calea cortico-pontocerebeloasă	
Pedunculul cerebelos inferior (medular)	Spinocerebelos posterior	Cerebelolovestibular
	Cuneocerebelos, fibre arcuate posterioare externe Olivocerebelos	Cerebel-măslină
	Parolivocerebelos	Cerebeloreticular
	Reticulocerebelos Vestibulocerebelos	

ca urmare a generării ectopice de explozii de impulsuri la un anumit loc cu prag neural scăzut, fie în sistemul nervos central, fie în cel periferic. Fenomenele pozitive reprezintă o activitate crescută a căilor senzoriale și nu sunt neapărat legate de vreun deficit senzorial demonstrabil.

2. Fenomene negative

Acestea rezultă din pierderea funcției senzoriale și sunt caracterizate prin amorțeală, scăderea senzației sau absența senzației într-o anumită zonă. Sunt însoțite de o pierdere senzorială clară la evaluare. Cel puțin 50% din fibrele care inervează un anumit loc trebuie să fie pierdute înainte de a fi prezent un deficit senzorial.

poate fi demonstrată.

Dacă ritmul de pierdere este lent, pacientul nu poate aprecia pierderea senzorială și este foarte dificil de demonstrat clinic.

În cazurile de pierdere senzorială a părții posterioare a coloanei vertebrale, pacientul nu poate merge sau sta în picioare fără asistență și uneori prezintă mișcări involuntare continue, asemănătoare viermilor, numite „pseudoatetoză", la nivelul brațelor și mâinilor, în special atunci când ochii sunt închiși.

În mod similar, pacienții prezintă dezechilibru, stângăcie în mișcările de precizie și instabilitate a mersului, denumită ataxie senzorială. Din nou, aceasta se agravează cu ochii închiși sau în întuneric.

Inervație cutanată aferentă

Ea este favorizată de
Nociceptori (terminații nervoase libere) și
Mecanoreceptori (terminale încapsulate)
Corpusculii Pacini (senzație de vibrație sau gâdilare)
Corpusculii lui Meissner și receptorii foliculilor de păr (tapping)
Bec Krause cu capăt
Celule Merkel (presiune) și terminații Ruffini (atingere și presiune).

Fibre mici de proiecție
Durere (nociceptori cutanați)
Temperatură (termoreceptori cutanați cald și rece).

Fibre cu proiecție mare

Vibrații (mecanoreceptori - corpusculii Pacini) Poziția articulației (capsula articulară, terminațiile tendinoase și fusurile musculare)
Atingerea este percepută de mecanoreceptorii cutanați și de terminațiile nervoase libere (fibre mari și mici).

Căile senzoriale

Senzațiile de la nervii periferici ajung la rădăcinile dorsale și cornul dorsal al măduvei spinării.

Sistemul spinotalamic

Fibrele mici proiectează durerea și temperatura (fibre mici mielinizate și nemielinizate) pentru a ascende pe 2-3 segmente și a traversa și ascende în tractul spinotalamic lateral prin măduva spinării, trunchiul cerebral, nucleul ventroposterolateral (VPL) al talamusului și de acolo către girusul postcentral al cortexului parietal (zona 3, 1, 2) (Fig. 8.66).

Sistemul Lemniscal

Fibrele mari proiectează simțurile rostrale de atingere, poziție și kinestezie către coloana posterioară ipsilaterală și fac prima sinapsă în nucleii gracil și cuneat ai medulei oblongate inferioare. Neuronul de ordinul doi se decusează și urcă în lemniscul medial, situat medial în medulara oblongată, și în tegmentul pontului și al mezencefalului, făcând sinapsă în nucleul ventroposterolateral. Neuronul de ordinul trei se proiectează către cortexul parietal (Fig. 8.67).

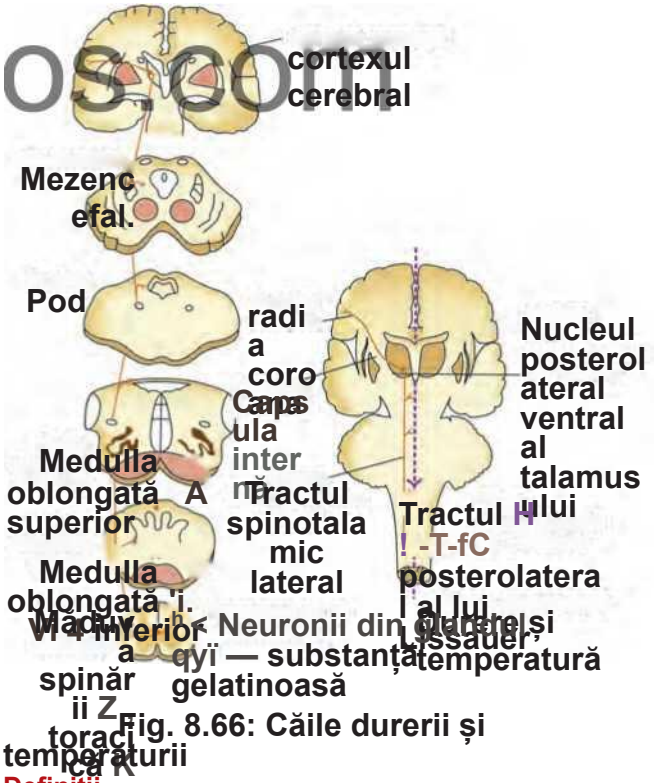

Parestezie: O senzație anormală percepută fără un stimul aparent.

Disestezie: Interpretare pervertită a senzației de arsură sau furnicături ca răspuns la o stimulare tactilă sau dureroasă.

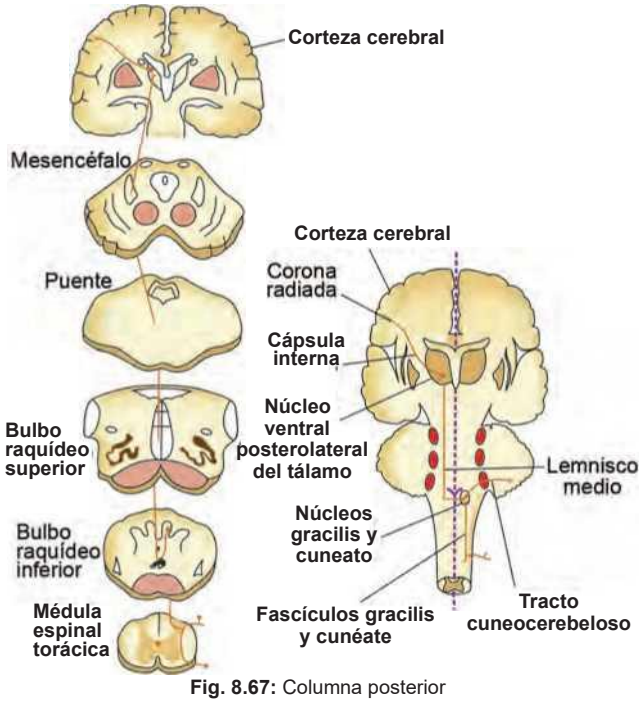

Fig. 8.67: Columna posterior

Hipestezie sau hipoestezie: Reducerea sensibilității cutánea a un tipo específico de pruebas tales como la ligero, estímulos calientes o fríos.

Anestesia: Ausencia toral de sensibilidad de la piel a los

Hiperestezie: Percepție exagerată a senzațiilor ca răspuns la stimuli ușori (atingere ușoară/mângâierea pielii). *Alestezie sau sinestezie:* Atunci când senzația de atingere este experimentată într-o locație îndepărtată de punctul de stimulare. *Alochirie:* Se referă la sensibilitatea de pe partea opusă a corpului.

Hipoalgezie: Scăderea percepției durerii (nocicepție).

Hiperalgezie: Percepție exagerată a durerii

Alodinie: Un stimul obișnuit, nedureros, care este resimțit ca fiind dureros și insuportabil.

Hiperpatie: O reacție excesivă la durere, de obicei cu un prag de stimulare ridicat. Aceasta include hiperestezie , hiperalgezie și alodinie.

Senzații fantomă sau spectrale: Senzații spontane care se referă la zone insensibile (în leziunile măduvei spinării/coadei de cal).

Membru fantomă: Este senzația prezenței continue a unei părți a corpului absente sau a durerii, paresteziei sau mișcării membrului absent.

Causalgia: Este o neurită caracterizată prin dureri neplăcute și arzătoare, adesea însoțită de modificări trofice și observată în leziunile nervilor median și sciatic.

Meralgie parestetică: Parestezie dureroasă în zona de - distribuție a nervului cutanat femural lateral, observată în diabetul zaharat.

Digitalgia parestetică: o neurită izolată a nervului digital dorsal al unuia dintre degete.

Acroparestezie: Un fenomen caracterizat prin furnicături , amorțeală, arsură și durere la nivelul extremităților, în special la vârfurile degetelor de la mâini și de la picioare, adesea însoțită de cianoză.

Modalități de sensibilitate la evaluare

Sensibilitate exteroceptivă: durere, atingere ușoară și temperatură (derivate din surse externe ale corpului).

Sensibilitate proprioceptivă: simțul poziției, mișcarea pasivă, vibrația și durerea profundă (impulsuri din corpul însuși).

Aceste senzații sunt rareori examinate ca o rutină clinică.

Aranjamentul fibrelor senzoriale

Coloana posterioară: Fibrele din partea inferioară a corpului se deplasează medial pe măsură ce intră mai multe fibre, deoarece nu se încrucișează la nivelul coloanei vertebrale segmentare.

Tractul spinotalamic: Fibrele din partea inferioară a corpului sunt deplasate lateral mai mult decât cele din partea superioară a corpului, deoarece se încrucișează la nivelul coloanei vertebrale segmentare.

Talamus: Fibrele din partea inferioară a corpului sunt situate lateral față de trunchi și brațe, iar fibrele din față sunt situate medial față de toate acestea.

Cortexul senzorial: Fibrele din membrele inferioare se termină în apropierea fisurii longitudinale superioare, iar din față, în partea inferioară a girusului postcentral. Mâna și gura ocupă suprafețe mai mari decât alte părți ale corpului.

Dermatomi sensibili

Indicii (Fig. 8.68)

Se consideră că pacientul stă în picioare cu palmele îndreptate înainte.

[1] *Sensibilidad visceral o interoceptiva:* estímulos y al pinchazo. *Sensibilidad cortical:* Localización táctil, discriminación presión, tacto de dos puntos, estereognosia, grafestesia.

C1 - nu există inervație cutanată; inervează meningele
C2 - occipital, lobul urechii, unghiul maxilarului
C4 - deasupra claviculei
C5 - deltoid; aspectul extern al vârfului umărului
C6 - jumătatea radială a antebrațului, inclusiv eminența tenară și degetul mare
C7 - (cel mai lung proces spinos - cel mai lung deget) degetul mijlociu
C8 - degetul mic, eminența hipotenară și fața ulnară a mâinilor
T1 - fața ulnară a antebrațului
T2 - aspectul ulnar al brațului
T3 - este situat la axilă
T4 - mamelon
T8 , T10 , T12 - inervația marginii costale, respectiv a ombilicului și a pubisului
L1 - ligamentul inghinal
L3 - este situat în genunchi
L4 - fața medială a piciorului
L5 - partea laterală a piciorului (se întinde diagonal de la partea externă a tibiei până la partea interioară a piciorului)
S1 - include degetul mic de la picior, tendonul lui Ahile, fâșia de piele de deasupra acestuia și talpa
S2 - mușchii gambei și ai ischiogambierilor
S 3 4 5 - regiunea perianală.

Regula de 3

C3 - ceafa
T3 - axilă
L3 - genunchi
S3 - perianală.

Metoda de evaluare

Revizuire preliminară

După instruirea pacientului, se alege și se atinge cu precizie o parte a corpului acestuia despre care se așteaptă să fie normală (din istoricul medical).
Este întrebat dacă este capabil să simtă ceva
ceea ce ai putea simți
indiferent dacă este înalt sau jos

Ulterior, se face o analiză detaliată, trecând întotdeauna de la senzația de deteriorare la senzația normală.

Atingere

Se folosește o bucată mică de vată. După o evaluare

medilibros.com

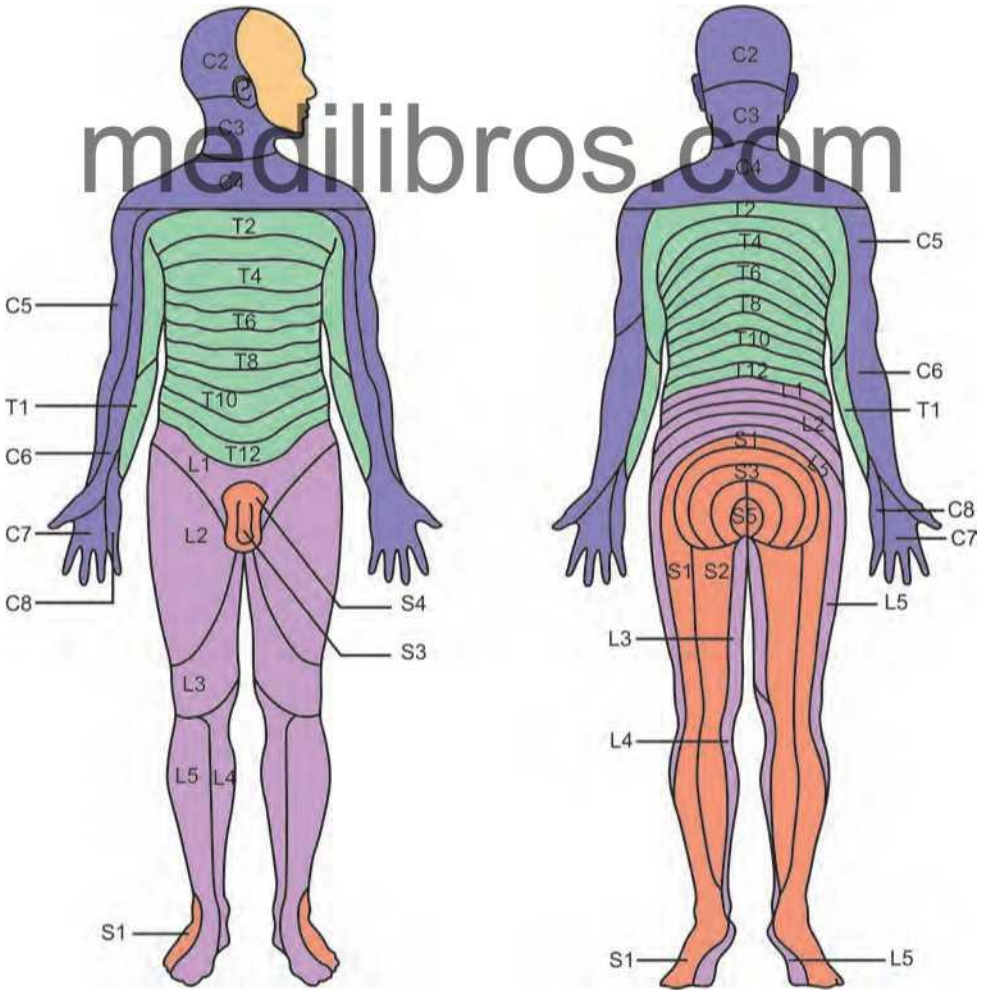

Fig. 8.68: Dermatomas

preliminară similară, pacientul este rugat să închidă ochii și să spună „da” dacă simte ceva.

Discheta demachiantă are forma unui vârf și se atinge ușor pielea, reevaluând zonele dermatomului și cartografiind orice anomalii. Pentru evaluare se poate folosi și o perie fină. Nu frecați zonele cu păr.

Durere

Se evaluează cu ajutorul unui ac cu vârf rotund. Se adoptă aceeași examinare preliminară.

Notă: Pulpa este insensibilă la durere, dar foarte sensibilă la atingere ușoară.

Durere profundă

se evaluează prin contractarea fermă a mușchilor (de obicei, ai gambei **)** și **a tendoanelor** . Pacientul este rugat să indice când presiunea devine dureroasă, iar examinatorul indică dacă forța aplicată este dureroasă la persoanele normale.

Temperatură

Revizuire preliminară

Pacientul poate compara temperatura unui obiect rece, cum ar fi o furculiță de acordaj, în principalele zone senzoriale ale corpului.

După aceasta, se folosesc eprubete care conțin apă fierbinte (44°C) și apă rece (30°C).

Niveluri senzoriale

Segmentele spinale nu corespund nivelurilor vertebrale din cauza disparității lungimilor lor; adică, măduva spinării este mai scurtă decât canalul vertebral și se termină la L1 . Pentru a determina nivelul segmentar, se utilizează următoarea procedură.

Vertebre cervicale inferioare, adăugați 1
Toracic 1-6, adăugați 2
Toracic 7-9, adăugați 3
Arcul toracic al 10-lea acoperă segmentele lombare 1 și 2
Arcul toracic al 11-lea acoperă segmentele 3 și 4
Arcul toracic al 12-lea acoperă segmentul lombar 5
Primul arc lombar acoperă segmentele sacral și coccigian

• În regiunea toracică inferioară, vârful unui proces spinos - marchează nivelul corpului vertebral inferior. În leziunile măduvei spinării, poate exista un nivel superior de delimitare clară a anomaliei senzoriale definit de o zonă de hiperestezie.

Trebuie să ne amintim să evaluăm conservarea sacrului.

În timpul evaluării nivelului senzorial prin mutarea știftului de la segmentele spinale inferioare la cele superioare, există pericolul de eroare, adică o creștere bruscă a intensității stimulului, de exemplu, între C4 și T4 **datorită** sumei *stimulilor senzoriali.* Pentru a depăși eroarea se efectuează o examinare atentă a extremităților superioare, inclusiv axilei.

Evaluarea toracică

Deficitele senzoriale primare din toracele anterior, mai aproape de linia mediană, pot fi detectate de segmentele terminale distale ale nervilor. Cu toate acestea, din cauza suprapunerii, nivelul sau locul exact al pierderii senzoriale poate fi determinat doar prin examinarea regiunii paraspinale.

Sensibilitate proprioceptivă

rămân închise în timpul

Așezați brațul pacientului într-o poziție specifică, apoi îndepărtați-l și rugați pacientul să și-l pună la loc, apoi așezați membrul opus într-o poziție similară.

Pune-l să atingă degetul arătător al unei mâini cu degetul arătător al celeilalte și îngreunează-l schimbând pozițiile.

Pune-l să adopte poziții similare cu picioarele și roagă-l să ridice un picior pentru a atinge mâna ta întinsă cu propriul deget mare de la picior.

Roagă-l să-și așeze degetul arătător exact pe vârful nasului și călcâiul exact pe genunchi.

Direcția mișcării pasive (Simț articular)

Ochii rămân închiși

După stabilizarea articulației, degetul sau vârful degetului de la articulația interfalangiană terminală este mișcat în sus sau în jos (15°-30°), menținând marginile degetelor între deget și degetul mare, fără a atinge degetul de la picior sau degetul mare adiacent. Vârfurile degetelor nu trebuie să se atingă (Fig. 8.69).

Pacientul este rugat să spună în ce direcție s-a produs mișcarea după ce i se explică clar că mișcarea este fie în sus, fie în jos.

Fig. 8.69: Evaluación del sentido de posición articular

Se repite varias veces evitando movimientos alternativos y si hay algún error la prueba debe continuar hasta que se den al menos 6 respuestas correctas sucesivas.
Si no se pudo detectar el movimiento digital al inicio, se lleva a cabo la misma prueba en la muñeca, el codo

și genunchiul.
Este frecventă apariția unei amorțeli la nivelul coloanei posterioare, deficit care nu poate fi demonstrat obiectiv.

Testul Romberg pentru simțul poziției

Pacientul se află în poziție verticală, cu picioarele lipite și ochii închiși (Fig. 8.70). Unde există

Fig. 8.70: Testul Romberg

Fig. 8.71: Evaluación del sentido de vibración - maléolo medial

Într-un deficit proprioceptiv sau vestibular, echilibrul este afectat doar atunci când ochii sunt închiși, iar pacientul poate cădea dacă nu este prins.

Leziunile minime pot fi demonstrate rugând pacientul să se ridice pe vârfuri cu ochii închiși.

Simțul vibrației

, de asemenea , o primă "periferie a **extremităților "** dea Ugs^

OO **cu** diapazonul la o frecvență de 125 de cicluri pe secundă, cu ochii închiși. Diapazonul de 128 Hz își pierde intensitatea mai târziu (15-20 de secunde) față de 512 Hz și, prin urmare, este cel de elecție . Trebuie atinsă doar tija furcii și nu și cuiele (Fig. 8.71).

Diapazonul se lovește și se plasează pe punctele osoase începând periferic cu falanga terminală, apoi succesiv pe maleola medială sau laterală, tuberozitatea tibială, spina iliacă antero-superioară, coaste sau marginea costală, capătul inferior al radiusului, cot și claviculă (Fig. 8.72 și 8.73).

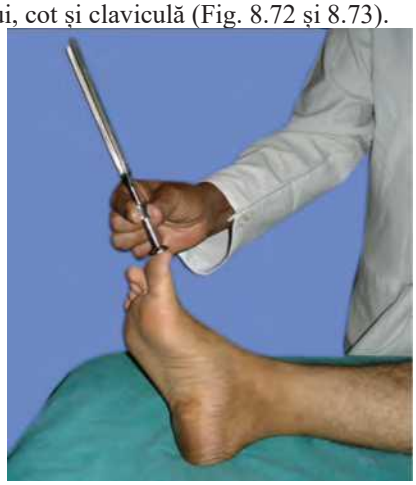

Fig. 8.72: Evaluarea senzației de vibrație la nivelul degetului mare de la picior

Fig. 8.73: Evaluación de la vibración sobre la columna vertebral

Dacă este plasat peste procesul spinos al vertebrelor, poate oferi singurul nivel senzorial clar al unei tumori spinale posterioare.

Furca de acordaj este ținută în poziție atât timp cât

ción persista.

Siempre se compara con e otro lado. En grados leves de deterioro el déficit no pue e apreciarse.

Sitios de control: Se colo< el diapasón sobre el es-

vibrează. Senzația este comparată cu propria senzație a examinatorului în aceleași puncte.

Direcția vibrației temporizate

Evaluarea se efectuează prin numărarea secundelor în care examinatorul simte senzația de vibrație mai mult timp decât pacientul.

Senzația de vibrație este alterată la vârsta adultă, în special la nivelul gleznei, peste vârsta de 70 de ani.

Senzația de vibrație dispare înaintea senzației articulare.

Sensibilitate musculară

Mușchii antebrațului, gambei și tendonului lui Ahile se contractă. Pacientul resimte de obicei disconfort.

Ar putea exista

Sensibilitate crescută. musculară

Polineurită infecțioasă. subacută

Miozita combinată a măduvei spinării

Tabes dorsal

Siringomielie Carcinomatoza neuropatie

Leziuni ale zonei de intrare a rădăcinii posterioare și a măduvei spinării

Semnul scaunului de frizer sau semnul Lhermitte

Disminución de la sensibilidad muscular

Dacă există o leziune a coloanei cervicale posterioare , flexia sau extensia bruscă a gâtului poate produce o senzație asemănătoare șocului care se deplasează rapid prin piept sau chiar la mâini și picioare. Semnul Lhermitte este pozitiv în următoarele condiții:

Scleroză multiplă

Spondiloza cervicală

Siringomielie

Degenerarea combinată subacută a măduvei spinării

Tumoră a măduvei spinării cervicale.

social

Localizează cu precizie stimulii și evaluează forma, greutatea, dimensiunea și textura obiectelor.

Cortexul primește informații de pe căile aferente și le interpretează pe baza experienței anterioare.

Senzațiile corticale ar trebui evaluate numai dacă modalitățile senzoriale primare sunt intacte.

Toate senzațiile ar trebui comparate cu partea opusă.

Punct de localizare (Locație tactilă)

Sensibilidad Cortical

Función de la Corteza Sen

Aceasta testează capacitatea pacientului de a localiza cu precizie punctul atins cu un ac sau cu vârful degetului atunci când are ochii închiși și i se cere să indice punctul atins cu propriile degete. Nu trebuie utilizați stimuli dureroși.

Este mai precis la periferie decât proximal.

Extincție tactilă/Percepția rivalității/Lipsa atenției senzoriale

Stimularea bilaterală simultană în locuri analoge poate fi efectuată pentru a determina dacă percepția tactilă se stinge în mod constant pe o parte sau pe cealaltă - *extincție la stimularea bilaterală simultană.* Cu toate acestea, percepția senzațională este normală atunci când este evaluată.

edilibros.com

por separado a cada lado. Es un signo de la lesión del lóbulo parietal contralateral.

Discriminación de Dos Puntos

Esto pone a prueba la capacidad de distinguir el contacto de dos puntos separados aplicados simultáneamente a la piel.
Pulpa del dedo y labios 3-5 mm de separación bien reconocida
Palma
Planta Dorso del pie Piernas Espalda
2-3 cm
cm
cm y más
5 cm y más
7 cm y más

Si existe pérdida de la discriminación de dos puntos en presencia de sensaciones intactas de la columna posterior, esto indica una lesión del lóbulo parietal.

Estereognosia

Es la capacidad de reconocer un objeto puramente por el sentir de su forma y tamaño.

Se requiere sensibilidad periférica intacta y evocación en la corteza de la constelación de ideas y recuerdos necesarios para el reconocimiento.

Sensibil sau termoalgezic

Senzațiile de înțepătură și temperatură se pierd , dar senzația tactilă este intactă - semn al afectării tractului spinotalamic, mai ales dacă leziunea este unilaterală. Disocierea senzorială are loc în următoarele condiții:
Leziuni intramedulare (hidromielie sau siringomielie)
Neuropatia cu fibre mici (pseudosiringomielie)
Neurită leproasă
Neuropatie senzorială ereditară
Neuropatia amiloidă
Polineuropatia diabetică
Tromboză a arterei spinale anterioare (coloana posterioară păstrează)

Sindromul arterei posterioare inferioare
Sindromul Brown-Séquard.

Diverse leziuni senzoriale (Fig. 8.74)

Pierderea totală contralaterală a tuturor formelor de senzație (asociată cu furnicături sau dureri de legănat)
Leziune extinsă a talamusului sau a zonei înconjurătoare; de obicei vasculară.

Obiectele lui *prjeby"^ be^^ si^^^mi^a|i^kgos, **pierderea**

ip **^ Contralateral limitat la toate** ușor de

identificabil **les** mente gr^pdeppara

Uw.CoW d încât

Lesión parcial del tálamo
Lesión lateral situada en el tallo cerebral superior
Asociado a la afectación motora y del nervio craneal.
Pérdida Contralateral Confinada a la Sensibilidad Propioceptiva
Lesión parcial del tálamo
Lesión medial situada en el tallo cerebral superior.
Pérdida Contralateral del Sentido de Posición y Sensibilidad Cortical con Perturbación del Toque Ligero y Dolor

o mână slabă o simte.

Pacientul este rugat, cu ochii închiși, să identifice obiectul plasat în mână. Dacă nu este capabil să facă acest lucru (stereoagnozie) sau durează mult să se decidă, obiectul este plasat în cealaltă mână pentru comparație.

Identificarea texturilor
O bucată de hârtie, pânză, lemn sau metal i se pune în mâna pacientului, iar pacientul este rugat să identifice natura substanței.

Grafestezie

Capacitatea de a recunoaște litere, numere sau diagrame scrise pe piele cu un vârf bont.

Pacientul închide ochii și trasează litere sau numere pe palma mâinii, pe partea din față a antebrațului, pe coapsă sau pe gambă. Ar trebui folosite numere clare, cum ar fi 8, 4 și 5. Numerele mai dificile, 6, 9 și 3, sunt folosite pentru teste mai fine.

Dacă senzația periferică este normală, pierderea grafesteziei indică leziunea lobului parietal *(agrafestezie).*

Pierderea senzorială corticală este foarte sesizabilă în leziunile subcorticale din cauza aglomerării fibrelor, în special în ramura posterioară a capsulei interne, mai degrabă decât în leziunile corticale adevărate, unde interpretarea senzațiilor corticale de către pacient este variabilă, deoarece fibrele sunt foarte dispersate.

Indica lesión del lóbulo parietal o una lesión entre tálamo y corteza.

Hiperalgesia e Hiperestesia Contralateral

Lesión parcial del tálamo.

Pérdida del Dolor y Temperatura en un Lado de la Cara y en el Lado Opuesto del Cuerpo

La lesión de la médula afecta la raíz descendente del nervio trigémino y el tracto espinotalámico ascendente del resto del cuerpo.

Síndrome Bulbar Lateral (Síndrome de Wallenberg)

Esto es debido a la trombosis de la arteria cerebelosa posteroinferior (ACPI) o arteria vertebral.

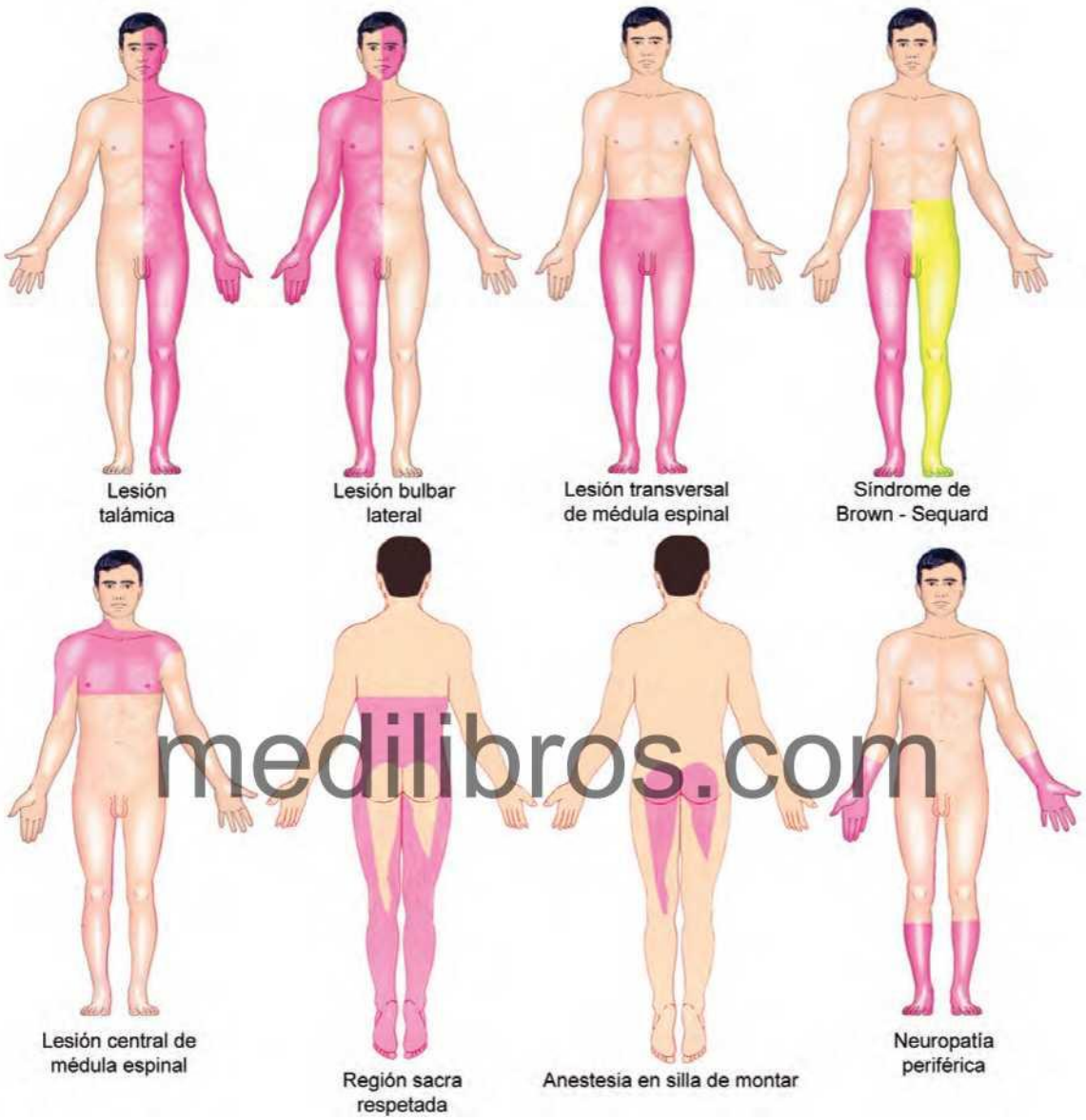

medilibros.com

Fig. 8.74: Diverse leziuni senzoriale

Pierderea bilaterală a tuturor formelor de senzație sub un anumit nivel

Acest lucru se întâmplă din cauza leziunilor severe ale măduvei spinării. Este indicat de o zonă de hiperestezie. Nivelurile reale de afectare pot fi cu multe segmente mai mari decât nivelul senzorial sugerat.

Dacă sunt afectate doar durerea și temperatura, indică faptul că este implicată doar partea anterioară a măduvei spinării (tromboză arterială spinală anterioară).

Pierderea unilaterală a durerii și a temperaturii sub un anumit nivel (sindromul Brown-Séquard/hemisecția măduvei spinării)

Sunt prezente deficite motorii și proprioceptive ipsilaterale, durere contralaterală și pierderea termoreglării. O bandă subțire de analgezie indică implicarea zonei de intrare a rădăcinii nervoase. Acest lucru se observă în compresia, leziunea sau demielinizarea măduvei spinării.

Controlul sacral

Controlul sacral se referă la păstrarea senzației de înțepături și temperatură în dermatoamele sacrale (S3, S4, S5) în prezența pierderii senzoriale la un nivel superior. Acesta este un semn sigur de compresie.

Simptome și semne ale leziunilor senzoriale

Loc	*Simptome*	*Semne*	*Caracteristici asociate*
Nervii periferici (leziune parțială) Mulți nervi periferici (polineuropatie)	Amorțeală Parestezie Amorțeală și parestezie a mâinilor și picioarelor	Disminución de la sensibilidad en el territorio de los nervios Sensación reducida en “guante y calcetín”; deterioro vibratorio de las extremidades	(testul Romberg) suministrados por el nervio Debilidad de los músculos distales; pérdida de los reflejos tendinosos profundos
Rădăcina spinării (radiculopatie)	Amorțeală, parestezie, hipersensibilitate, „rigiditate” -	Sensación reducida ± hiperpatía en dermatoma	Debilidad de los músculos y di
Coloana posterioară	Senzații de amorțeală și „asemănătoare benzii”, instabilitate, stângăcie	Disminución de la sensación de posición articular, vibración y discriminación en 2 puntos, toque ipsilateral; dolor normal y temperatura	Ataxia sensorial, pérdida del equilibrio
Tracto espinotalámico	Amorțeală, căldură, răceală cu distribuție difuză, leziune joasă contralaterală Slăbiciunea reflexelor tendinoase se agravează cu ochii închiși	Disminución del dolor y temperatura, sensación baja y contralateral de la lesión; propiocepción normal y vibración	Área de alteración sensitiva inicia en diversos segmentos espinales debajo de la lesión
Trunchiul cerebral (pontul inferior)	Amorțeală și parestezii. Anestezie facială ipsilaterală, cu pierdere contralaterală a senzației de frig/căldură și temperatură la extremitățile opuse.	și torace	Leziuni ipsilaterale inferioare ale nervilor cranieni (V, VI, VII, IX, X, XI, XII)
(Sub pod)	Amorțeală contralaterală, atingere contralaterală redusă, durere/sau senzație de răceală/căldură a feței, temperatură la nivelul feței, extremităților, extremităților, pieptului		Leziune ipsilaterală superioară a nervilor cranieni (III, IV)
Talamus	Durere difuză profundă în partea opusă a corpului, scăderea atingerii, durerii și temperaturii + hiperpatie		Prag de durere ridicat, dar mai neplăcut
Capsula internă	contralateral există afectare a altor părți ale feței, membrelor, toracelui sau a feței, membrelor și toracelui.		
Cortexul senzorial			
Lobul parietal	la membru sau la o parte a acestuia Dificultăți în identificarea formei, dimensiunii, texturii; dezorientare spațială	discriminare în două puncte și pierderea senzației poziționale stereognoză Recunoaștere deficitară a formelor și dimensiunilor; respingerea membrelor	slăbiciune cortexul motor este implicat pe partea afectată dacă Apraxia mișcărilor intenționate, apraxia vorbirii, apraxia îmbrăcării; probleme spațiale

Măduva spinării intrinsecă lezează intern majoritatea fibrelor tractului spinotalamic, controlând în același timp pe cele situate mai lateral care proiectează senzația sacrală.

Pierderea sensibilității de tip șa

Sensibilitatea afectată a segmentelor inferioare ale sacrului, atunci când afectează toate formele de senzație, însoțită de pierderea reflexelor la nivelul picioarelor și a controlului sfincterului, indică o leziune majoră a caudae equina.

Dacă atingerea este păstrată, leziunea este aproape de con, unde reflexele plantare pot fi extensoare, iar reflexul patelar poate fi reținut.

Anestezie cu mănuși și șosete

Pierderea oricărei senzații într-o zonă clar definită, afectând doar o parte a corpului (modelul mănușii și al șosetei). Aceasta se datorează deteriorării unui nerv periferic sau a unei rădăcini senzoriale, de exemplu, diabet zaharat, polineuropatie, mononeurită multiplexă sau poliarterita nodoasă.

Pierderea simțului vibrațiilor

Dacă afectează extremitățile inferioare, trebuie luate în considerare leziunile intrinseci ale măduvei spinării, cum ar fi scleroza multiplă sau siringomielia . **Pierderea simțului poziției și a simțului vibrațiilor** este, de asemenea, frecventă la vârstnici. Aceasta se datorează leziunilor coloanei posterioare, ca în tabes dorsalis, degenerarea combinată subacută, ataxia Friedreich, precum și în neuropatia carcinomatoasă și toxică (mercur).

Dacă senzația se pierde sub nivelul măduvei spinării, sugerează compresia măduvei posterioare. Dacă brațele sunt mai afectate decât picioarele și asimetric, trebuie luată în considerare mielopatia spondilotică cervicală sau leziunile foramenului magnum.

Zone neregulate de pierdere senzorială: Se sugerează polinevrita cronică (faza de recuperare), lepra, tabes dorsal,

mononevrita multiplexă și arahnoidita.

În afectarea lobului parietal, există hemineglecție contralaterală, heminiatenție și o tendință

Evitați utilizarea brațului sau mâinii contralaterale. Disesteziile sunt neobișnuite. Sunt prezente doar în crizele senzoriale focale. Crizele pot dura câteva secunde sau ore și pot fi asociate cu trăsături motorii. Pot apărea unilateral la nivelul buzelor, feței, degetelor sau picioarelor sau se pot răspândi, ca în mersul jacksonian.

Dacă este bilaterală, există afectarea zonei rolandice și imediat deasupra fisurii silviene.

Sindromul Déjerine Roussy

Este o afecțiune dureroasă severă (asemănătoare ruperii pielii de pe membre) care apare în cazul leziunilor talamusului.

Epilepsie

Epilepsia este definită ca un grup de tulburări caracterizate prin episoade recurente de afectare a funcției cerebrale, asociate cu paroxisme excesive și descărcări electrice hipersincrone ale neuronilor cerebrali. Fiecare episod de disfuncție neurologică se numește criză epileptică, care poate fi convulsivă sau non-convulsivă.

Clasificarea convulsiilor epileptice b - Maltormac vascular

Crize parțiale mPd IH

nrÛSCÛm

Criză parțială simptomatică (cu semne motorii/senzoriale)

HembrJkgia
(real/autonomic/psihic)

Complex parțial

Criză parțială cu generalizare secundară

Crize în principal răspândite

Absență (Petit mal)

Tonico-clonic (Grand mal)

Ape tonice

Aton

Mioclonic

Crize neclasificate

Convulsii neonatale

Spasme infantile

1. Comun

Status epilepticus

Tonic clonic

Stare de absență

Epilepsie parțială continuă.

Criza reflexă

Precipitatori specifici

Precipitatori nespecifici.

Factorii precipitanți ai epilepsiei

Ingerarea sau sevrajul de la droguri sau alcool

Lumină pâlpâitoare, modele vizuale (apropierea de ecranul televizorului).

Modificări hormonale asociate cu menstruația

2. Mai puțin frecvente

Zgomot puternic, muzică, băi fierbinți, lectură.

Cauze

Convulsii generalizate

Primar (idiopatic) de origine genetică. Există antecedente familiale pozitive.

Cauze secundare

a. Infecții
- Meningită
- Abcese de encefalită
- Empiem subdural
- Sifilis
- Tuberculoză
- HIV
- Malformații ale chisturilor de toxoplasmoză

mai departe

c. Traumă
- Traumatisme la cap
- Leziuni la naștere

d. Anoxie
- Leziuni la naștere

și. Metabolic
- Hiponatremie
- Hipoglicemie
- Porfirie
- Hipoxie
- Insuficiență renală și hepatică

V

F. Medicamente și t[redacted] Alcool, Antidepresive, Fenotiazine, Amfetamină, Anestezice locale, Metronidazol

Boala vasculară de colagen LES, sarcoidoza și diverse tumori stocate

g.

h.

Caracteristici clinice

I. Crize parțiale: pot fi simple sau complexe

1. *Crize parțiale simple*

a. *Motorie:* Criza care începe într-o parte a corpului și se extinde treptat la cealaltă

Pe de altă parte, este cunoscută sub numele de criză de marș jacksonian. Pareza sau paralizia mușchilor membrului afectat, care durează câteva ore după episoade convulsive prelungite, este cunoscută sub numele de paralizie Todd. Paralizia lui Todd este un semn al originii focale a activității convulsive.

Senzorial: Convulsia este percepută ca o furnicătură sau o senzație electrică la nivelul feței și membrului contralateral.
Versive: Deviere forțată a ochilor spre partea opusă, din cauza focarului epileptic frontal (câmpul vizual frontal).
Vizual: Focar epileptic occipital care provoacă halucinații vizuale.
Abilități psihomotorii:
Criza se manifestă ca o alterare a dispoziției, memoriei și percepției (cu originea în lobul temporal medial).
Este o formă comună de criză care produce convulsii parțiale și secundare.
Crizele parțiale simple ale lobului temporal produc tulburări de percepție
Familiaritate excesivă (deja vu)

Arua mra p di L jb

miros, gust, vedere
Schimbări emoționale
Pot apărea senzații viscerale, cum ar fi greața și disconfortul epigastric.
Crize parțiale complexe
Precedat de o aură (durează secunde sau minute)
Stare alterată de conștiență (durează câteva minute)
Pacientul poate privi, dar nu răspunde la întrebări .
Mișcări automate (plescăit din buze, înghițit).

Criza convulsivă generalizată (Grand Mal)

Aceasta este o formă comună de epilepsie care constă în:

Fază	*Durată*
Faza prodromală Aură Faza tonică Faza clonică Faza post-ictală	Câteva ore sau zile Secunde sau minute 10-30 secunde 1-5 minute Câteva minute sau ore

Absență clasică (criza absenței)

Aceasta este o formă rară de epilepsie și apare mai ales la copii. Copilul își oprește brusc activitățile , se holbează, poate clipi, dă ochii peste cap și nu răspunde la comenzi. Criza durează doar câteva secunde.

Criza reflexă

Poate apărea sporadic sau aleatoriu, cu sau fără un model declanșator aparent.

Cu precipitate specifice
Epilepsie fotomioclonică sau fotoconvulsivă (declanșată de stimularea fotică)
Epilepsie musicogenă (declanșată de o anumită compoziție muzicală)
Epilepsia somatosenzorială indusă de stimularea tactilă
Epilepsie secundară cititului sau limbajului (indusă de citit)

Acestea constau de obicei în scurte spasme mioclonice ale maxilarului, obrajilor și limbii, care pot apărea în timpul cititului silențios/oral și pot progresa spre convulsii tonico-clonice generalizate .

Cu precipitate nespecifice
* Epilepsie catamenială și epilepsie în concordanță cu ciclul somn-veghe.

Notă: *Asociat cu ciclul menstrual.

o lnve Ș t

Teste de rutină (uree sanguină, glucoză, creatinină serică, electroliți)
Teste ale funcției hepatice
Testarea pentru sifilis și HIV
ECG
EEG
Rutină
Sedat
ECG sau EEG ambulatoriu de 24 de ore.

În convulsiile de absență, complexe vârf-undă lente și vârf-undă sincrone bilaterale la o frecvență de 3 cicluri/secundă.

Tomografie: Este indicată în următoarele condiții (Fig. 8.75 până la 8.78):
Epilepsia începe după vârsta de 20 de ani
Dovezi clinice ale caracteristicilor convulsive principale (la toate vârstele)
Dovezi ale convulsiilor focale pe EEG
Crize incontrolabile sau deteriorarea stării clinice
Modificare a caracteristicilor epilepsiei la un epileptic cunoscut.
Imagistica prin rezonanță magnetică: Este superioară tomografiei în detectarea leziunilor cerebrale asociate cu epilepsia.

Fig. 8.75: Tomografie computerizată cerebrală - neurocisticercoză (model cer înstelat)

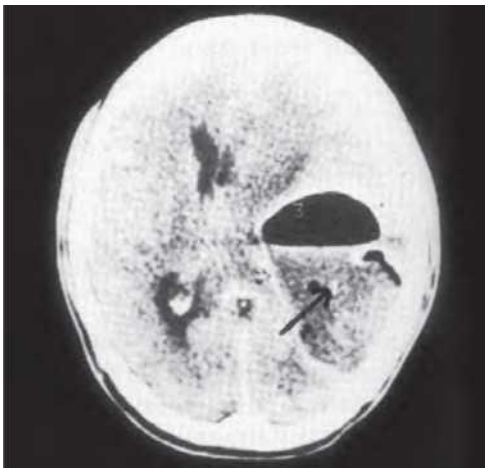

Fig. 8.77: Tomografie computerizată cerebrală - abces cerebral drept (infecție anaerobă)

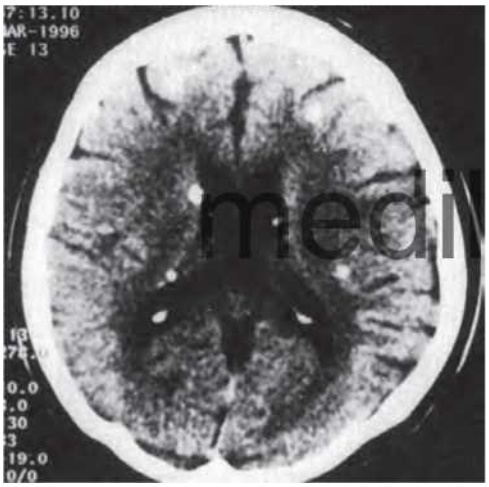

Fig. 8.76: Tomografie computerizată cerebrală - leziuni calcificate de cisticercoză

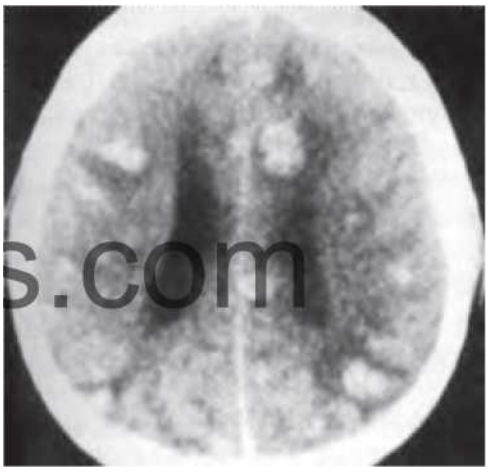

Fig. 8.78: Tomografie cerebrală - tuberculoame

medicarte.com

Management

PET/SPECT: Utilizat în evaluarea pacienților cu convulsii refractare la tratament.

Tratament imediat

PET - Tomografie cu emisie de pozitroni SPECT - Tomografie computerizată cu emisie de fotoni singulari.

Encefalografie magnetică (MEG)

Neinvaziv

Pentru a măsura câmpul magnetic produs de activitatea convulsivă

Aceste estimări ale originii pot fi reprezentate grafic pe o imagine anatomică a creierului, cum ar fi un RMN, pentru a genera o imagine sursă magnetică în vederea localizării focarelor epileptice.

A se ține pacientul departe de orice pericol (foc, apă, utilaje).

Mențineți căile respiratorii libere și așezați pacientul în decubit lateral.

Țineți o bască căptușită sau o batistă rulată între dinți pentru a vă împiedica să vă mușcați limba.

Principiile medicamentelor antiepileptice

Începeți cu un singur medicament la o doză mică și creșteți treptat doza pe o perioadă de 4-6 săptămâni.

Doza de medicament trebuie ajustată la nivelul minim al intervalului terapeutic și poate fi crescută până la intervalul maxim tolerabil în cazul convulsiilor necontrolate.

Fármacos Antiepilépticos

Drogas	*Dosis*	*Efectos secundarios*	*Usos*
Fenitoína	300-400 mg/diarios ó 3-5 mg/kg	Ataxia, falta de coordinación, confusión, signos cerebelosos, erupciones cutáneas, hiperplasia gingival, linfadenopatia, hirsutismo, osteomalacia	Tónico-clónicas (gran mal), convulsiones parciales
Carbamazepina	600-1200 mg/diarios ó 20-30 mg/kg	Ataxia, mareos, diplopia, vértigo, supresión de la médula ósea, irritación gastrointestinal, hepatotoxicidad	Tónico-clónicas (gran mal), convulsiones parciales
Fenobarbital	60-120 mg/diarios ó 1-5 mg/kg peso corporal	Sedación, ataxia, confusión, mareos, disminución de la libido, depresión, y erupciones en la piel	Tónico-clónicas (gran mal), convulsiones parciales
Primidona	750-1000 mg/diarios (10-25 mg/kg)	Igual que el fenobarbital	Tónico-clónicas (gran mal), convulsiones parciales
Valproato de sodio (ácido valproico)	750-1250 mg/diarios (30-60 mg/kg)	Ataxia, sedación, temblor, hepatotoxicidad, supresión de la médula ósea, gastrointestinal, irritación, alopecia e hiperamonemia	Crisis de ausencia (típica y atípica), crisis mioclónicas
Felbamato	3600 mg/diarios	Insomnio, dolor de cabeza, mareos, irritación gastrointestinal, náuseas, anorexia	Parcial, convulsiones secundarias generalizadas
Etosuximida	750-1250 mg/diarios (20-40 mg/kg/diarios)	Ataxia, letargo, irritación gastrointestinal, erupción cutánea, supresión de médula ósea	Crisis de ausencia (petit mal)
Clonazepam	1-12 mg/diarios (0.1-0.2 mg/kg/diarios)	Ataxia, sedación, letargia, anorexia	Crisis de ausencia (típica y atípica), crisis mioclónicas
Lamotrigina	300-500 mg/diarios	Dolor de cabeza, mareos, ataxia, diplopia, erupción cutánea, náuseas	Crisis parciales
Gabapentina	900-1200 mg y	^^^jfeos, somnolencia, ataxia,	l^^^^risis parciales
Topiramato			
Tiagabina	30-60 mg/d BD-QID	Sedación, problemas del habla, parestesias, psicosis	Parcial, tónico-clónicas Síndrome de Lennox-Gastaut
Levetiracetam	1-3 g/d BD	Sedación, falta de coordinación, psicosis, anemia, leucopenia	Parcial
Zonisamida	200-800 mg/d	Sedación, confusión, anorexia, cálculos renales	Parcial
Oxcarbazepina	900-2400 mg/d BD	Igual que la carbamazepina	Parcial

meotri.oros.com

Fármacos de Elección en los Trastornos Convulsivos

	Primaria generalizada tónico-clónico	*Parcial*	*Ausencia*	*Ausencia atípica mioclónica, atónica*
Primera línea	Ácido valproico Lamotrigina Topiramato	Carbamazepina Fenitoína Ácido valproico Lamotrigina Oxcarbamacepina	Etosuximida Ácido valproico	Ácido valproico Lamotrigina Topiramato
Alternativas	Fenitoína Carbamacepina Primidona Fenobarbital Felbamato	Gabapentina Topiramato Tiagabina Primidona Fenobarbital	Lamotrigina Clonazepam	Clonazepam Felbamato

Trataţi cu 3 medicamente individual înainte de a schimba combinaţia de medicamente.

În timpul trecerii la noul medicament, doza iniţială poate fi redusă treptat.

Retragerea medicamentului poate fi luată în considerare după 2 până la 4 ani de control complet al convulsiilor. Absenţa crizelor în copilărie duce la un prognostic bun pentru retragerea cu succes a medicamentelor.

Pentru întreruperea tratamentului cu anticonvulsivante la adulți, doza se reduce cu 10% la fiecare patru săptămâni pentru carbamazepină, fenitoină și valproat și cu 10% la fiecare opt săptămâni pentru fenobarbital, benzodiazepine și etosuximidă.

Precauții după o convulsie

Evitați mersul cu bicicleta și înotul timp de cel puțin 6 luni după criza epileptică (conducerea este permisă după 2 ani de control bun al crizelor epileptice)
Înotul ar trebui făcut întotdeauna în compania cuiva care este conștient de tulburarea convulsivă.
Evitați activitățile în locuri unde comunicarea este dificilă (alpinism).

LA Tratamentul epilepsiei refractare

Stimularea nervului vag

Aceasta implică plasarea unui electrod bipolar pe porțiunea medio-cervicală a nervului vag stâng. Mecanismul de acțiune poate fi stimularea nucleilor vagali, ducând la activarea căilor corticale și subcorticale și la o creștere a pragului convulsivant.

Status epilepticus

Este definită ca o stare în care pacientul suferă o serie de crize fără a-și recăpăta complet conștiința între aceste atacuri.

Durată: 15-30 de minute.

sivo asociado.

medilibr

Se puede hacer una lobectomía temporal y lesionectomía. La hemisferectomía y la radiocirugía estereotáctica también pueden

Clasificare

Stare convulsivă
Stare tonico-clonică generalizată
Parțială (epilepsie parțială continuă)
Stare non-convulsivă
Stare de absență
Crize parțiale complexe (psihomotorii)
Convulsiile prelungite care durează 30 de minute trebuie, de asemenea, tratate în mod similar.
Statusul epileptic non-convulsiv și statusul epileptic convulsiv de scurtă durată nu justifică o terapie combinată agresivă. În aceste situații, pot fi adecvate monoterapia cu anticonvulsivante și măsurile de susținere.

Factori precipitanți

Anomalii structurale
Traumă
Tumori
Infecții ale sistemului nervos central
Boala cerebrovasculară.

No Estructural
Hipoglucemia
Hiperglucemia (coma hiperosmolar no cetónico)

Hiponatremie
Hipocalcemie
Uremia
Anoxemie
Alcool
Retragerea de la medicamentul sedativ
Intoxicație medicamentoasă (teofilină, amfetamină, INH).

Cea mai frecventă cauză la copii - idiopatică.

Cea mai frecventă cauză la adulți - neaderență sau nivel subterapeutic al anticonvulsivantelor.

Etiologie

medicamente
antiepileptice acid
din cauza trombozei

venos
Meningoencefalită
Tulburare metabolică
Abstinența de la alcool
Encefalopatia hipertensivă.

Complicații SZ*

Anoxie
Hipertermie
Acidoză
Hipoglicemie
Aritmii cardiace
Edem pulmonar reflexiv
Rabdomioliză
Mioglobinurie
Pneumonia prin aspirație
Șoc.

Manejo

Menținerea căilor respiratorii, a respirației și a circulației
Teste de rutină pentru uree serică, glucoză, creatinină și electroliți.

Lorazepam intravenos 0,1 mg/kg la 2 mg/min, până la 4 mg sau diazepam intravenos 0,2 mg/kg la 5 mg/min, până la 10 mg. Se poate repeta după 5 minute.
Se administrează medicamente antiepileptice cu acțiune prelungită , cum ar fi fenitoina intravenoasă 20 mg/kg, ca doză de încărcare, urmată de o doză de întreținere de 5-10 mg/kg la 50 mg/minut, administrată prin soluție fără glucoză pentru a evita precipitarea cristalelor. Se monitorizează prezența aritmiilor.

Se poate administra intravenos valproat de sodiu 25 mg/kg.
Așteptați 15-20 de minute. Dacă convulsia persistă, administrați fenobarbital intravenos 20 mg/kg la o rată < 50 mg/min. Dacă convulsiile sunt în continuare necontrolate , se poate administra o doză suplimentară de 5-10 mg/kg. Fiți atenți la aritmii și hipotensiune arterială.
La unii pacienți, este preferabilă perfuzia continuă cu diazepam . Perfuzia intravenoasă poate fi administrată cu o rată de 10-50 mg/oră într-o unitate de terapie intensivă complet funcțională, cu suport respirator.
Dacă convulsiile persistă, este necesară anestezia generală cu bloc neuromusculară (midazolam intravenos, pentobarbital).
Odată ce situația a fost tratată cu succes, factorii cauzali sunt identificați și gestionați, iar tratamentul cu anticonvulsivante este menținut.

(Fenitoină 4-7 mg/kg/zi, fenobarbital 1-5 mg/kg/zi intravenos sau oral de două ori pe zi).

Epilepsia la femeile însărcinate

Epilepsia la femeile însărcinate este o situație specială în care se pot respecta următoarele reguli :
50% - Nu există nicio modificare a frecvenței convulsiilor
30% - crește frecvența crizelor
20% - frecvența crizelor scade

Ghiduri pentru consilierea femeilor cu epilepsie care intenționează să rămână însărcinate

Riscul de malformații majore, anomalii minore și trăsături dismorfice este de două până la trei ori mai mare la copiii mamelor epileptice care sunt tratați cu medicamente antiepileptice, comparativ cu riscul la copiii mamelor fără epilepsie.
Există posibilitatea ca unele dintre riscuri să fie cauzate de o predispoziție genetică la malformații congenitale, specifică anumitor familii. Istoricul familial al ambilor părinți trebuie verificat pentru depistarea malformațiilor congenitale.
Trebuie discutate posibilitățile de diagnosticare prenatală a malformațiilor majore. Dacă

Evitați valproatul și carbamazepina atunci când există antecedente familiale de defecte de tub neural.

Evitați politerapia, în special combinația de valproat, carbamazepină și fenobarbital.
Monitorizați periodic nivelurile plasmatice ale medicamentelor antiepileptice (MAE) și, dacă este posibil, eliberați sau nu legați nivelurile plasmatice ale MAE.
Continuați suplimentarea zilnică cu acid folic și asigurați

valproato o la carbamazepina es el fármaco antiepiléptico de elección necesario, la probabilidad de exámenes de ultrasonido y amniocentesis durante el embarazo debe ser discutido. El examen de ultrasonido para una variedad de malformaciones mayores se puede hacer durante la semana 18-22.

Los efectos de las crisis tonicoclónicas en el feto durante el embarazo no están bien establecidos. Sin embargo, las crisis tonicoclónicas podrían ser perjudiciales para el feto, lesionar a la madre, y dar lugar a aborto involuntario.
La dieta antes de la concepción debe contener adecuada cantidad de ácido fólico.
Si el paciente esta libre de convulsión durante al menos 2 años (por ejemplo, libre de crisis de ausencia, parciales complejas o ataques tonicoclónicos), debe ser considerada la abstinencia de fármacos antiepilépticos (FAE).

Si el tratamiento FAE es necesario, debe llevarse a cabo un interruptor para la monoterapia si es posible.
Se debe dar la dosis más baja de FAE y el nivel de plasma que protege contra las convulsiones tonico- clónicas, mioclónicas, ausencia o parciales complejas. El circuito cerrado de televisión para el monitoreo
electroencefalográfico se debe utilizar si es necesario.

Guías para el Uso de Fármaco Antiepiléptico (FAE) Durante el Embarazo

Usar como primera opción fármacos para el tipo de crisis y síndrome epiléptico.
Utilizar FAE como monoterapia a dosis más baja y nivel plasmático que protega contra la crisis tonico- clónica.

niveluri normale de folat în plasma și eritrocite în timpul perioadei de organogeneză din primul trimestru de sarcină.
În cazurile de tratament cu valproat, evitați concentrațiile plasmatice ridicate de valproat. Împărțiți dozele în 3-4 administrări pe zi.
În cazurile de tratament cu valproat sau carbamazepină, se administrează amniocenteză pentru alfa -fetoproteină la 16 săptămâni și se solicită ecografie în timp real la 18-19 săptămâni pentru a depista

defecte de tub neural. Ecografia la 22-24 săptămâni poate detecta fisurile orale și anomaliile cardiace.
Suplimentarea cu acid folic (1-4 mg)/zi este esențială.

Epilepsia catamenială
Epilepsia apare în timpul menstruației
Aceasta reflectă atât efectele estrogenului, cât și ale progesteronului asupra excitabilității neuronale sau asupra modificării medicamentelor antiepileptice, datorită legării alterate a proteinei.
Tratament: Acetazolamidă 250-500 mg/zi - 7-10 zile înainte de cicluri. Se adaugă pilule contraceptive pentru a reduce frecvența ciclurilor și se crește doza de medicamente antiepileptice.

Pseudo-criză

Se caracterizează prin evenimente non-fiziologice, cum ar fi progresia spasmelor de la o mână la cealaltă fără extensie la fața sau zona piciorului ipsilaterală subiacentă, spasme ale tuturor celor patru membre fără pierderea conștienței.
Spasmul nu este ca o criză tonico-clonică.
Se observă în special la fetele adolescente și are conotații sexuale, cu mișcare pelviană sau manipulare genitală.
EEG-ul este normal. III III I
Nu există nicio modificare a nivelului seric al prolactinăi (de obicei, acesta crește în timpul unei perioade postictale de 30 de minute în crizele tonico-clonice parțiale complexe).
Pacientul care are pseudoconvulsii va evita leziunile îndepărtându-se de perete sau de marginea patului în timpul convulsiilor motorii.

Sindroame neurocutanate

Cele mai importante sunt considerate a fi:

Neurofibromatoză
NF 1 - (boala Von Recklinghausen)
Se transmite autosomal dominant, iar cromozomul afectat este 17.

Diagnosticul se pune dacă sunt găsite două dintre următoarele criterii.
> 6 macule cafea cu lapte > 5 mm (prepubertale) (Fig. 8.79) sau > 15 mm (postpubertale)
> 2 neurofibroame de orice tip sau un tip plexiform
Pistrui în zona axilei sau inghinală
Glioame optice
> doi noduli Lisch
Leziune osoasă distinctă, tipică NF1 (displazie sfenoidală)
Rudă de gradul întâi cu NF 1 conform criteriilor de mai sus.

NF 2

Diagnosticul se pune dacă se constată unul dintre următoarele :

ral observat în rezonanță-

cristalin de

Fig. 8.79: Neurofibroma con manchas de color café con leche.

gradul I cu NF 2 sau:

schwannom vestibular unilateral
Unul dintre următoarele
Neurofibrom
Meningiom
Gliom
Schwannom

Cataracta subcapsulară posterioară juvenilă.

a. Scleroza tuberoasă
b. Se transmite autosomal dominant, iar cromozomii afectați sunt 16p13.3 (TSC2) și 9q34 (TSC1).

Se caracterizează prin convulsii, leziuni cutanate și retard mintal.
Adenom sebaceos - angiofibrom facial (cele mai frecvente manifestări cutanate) (Fig. 8.80)
Pete hipopigmentate pe frunzele de frasin (manifestare timpurie) (Fig. 8.80)
Pată shagreen - Îngroșare gălbuie a pielii deasupra regiunii lombosacrale (Fig. 8.80)
Noduli calcificați subependimari
Rabdomioame miocardice
Angiomioame ale rinichilor, ficatului, pancreasului și glandelor suprarenale
Risc crescut de a dezvolta ependimoame și astrocitoame.

Fig. 8.80: Esclerosis tuberosa

Sindromul von Hippel-Lindau

Se transmite autosomal dominant, iar cromozomul afectat este cromozomul 3.
Hemangioblastom retinian, cerebelos și spinal
Carcinomul cu celule renale
Feocromocitoame
Chisturi și tumori ale rinichiului, pancreasului, ficatului și epididimului .

Sindromul Sturge-Weber

Nevus flammeus facial (pata Port-wine) - **Boală cerebrovasculară (BCV)** de-a lungul distribuției diviziunii oftalmice
Atac al nervului V

Criza contra^terală focală [B]

n
a structurilor subcorticale
Glaucom în aceeași locație cu leziunea cutanată

Ataxie Telangiectazie

Se transmite autosomal recesiv, iar cromozomul afectat este 11.
Ataxia cerebeloasă progresivă
Telangiectazie oculocutanată (Fig. 8.81)
Infecții pulmonare și sinusale
Inmunodeficiencia
Coreoatetosis
Predisposición a procesos linfoproliferativos malignos

Todos los síndromes neurocutáneos son heredados excepto el síndrome Sturge- Weber.

Todos los síndromes neurocutáneos son heredados como autosómicos dominantes excepto la ataxia-telangiectasia que se hereda como autosómica recesiva.

Cerebral

teurológica aguda que ocurre como resultado de procesos patológicos vasculares que se manifiestan ya sea como infarto cerebral o hemorragia.

[BBBB] Evenimentul vv **sau E** Ofc Vaseula **r** a scular este o leziune

Fig. 8.81: Telangiectazie - conjunctivă bulbară

Cauze principale
Vârstă
Obezitatea
Hipertensiune arterială
Fum
Diabetul zaharat
Fibrilația atrială
Boli de inimă
Dislipidemie
Hiperfibrinogenemie
Alcool
Coagulopatii
Pilula contraceptivă
Markeri ateromului arterial
(AIT, angină, claudicație, murmur).

Cauze hematologice
Policitemie
Trombocitemie
Purpura trombotică trombocitopenică
Anemia falciformă
Hemoglobinurie paroxistică nocturnă

Anticoagulant lupic
Deficit de proteină C
Deficit de proteină S
Deficit de antitrombină III
Leucemii
Hiperhomocisteinemie.

Cauze cardiace
Boala valvulară reumatică
Fibrilația atrială
Valve cardiace protetice
Infarct miocardic/anevrism ventricular
Anevrism atrial/prolaps de valvă mitrală
Valvă aortică calcificată
Cardiomiopatie
Endocardită bacteriană
Foramen oval permeabil
Calcificarea inelară mitrală
Operație cardiacă.

Cauze neobișnuite
Sindromul Marfan, endocardita marantică, sifilis meningovascular, boala M, citopatie mitocondrială, SIDA

oya Moya
drial (MELAS)

Disecție arterială
Sindromul Ehlers-Danlos
Displazie fibromusculară
Pseudoxantoma elastică
Boala Fabry
Sclerodermie
boala vasculară de colagen
Spânzurat/Strangulat
Abuzul de droguri
Iradierea cervicală

Clasificarea clinică a accidentelor vasculare cerebrale

Infarct cerebral: Debutul său este rapid, cu deficit neurologic persistent care nu progresează dincolo de 96 de ore.
Evoluția infarctului cerebrovascular: Este un proces gradual care se dezvoltă prin etape de deficit neurologic .
Atac ischemic tranzitoriu: Deficitul neurologic focal se rezolvă complet în mai puțin de 24 de ore.
Deficit neurologic ischemic reversibil (RIND): Deficitul - neurologic complet se rezolvă într-o perioadă de 1 până la 3 săptămâni.

Băieți	*Procent*
Accident vascular cerebral (80%)	
Ocluzia arterelor mari	50%
Infarcte ale vaselor mici (lacunare)	25%
Cardioembolism	15%
Tulburări de sânge	5%
Vasculită/Vasculopatie	5%
Hemoragie intracerebrală primară (15%)	
Hemoragie hipertensivă	60%
Angiopatie amiloidă	20%
Malformații vasculare	15%
Diateză hemoragică/anticoagulante	5%
Hemoragie subarahnoidiană non-traumatică (5%)	
Anevrisme	80%
Malformații vasculare	10%
hemoragie subarahnoidiană (SAH) „non-anevrismală”	10%

Factori de risc cerebrovascular

Mai în vârstă
Hipertensiune arterială
Fumat
Diabetul zaharat
Obezitatea
Hiperlipidemie

do
ion atrial

Prolapsul valvei mitrale
Stenoza mitrală
Cardiopatie reumatică
Cardiopatia ischemică
Endocardită infecțioasă.
Trombocitemie.

Minori
Consum ridicat de alcool
Istoric familial de boli cardiovasculare
Pilule contraceptive orale
Traumă.

Fiziopatologia accidentului vascular cerebral

Accident vascular cerebral
Tromboză la locul ateromului
Embolia arterelor principale (aorta, artera carotidă internă, arterele vertebrale)
Embolie cardiacă (stenoză mitrală, mixom, proteză valvulară mecanică; a ventriculului stâng - tromb mural ca urmare a infarctului; embolie paradoxală).
Hemoragie cerebrală
Intracerebral (în prezența hipertensiunii arteriale)
Subarahnoidiană (în prezența anevrismelor arteriale intracraniene).

Atac ischemic tranzitoriu

AIT-urile pot fi de 3 tipuri:

AIT cu flux scăzut: Acestea sunt scurte, recurente și stereotipe . Pot fi asociate cu leziuni aterosclerotice la originea arterei carotide interne (ACI) sau în porțiunea intracraniană a ACI, arterei cerebrale medii (ACM), joncțiunea arterelor vertebrale și arterei bazilare.

AIT-uri embolice: Acestea sunt subtile, de obicei solitare și pot fi mai prelungite. Dacă durează mai mult de 24 de ore, indică faptul că a avut deja loc un atac de cord.

AIT-uri ale vaselor lacunare sau penetrante: Acestea se datorează ocluziei vaselor mici ca urmare a lipohialinozei ca răspuns la hipertensiune arterială sau aterom.

AIT-urile în crescendo sunt cele care apar într-un număr și o frecvență crescânde și care au o probabilitate mare de a evolua spre un accident vascular cerebral.

Diagnosticul diferențial al AIT

Migrenă
Epilepsie
Leziuni masive
Scleroză multiplă
Hipoglicemie
Hiperencefalopatie. __,

~ minales de la arteria carótida interna. Suministra toda [e la superficie medial de los hemisferios

EVC poate implica cerebrales inclu

teritoriul carotidian sau teritoriul vertebrobazilar.

I I I I de la superficie superolateral y medial de la superficie orbital excepto el lóbulo occipital.

Teritoriul carotidian: Un eveniment care are loc în teritoriul arterei carotide are ca rezultat tulburări de vedere monoculare, tulburări de vorbire, paralizie facială centrală, hemiplegie, hemianestezie (tip cortical) sau hemianopsie. Implicarea unilaterală a radiației auditive nu provoacă surditate.

Teritoriul vertebrobazilar: Acest eveniment apare ca urmare a afectării teritoriului vertebrobazilar, provocând afectarea nervilor cranieni inferiori, cu hemiplegie unilaterală sau bilaterală. Se prezintă prin:

Diplopie
Amețeli (vertij)
Atacuri de cădere
Disfagie/disartrie
Semne bipiramidale (hemiplegie dublă)

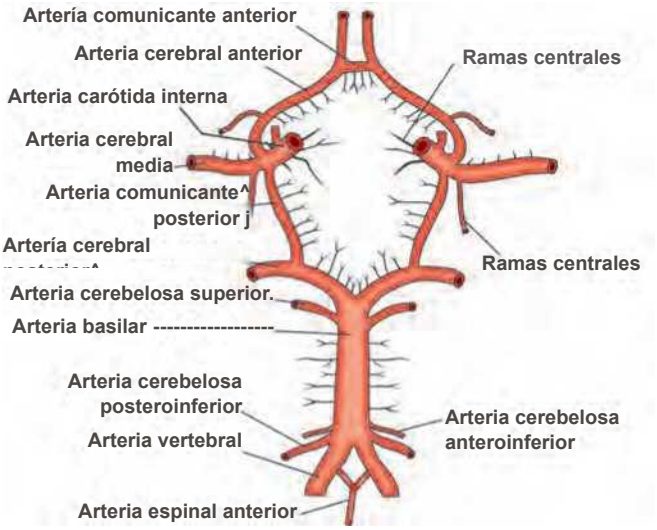

Fig. 8.82: Polígono de Willis

Irrigación Sanguínea del Cerebro

La totalidad del cerebro es irrigado por las arterias cerebrales anteriores, medias y posteriores (Fig. 8.82).

Arteria cerebral anterior (ACA): Es una de las ramas ter-

yendo una zona de la corteza de unos 2 cm a lo largo $_{er}t_{ens}i_{va}$

La arteria recurrente de Heubner es una importante rama de la ACA y su afectación causa monoplejía facio- braquial.

Arteria cerebral media (ACM): La ACM irriga toda la superficie lateral del cerebro incluyendo la mitad lateral de la superficie orbital excepto:

El polo frontal y una zona de corteza de unos 2 cm a lo largo de la superficie superolateral del lóbulo frontal

La mitad medial de la superficie orbital (a y b son irrigada por la ACA)

Polo inferior temporal y occipital (el cual es irrigado por la ACP).

En la cisura de Silvio, la ACM se divide en superior e inferior.

Cecitate corticală
Sindromul talamic.

Hemiplegie intermitentă

Leziunile carotidiene interne sunt caracterizate prin episoade repetate de AIT urmate de evenimente vasculare complet evoluate.

Artera cerebrală posterioară (ACP): ACP furnizează sânge suprafeței mediale a lobilor temporali și occipitali și suprafeței lor tentorale. De asemenea, furnizează sânge subtalamusului

și talamusului.

Artera vertebrală

Această arteră provine din prima parte a arterei subclaviculare . Poate fi împărțită în patru segmente.

Primul segment: De la locul de origine până la intrarea sa în foramenul transvers al vertebrelor C5 sau C6 .
Al doilea segment: Se mișcă prin foramenul transversal al vertebrei C6 către C2 .
Al treilea segment: Răsucire arterială în jurul atlasului care străpunge dura mater.
Al patrulea segment: După ce străpunge dura mater, se unește cu artera vertebrală opusă pentru a forma artera bazilară.
Ramurile sale sunt:
Ramuri meningeale
Arterele spinale posterioare
Artera spinală anterioară
Artera cerebeloasă inferioară posterioară
Arterele medulare.

Artera bazilară

Această arteră urcă într-un șanț de pe suprafața anterioară a pontului și dă naștere următoarelor ramuri înainte de a se diviza în arterele cerebrale posterioare. Ramurile sunt următoarele:
Arterele pontine
Artera labirintică
Artera cerebeloasă anterioară inferioară

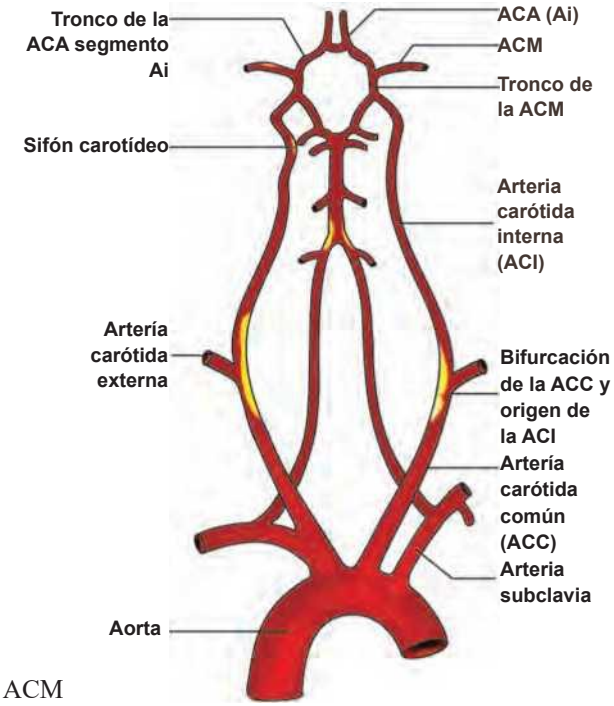

Fig. 8.83 Sitios comunes de las placas ateroscleróticas

4. Arteria cerebelosa superior
ACM
5. Arterias cerebrales posteriores (ramas terminales). La división superior irriga al

Talamus: Este irigat în principal de arterele cerebrale comunicante posterioare, bazilare și posterioare.
Mezencefal: Este irigat de artera cerebrală posterioară, artera cerebeloasă superioară și artera bazilară.
Pons: Este irigat de arterele cerebeloase posteroinferioare, anteroinferioare și superioare și de artera bazilară.
Medulla oblongata: Este irigată de artera vertebrală, artera spinală anterioară și posterioară, artera cerebeloasă posterioară inferioară și artera bazilară.
Cerebelul: Este irigat de arterele cerebeloase superioare, cerebeloase anterioare inferioare și cerebeloase posterioare.
Striatum: Este irigat de ramurile striate medială și laterală ale arterei cerebrale medii.

Capsula internă

Poate fi împărțit în jumătăți superioare și inferioare. Jumătatea superioară este vascularizată de ramurile lenticulostriate ale arterei coroidale medii (ACM); în jumătatea inferioară, membrul anterior este vascularizat de artera coroidală anterioară (ACA) prin intermediul arterei recurente a lui Heubner. Treimea posterioară a membrului este vascularizată de artera comunicantă posterioară, iar cele două treimi posterioare sunt vascularizate de artera coroidală anterioară.

ACA furnizează sânge zonei vezicii urinare și picioarelor.
Zona lui Broca Zona lui Wernicke
Arterele lenticulostriate vascularizează jumătatea superioară a capsulei interne.
PCA furnizează sânge în principal cortexului vizual, trunchiului cerebral, talamusului și unei părți a cerebelului.

Ateroscleroză (Fig. 8.83)

Cele mai frecvente locuri afectate sunt - bifurcația ICA, în primii 2 cm, sifonul ICA, segmentul proximal al ACM sau ACA.

Primul și al patrulea segment al arterei vertebrale și partea superioară a arterei bazilare sunt frecvent afectate.

Ocluzia arterei carotide interne

Pacienții pot prezenta „amauroză fugax" – cecitate monoculară tranzitorie. O leziune carotidiană nestenotică sau ușor stenotică, asociată cu un accident vascular cerebral prelungit sau un accident vascular cerebral transitoriu, sugerează că inima este sursa emboliei.

Ocluzia arterei cerebrale medii (Fig. 8.84)

Ocluzia se datorează în principal emboliei mai degrabă decât trombozei, deoarece ACM este distală de Cercul lui Willis, un loc important al colateralelor.

Dacă există ocluzie în trunchiul ACM (segmentul M1), atât ramurile corticale, cât și cele penetrante devin ocluzate, rezultând

en hemiplejía contralateral, hemianestesia y afasia global. En afectación del hemisferio no dominante, los pacientes tienen apractagnosia, anosognosia, y disartria.

La oclusión de la división proximal superior de ACM provoca trastornos sensoriales, debilidad motora, y afasia motora.

La oclusión de la división inferior de la ACM causa afasia de Wernicke sin debilidad; a menudo con cuadrantanopsia superior; si el hemisferio no dominante esta afectado, puede presentarse hemineglígencia y agnosia espacial sin debilidad.

Oclusión de la arteria cerebral anterior: Si la arteria comunicante anterior es congénitamente atrésica, o si la lesión

Signos y síntomas	*Estructuras implicadas*
Parálisis contralateral de la cara, brazo y pierna	Área somática motora
Deterioro sensorial en la misma zona	Área somática motora
Trastorno del habla motora	Área de Broca y motora adyacente del hemisferio dominante
Afasia central , sordera de palabra, anomia, jerga del habla, alexia, agr.m.1. acalcu l ia a gno sia d^tal confusión derecha-izquierc.	Área central del lenguaje y corteza parieto-occipital del
Hemianopsia homónima | | |	profonda a circunvolución temporal secundaria
Paralizia privirii conjugate a părții opuse	Area 8 de la mirada conjugada
Agnozii (apratagnozie, anosognozie, agnosie a lobului parietal nedominant pentru jumătatea stângă a corpului (în special pierderea spațiului extern, hemiasomatognozie), memorie topografică), apraxii (apraxie de îmbrăcare, apraxie constructivă), citit de sus în jos, iluzii vizuale	
Jumătatea superioară a capsulei interne și corona radiată adiacentă	
Varios: Hemiplejía motora pura	

Boala ateromatoasă apare la nivelul arterei cerebrale anterioare distale; pot apărea accidente vasculare cerebrale transitorii și evenimente cerebrovasculare.

Ocluzia poate fi fie în segmentul precomunal (A1) /originea conexiunii cu ICA la artera comunicantă anterioară, fie în segmentul postcomunal (A2) /distal față de artera comunicantă anterioară.

Ocluzia segmentului A1 este bine tolerată datorită fluxului colateral. Dacă ambele segmente A2 Acestea apar dintr-o singură ACA din cauza atreziei contralaterale a segmentului A1 ; ocluzia afectează ambele emisfere (*ACA nepereche).*

Pacienții prezintă apatie profundă (răspuns motor și verbal întârziat), semne piramidale bilaterale și paraplegie.

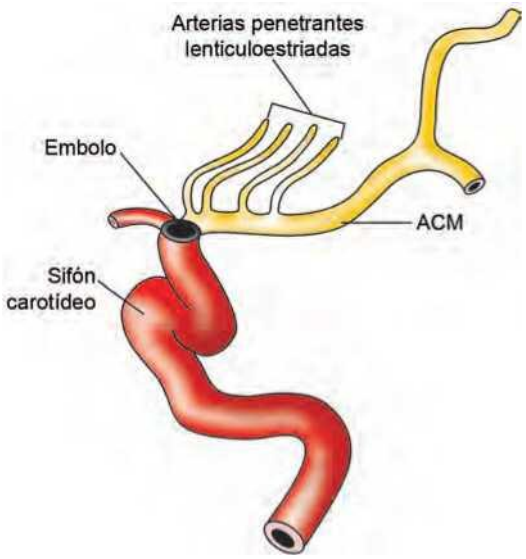

Fig. 8.84: ACM detiene la oclusión por embolismo

Oclusión de los Segmentos A_2 Resulta en

Signos y síntomas	*Estructuras implicadas*
Parálisis del pie y la pierna opuesta	Área motora de la pierna
Paresia ¿4 brazo qauestfl^	Participación del área del razo de la corteza o de La corona radiada
I la	
Pérdida sensorial cortical sobre los dedos, pies y piernas	Área sensorial para el pie y la pierna
Incontinență urinară (vezică corticală neinhibată sau vezică spastică incompletă)	Circunvolución frontal superior (bilateral)
Compresie și sucțiune contralaterală și reflexe de încordare (rigiditate paratonică), „tremor frontal”	Superficie medial del lóbulo frontal posterior
Abulia, întârziere sau lipsă de spontaneitate , inacțiune motorie, distragere reflexivă de la imagini și sunete	Lesión superomedial cerca del cuerpo subcalloso
Deteriorarea mersului și a atitudinii	Región anteromedial frontal estriada
Diverse: dispraxie și agnozie tactilă la nivelul membrelor stângi	Cuerpo calloso

Zona motorie a picioarelor, dacă este afectată bilateral din cauza ocluziei arterelor cerebrale anterioare sau a ACA impar, duce la paraplegie cu pierdere senzorială corticală.

Artera cerebrală posterioară

În 70%, ambele artere cerebrale posterioare (ACP) sunt derivate din bifurcația arterei bazilare, în 22%, una este din ACI ipsilaterală, iar în 8% ambele sunt din ACI ipsilaterală.

Teritoriul periferic (ramuri corticale)

Semne și simptome	*Structuri implicate*
Hemianopsie omonimă cu prezervare maculară	Crustă calcarină
Hemianopsie omonimă bilaterală, cecitate corticală, negarea orbirii, apraxia mișcărilor oculare, incapacitatea de a număra	Lobul occipital bilateral cu participarea regiunii parieto-occipitale
Dislexie fără agrafie, anomie de culoare	Leziune calcarină dominantă, partea posterioară a corpului calos
Defect de memorie	Porțiunea inferomedială a lobului temporal bilateral sau pe partea dominantă
Dezorientare topografică și prosopagnozie	Girus calcarin și lingual nedominant, de obicei bilateral
Simultagnozie	cortexul vizual dominant sau bilateral

Teritoriul Central (Ramuri Pătrunzătoare)

Semne și simptome	*Structuri implicate*
Sindromul talamic: Toate Modalitățile pierderii senzoriale, durere spontană | ■ disestezii, coreoatetoză, | tremor intențional, hemipareză ușoară	Nucleul itr' geniculat VI al talamusului D palidal a
Sindromul talamoperforant: Ataxie cerebeloasă încrucișată cu paralizie ipsilaterală a nervului trei (sindromul Claude)	Căile dentotalamice și emisia celui de-al treilea nerv
Sindromul Weber: paralizie ipsilaterală a nervului III + hemiplegie contralaterală	Peduncul cerebral + nervul III
Ataxie contralaterală sau tremor postural (tremor rubral)	Tractul dentotalamic după decusație
Paralizie a mișcării verticale a ochilor, deviație oblică, răspuns pupilar lent la lumină, mioză ușoară și ptoză	Fibre supranucleare către nervul al treilea, de la segmentul cerebral superior la cel mediu, de la colicului ventral la cel superior

Ateromul din artera comunicantă posterioară, distal de joncțiunea arterei comunicante posterioare, poate obstrua mici ramuri circumferențiale.

Ocluzia PCA provoacă deficite neurologice grave, deoarece sunt afectate structuri importante (trunchiul cerebral).

Ocluzia ACP poate fi fie în teritoriul central, fie în teritoriul periferic.

Ocluzia proximală de artera comunicantă posterioară - poate fi asimptomatică sau poate avea doar efecte tranzitorii dacă fluxul colateral este adecvat.

Sindroame ale arterelor vertebrale

Arterele vertebrale sunt arterele principale ale rahidei medulare, fiecare vascularizând trei sferturi inferioare ale piramidei, lemniscul medial, regiunea medulară laterală, corpul restiform (pedunculul cerebelos inferior) și o parte a emisferei cerebeloase postero-inferioare.

Sindromul bulbar lateral

Aceasta se datorează ocluziei oricăruia dintre următoarele - vase vertebrale, arterele cerebeloase postero-inferioare (PICA) sau arterele cerebeloase superioare.

Ocluzia are ca rezultat următoarele caracteristici :

1.

Pe partea rănii

Durere, amorțeală și senzație de tulburare în mai mult de jumătate din față (tractul descendent și nucleul nervului V)

Ataxia membrelor, cu cădere pe partea leziunii (cerebel, fibre olivocerebeloase, corp restiform)

Vertij, greață, vărsături, nistagmus, diplopie, oscilopsie (nuclei vestibulari)

Sindromul Horner (tract simpatic descendent)

;este al corzilor vocale,
seoso (nervii al nouălea)

și al zecelea)

Pierderea gustului (nucleu și tract solitar)

Amorțeală a brațului, pieptului sau picioarelor ipsilaterale (nucleii cuneiformi și gracili)

Sughiţ

2. *Pe partea opusă*

Afectarea durerii și a senzației de temperatură în mai mult de jumătate din corp, uneori la nivelul feței (tractul spinotalamic).

Sindromul bulbar medial

Aceasta apare ca urmare a ocluziei arterei vertebrale, a ramurii vertebrale sau a arterei bazilare inferioare. Pacienții au următoarele caracteristici: 1.

Pe partea rănii

a. Paralizie cu atrofie a jumătății limbii (al doisprezecelea nerv)

2. *Pe partea opusă*

Paralizia brațului și piciorului (tractul piramidal)

Afectare a simțului tactil și proprioceptiv într-o jumătate a corpului (lemniscul medial).

O combinație de sindrom bulbar medial și lateral poate apărea ca urmare a ocluziei arterei vertebrale (Fig. 8.85).

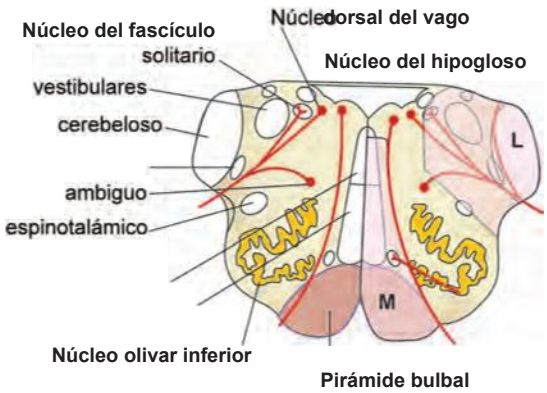

Fig. 8.85: Síndromes medulares

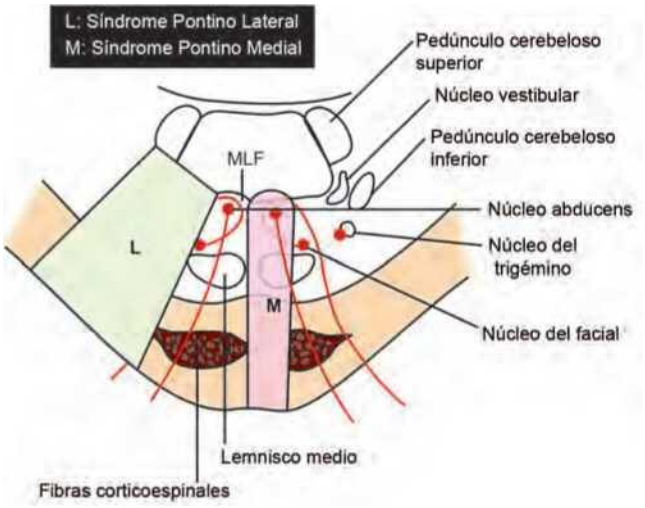

Fig. 8.86: Síndromes pontinos

Nuclei

Pedunculmai jos

Nucleul tractului trigeminal

Tractă parte

Tract tectospinal Lemniscul medial

Sindroame ale arterei bazilare

Sindromul bazilar complet are ca rezultat semne bilaterale de afectare a tracturilor cerebeloase lungi și a nervilor cranieni, precum și alte anomalii segmentare ale trunchiului cerebral. Pacienții pot intra în comă (ischemie a sistemului reticular ascendent activator). Sindromul pontin superior (ramuri

Pacienții pot fi muți și fără cuvinte, dar prezente.

conștient datorită Enefru pÇPn- ului căilor motorii

Sindromul Pontin

paramediale ale arterei bazilare superioare) (Fig. 8.86).

A. Medial

simptomele	*și structurile implicate nu sunt* întotdeauna
Síndrome mioclónico Pérdida contralateral del sentido de posición y vibración	Núcleo olivar inferior Lemnisco medial

B. Lateral (Síndrome de la Arteria Cerebelosa Superior)

Síntomas	*Estructuras implicadas*
Ataxia cerebelosa	Superficie superior del cerebelo, pedúnculos superior y medio del cerebelo
Parálisis de la mirada horizontal	Formación reticular para-pontina (FRPP)
Síndrome de Horner Mareos, náuseas, vómitos, nistagmo horizontal	Fibras simpáticas descendentes Núcleo vestibular

Síndromes Pontinos Mediales

și conservarea sistemului reticelar activator ascendent (sindromul blocării).

Oftalmo P le ' ia ' Cv J m l | pe g itudinal medial

Ocluzia ramurilor poate duce la diverse combinații de simptome și semne. Pacienții pot prezenta somnolență, probleme de memorie, halucinații vizuale, tulburări de mișcare oculară, deviație oculară, confuzie și defecte vizuale.

Ocluzia arterei cerebeloase superioare

Pacienții prezintă ataxie cerebeloasă ipsilaterală, greață, vărsături, dizartrie, pierderea senzației de durere și temperatură pe partea opusă a corpului (tractul spinotalamic), surditate parțială, tremor static al membrului superior ipsilateral , sindrom Horner ipsilateral și mioclonus palatin.

Ocluzia arterei cerebeloase anterioare inferioare (AICA)

Pacienții prezintă vertij, greață, vărsături, nistagmus, tinitus, surditate, slăbiciune facială, ataxie cerebeloasă ipsilaterală, sindrom Horner ipsilateral, pareze ale privirii laterale, pierderea contralaterală a durerii și temperaturii deasupra brațului, pieptului și piciorului (tractul spinotalamic lateral) cu sau fără hemiplegie (când ocluzia este aproape de originea arterei).

A. Medial

Simptome	*Structuri implicate*
Pierderea contralaterală a simțului poziției articulare, a simțului vibrațiilor	Lemniscul medial
Ataxia membrelor și a mersului. Slăbiciune a feței, brațului, piciorului	Nucleii pontini Tracturile corticospinale și corticobulbare

Diferențierea diferitelor tipuri de tulburări cerebrovasculare

Caracteristici clinice	*Embolie*	*Tromboză*	*Hemoragie*
Vârstă	Tineri	Mediu sau vechi	Mediu sau vechi
Mod de pornire	Ascuțit	Insidios	Ascuțit
Ora de începere	Adesea în timpul ziua	visul	Adesea în timpul orelor de veghe bruscă
Istoria			
1. Convulsii	Prezent	-	Prezent
2. Hipertensiune arterială	-	-	Prezent
3. Leziuni cardiace	Prezent	-	
Model de recuperare	Recuperare rapidă	Treptat	Întârziată sau fără recuperare
Prognoză	Bine	Târg	Rău

B. Laterală

Simptome	*Structuri implicate*
Paralizia mușchilor masticatori și afectarea sensibilității la nivelul feței.	Nucleul nervului 5
Pierderea durerii și a temperaturii pe partea contralaterală.	Tractul spinotalamic

Sindroame pontine inferioare

A. Medial

Simptome	*Structuri implicate*
Nistagmus Ff	ill I/~V
Diplopie la privirea laterală II ^ Nerv	1 Mili vtilulr IT Ì [f) (* (Sensibilitate TMEL superficial I Nùtle^idtl VI
Ataxie ipsilaterală, pareză a privirea combinată	
Slăbiciune contralaterală a tracturilor corticospinale	
Pierderea contralaterală a simțului tactil și proprioceptiv	
Hiperpatie	corticobulbară

B. Laterală
(Participarea arterei cerebeloase anteroinferioare)

Simptome	*Structuri implicate*
Paralizie facială	nerv nerv
Vertij, greață, vărsături, tinitus, surditate	Tractul descendent al nervului V
Lipsa senzației la nivelul feței. Lipsa senzației pe partea opusă a corpului.	Tractul spinotalamic

Locația locului accidentării

Locul leziunii	*Localizarea caracteristicilor clinice*
Crustă	Afazie Implicarea vezicii urinare Pierderea senzorială corticală Negare Epilepsie (convulsii focale) Monoplegie sau hemiplegie flască
Capsula internă (cea mai frecventă localizare)	Hemiplegie, hemianestezie, hemianopsie. Spasticitate marcată.
l Talamus	Hemipareză trecătoare sau hemiplegică în ladoțpu&sto a la enfermedad.
Mezencefal	adânc pe lateral [poziției]. Prag cardiac crescut P ara esümutos atmeos tactiles, și termogenice ^magazine, ddmes Nivel superior - sindromul Weber (paralizie de nerv trei + hemiplegie) contralateral) - peduncul cerebral Nivel inferior - sindromul Benedikt (paralizie de nerv trei + tremor cerebelos sau rubral + hemiplegie contralaterală) sindromul Millard-Gubler (paralizie facială și vizuală ipsilaterală + hemiplegie contralaterală), sindromul Foville (nervii șase și șapte ipsilaterali + hemiplegie contralaterală)
Pons	
Măduvă	Sindromul măduvei spinării mediale Sindromul măduvei spinării laterale

intolerabilă , spontană, la nivelul feței, brațelor și picioarelor

Médula espinal (poco común)	Hemiplegie pe aceeași parte; fără leziuni ale nervilor cranieni

Pedunculii cerebeloși vor fi afectați în leziunile pontine superioare, mijlocii și inferioare, atât pe partea medială, cât și pe cea laterală (Fig. 8.87 și 8.88).

Lemniscul medial, tractul corticobulbar al nervului șase și tracturile corticospinale sunt afectate la toate nivelurile sindromului pontin medial, rezultând semne și simptome contralaterale.

Tractul spinotalamic este implicat la toate nivelurile sindroamelor pontine laterale.

Ataxia este prezentă în toate leziunile datorită afectării pedunculilor cerebeloși mijlocii. În afectarea pontinului superior, poate fi implicat și pedunculul superior.

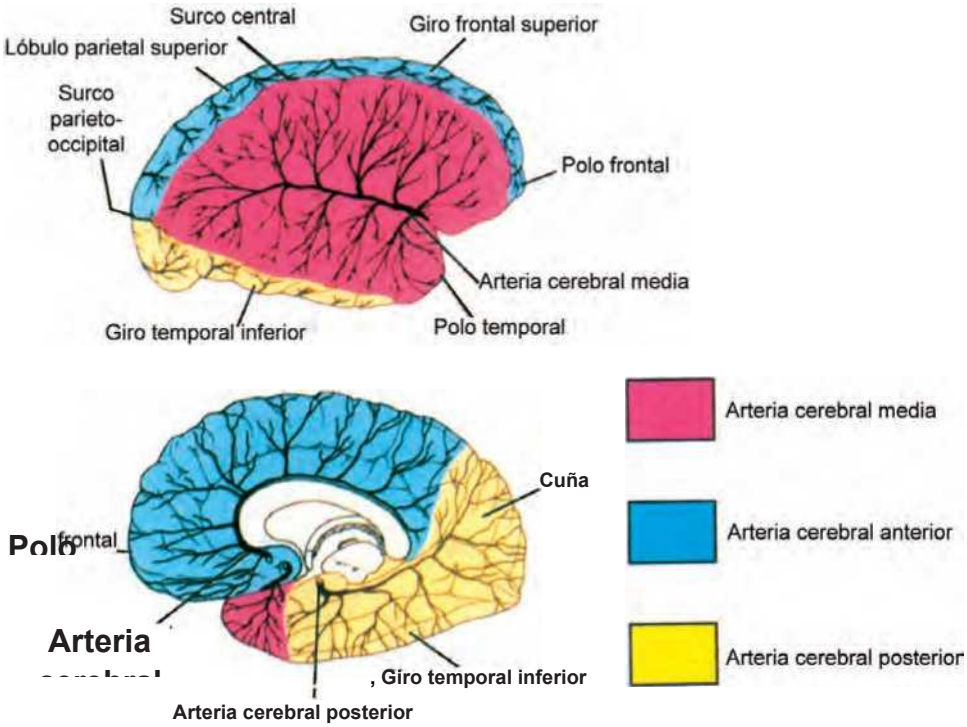

medilibros.com

Fig. 8.87: Localización funcional de la corteza cerebral

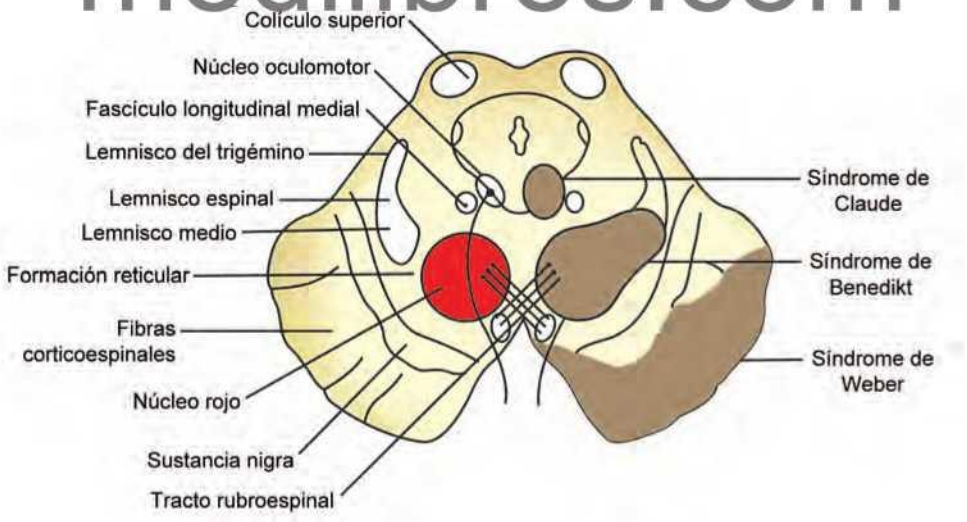

Fig. 8.88: Síndromes mesencefálicos

Nucleul vestibular este implicat în sindroamele pontine superioare (laterale) și inferioare (mediale și laterale).

Nervii V, VII și VIII sunt afectați în sindroamele pontine laterale inferioare.

Al șaselea nerv este afectat în sindromul pontin inferior medial.

Nucleul nervului V (motor și senzorial) este afectat în sindromul pontin lateral medial.

EVC în rândul tinerilor

Accidentul vascular cerebral la subiecții tineri se referă la evenimentul care apare la persoanele sub 40 de ani.

Cauze

Bebeluși și copii

Boli cardiace congenitale

Malformație arteriovenoasă. Tromboză venoasă cerebrală.

Copii și tineri adulți

Cardiovascular

Cardiopatie reumatică, endocardită infecțioasă, embolie
Proteză valvulară
Prolapsul valvei mitrale Mixom atrial stâng

Arterita specifică

Tuberculoză
Sifilis
Arterită nespecifică Aorto-arterita
Boala Moyamoya Arterita Takayasu
Traumă
Droguri.

Tulburări vasculare ale colagenului

Deficit de antitrombină III
Hiperhomocistenemie (metilen-tetrahidro-flato-reductază, mutație MTHFR)
Deficiența activatorului tisular al plasminogenului
Hiperfibrinogenemie

Lupus eritematoso sistémico Síndrome antifosfolípido
Disección espontánea de la carótida.

Errores innatos del metabolismo -----

Homocisteine

Angioqueratos

Hematológico - - - —----------

Enfermedad de células falciformes Púrpura trombocitopénica idiopàtica.

Trombofilia Congénita

Síndrome de resistencia de la proteína C activada (Factor
Deficiența factorului XII
Concentrație mare de factor VIII
Deficitul de cofactor al heparinei II
Mutația genei protrombinei.

Dobândit

Creșterea vârstei
Cancer
Sarcină
Contraceptive orale și terapia de substituție hormonală
Sindromul antifosfolipidic
Sindromul nefrotic
Tulburări mieloproliferative
Hemoglobinurie paroxistică nocturnă
Hiperhomocistenemie
Nivel ridicat de factor VIII
Trombocitopenie indusă de heparină
Hipervâscozitate.

Investigații (Fig. 8.89 până la 8.92)

Investigații inițiale

Hemoleucogramă completă, VSH
Teste serologice pentru sifilis
Glucoză și uree
Electroliți și proteine serice
Radiografie toracică
ECG și Ecografie
Doppler carotidian.

II. *Investigații speciale (în special la pacienții tineri)*

Anticorpi antinucleari (ANA) pentru LES, artrită reumatoidă
Anticorpi ADN bicatenari (LES)
Anticorpi anticardiolipină (LES)
Inhibitor de lupus (anticorpi antifosfolipidici) - LES

Tomografie computerizată (CT) - Indicații

CT-ul este obligatoriu pentru o evaluare inițială adecvată în toate cazurile de evenimente vasculare, pentru a le clasifica drept de origine ischemică sau hemoragică.
Pentru confirmarea diagnosticului (hemoragia poate fi detectată imediat, în timp ce un infarct miocardic poate dura 48 de ore pentru a fi detectat).

LES
5. Niveles séricos de colesterol (hiperlipidemia fa-

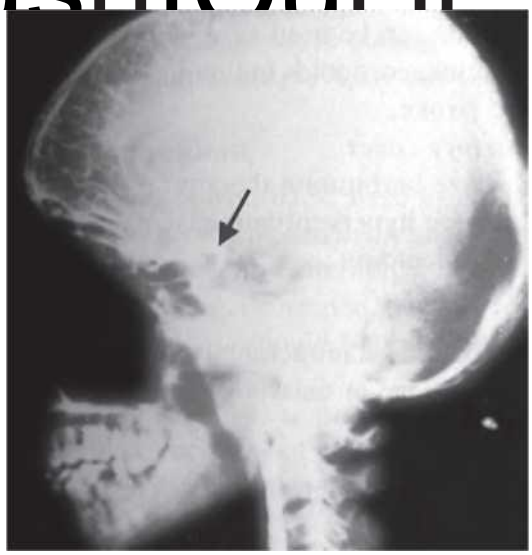

Fig. 8.89: Angiografie carotidiană - ocluzie a arterei carotice mediane

Fig. 8.90: Infarct în teritoriul arterei cerebrale anterioare

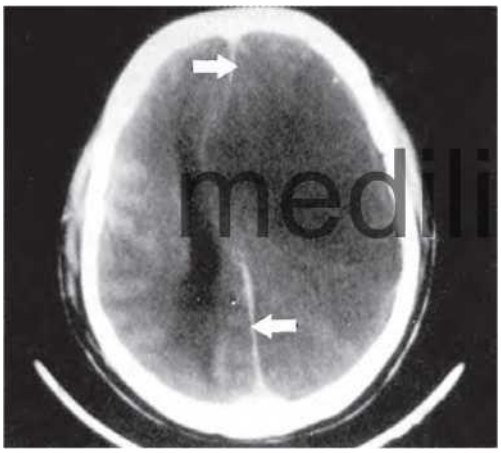

Fig. 8.91: Tomografie computerizată cerebrală - infarct cerebral drept de amploare cu HSA hiperdensă în fisura interemisferică

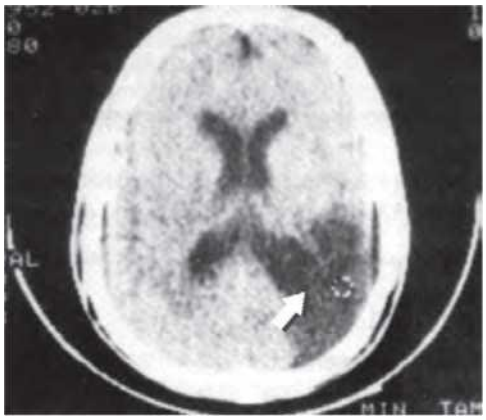

Fig. 8.92: Tomografie cerebrală - divizarea zonei de infarct *V.*

Angiografie: În mod normal, indicată doar pentru a exclude cauze specifice, cum ar fi disecția arterială.

Studiu definitiv pentru malformații vasculare
Test esențial pre-endorectomie
- Evaluarea prechirurgicală a anevrismelor saculare

VI. *Evaluare cardiacă* (pentru surse de tromboembolism).

Management

I. Management specific
7. ManepMO

la . *Tensiunea arterială:* Creșterea tensiunii arteriale este frecventă din cauza stresului resimțit în timpul unui eveniment vascular acut. Prin urmare, nu toate cazurile necesită medicație antihipertensivă. Cu toate acestea, - medicamentele antihipertensive orale sunt indicate pentru hipertensiunea persistentă sau cu progresie rapidă sau atunci când există semne de afectare a organelor țintă. O scădere bruscă a tensiunii arteriale poate exacerba un atac de cord.

Pentru a decide asupra cursului tratamentului (pentru a decide asupra tratamentului cu anticoagulante sau antiplachetare).
Pentru a identifica prezența unei tumori , hematom sau malformații vasculare subiacente care poate imita un accident vascular cerebral.
CT-ul cerebral este diagnostic pentru HSA în 90% din cazuri în primele 24 de ore.

IV. Imagistica prin rezonanță magnetică: Este modalitatea de investigare preferată în cazurile de infarctizare a fosei posterioare și la pacienții cu AIT.

Angiografia RMN este un instrument util, neinvaziv, pentru evaluarea arterelor și venelor mari.

Constatări tomografice în infarctul cerebral

Stadiul atacului de cord	*Constatări CT*
Hiperacut (< 12 ore)	Normală (50 până la 60%), hiperdensitate arterială (25 până la 50%), înnegrirea nucleului lenticular
Acut (12 până la 24 de ore)	Nuclei bazali cu densitate scăzută, pierderea substanței albe/cenușii (semnul pierderii barei insulare), ștergerea șanțurilor
1 până la 7 zile	Efecte de masă, zonă în formă de pană de densitate scăzută care implică substanță albă și cenușie, transformare hemoragică, girus crescut
1 până la 8 săptămâni	Creșterea contrastului persistă, rezolvând efectul de masă
Luni până la ani	Modificări encefalomalacice, pierdere de volum, grad rar

Tensiunea arterială a pacienților aflați în stadiul acut nu trebuie redusă decât dacă este mai mare de 185/110 mmHg, deoarece penumbra ischemică va infarcta chiar și cu o scădere minimă a tensiunii arteriale sistemice, deoarece autoreglarea cerebrală în această zonă este afectată.

Anticoagulante - Indicații
Când există o sursă definită a emboliei (fibrilație atrială, disecție a arterei carotide)
Un eveniment care evoluează pe parcursul a ore sau zile, în special în infarctul miocardic de circulație posterioară.
AIT repetate (embolie)
Tromboză venoasă cerebrală

Tratamentul edemului cerebral
Edemul cerebral reprezintă o acumulare excesivă de apă în țesuturile cerebrale.

Fiziopatologie
Edemul vasogenic se referă la pătrunderea fluidelor și a substanțelor dizolvate în creier, din cauza incompetenței - barierei hematoencefalice.
Edemul citotoxic se referă la edemul celular
ischemie, ca răspuns la toxine exogene
Traumatisme cerebrale și traumatisme.

Terapie compresivă pentru menținerea unei presiuni arteriale medii adecvate și asigurarea unei perfuzii cerebrale mai mari de 70 mmHg.
Hiperventilație pentru reducerea $_{PaCO2}$ până la 30-35 mmHg.
Furosemida poate fi utilizată ca adjuvant în asociere cu manitolul.
Evitați glucocorticoizii în caz de traumatisme și accidente vasculare cerebrale.

În cazurile refractare
Doze mari de barbiturice.
Hiperventilație agresivă.
Hemicraniectomie.
Hipotermie.

Reducerea presiunii intracraniene este necesară doar în cazul accidentului vascular cerebral cu efect de masă și deplasare a liniei mediane.

d. *Trombólisis*
Indicaciones
Diagnóstico clínico del infarto cerebral
Inicio de los síntomas a tiempo para la administración del fármaco < 3 hr.
TC no muestra hemorragia o edema significativo.

iv. Vârstă > 18 ani.

Management meQII|O| Çj P” 1 sau înlocuitorul

său ,, la -

Ridicați capul patului cu 30°.
Osmoterapie orală cu glicerol (30 ml TDS) și manitol (25-100 g la fiecare 4 ore).
Manitolul este contraindicat în insuficiența cardiacă și insuficiența renală.

Contraindicații

Constatări RMN în accidentul vascular cerebral

Etapele unui atac de cord)	*Constatări RMN*
Imediat	Îmbunătățirea contrastului intravascular; Modificarea coeficientului de perfuzie/difuzie
< 12 ore	Modificări anatomice în imaginile T1 (îngroșarea girusurilor, pierderea șanțurilor convexității și pierderea diferențierii substanței cenușii/albe)
12 până la 24 de ore	Hiperintensitate, efect de masă, creștere leptomeningeală
1 până la 3 zile	Anomalie evidentă pe imaginile T1 și T2 (creștere precoce a contrastului parenchimatos, transformare hemoragică)
4 până la 7 zile	Creștere parenchimatoasă, hemoragie (în 25%)
1 până la 8 săptămâni	Efectul de masă se rezolvă, semnalul scade pe imaginile T2 , creșterea persistă, iar semnalul hemoragic evoluează.
Luni-ani	Modificări encefalomalacice, pierdere de volum în zona afectată, colorare cu hemosiderină (în hemoragii semnificative)

PA susținută > 185/110.
Trombocite < 1 lakh, PCV < 25%, Glucoză < 50 sau > 400 mg%.
Utilizarea heparinei în decurs de 48 de ore sau TPT sau INR prelungit.
ameliorarea rapidă a simptomelor.
accident vascular cerebral sau traumatisme craniene anterioare în ultimele 3 luni.
Intervenție chirurgicală majoră în ultimele 14 zile.
Simptome minore de accident vascular cerebral.
Sângerări gastrointestinale în ultimele 21 de zile.
Mesaje instant recente.
Comă sau stupoare.

de rtPA (activator tisular al plasminogenului recombinant): 0,9 mg/kg intravenos (maximum 90 mg). 10% din doza totală în bolus, urmată de restul dozei totale pe parcursul a 1 oră.

e. *Medicamente antiplachetare*
Acestea sunt utilizate în prevenirea accidentului vascular cerebral primar, precum și a celui secundar.
Aspirină: Se administrează în doză de aproximativ 150 mg/zi pentru a suprima producția de TXA_2 .

Ticlopidină: În prezent, se recomandă administrarea orală a unei doze de 250 mg de două ori pe zi pentru pacienții care nu tolerează aspirina și pentru cei care dezvoltă un accident vascular cerebral recurent în timp ce iau aspirină. Reacțiile adverse includ erupții cutanate, diaree și neutropenie reversibilă; prin urmare, pacienții necesită o monitorizare mai atentă.
Clopidogrel 75 mg o dată pe zi.
Inhibitori ai glicoproteinei Ilb Illa: Abciximab 0,25 mg/kg bolus intravenos

Tratament chirurgical
Endarterectomia carotidiană este utilă la pacienții cu AIT cu stenoză carotidiană semnificativă hemodinamic.

Management General
Acordați atenție vezicii urinare, intestinelor, spatelui, bazei plămânilor și ochilor.
În mod ideal, pacienții ar trebui plasați în poziție semi-culcat dacă sunt inconștienți pentru a preveni aspirația.
Îngrijiri medicale adecvate, hrănire (dacă este necesar, prin sonda Ryle)
Trebuie întreținut
Fizioterapie
Începe imediat să prevină contracturile articulare și să promoveze recuperarea forței și coordonării. zés^deHubO-de | * |^ marcada coiodisartria,torpeza
Fizioterapia toracică se efectuează pentru a preveni infecțiile pulmonare.

mediifibros.

Sindromul furtului subclavicular
Aceasta se întâmplă din cauza stenozei sau ocluziei arterei subclaviculare proximale de originea arterei vertebrale. Cererea metabolică crescută a mușchilor brațului stâng sau drept în timpul exercițiilor fizice este satisfăcută de fluxul sanguin retrograd din artera vertebrală, rezultând simptome de ischemie cerebrală.

Caracteristici clinice
Puls și tensiune arterială inegale între cele două extremități superioare și suflări peste fosa supraclaviculară, deasupra arterei subclaviculare afectate.

Infarct lacunar
Infarctele lacunare sunt infarcte mici, profunde (de obicei 3 mm - 2 cm în diametru) secundare afecțiunii ramurilor perforante mici din substanța cerebrală.

Principalul factor de risc este vârsta și hipertensiunea arterială , care produc microaterom, lipohialinoză și disecția vasului mic penetrant.

Caracteristici clinice
Sindromul motor pur: Există o slăbiciune completă sau incompletă pe o parte a corpului, care afectează toate sau două din cele trei zone ale corpului (fața, extremitățile superioare, piciorul). Leziunea se află în capsula internă sau la baza pontului.

Hemipareza motorie pură cu afazie motorie poate apărea din cauza unei leziuni la nivelul genuflexiunii și ramurii anterioare a capsulei interne și adiacent coroanei radiate (substanța albă), ca urmare a afectării arterei lenticulostriate.

Artera recurentă Heubner poate fi, de asemenea, implicată, rezultând monoplegie faciobrahială.

Sindrom senzorial pur: Leziunea se află în talamusul ventrolateral.
Sindromul senzoriomotor.
4. *Hemipareză atoxică:* Aceasta este o combinație de hemipareză ipsilaterală și ataxie cerebeloasă, *afectând adesea* mâinile și puntea sau

Sindroame lacunare - Localizări ale infarctului
Sindrom senzorial pur: Talamus (ventral posterior), Pons, substanță albă profundă (cortex cerebral)
Sindrom motor pur: Ramura posterioară a capsulei interne,
2. baza pontului, pedunculul cerebral, piramida medulară
Hemipareză netoxică: Ponsul înalt, brațul posterior al
3. capsulei interne, talamusul, ponsul central și inferior.
Disartrie: Baza pontului, genuflexiunea capsulei interne . Corona radiata, leziune corticală.
Sindrom senzoriomotor: lacune talamocapsulare.

Diagnostic
Poate fi diagnosticat prin CT (pentru leziuni supratentoriale) sau RMN pentru leziuni supra și infratentoriale.

Tratament
Hipertensiunea arterială trebuie controlată doar după ce - cauzele care stau la baza bolii au progresat, adică odată ce starea pacientului s-a stabilizat. Reducerea imediată a tensiunii arteriale agravează starea; prin urmare, se recomandă reducerea treptată a tensiunii arteriale.
Aspirină în doză de 60 până la 150 mg pe zi

Fizioterapie
Utilizarea heparinei este controversată.
Dipiridamol 200 mg de două ori pe zi.

Tromboza venoasă cerebrală (tromboza sinusală durală) (Fig. 8.93 și 8.94)

La trombosis venosa cerebral (TVC) es una causa menos común de EVC que la enfermedad arterial.

El paciente se presenta con dolor de cabeza, convulsiones y una rápida evolución del déficit neurológico focal.

Causas

Locales
Trauma en la cabeza (con o sin fractura)
Cirugía intracraneal
Sepsis local (senos paranasales, oídos, cuero cabelludo, mastoides y nasofaringe)
Meningitis bacteriana
Invasión tumoral de los senos dural
Malformación AV <

Sistémicas

Embarazo, puerperio, píldoras anticonceptivas orales
Septicemia
Deshidratación
Trastornos hematológicos (anemia de células falci- formes y policitemia)
Fármacos antifibrinolíticos

6. Síndrome nefrótico.

ft? LrL Características Clínicas

General
Crisis convulsivas con déficit neurológico focal, con o sin alteración sensorial
Aumento de la presión intracraneal con dolor de cabeza y vómitos
Características que simulan lesión intracraneal ocupante de espacio.

Sitios de Participación
Seno cavernoso: Proptosis, ptosis, cefalea, oftalmoplejía externa e interna, edema de papila, disminución de la sensibilidad en la división oftálmica del nervio trigémino.
Seno sagital superior: Dolor de cabeza, edema de papila, convulsiones. Puede comprometer venas de ambos emisferele cerebrale cauzează deficite motorii (paraplegie) și senzoriale (senzoriale corticale) avansate.
c. *Sinus transvers:* Hemipareză, convulsii, edem papilar, afectarea nervilor cranieni IX, X și XI.

Investigaciones

Examen del LCR (aumento de la presión, las proteínas puede estar elevada, leucorraquia)
TC puede mostrar presencia de un coágulo en la zona afectada de los senos o en la zona adyacente del infarto.

a. *Signos directos*

Signo del cordón: En la TC simple, hiperdensi- dad del seno recto y vena cortical que se debe a la coagulación de la sangre fresca dentro de la vena o los senos durales.
Signo delta vacío: Esto se ve en la TC con contraste, aumento del contraste de las paredes del seno sagital superior con zona hipodensa dentro de ella (Fig. 8.93).

b. *Signos indirectos*

cerebral d/uso: Se caracteriza por hipo- ventrículo lateral y borramiento de los surcos corticales. Puede ser unilateral o bilateral.

La TC puede ser normal al principio y una semana después se desarrolla el signo delta.

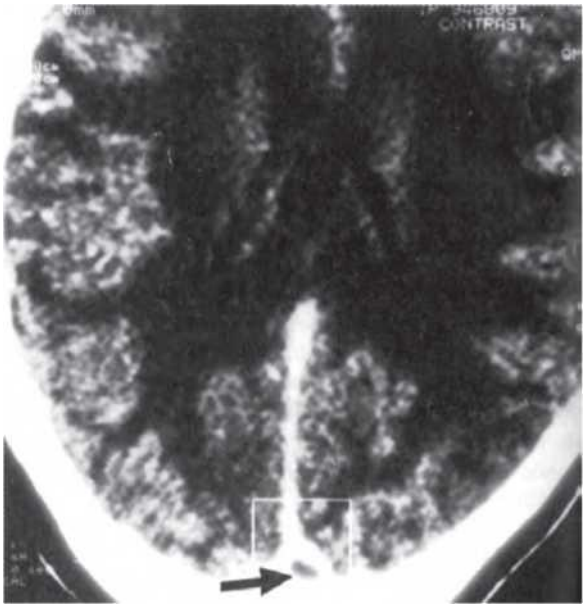

Fig. 8.93: TC cerebral (contraste) - signo del delta vacío en la trombosis venosa cortical

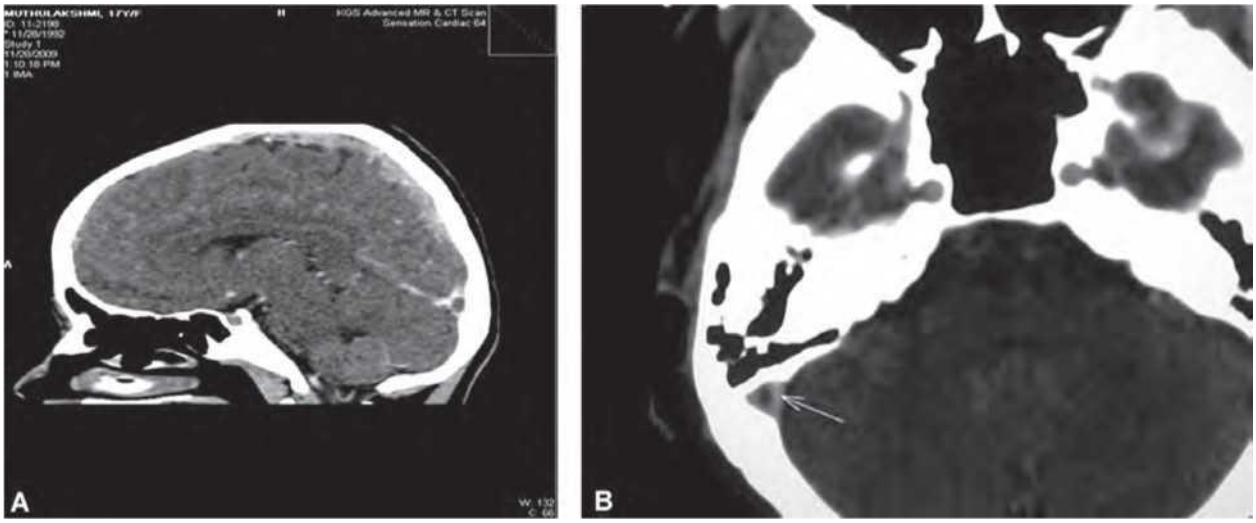

Figs 8.94A and B: Trombosis del seno dural (A) trombosis derecha del seno transversal (B) trombosis derecha del seno sigmoideo (Signo del triángulo denso)

Angiografie carotidiană (sinusurile venoase cu trombi nu se umplu).

Tratament

Tratați infecția

Anticoagulante

Hidratare adecvată.

Măsuri antiedem, dacă este necesar.

ón con antibió
antes son indic

Prognoză

Recuperarea este satisfăcătoare; prognosticul este mai bun decât în cazul ocluziei arteriale. Prognosticul depinde de extinderea trombului. Leziunile cerebrale pot fi permanente .

Hemoragia intracerebrala (ICH)

Factorii de risc comuni pentru hemoragia intracraniană includ:
Hipertensiune arterială (80%)
Malformație arteriovenoasă (2%)
Diateză hemoragică (2%)
Angiopatie amiloidă
Abuzul de droguri.

Locurile anatomice afectate frecvent de HIC sunt:
Putamen (35%)
Lobar (30%)
Talamus (20%)
Nucleul caudat (5%)
Pod (5%)
Cerebel (3%)
Subtalamus (2%).

Caracteristici clinice

General

Bărbații cu vârsta peste 40 de ani sunt cei mai afectați. Apare mai frecvent în timpul zilei, când pacientul este activ. Cu toate acestea, poate

Pacientul prezintă pierderea bruscă a conștienței sau alterarea stării mentale. Există semne și simptome de hipertensiune intracraniană (cefalee, vărsături, convulsii și edem papilar) și rigiditate cervicală (dacă există sânge răspândit în ventricule și spațiul subarahnoidian).

Caracteristicile clinice ale HIC în funcție de localizarea hemoragiei

Hemoragie putaminală

Hemipareză sau hemiplegie și, într-o măsură mai mică, deficit emisenzorial, de partea opusă hemoragiei putaminale.
Afazie globală tranzitorie cu leziune emisferică dominantă.
Apractagnozie sau neglijare unilaterală cu leziunea emisferei non-dominante.
Hemianopsie omonimă.
Paralizie a privirii contralaterale; pacientul privește spre partea laterală a hemoragiei și în direcția opusă hemiplegiei.

Hemoragie talamică

Deficit emisenzorial și, într-o măsură mai mică, hemipareză, pe partea opusă hemoragiei talamice.
Afazie non-fluentă cu repetiție intactă și înțelegere variabilă afectată, cu leziuni ale talamusului dominant.

Retractia nistagmoidiană - mișcări de convergență, deteriorarea privirii verticale și disocierea pupilară a convergenței luminii.
Devierea ochilor în jos și în interior (uneori se poate observa o deviere oblică a ochilor).
Paralizie a privirii conjugate spre partea laterală a leziunii; pacientul privește spre partea laterală a pierderii emisenzoriale și în direcția opusă hemoragiei.
Hemoragie lobară
Grad variabil de alertă.
Pupile mici reactive.
Deviația oblică a ochilor.
Paralizia privirii ipsilaterale.
Ocazional, se poate observa trepidație oculară.
Slăbiciune facială ipsilaterală.
Absența reflexului cornean ipsilateral.
Disartrie.
Mers ataxic cu ataxie truncală (ataxie truncală) mai frecventă decât ataxia membrelor).
Hiperreflexie bilaterală și semn Babinski pozitiv.

Fig. 8.96: TC cerebral - sangrado intracerebral con extensión intraventricular

Cercetare

Tomografie computerizată a creierului: Această d hemoragie, prezență emuestra el sitio y el tamaño de la linia mediană sau ncia de efecto de masa, de cambio hidrocefalie (Fig. 8.95 până la 8.100).
Analiză de sânge: Aceasta se face pentru a exclude diateza hemoragică.

medilibros.com

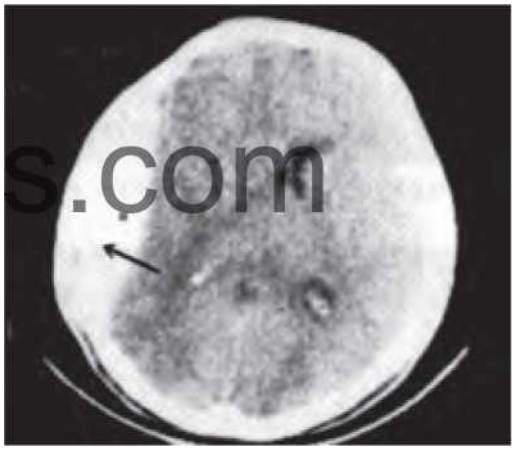

Fig. 8.97: TC cerebral - hematoma subdural agudo (hiperdensa)

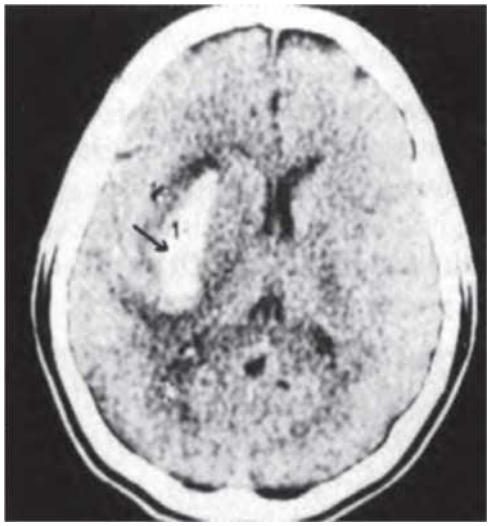

Fig. 8.95: TC cerebral - hemorragia intracerebral

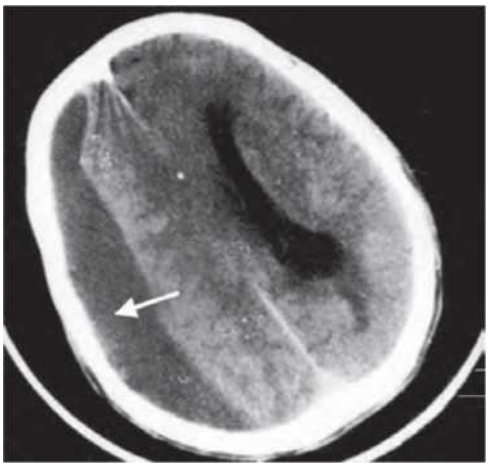

Fig. 8.98: TC cerebral - hematoma subdural crónico (hipodensa)

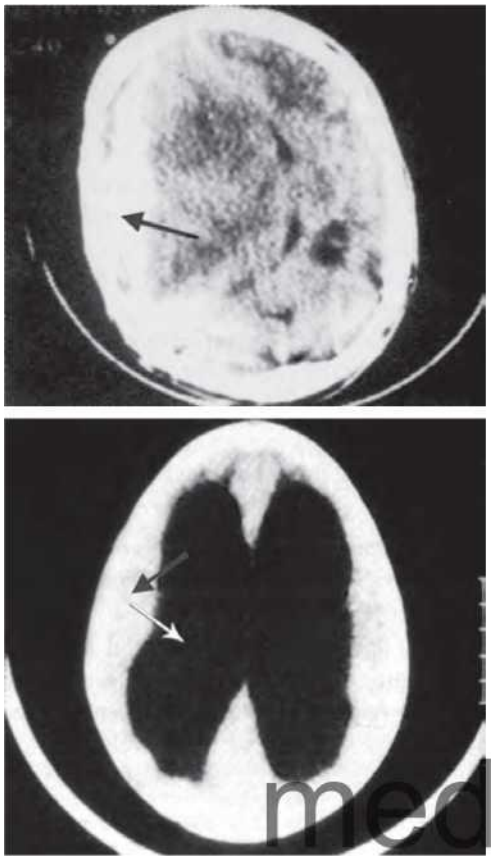

Fig. 8.100: TC cerebral - hidrocéfalo (ventrículos dilatados)

prin sondă Ryle la pacienții inconștienți) și cateterizarea vezicii urinare.
Schimbări regulate de poziție și îngrijire a pielii pentru a preveni escarele.
Monitorizarea tensiunii arteriale (tensiunea diastolică nu mai mică de 110 mmHg în primele 48 de ore).
Măsuri antiedem cu manitol 0,5-1,0 g/kg în perfuzie intravenoasă rapidă sau cu glicerol 10% 500 ml intravenos timp de 4 ore zilnic, timp de 6 zile.
Intervenție chirurgicală: Este indicată în hemoragia cerebeloasă, unde hematomul poate fi îndepărtat chirurgical. Nu este recomandată pentru hemoragii în alte localizări, deoarece aceasta poate provoca deficite neurologice permanente.

Factori de prognostic slab în cazul pacienților cu inimă de șoc (HIC)

Hemoragie putaminală mai mare de 6 cm.
Hemoragie talamică sau cerebeloasă mai mare de 3 cm.
Hemoragie lobară sau intraventriculară.

În general, prognosticul imediat în faza acută este grav, iar în hemoragiile minime, odată ce pacientul se află în faza inițială, prognosticul este bun.

Hemoragia subarahnoidiană (SAH)

med ¡libros.com

resenta el 8% de todos

Fig. 8.99:

CT cerebral
- hemoragie epidurală

Aspectul RMN-ului cu hematom intracranian: După cum se arată în tabelul următor:

Totuși, CT-ul este modalitatea imagistică preferată pentru investigarea hemoragiei intracerebrale. RMN-ul este normal în primele 24 de ore, dar devine mai specific

Manejo

decât CT-ul în determinarea vechimii hemoragiei.
Angiografie: Se efectuează pentru a detecta prezența anomalie vasculară ca sursă de HIC.
Menținerea echilibrului fluidelor și electroliților (alimentarea

Cauzele HSA

Ruptură de anevrism sacular (>50%).
Malformație arteriovenoasă (MAV).
Extensia HIC.
Hemoragie în urma unui accident vascular cerebral.
Hemoragie într-o tumoare cerebrală.
Ruptura unui vas aterosclerotic.
Ruptura de anevrism micotic.
Diateză hemoragică.

Locuri comune ale anevrismelor

Sistemul carotidian
Artera comunicantă anterioară.

Aspecto de la RM con Hemorragia Intracerebral

Etapa de un hematoma	*Producto de Sangre*	*Imágenes - T_1*	*Imágenes - T_2*
1. Hiperagudo (Pocos min a horas)	Oxihemoglobina	Isointensas	Hiperintensas
2. Agudo (pocas horas adelante)	Deoxihemoglobina	Moderadamente hipointensas	Profundamente hipointensas
3. Subagudo temprano (pocas semanas)	Metahemoglobina intracelular	Hiperintensas	Hiperintensas
4. Subagudo tardío (meses)	Metahemoglobina extracelular	Hiperintensas	Hiperintensas
5. (a) Crónico temprano	Metahemoglobina rodeada por hemosiderina	Hiperintenas rodeadas por un anillo hipointenso	Borde floreciente hiperintenso
(b) Crónica tardío	Hemosiderina	Hipointensas	Hipointensas adicionales (Florecientes)

La bifurcația arterei cerebrale medii din artera carotidă internă.
Originea arterei comunicante posterioare a arterei carotide interne.
Sistemul vertebrobazilar
În partea superioară a arterei bazilare.
La originea arterelor cerebeloase posteroinferioare și superioare ale arterei bazilare.

Etiopatogenia formării anevrismelor

Defect congenital al stratului medial al vaselor de sânge la punctul de bifurcație.
Stresul hemodinamic la punctul de bifurcație al vasului.

Afecțiuni asociate cu anevrismul

Coarctația aortei
Rinichi polichistici
Boala Moya Moya
Sindromul Marfan
Telangiectazia hemoragică ereditară
Pseudoxantoma elastică
Sindromul Ehlers-Danlos

Caracteristică

Înaintea ruperii unui anevrism: Nervii cranieni II, III, IV, VI și diviziunea oftalmică a nervului cranian V pot fi implicați din cauza compresiei arterei carotide interne de către anevrism în sinusul cavernos. Paralizia izolată a nervului cranian III poate apărea în cazul anevrismului arterei comunicante posterioare.
După ruptura unui anevrism: HSA provenită de la un anevrism rupt apare adesea în timpul efortului, când există o creștere a tensiunii arteriale, cum ar fi în timpul efortului sau al actului sexual.

Pacienții prezintă cefalee, vărsături , tulburări senzoriale, iritație meningeală, convulsii și, rareori, deficite neurologice focale. Deficitele neurologice focale, dacă sunt prezente, pot ajuta la localizarea anevrismului (de exemplu, anevrismul arterei cerebrale anterioare duce la hemiplegie cu afectarea membrelor inferioare, mai degrabă decât a membrelor superioare).

Redoarea gâtului se dezvoltă în decurs de șase ore, dar examinarea fundului de ochi arată hemoragie retiniană și subhialoidă.

Complicațiile HSA

Resângerare: Aceasta poate apărea în decurs de 24 de ore. 90% dintre pacienți prezintă resângerări în decurs de 6 luni.

Resângerarea este caracterizată printr-o deteriorare bruscă a simptomelor și semnelor, cu apariția durerilor de cap, iritației meningeale și pierderii conștienței .

Vasospasm: Vasospasmul vaselor cerebrale intracraniene duce la ischemie cerebrală. Este insidios la debut și multifocal. Douăzeci la sută dintre pacienți prezintă această complicație în primele două săptămâni de la hemoragie.

Aceasta se caracterizează printr-o scădere a nivelului de conștiență și apariția unui deficit neurologic focal.

Hidrocefalie: Aceasta apare din cauza obstrucției fluxului normal al lichidului cefalorahidian (LCR) în granulațiile Pacchioni . Se caracterizează prin creșterea severității durerilor de cap și afectare senzorială progresivă.
Hiponatremie.

Cauzele durerilor de cap de tip tunet

5%)

Investigații

Tomografie computerizată a creierului: Aceasta poate arăta Sânge în spațiul subarahnoidian și hematom parenchimal asociat. Se observă zone hiperdense în fisura interemisferică anterioară, atât în fisurile silviene, cât și în sistemul ventricular și în cisternele bazale (vezi Fig. 8.98 și 8.99).

Locul sângerării.

KiedIlibrogícom

Hemorragias intracerebrales
Trombosis venosa cerebral
Disección de la arteria carótida o vertebral.

Demonstrarea prezenței unui anevrism (prin CT cu contrast).
Prezența hidrocefaliei asociate (vezi Fig. 8.100).
Puncția lombară: Aceasta se efectuează atunci când scanarea CT este negativă și în prezența hemoragiei subarahnoidiene (SAH), se pot observa următoarele.
LCR colorat omogen cu sânge (atunci când PL este efectuată precoce).
Xantocromie (când PL este efectuată tardiv).
Presiune crescută în LCR.

Totuși, dacă există o suspiciune clinică ridicată de hemoragie subarahnoidiană (SAH), chiar și după o tomografie computerizată normală, trebuie efectuată o puncție lombară urgentă la 12 ore de la debutul cefaleei pentru a obține lichid cefalorahidian (LCR) cu tentă sanguină. Xantocromia în LCR durează 6-12 ore pentru a se dezvolta.
Angiografie: Aceasta ajută la localizarea locului anevrismului și la planificarea intervenției chirurgicale.

Se efectuează angiografia cât mai curând posibil după eveniment, inclusiv angiografia selectivă cu patru vase. Vizualizările oblice multiple pot vizualiza colul anevrismului. Vizualizările prin compresie sunt utile pentru identificarea arterelor comunicante anterioare și

posterioare și a circulației colaterale. Imagistica prin substrcție este preferată pentru anevrismele fosei posterioare, iar vizualizarea Towne este preferată pentru angiografia carotidiană.

Angiografia prin RMN: Aceasta este indicată în:
Angiografie negativă pentru hemoragie subarahnoidiană.
Ca o completare a angiografiei sau a DSA.
Insuficiență renală sau când injecția cu substanță de contrast este contraindicată.

Asociere

Anevrismele saculare intracraniene pot fi asociate cu:
Rinichi polichistici
Disecția arterei cervicale
Displazia fibromusculară a arterelor
Evaluarea pacienților cu boală polichistică -
Coarctație de aortă,
istoricul familial și ectazie
varice

Tratamentul HSA

În faza acută, pacientul este tratat pentru semne și simptome de creștere a presiunii intracraniene.
Îngrijirea generală a pacientului (menținerea echilibrului fluidelor și electroliților, îngrijirea pielii și a căilor respiratorii și ventilație adecvată).
Controlul hipertensiunii arteriale (tensiunea diastolică menținută la aproximativ 110 mmHg).
HSA este în general asociată cu vasospasmul vaselor intracraniene care poate duce la ischemie cerebrală și, prin urmare, trebuie tratată după cum urmează:
Izoproterenol și nitroglicerină intravenos.
Expansiunea volumului.
Au fost propuși inhibitori ai canalelor de calciu cu acțiune lentă. Nimodipină 30-60 mg oral la fiecare 4 ore timp de 3 săptămâni.
Dacă se constată o hemoragie subarahnoidiană (SAH) secundară unui anevrism arterial, se efectuează clipping chirurgical după stabilizarea pacientului pentru a preveni sângerarea . Anevrismele mai mari de 7 mm, atunci când sunt detectate înainte de dezvoltarea SAH, justifică obliterarea chirurgicală profilactică.

Coarctația aortei
Sindromul Marfan
Sindromul Ehlers-Danlos
Pseudoxantoma elastică
Telangiectazia hemoragică ereditară
Boala Moya Moya
Sindromul Klinefelter.

HSA din alte cauze

Diateză hemoragică
Ruptura arteriolelor sau venulelor penetrante mici
Sângerare provenită de la o malformație arteriovenoasă.

Malformație arteriovenoasă (MAV)

AVM este următoarea cauză cea mai frecventă de HAS non-traumatică.

Tipuri de malformații anafilactice vasculare (MAV)

1. Angiom venos

Malformații AV
Angiom cavernos.

Caracteristici clinice

Pacienții se pot plânge de dureri de cap, țiuituri în urechi sau sunete vasculare la nivelul capului, care pot indica prezența unei malformații arteriovenoase (MAV). Acest lucru poate fi confirmat prin ascultarea unui suflu deasupra craniului.

Dacă pacientul dezvoltă HSA, atunci acesta prezintă - cefalee mai severă, tulburări senzoriale și se adaptează.

Jt Investigations

CT (simplu și cu contrast)
Arteriografie cerebrală.
Angiografie RMN.

Tratament

Îndepărtarea chirurgicală a AVM-ului
Radioterapia stereotactică
Embolizare terapeutică
Medicamente antiepileptice în prezența convulsiilor
Tratamentul complicației (HSA).

Moartea cerebrală
Fără efort respirator.

Moartea cerebrală rezultă în urma unei leziuni cerebrale ireversibile, suficiente pentru a elimina permanent toate funcțiile corticale și ale trunchiului cerebral. Deoarece centrii vitali ai trunchiului cerebral mențin funcțiile cardiovasculare și respiratorii, moartea cerebrală este insurmontabilă, fără posibilitatea de supraviețuire în ciuda ventilației mecanice și a suportului cardiovascular și nutrițional. Primul și cel mai important pas în stabilirea unui diagnostic de moarte cerebrală este determinarea etiologiei leziunii cerebrale ireversibile și refractare. Exemplele includ ischemia globală cauzată de stop cardiac, asfixie, hemoragie intracraniană și traumatisme craniene severe.

Înainte de confirmarea morții cerebrale și excluzând - afecțiuni reversibile precum hipotermia, intoxicația medicamentoasă, tulburările metabolice, hipoglicemia, acidoza și dezechilibrul electrolitic.

Moartea cerebrală este un diagnostic clinic.

Semne neurologice esențiale

Comă profundă cu absență a respirației
Nu există răspuns la stimuli vizuali, auditivi sau dureroși.

^^1

Pupile nereactive

bolnave I

Nu există mișcări oculare pentru funcțiile oculocefalice sau oculovestibulare
Absența reflexelor corneene, maxilare și de tuse
Niciun răspuns la stimularea externă nocivă - reflexele spinale nu exclud diagnosticul de moarte cerebrală

Teste de diagnostic de susținere

EEG - Tăcere electroencefalografică - Trasare izoelectrică plană
Angiografie convențională cu patru vase - Absența fluxului sanguin cerebral.
Potențiale evocate - Potențialele evocate somatosenzoriale sau ale trunchiului cerebral demonstrează absența răspunsurilor corticale și subcorticale cu răspunsuri periferice intacte.

Pacientul este declarat decedat după a doua evaluare la un interval de 24 de ore pentru a confirma absența persistentă a activității corticale și a funcției trunchiului cerebral.

Durere de cap

Durerea de cap este una dintre cele mai frecvente și frecvente afecțiuni. Este de obicei un simptom benign și, ocazional, doar o manifestare a unei boli grave, cum ar fi o tumoră cerebrală sau arterita cu celule gigante.

Majoritatea durerilor de cap sunt surde, localizate profund și dureroase. O durere de cap pulsantă cu rigiditate musculară în jurul capului, gâtului și centurii scapulare sugerează activarea arterelor intracraniene și extracraniene și a

mușchilor scheletici care

înconjoară

Tipos Comunes de Cefalea

Tipo	*Sitio*	*Edad y sexo*	*Características clínicas*
Migraña	Frontotemporal, unilateral o bilateral	Todas las edades; mujeres > hombres en adultos; igual incidencia en niños	Inicio después de despertar; sofocado por el sueño; factores agravantes - menstruación, olores, alimentos; se detiene después del 2do. trimestre del embarazo; menos frecuente y menos severo con el envejecimiento. Duración - 6 horas a 2 días
Cefalea en racimo	Orbital o temporal	Todas las edades por arriba de 10; generalmente en hombres; provocado por el alcohol	Ataques periódicos de 1 a 2 episodios por día; a menudo nocturnos; duración - 45 minutos; asociado con ojos rojos y congestión nasal; ataques diarios durante 6 semanas con recurrencia anual
Cefalea tensional	Generalizado	Jóvenes adultos, especialmente en mujeres	Banda estrecha como malestar; se produce en ciclos de varios años
Tumor cerebral	Variable	Todas las edades; ambos sexos	Cefalea matutina interrumpe el sueño, agravado por cambios ortostáticos, asociado a náuseas y vómitos
Arteritis de células gigantes	Lateralizado, temporal u occipital	Más de 55 años; ambos sexos	Pericráneo sensible con pulsaciones dolorosas superpuestas que duran semanas a meses
Cefalea lumbar pulsátil	Bifrontal y/o bioccipital	Más de 10 años; ambos sexos	Ortostática; presente al estar sentado o de pie y desaparece durante posiciones supina o prona. Persiste de 3-4 días

capul și gâtul printr -un mecanism generic .

Cefaleea scurtă, ascuțită, multifocală este în general benignă.

Intensitatea durerii are rareori valoare diagnostică .

Durerile de cap pot apărea prin oricare dintre cele două mecanisme:

Durerea rezultă de obicei din activarea nociceptorilor periferici în prezența funcției normale a sistemului nervos.

Leziune sau activare centrală sau periferică a sistemului nervos.

Structuri sensibile la durere

Pericraniu, aponevroză, artera meningeală medie, sinusuri durale, falx cerebral și segmente proximale ale marilor artere.

Structuri insensibile la durere

Majoritatea parenchimului cerebral Ependim ventricular

Plexul coroidian

Venele piale.

Există un centru în mezencefal pentru generarea durerilor de cap.

Mecanismele de producere a durerilor de cap

Durerile de cap pot apărea ca urmare a:

Distensia, tracțiunea sau dilatarea arterelor intracraniene sau extracraniene .

Tracțiunea sau deplasarea venelor intracraniene sau a tecii lor durale .

Compresie, tracțiune sau inflamație cranială a nervilor spinali.

Spasm, inflamație și traumatisme ale mușchilor cranieni și cervicali.

Iritație meningeală și creșterea ITC-urilor.

Perturbarea proiecțiilor serotoninergice intracerebrale (în special în timpul bolilor febrile, LES, ischemiei cerebrale sau când presiunea este redusă în ICT benigne).

Masele intracraniene provoacă dureri de cap prin deformarea , deplasarea sau tracțiunea vaselor de sânge, a structurilor durale sau a nervilor cranieni de la baza creierului. Acest lucru se întâmplă cu mult înainte de dezvoltarea TIC-urilor.

Evaluarea cefaleei se efectuează prin istoric medical, examen fizic și teste auxiliare.

Durerile de cap agravate de vin roșu, efort fizic, mirosuri neplăcute, foame, lipsa somnului, schimbările de vreme și menstruație sunt de obicei benigne. Periodicitatea este o trăsătură caracteristică a durerilor de cap sinusale.

Încetarea durerilor de cap în timpul sarcinii, în special în trimestrul 2 sau 3, este patognomonică a migrenei.

Un istoric de amenoree sau galactoree sugerează sindromul ovarelor polichistice sau adenomul hipofizar secretor de prolactină drept cauză a cefaleei.

Istoricul de malignitate sugerează metastaze cerebrale sau meningită carcinomatoasă.

În meningită sau infecție sistemică, există o accentuare a durerii odată cu mișcarea ochilor.

Cefaleea care apare brusc după flexie, elevație sau tuse sugerează o masă în fosa posterioară sau o malformație Arnold-Chiari.

Cefaleea ortostatică sugerează un hematom subdural sau o hipertensiune intracraniană benignă sau o puncție lombară efectuată cu câteva ore mai devreme.

Durerea facială sugerează nevralgie trigeminală sau glosofaringiană. Există episoade paroxistice, trecătoare, de tip electric, de durere facială, adesea declanșate de atingere, înghițire, bărbierit, alimente calde, reci sau dulci.

Cefaleea cauzată de TCI este agravată dimineața; provoacă tulburări de somn; este asociată cu vărsături sub formă de proiectile cu sau fără deficit neurologic focal.

Cefalee santinelă - pacienții cu HSA pot fi avut anterior o cefalee santinelă din cauza unei mici scurgeri din anevrism (6%).

Durere de cap secundară bolii Sistematic

Următoarele boli se prezintă de obicei: ° Mononucleoză infecțioasă

Lupus eritematos sistemic

Insuficiență respiratorie cronică (hipercapnie)

Tiroidita Hashimoto

Medicație (sevrajul glucocorticoizilor, contraceptive orale, stimularea ovulației)

Interpretarea constatărilor fizice și a posibilei etiologii

Descoperire fizică	*Etiologie posibilă*
Atrofie optică, edem papilar	Efect de masă, hidrocefalie, HIB (hipertensiune intracraniană benignă)
Deficit neurologic focal (hemipareză, afazie)	Efect de masă
Gât rigid	Hemoragie subarahnoidiană, meningită (cu febră), osteoartrita cervicală
Hemoragie retiniană	Anevrism rupt, Hipertensiune arterială malignă
Hemoragie subhialoidă	Hemoragie subarahnoidiană
Suflu cranian	Malformație arteriovenoasă (MAV)
Artere temporale îngroșate și sensibile	Arterita temporală
Punct declanșator pentru durerea facială	Nevralgia trigeminală
Ptoză palpebrală, paralizie palpebrală, paralizia nervului al treilea (pupilă dilatată)	Anevrism cerebral (artera comunicantă posterioară)

Enfermedad inflamatoria intestinal
Enfermedades asociadas con el VIH
Hipertensión maligna, feocromocitoma (se requiere de presión diastólica de al menos 120 mmHg para que la hipertensión arterial cause cefalea).

Investigaciones

Pacientes con dolores de cabeza > 6 semanas de duración y sin signos clínicos normales probablemente no necesitan investigaciones.
Se necesita un recuento sanguíneo completo incluyendo VSG para evitar arteritis temporal arriba de los 50 años.
Rayos-X
Radiografía de tórax: Para descartar carcinoma broncogénico y tuberculosis pulmonar.
Radiografía de la columna vertebral: Para descartar espondilosis cervical
Radiografía craneal:
Revelan pruebas de los TCI
Desplazamiento de línea media (si la glándula pineal se calcifica)
Calcificación tumoral (meningioma y craneofa- ringioma).
TC del cerebro par
Punción lumbar p;

Naratriptán 2.5 mg (cada 4 horas) Sumatriptán 50-100 mg (máximo 200 mg/día) Zolmitriptán 2.5 mg (máximo 10 mg/día) Almotriptán 6.25-12.5 mg PO cada 2 horas (máximo 25 mg/día)
Eletriptán 40 mg PO puede repetirse cada 2 horas (máximo 80 mg/día)
Frovatriptán 2.5 mg PO cada 2 horas (máximo 7.5 mg/día)
Rizatriptán 5-10 mg PO cada 2 horas (máximo 30 mg/día)
El triptano no debería ser usado en pacientes con enfermedad arterial, enfermedad vascular cerebral, hipertensión no controlada, migraña hemiplejía - migraña, o migraña vertebrobasilar. Los triptanos no se deben tomar dentro de las 24 horas de otros triptanos, isometeptenos, o derivados del cornezuelo de centeno.
La ergotamina es un agente vasoconstrictor efectivo para abortar la migraña.
Las preparaciones rectales (2 mg) se absorben mejor que los agentes orales. La dihidroergotami- na (DHE) es un venoconstrictor potente con una constricción periférica arterial mínima. Se debe m pacientes con EAC.

BBBBB
LUlbIULLlUll. pU^cHCd dlU
medi libroom

Tratament

Trataţi posibilele cauze subiacente (sinuzită, nevralgie de trigemen etc.)
Migrenă
Declanşatori (CIOCOLATĂ)
Brânză
Contraceptive orale
Cofeină
Alcool
Anxietate
Călătorii
Exercita
În 50% din cazuri, nu se găseşte niciun factor declanşator .

Măsuri generale
Trataţi factorii iniţiali (fumatul, consumul de alcool, lipsa somnului, stresul).
Psihoterapie
Evitaţi pilulele contraceptive orale.
Tratamentul farmacologic al migrenei acute:
AINS - Acetaminofen, Aspirină, Cafeină
Agonişti 5-HT
Cale orală:
Ergotamină 2 mg (maxim 3 mg/zi)
Dihidroergotamină
Sumatriptan
Cale parenterală:
Dihidroergotamină 1 mg i.v. sau i.m. sau s.c. (maxim 3 mg/zi)
Sumatriptan 6 mg s.c. (maxim 2 doze)
Antagonişti ai dopaminei (adjuvant) *Administrare orală:*
Metoclopropamidă 5-10 mg/zi Proclorperazină 1-2 mg/zi
Cale parenterală:
Clorpromazină 0,1 mg/kg IV Metoclopropamidă 10 mg IV Proclorperazină 10 mg IV
Tratament profilactic al migrenei: Propranolol 80-320 mg o dată pe zi (OD), Timolol 20-60 mg o dată pe zi (OD),
Antiepileptic
Valproat de sodiu 250 mg BD Antidepresive triciclice
Amitriptilină HS 10-50 mg Nortriptilină HS 25-75 mg
Inhibitori MAO
Fenelzină 15 mg TDS
Medicamente serotoninergice
5. Metilsergidă 4-8 mg o dată pe zi
6.
7.
8.

Ciproheptadină 4-10 mg o dată pe zi

Alţii

Verapamil 80-480 mg o dată pe zi

Ketorolac trometamină - 30-60 mg i.m. sau i.v.

Proclorperazină 5-10 mg intravenos (atenție - hipotensiune arterială, distonie)

Analgezice opioide Meperidină 50 mg Metadonă 10 mg Fentanil 0,1 mg Hidromorfonă 2 mg i.m. sau i.v.

Terapia avortului

Ergotamină (3 mg oral), sumatriptan (100 mg oral sau 6 mg subcutanat)

Prevenirea

Beta-blocante (60 până la 240 mg), antidepresive triciclice (amitriptilină - 30 până la 100 mg), anticonvulsivante (valproat - 500 până la 2000 mg), verapamil (120 până la 180 mg), fenelzină (45 până la 90 mg) și metisergidă (4 până la 12 mg).

Cefalee cluster

Durere de cap tensională

Profilaxia

Aspirină 0,6 g sau acetaminofen 0,6 g la fiecare 4 până la 6 ore.

Cefalee secundară punctiei lombare

Dacă se administrează intravenos cafeină și benzoat de sodiu timp de câteva minute în doză de 500 mg, cefaleea va dispărea la 75% dintre pacienți.

O a doua doză ameliorează durerile de cap la încă 10% dintre pacienți.

Dacă aceasta eșuează, un plasture epidural cu sânge realizat prin injectarea a 15 ml de sânge omolog ameliorează durerea de cap (sigilând orificiul dural cu un cheag de sânge).

Arterita cu celule gigante

Prednison în doză de 1 mg per kg greutate corporală pe zi, timp de primele 4 până la 6 săptămâni, apoi redusă treptat.

Hipertensiune intracraniană benignă

Pacienta prezintă semne de hipertensiune intracraniană . Aceasta afectează în principal femeile tinere.

Cauze
împotriva obezității

I ■ I ■ I b Cauze endocrine*

pred [n] izometazonă , [Htio] , rafeei-g^, [erg -] gastrominium sau [vmv '] . Fermă a tratamentului cu [Cushing] pentru [forma] cronică și [600 până la 900 mg] pe [zi] JO S P ° Tratamentul paratiroidismului •

Drogas
Anticonceptivos orales
Exceso de vitamina A
Nitrofurantoina
Tetraciclina
Abstinencia de esteroides
Anemia Severa.

Amenoree

Inhalarea de oxigen timp de 15 minute (9 L/min) este cea mai eficientă în timpul atacurilor.

Lidocaina intranazală în partea cea mai caudală a cornetului inferior poate produce blocarea ganglionului sfenopalatin care poate întrerupe un atac.

Sumatriptanul 6 mg administrat subcutanat scurtează durata atacului cu 10 până la 15 minute.

Clasificare

Tipuri de tumori	*Situl comun*	*Vârsta de debut*	*Incidență peste 50%*
	Benign		
* Meningiom	Cortexul dural, creasta sfenoidală parasagitală, șanțul olfactiv supraselar	Adulți	20
Neurofibrom	Neurom acustic	Adulți	1
Craniofaringiom	Supraselar	Copilărie/Adolescență	1
Adenom hipofizar	Fosa hipofizară	Adulți	2
	Malign		
* Gliom (astrocitom)	Emisfera cerebrală	Adulți	
	Cerebel	Copilărie/Maturitate	10
	Talul cerebral	Adulți/Copilărie	
Oligodendrogliom	Emisfera cerebrală	Adulți	1
Meduloblastom	fosă posterioară	Copilărie	5
* Ependimom	fosă posterioară	Copilărie/Adolescență	10

Tumorile emisferelor cerebrale sunt rare în copilărie. *Tumori comune

Caracteristici clinice

Durere de cap și vărsături
edem papilar semnificativ
Paralizia nervului șase (semn de localizare falsă)
Lărgirea punctului orb.

Cercetare

CT și RMN - Ventricule mici, fără deplasare a liniei mediane, fără leziune cu efect de masă.
Puncție lombară - Presiune crescută în LCR, - medicamente biologice în LCR normale.

Management

Acetazolamidă și diuretice pentru reducerea formării LCR
Drenajul LCR pentru reducerea presiunii LCR
Dacă vederea este amenințată, se efectuează decompresia chirurgicală a nervilor optici.

Boala neoplazică a Sistemul nervos central

Tumori ale secundare) (excluderea tumorilor d

Clasificare

Extramedular (80%)
Extradural (20%) - Cordom, sarcom
Intradural (60%) - Meningioame, neurofibroame
Intramedular (20%) - Glioame, ependimoame.

Neurofibrom (NF)

Neurofibroamele apar de obicei din rădăcinile spinării (rădăcinile posterioare mai des decât cele anterioare).
Poate fi unic sau multiplu.
Rareori crește prin foramenul intervertebral, formând o tumoră în formă de ganteră (clepsidră) și este palpabilă în porțiunea extraspinală.
Se dezvoltă la toate nivelurile canalului spinal și apare în egală măsură la ambele sexe.
De asemenea, poate afecta nervul cranian optulea (neurim acustic), în care apare edemul papilar tardiv.

Meningiom

Apare din mucoasa arahnoidă a rădăcinilor sau a medularei.
Se găsește aproape întotdeauna în regiunea dorsală.
Apare mai frecvent la femei decât la bărbați.
Reprezintă 20% din tumorile cerebrale.

Tumorile cerebrale

Este responsabilă pentru 2% din decese; 50% din tumori sunt primare, iar restul de 50% din tumorile cerebrale sunt metastaze din alte localizări. Tumorile emisferei cerebrale sunt frecvente la adulți, iar tumorile trunchiului cerebral la copii.

copilărie.

picioare?

I. Caracteristici clinice

Semne de hipertensiune intracraniană (cefalee, vărsături sub formă de proiectile, bradicardie, hipertensiune arterială și edem papilar).
Deficit neurologic focal (depinde de localizarea anatomică a tumorii).
Semne de localizare false
Afectarea unilaterală/bilaterală a nervului VI din cauza - compresiei trunchiurilor nervoase care traversează vârful porțiunii petroase a osului temporal.
Reflexul plantar extensor bilateral sau reflexul de prindere

palmar (datorită dilatării ventriculare în hidrocefalie)

c. Paralizie unilaterală a nervului al treilea sau durere facială/
pierderea senzorială (nevralgie de trigemen cauzată
de la compresión del ganglio Gazator ca urmare
de la herniación tentorial).
. Respuesta extensora plan a gudronului ipsilateral
la compresia pedunculului cerebral opus
împotriva marginii libere a tentoriului în hernie
din cauza
Tentorial (semnul lui Kernohan).

Disfuncție cerebeloasă ca urmare a unei leziuni frontale masive datorate deplasării în jos a trunchiului cerebral.
Pupile fixe, dilatate și defecte de conjugare a privirii în sus din cauza leziunii cerebeloase centrale care deplasează mezencefalul în sus.
Convulsii focale/generalizate: Debutul convulsiilor depinde de zona cortexului implicată . Dezvoltarea convulsiilor motorii sau senzoriale focale la un adult poate sugera posibilitatea unei tumori.
Alterări senzoriale: Variază de la somnolență la comă; este, de asemenea, legată de nivelul presiunii intracraniene.

Cercetare

CT: Aceasta este o investigație definitivă pentru localizarea și detectarea tumorilor cerebrale (Fig. 8.101 până la 8.104).
Radiografia simplă a craniului: Are o valoare diagnostică minoră , cu excepția tumorilor

glanda pituitară și tumorile calcificate (oligodendrogliom , craniofaringiom și meningioame).

Radiografie toracică: Aceasta este o investigație importantă și oferă dovezi ale malignității primare sau ale metastazelor în plămân.

Angiografia cerebrală: Este utilă în identificarea tumorilor maligne (prezența „colorării tumorale" angiografice). De asemenea, ajută la evaluarea vascularizației pentru a facilita tratamentul ulterior cu material embolic sau mijloace chirurgicale.

RMN: Procedura de elecție pentru evaluarea disfuncției neurologice la pacienții cu tumori cerebrale. Delimitează tumorile primare și metastatice ale sistemului nervos. Leziunile bazei craniului, trunchiului cerebral, cerebelului și măduvei spinării sunt bine delimitate. Imaginile de flux de pe RMN oferă informații despre vascularizația tumorii și pot elimina necesitatea angiografiei preoperatorii. Hemoragia în tumori (lipom, tumori epidermoide, craniofaringiom) și grăsimea care conține tumoră sunt cel mai bine vizualizate prin RMN.

Tratamentul medical este util în reducerea edemului cerebral.

Manejo

medilibros.com

1. El tratamiento quirúrgico es el único tratamiento definitivo.

Dexametazonă 8 mg de patru ori pe zi (sau) metilprednisolon 50 mg de patru ori pe zi.

Antiepileptice (pentru controlul convulsiilor).

Bromocriptină pentru prolactinom și tumori secretoare de hormon de creștere.

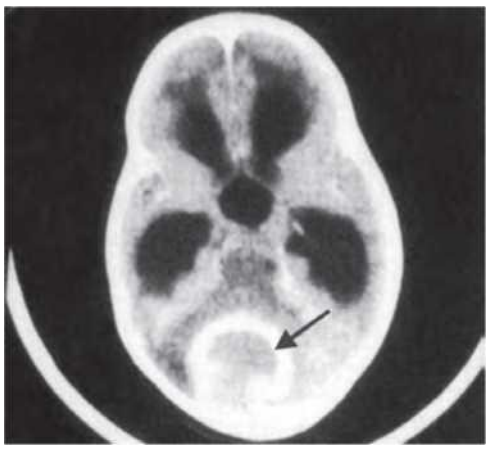

Fig. 8.101: TC cerebral - Lesión única en la fosa posterior con reforza-miento en anillo e hidrocefalia

Radioterapie: Tumorile sensibile includ metastaze, glioblastom, blastom medular, carcinom nazofaringian , astrocitom cerebelos, hemangioblastom și gliomul pontin.

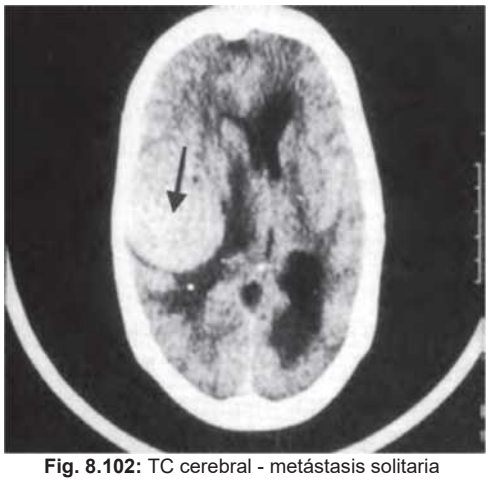

Fig. 8.102: TC cerebral - metástasis solitaria

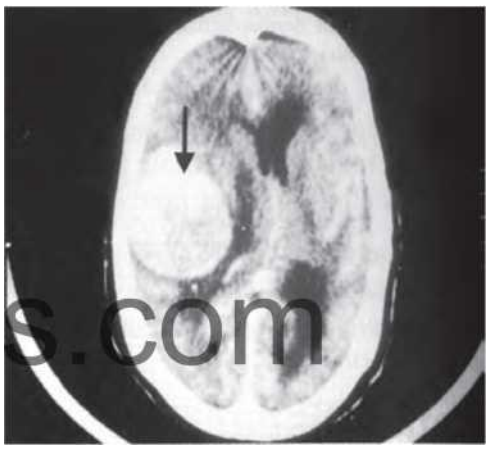

Fig. 8.103: TC cerebral con contraste - metástasis solitaria que muestra reforzamiento

Fig. 8.104: TC cerebral - meningioma parasagital izquierdo

Deplasări și hernii în SNC

Există trei tipuri de hernii (Fig. 8.105).

Tip și conținut	*Efect - Consecințe*
Hernie subfalcină (cingulată): Parte a unei emisfere cerebrale deviază sub seceră spre partea opusă	Nivel alterat de conștiență - absența semnelor focale - tăcere, cu excepția cazului în care artera cerebrală anterioară este comprimată, rezultând slăbiciune la nivelul membrului contralateral, cu sau fără abulie
Hernie transtentorială (uncală): Structura temporală medială care trece prin tentoriu și apasă pe nervul oculomotor	Cel mai frecvent tip - nivel scăzut de conștiență - pupilă dilatată - oftalmoplegie Fenomenul Kernohan - hernierea mezencefalului care comprimă pedunculul cerebral pe partea opusă, provocând hemipareză ipsilaterală (hemipareză contralaterală a hemiparezei inițiale)
Hernia foramenului magnum (amigdala cerebeloasă): Presiune crescută în fosa posterioară - hernie cerebeloasă	Durere occipitală și cervicală severă cu rigiditate cervicală - retracție a capului, ataxie, paralizie a nervului șase, pierderea conștienței, respirație neregulată, apnee și semn Babinski

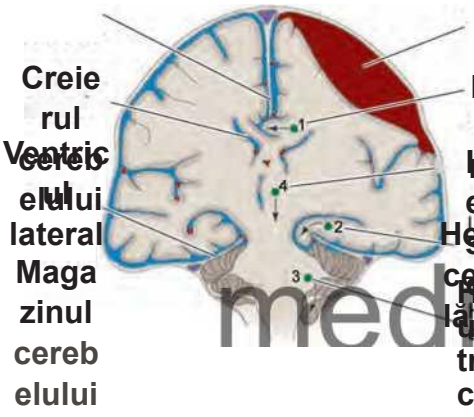

Fig. 8.105: Tipuri de hernie

medicărți.com

Boala Parkinson

Este o tulburare de mișcare cu etiologie necunoscută, cauzată de degenerarea neuronilor din sistemul dopaminergic nigrostriatal.

Există un dezechilibru între neurotransmițătorii dopamină și acetilcolină (fie o creștere a acetilcolinei, fie o scădere a nivelului de dopamină).

Caracteristici ale clinice

1. Generalități

Tulburări de mișcare

În funcție de amplitudine, mișcările anormale pot fi descrise ca:
Hiperkinezie (amplitudine crescută)
Hipokinezie (amplitudine scăzută)
Akinezie (pierderea totală a mișcării).

Clasificare

Hipokinezie	*Hiperkinezie*	*Mai multe*
Caracterizat prin sărăcie și mișcare lentă, de ex. Parkinsonism	Caracterizat prin mișcări involuntare, tremor, distonie, coree, atetoză, balism, ticuri, mioclonii, mișcări stereotipe, acatizie, sindromul picioarelor neliniștite, diskinezie paroxistică	Tulburări de mers ataxice, hiperreflexie, spasm hemifacial , miochimie, sindromul persoanei rigide, tulburări psihogene

Față inexpresivă, cu privirea fixă și clipit rar
Ten gras
Limbaj moale, rapid, monoton, indistinctiv
Postura flexată (flexie universală).

martie

Pacienții merg cu pași mici, cu tendința de a alerga (ca și cum și-ar schimba propriul centru de greutate)
Lent când începeți să mergeți
Pas scurt
Pași mici, rapizi, tendință de a alerga (oboseală)
Reducerea balansării brațelor
Tulburare de echilibru la răsturnare
Propulsie, retropulsie și propulsie laterală
Kinezie paradoxală (pacienții pot alerga repede în timpul unei urgențe).

Scuturare

Tremor de repaus (4-6 Hertz x secundă)
De obicei, este primul pe degete/degete mari
Mișcări complexe, grosiere, flexie/extensie a degetelor

Abducția/adducția degetului mare
Supinația/pronația antebrațului
Poate afecta brațele, picioarele, tălpile, maxilarul și limba.
Intermitent, prezent în repaus și când este distras
Scade în timpul activității și dispare în timpul somnului.

Rigiditate

Se observă predominant la nivelul extremităților
Tipul roții dințate, se găsește în principal la nivelul membrelor superioare, în special în articulațiile încheieturii mâinii (există un element de fază rigid în toate direcțiile de mișcare)
Tip plastic (țeavă de plumb), vizibil în principal pe picioare și trunchi
În torace, rigiditatea se manifestă prin prezența flexiei și a unei posturi cocoșate.

Hipokinezie

Lentă în inițierea mișcărilor

Abilități motorii fine afectate, în special ale degetelor
Precizie slabă a mișcărilor repetitive
Scris de mână - micrografie. .aña.

Fără motor

tulburare de control al impulsurilor I I I
Falia Comunității
Autonome
Simptome senzoriale.

Punerea în scenă

Ceruloplasmina sérica
Cobre sérico

Fig. 8.106: TC cerebral - calcificación de los núcleos basales en el hipoparatiroidismo - causan parkinsonismo

■ ■ ■ ■ ■

Investigaciones

a. Pacientes menores e 50 años e ea
b. Signos completamente unilaterales
I I I I c. Signos atípicos (por ejemplo, piramidal).
3. Pruebas para excluir la enfermedad de Wilson (en pacientes jóvenes - segunda a cuarta década)

Clasificación	*Características Clínicas*
Grado I	Afectación unilateral
Grado II	Afectación bilateral
Grado III	Bilateral con desequilibrio postural leve
Grado IV	Bilateral con desequilibrio postural moderado y requiere asistencia
Grado V	Postrado en cama

Semne oculare în parkinsonism

Rată redusă de clipire
Mișcări saccadice hipometrice
Modificarea urmăririi
Blefarospasm reflex (glabelar, semn Myerson)
Blefaroclonic
Blefarospasm spontan
Criza oculogiră (parkinsonism postencefalitic)
Pupila inversată Argyll Robertson (parkinsonism postencefalic)
Teste serologice pentru sifilis (toți pacienții)
Tomografie computerizată cerebrală (Fig. 8.106)

Instrucţiuni

Teste ale funcției hepatice.
RMN cerebral (Fig. 8.107 și 8.108).

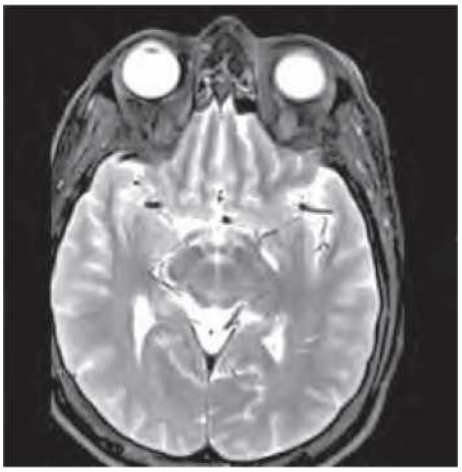

Fig. 8.107: RM normal - Pars compacta y reticular, y núcleo rojo

Cauzele parkinsonismului

Mecanism	*Exemplu*
Alterarea eliberării de dopamină	Boala Parkinson idiopatică
Rezerve reduse de medicamente dopaminergice	Rezerpină, tetrabenazină
Toxinele care dăunează neuroni dopaminergici	Metil-fenil-tetrahidropiridină (MPTP), mangan
Infecție virală	Encefalită letargică, encefalită japoneză de tip „B”
Traumă	Traumatisme craniene recurente
Blocarea receptorilor striații de dopamină	Fenotiazine Butirofenone
Leziuni neuronale striat	Infecție virală Atrofie multisistemică
Mai multe	Boala lui Wilson Boala Huntington, tumoră cerebrală Neurosifilis

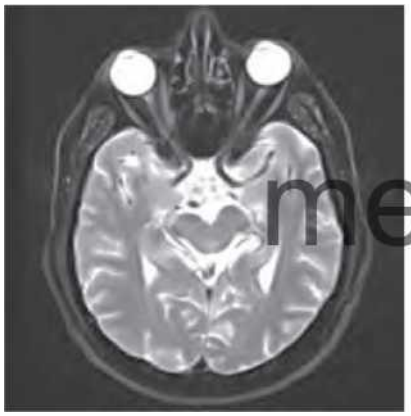

Fig. 8.108: Parkinsonismo - aclaramiento de la pars compacta de la sustancia nigra entre las >jo y pars reticularis

Tratament

Tratați boala de bază
Retragerea medicamentelor în parkinsonismul indus de medicamente
Tratament farmacologic.
Droguri
Agoniști ai dopaminei
Levodopa/Carbidopa
Inhibitori MAO-A
MAO-B
Inhibitori COMT
Amantadină
Anticolinergice
Agenți neuroprotectori
L-carnitină
Co-Q
Creatină monohidrat
Agoniști ai dopaminei
Selegilină
Chirurgie
Stimulare cerebrală profundă
Ablația substanței negre
Neurotransplant
Celule stem
Infuzie cu GDNF (factor neurotrofic derivat din celule gliale)
Simptome non-motorii:
Antidepresive triciclice, ISRS
Demență - Donepezil, Rivantigmina
Psihoză - Antipsihotice atipice

Principiile tratamentului farmacologic

Evitați anticolinergicele la bătrânețe (pentru a preveni retenția urinară și glaucomul)
Selegilina și bromocriptina pot fi utilizate la toate vârstele
Evitați utilizarea timpurie a L-dopa
Evitați consumul de vitamina B6 împreună cu L-dopa
Terapii neuroprotectoare: Agenții neuroprotectori opresc sau încetinesc degenerarea nigrostriatală. Terapiile neurorestaurative nu numai că opresc degenerarea, dar restabilesc și funcția normală sau aproape normală a neuronilor supraviețuitori.
Inb ' b;dors ai mor-ornin oxidazei: Selegilină
captator de radicali liberi.
Factorul neurotrofic: Factorul neurotrofic derivat din glie poate proteja și salva neuronii nigrali.
Neuroimunofilină: Imunofilinele sunt proteine care servesc

■ bloquea la enzima oxidativa MAO-B, induce la secreción de factores neurotróficos, aumenta la formación de la enzima oxidativa superóxido dismutasa, altera la drept receptori pentru medicamentele imunosupresoare. S-a descoperit că liganzii imunofilinei stimulează creșterea neuronală.
Antagoniști ai glutamatului: Remazimid.
Chirurgie - talamotomie stereotactică și palidotomie.
Terapie de susținere (fizioterapie și logopedie).

Sindroame Parkinson-Plus

Se referă la tulburări în care semnele clasice ale parkinsonismului sunt combinate cu alte semne de disfuncție neurologică, în special autonomă, cerebeloasă, oculomotorie sau corticală.
Paralizie supranucleară progresivă
Atrofie multisistemică
Sindromul Shy-Drager

Tratamentul Parkinsonismului

Etapă	*Caracteristici*	*Droguri*
Devreme (stadiile I și II)	Scuturare Rigiditate	Sub 65 de ani Anticolinergice Persoanele peste 65 de ani Evitați anticolinergicele Amantadină Toate vârstele Deprenyl 5 mg de două ori pe zi (selegilină) (inhibitor MAO-B)
Moderat (Etapa a III-a)	Scuturare Rigiditate Hipokinezie	Combinații de L-DOPA* Anticolinergice La pacienții mai tineri, se iau în considerare combinațiile de bromocriptină cu doze mici + L-DOPA. Se preferă doze mici și frecvente de combinații de L-DOPA.
Severă (Etapa a IV-a)	Scuturare Rigiditate Hipokinezie Diskinezie Fluctuații	Doze mici și frecvente de Combinații de L-DOPA (1,5-3 la fiecare oră) ± selegilină 10 mg/zi ± bromocriptină în doză mică 15-30 mg/zi

Carbidopa poate fi combinată pentru a preveni degradarea L-Dopa într-un raport de 1:4 sau 1:10

Degenerarea olivopontocerebeloasă II I
Degenerarea striatonigrală
Degenerarea corticobazală
SLA/ILP/Complexul de demență Guam
Boala Alzheimer
Boala lui Pick
Boala difuză cu corpi Lewy.

Sindromul parkinsonian poate fi suspectat dacă există:
Akinezie și rigiditate pronunțată, fără tremor la început
Progresie rapidă

Atrofie multisistemică

Denumiri comune	*Caracteristici clinice*	
	Devreme	*Târziu*
Sindromul Shy, disautonomie, parkinsonism Semne cerebeloase Shy-Drager		Semne de boală a neuronului motor cu amiotrofie și semne corticospinale Paralizie oculară Demență
Atrofie olivopontină cerebeloasă (AOPC) Parkinsonism, disautonomie stratificarea	- Disfuncție cerebeloasă plus parkinsonism	- Disautonomie Semne corticospinale semnelor cerebeloase igrale

3. Dezvoltarea semnelor neurologice care indică o boală în afara ganglionilor bazali.

Boala neuronală unică

Boala neuronului motor este o afecțiune a neuronilor motori și se referă la afectarea progresivă a neuronilor motori superiori și inferiori, fără implicarea sistemului senzorial. Este o boală de origine necunoscută care duce la degenerarea nucleilor cornului anterior.

nervii motori cranieni și

Clasificare genetică

HEI.
Neuroni motori superiori și inferiori (SLA familială)
Autosomal dominant
Autosomal recesiv (juvenilă)
Mitocondrial

II. Neuronii motori superiori
A. Paraplegie spastică familială (PSF)
1. Autosomal dominant

Patogeneza SLA-MN

Genetic	SLA familială localizată pe cromozomul 21 (pozitivă în 20% din familii) Pozitivă doar în 1% din cazurile sporadice
Glutamat	Glutamatul este un neurotransmițător excitator care facilitează pătrunderea calciului în celula neuronală, inducând moartea celulară. Riluzolul, un antagonist al glutamatului, a demonstrat doar beneficii discutabile.
Autoimune	Paraproteină monoclonală crescută și boală limfoproliferativă: Asocierea cu anticorpii anti-GM1 Posibili anticorpi anti-calciu
Acumularea de radicali liberi	Încercat cu un agent de eliminare a radicalilor liberi, N-acetilcisteina, nu prezintă beneficii semnificative.
Factorii de creștere neurotrofici	Nu există dovezi ale depleției factorului de creștere în SLA Administrarea factorilor neurotrofici poate salva celulele nervoase. Studiile asupra BDNF și ILGF sunt aproape de finalizare.
Factorii de mediu	Cycas circinalis (fenotipul Guam ELA) Niveluri ridicate de fier

Autosomal recesiv
Legat de X
B. Adrenomieloneuropatie
Neuronii motori inferiori
Atrofii musculare spinale
Copilărie: boala Werdnig-Hoffman
Copilărie
Adolescent: boala Kugelberg-Welander
Atrofie musculară spinobulbară legată de X
Gangliozidoză GM2
Boala Tay-Sachs cu debut la adult
Boala Sandhoff
Variante AB
Sindroame SLA-Plus
SLA cu demență frontotemporală
Amiotrofie cu tulburare de comportament și trăsături parkinsoniene.

Scleroza laterală amiotrofică (SLA)

Este cea mai frecventă formă de boală a neuronului motor. Apare în principal ca formă sporadică (90-95%) și rareori ca formă familială (autosomal dominantă 5-10%). y rara vez familiar (autosómica

medilibros.com

Caracteristici clinice

Adesea începe unilateral, implicând ulterior partea contralaterală, adesea simetric în decurs de câteva săptămâni până la luni.
Există o pierdere progresivă a masei musculare care începe, în general, în mușchii mici ai mâinii (mai întâi grupul tenar și apoi mușchii antebrațului).
De obicei, se prezintă cu semne de NMS la membrele superioare (spasticitate, reflexe osteotendinoase crescute și sindrom Babinski la membrele inferioare) și semne de NMS la membrele inferioare (fasciculații, atrofie, slăbiciune) la nivelul membrelor superioare.
Poate apărea căderea piciorului și a încheieturii mâinii
Trăsătura caracteristică este apariția recentă a crampelor cu mișcări voluntare dimineața (în timpul întinderilor în pat).

Ultimum Moriens (serratus anterior, scăderea fibrelor latissimus dorsi, a fibrelor trapezului superioare și a tricepsului pot fi scazute sau implicate târziu).
Mușchii oculari și sfincterele intestinelor și vezicii urinare sunt în mod caracteristic cruțați.
Cauza decesului în boala neuronului motor este paralizia respiratorie.

Diagnostic diferențial

Mielopatie compresivă la nivelul joncțiunii cervico-cervicale sau al măduvei spinării, în special în regiunea cervicală (durere radiculară, pierdere senzorială segmentară contrară diagnosticului de boală a neuronului motor)
Siringomielie (pierdere senzorială disociată care contrazice diagnosticul de boala neuromusculară amiotrofică)
Degenerare combinată subacută (afectarea coloanei posterioare și a coloanei laterale)
Intoxicație cronică cu plumb (singurele semne de intoxicație neuromusculară)
Poliomielită (flascitate; fără semne de SNM).

Atrofie musculară progresivă (infectată predominant de NMI)

Contribuie la 10% din cazurile de boli ale neuronului motor.
Raportul bărbați-femei este de 5:1.
Se prezintă cu atrofie difuză și slăbiciune a mușchilor mâinii și

Factores de Mal Pronóstico

1. Afección de los músculos respiratorios

progresează treptat până la afectarea proximală a membrelor.
Reflexe osteotendinoase scăzute sau absente.
Are un prognostic mai bun decât toate bolile neuronului motor.

Paralizie bulbară progresivă

Reprezintă 20-30% din SLA și poate prezenta simptome bulbare inițiale (unilaterale sau bilaterale).

Clasificaciones Clínicas

Enfermedad	*Características*	*Incidencia*	*Pronostico*
1. Esclerosis lateral amiotrófica (ELA)	Signos NMS y NMI (tractos piramidales y células del asta anterior)	50%	5 años
2. Atrofia muscular progresiva (AMP)	Signos de NMI (células del asta anterior)	10%	10 años
3. Esclerosis lateral primaria (ELP)	Signos de NMS (tractos piramidales)	5%	3 años
4. Parálisis bulbar progresiva (PBP)	Signos de NMI (núcleos de los nervios craneales)	25%	2 años
5. Parálisis pseudobulbar	Signos de NMS (fibras corticobulbares)	10%	2 años

Alte cauze ale paraliziei bulbare

Boală	*Dovadă*
Boala neuron motor	ENMG
Tireotoxicoză	FT4 și TSH
Polimiozită	CK și biopsie
Miastenia gravis	Anti Ach AB, Tensilon, ENMG
Excludeți paralizia pseudobulbară prin RMN și obstrucția locală prin examen ORL și endoscopie	

Caracteristici clinice

Mușchiul orbicular al gurii este primul mușchi afectat.
Alți mușchi afectați includ mușchii maxilarului, alți mușchi faciali, limba, faringele și laringele.
Atrofie și fibrilație a limbii, dizartrie și disfagie și pierderea reflexelor palatale și de vomă.
Pacientul decedează în decurs de 6 luni până la 2% din ani din cauza infecțiilor respiratorii, slăbiciunii generale și fragilității.

Aceasta este de obicei insidioasă la început, începând cu parapareza spastică a membrelor inferioare .
Vârsta de debut este > a 5-a decadă și nu există antecedente familiale.

Escleros¡s Lateral Primaria

(Partici Paci Ón P rb^minante de la

MNS)

Are un curs progresiv.
Distribuția este simetrică
Caracteristicile clinice sunt limitate la cei cu disfuncție corticospinală.

Paralizia pseudobulbară (fibrele tracturilor corticobulbare ale SNM) a nervilor cranieni

Caracteristici clinice

Reflexe osteotendinoase energetice, inclusiv reflexul maxilarului, reflexul de supt și reflexul de vomă.
Disartrie și disfagie
Limbă spastică mică.

Dizartria poate duce în cele din urmă la mutism.

Alte cauze ale paraliziei pseudobulbare

Scleroză multiplă
Hemiplegie dublă în sau deasupra capsulei interne
Embolie cerebrală multiplă (infarcte multiple)
Ateroscleroză difuză (atrofie cerebrală).

Variante ale bolii neuronului motor

Neuronul motor Madras

este fiul:
ani.
Are o predominanță masculină (2:1).
Reprezintă 10% din bolile neuronului motor din sudul Indiei.
Există o afectare asimetrică treptată a membrelor în > 50% din cazuri, cu afectarea lentă și progresivă a tuturor celor patru membre de-a lungul multor ani, manifestându-se în cele din urmă ca scleroză laterală amiotrofică clasică.
Există slăbiciune a mușchilor faciali și bulbari (în 60-70%).
Hipoacuzia neurosenzorială este frecventă (30%).

Există o scădere a citratului seric și o creștere a nivelului de piruvat.

1. Enfermedad Motoneuron

Las características más destacadas si

Pacientul poate prezenta un test de toleranță la glucoză anormal.
Longevitatea este prelungită.

Amiotrofia monomelică (AMM)

Caracteristicile clinice sunt:
Pierdere lentă/neprogresivă și slăbiciune limitată la un singur membru, de obicei la membrul superior.
Se observă în toată India, iar vârsta de debut este între 15 și 25 de ani.
Are o predominanță masculină.
Modelul caracteristic de pierdere a masei musculare se observă la nivelul mușchilor membrelor superioare (cel mai frecvent

Diferencia entre Parálisis Bulbar y Pseudo-bulbar

	Parálisis Bulbar	*Parálisis pseudo-bulbar*
Tipo de lesión	NMI - núcleos de las células motoras del tallo cerebral (V a XII)	NMS - Lesiones bilaterales corticobulbares
Lenguaje	Monótono, nasal	Disartria específica
Músculos faciales	Músculos labiales y faciales son débiles	Rigidez en los músculos faciales espásticos
Masticación	Depósitos de saliva y goteos, regurgitación nasal de vez en cuando	Problemas de masticación, los alimentos pueden permanecer en la boca o derramarse y puede ahogarse
Reflejo nauseoso	Depresivo	Enérgico
Lengua	Atrofia con fasciculaciones	Pequeña y espática
Emoción	Normal	Incontinencia emocional

Instabilitate emoțională

flexorii antebrațului, urmați de mușchii mici ai mâinii, mușchii

biceps/triceps ai brațului).
Mușchiul brahioradial este în siguranță.

Sindromul membrelor inferioare atrofiate (SLA) (Semne ale SLA la nivelul membrelor inferioare)

Este o boală unilaterală, neprogresivă și atrofică a mușchilor picioarelor.
Trăsăturile caracteristice sunt uzura brută a mușchilor membrelor inferioare, în principal a cruralului posterior (mușchiul gambei), urmat de cruralul anterior și cvadriceps.
Reflexele osteotendinoase sunt păstrate.

Tineret EMN din India de Nord

Este o tulburare non-familială, iar vârsta de debut este între 10 și 30 de ani.
Băieți
Grupa I include mușchii distali ai extremităților
Progresie lentă
Nu există afectare a nervilor cranieni
ii. Grupa II seamănă cu SLA clasică
Progresie mai rapidă.

Guam ELA (numită local „Litică”)

Vârsta de începere este între 10 și 30 de ani
Prezintă semne NMS mai pronunțate
Un istoric familial pozitiv este prezent în 50% din cazuri
complexului de demență asociat cu boala Parkinson (PD).

SLA crurală (SNM și NMI la nivelul extremităților inferioare)

Implică în principal membrele inferioare.

Tipul hemiplegic (varianta Mills)

Implică predominant membrele superioare și inferioare de pe aceeași parte a corpului.

EMN cu demență

Demența se întâlnește în 5-10% din cazurile sporadice și în 10-15% din cazurile familiale.

Boala neuronului motor (BNM) cu parkinsonism

De obicei, este secundar parkinsonismului postencefalitic. Parkinsonismul poate preceda boala neuromusculară cu luni până la decenii.
Se implementează un curs mai benign.

Cauze secundare ale bolii neuronului motor (diagnostic diferențial al neuronului motor)

Leziuni structurale
Tumori parasagitale sau foramen magnum
Spondiloza cervicală
G.sau Siringomielie
> Ş V s|in|l
Bacterii - tetanos, boala Lyme
Virală - poliomielită, zona zoster
Agenți fizici
Toxine (plumb, aluminiu și alte metale)
Medicamente (stricnină, fenitoină)
Șoc electric
Iradiere
Imunologic
Autoimune
Poliradiculoneuropatie
Sindromul paraneoplazic
Metabolic
Hipoglicemie
Hiperparatiroidism
Hipertiroidism
Deficit de folat, vitamina B12 și vitamina E
Tulburări ereditare biochimice
Deficiență de hexosaminidază
Hiperlipidemie cu deficit de superoxid dismutază.

Cercetare

Studii electrofiziologice (electromiografie)
Potențiale de fibrilație
Unde ascuțite pozitive

Tratamiento de las Complicaciones de ELA

Disfagia	Gastrostomía percutánea, consejo de la dietista y terapeuta del lenguaje
Insuficiencia respiratoria	Evaluar la capacidad vital - Tratar la infección torácica - Presión continua positiva de las vías respiratorias especialmente por la noche
Disartria	Terapeuta del habla y de la comunicación
Salivación excesiva	Anticolinérgicos o Amitriptilina
Espasticidad	Baclofen - Dantroleno - Benzodiacepinas
Estreñimiento	Aumentar la ingesta de líquido

Amplitudine crescută
Creșterea duratei potențialelor de acțiune ale unității motorii (pe lângă fibrilații și fasciculații - potențiale polifazice)
Disfuncția electrofiziologică prezentă la > 2 extremități este diagnostică de scleroză laterală amiotrofică
LCR în EMN
Citologia este normală
Creșterea nivelului de proteine la 20-30% dintre pacienții cu SLA
Niveluri serice de CK: Există o creștere ușoară până la moderată care apare în 35-100% din cazuri, secundară atrofiei musculare.
RMN cranian în EMN: Atrofie a girusului, lățime redusă a girusului precentral și lățime crescută a șanțului central în SLA. I *kJ* I

Tratament K

Nu există un tratament specific.
Tratament simptomatic (îngrijiri suportive și logopedie).
Tratamentul cauzelor secundare ale bolii
al neuronului motor.
Cu toate acestea, factorii de creștere ai insulinei, factorii neurotrofici ciliari și hormonul de eliberare a tiroidei sunt utilizați pentru a îmbunătăți forța musculară (acestea sunt în curs de testare).
Riluzol.

Atrofia musculară spinală (AMS)

Atrofiile musculare spinale sunt un grup de afecțiuni familiale asociate cu afectarea selectivă a neuronilor motori inferiori, cu debut precoce al simptomelor.

Cercetare

Creatin kinaza este crescută moderat doar în formele cronice, cu progresie lentă, de SMA.
Studii electrofiziologice
Viteza de conducere a nervului motor este mică
Studiile conducerii senzoriale sunt normale în toate formele de SMA, cu excepția tipului I, în care conducerea este lentă și cu amplitudine redusă

Management

Nu există un tratament specific pentru această tulburare.
Fizioterapie
Consiliere genetică

Tulburări ataxice (cerebeloase și spinocerebeloase)

Ataxia poate fi ereditară sau dobândită.

Tipos de AME

Tipo	*Comienzo*	*Herencia*	*Características Clínicas*
Tipo I (Werdnig-Hoffman)	Infancia	Autosómica recesiva	Pérdida de masa muscular severa y debilidad con hipotonía asociada
Tipo II (Werdnig-Hoffman)	Infancia	Autosómica recesiva	Forma lentamente progresiva de AME
Tipo III (Kugelberg-Welander)	Infancia y adolescencia	Autosómica recesiva	Pérdida de masa muscular proximal y debilidad Forma gradual y progresiva de AME
Forma distal	Vida adulta temprana	Autosómica dominante	Debilidad distal con atrofia de los músculos pequeños de manos y pies
Bulboespinal	Vida adulta. Afecto sólo a los hombres	Ligada al cromosoma X	Debilidad facial y bulbar asociada con debilidad proximal de las extremidades

Diferențierea dintre SMA și boala neuronului motor (atrofie musculară progresivă)

Caracteristici	*AME*	*Atrofie musculară Progresiv*
Istoric familial	Prezent	Absent
Vârsta de începere	2 până la 20 de ani	Peste 40 de ani
Model de implicare	Asimetric	Simetric
Implicarea musculară bulbară	Nu este comun	De obicei implicat
Reflexe tendinoase adânc	Pierdut	Persoană cu dispărut
Progresie	Lent	Rapid
Prognoză	Bine	Rău

Ataxia ereditară

Tulburarea ataxică ereditară poate fi împărțită în patru grupe:
Congenital
Metabolic
Debut precoce, etiologie necunoscută
Etiologie necunoscută a debutului tardiv.

I. Ataxii congenitale

Tulburări congenitale de etiologie necunoscută

Ataxie congenitală cu hiperpnee episodică, mișcare
mișcări oculare anormale și retard mintal *(sindromul Joubert)*
Ataxie congenitală cu retard mintal și spasticitate (include hipoplazie pontoneocerebeloasă)
Ataxie congenitală ± retard mintal (include hipoplazie cu celule granulare)
Ataxie congenitală cu retard mintal și aniridie parțială *(sindromul Gillespie)*
Sindromul de dezechilibru (retard mintal, tulburare autosomal recesivă, retard motor)
Ataxie recesivă legată de X cu spasticitate și retard mintal *(sindromul Paine)*.

Ataxia congenitală de etiologie cunoscută

Acest lucru se datorează:
Vermisul cerebelos sau degenerarea emisferică
Disgeneză sau agenezie a cerebelului
Malformația Arnold-Chiari
Sindromul Dandy Walker
Simptome frecvente ale ataxiei congenitale
Dezvoltare motorie întârziată
Hipotonie
În coordonare pentru a ajunge la obiecte
nistagmus
Ataxia trunchiului în poziție așezată
Adesea se îmbunătățește odată cu vârsta
Cincizeci la sută de moștenire AR
Autopsia relevă hipoplazie a celulelor sau granulelor pontoneocerebeloase.

SAU Tulburări atoxice cu Implicații metabolice sau alte cauze

A. Tulburări metabolice

Sindroame ataxice intermitente
Cu hiperamoniemie
Deficit de ornitină transcarbamilază

Diferenciación entre la Enfermedad Muscular Primaria y AME

Características	*Miopatía*	*AME*
Genético	Familiar	Familiar
Músculo grueso y enérgico	Pérdida de la potencia a pesar de un músculo grueso	Preservación de la potencia muscular a pesar de la potencia de la atrofia muscular
Distribución de la atrofia	Siempre asimétrica y selectiva	Usualmente asimétrica y en ocasiones simétrica
Grupo de músculos involucrados	Músculo del grupo proximal (excepto en distrofia miotónica y miopatía distal)	Músculos del grupo proximal así como distal
Predilección del músculo involucrado	Bíceps, braquioradial, serrato anterior, pectoral, supra e infraespinoso, cuadríceps	Músculos isquiotibiales
Hipertrofia muscular	Común	Raro
Reflejos tendinosos profundos	Normal o inactivo	Ausente
Fasciculación	Ausente	Puede estar presente
Participación de otro sistema	Hueso y corazón	Nulo
Contractura	Puede estar prsente	Ausente
Enzimas (creatinina cinasa)	Notablemente elevada	Elevación leve en casos crónicos
EMG	Miopática	Neurogénica
Biopsia muscular	Evidencia de distrofia muscular	Evidencia de distrofia muscular

Etiología de la Ataxia Cerebelosa

Señales simétricas y progresivas		
Agudo - horas a días	*Subagudo - días a semanas*	*Crónico - meses a años*
Intoxicación: Alcohol, Litio Fenitoína, Barbitúricos Cerebelitis viral aguda Síndrome de post-infección	Alcoholismo Deficiencia nutricional (Vitamina B_1 y B_{12}) Fármacos citotóxicos, Mercurio, Gasolina, Solventes, Pegamento, Enfermedad de Lyme	Hipotiroidismo Toxicidad por fenitoína Síndrome paraneoplásico Sífilis terciaria (Tabes - dorsal) Enfermedades hereditarias
Signos cerebelosos Focales e Ipsilaterales		
Agudo - horas a días	*Subagudo - días a semanas*	*Crónico - meses a años*
Vascular - Infarto cerebeloso, hemorragia, hematoma subdural absceso cerebeloso	Esclerosis múltiple SIDA - (leucoencefalopatía multifocal) Glioma cerebeloso/metástasis	Lesión congenita: Malformaciones de Chiari o Dandy-Walker Gliosis secundaria a la lesión vascular o desmielinización

Deficit de argininosuccinat sintetază (citrullinemie)
Deficit de argininosuccinat (acidurie arginosuccinică)
Deficit de arginază
Hiperornitinemie
Aminoacidurie fără hiperamoniemie Cetoacidurie intermitentă cu lanț ramificat Acidemie cu izovalină
Boala HartnüPx
Tulburări ale metabolismului piruvatului și lactatului Deficit de piruvat dehidrogenază Deficit de piruvat carboxilază Encefalomielopatie necrozantă subacută (boala Leigh)
Deficiențe multiple de carboxilază Miopatie mitocondrială

Sindroame ataxice progresive sau remitente

Abetalipoproteinemie Hipobetalipoproteinemie Deficit de hexosaminidază
Colesteroloză
Miopatie mitocondrială
Deficit de gama-glutamil cisteină sintază

Tulburări metabolice în care ataxia se poate prezenta ca o caracteristică minoră

Tulburări de depozitare a sfingomielinei Leucodistrofie metacromatică
Deficiență multiplă de sulfatază, leucodistrofie globulară tardivă, adrenoleucodistrofie
lipofuscinoză ceroidă
Sialidoză.

Abetalipoproteinemie

Este o tulburare autosomal recesivă
Vârsta de început este de la pruncie până la copilărie
Raportul dintre un bărbat și o femeie este de 2:1
Are niveluri foarte scăzute de lipide (în special colesterol), niveluri scăzute de vitamine liposolubile (vitaminele A, D, E, K)
Efectele necrologice esențiale sunt
O taxia
Pierderea senzațiilor proprioceptive
Areflexie
Oftalmoplegie
Caracteristicile secundare sunt
Acantocitoză
Steatoree
Retinită pigmentară.

Deficit pur de vitamina E

Ataxie
Areflexie
Pierderea senzațiilor proprioceptive
Malabsorbție de H/O
Tulburare autosomal recesivă.
Deficitul pur de vitamina E este tratabil.

Colesteroloză (xantomatoză cerebrotendinoasă)

Este o tulburare autosomal recesivă
Vârsta de început este în a doua decadă de viață
Se datorează unui defect în absorbția sărurilor biliare.

» . Caracteristici clinice
Ataxie
Demenţă

Spasticitate
Neuropatie periferică
Cataractă
Xantoame în tendon.

Tratamiento

Se tratează cu acid chenodeoxicolic.

Encefalopatii mitocondriale

Aceasta este o tulburare ataxică cu debut tardiv. Se caracterizează prin:
Ataxie
Surditate
Demenţă
Neuropatie periferică.

Tulburări caracterizate prin repararea defectuoasă a ADN-ului

Ataxie telangiectazie
Xeroderma pigmentosum
Sindromul Cockayne.
Raportul bărbați-femei este de 1:1

Sindromul Cockayne

Este o tulburare autosomal recesivă.

» , Caracteristici clinice
Fotosensibilitate cutanată
Statură mică
Retardare mintală

Ataxia legată de X trebuie luată în considerare în timpul consilierii genetice.
Viteza de conducere motorie este redusă (în alte ataxii cu debut precoce, viteza reflexelor de conducere motorie reținute este normală).

Ataxia cerebeloasă cu debut precoce (începe înainte de vârsta de 20 de ani)
Ataxia lui Friedreich
Ataxie cerebeloasă cu debut precoce și reflexe tendinoase retenționate
Cu hipogonadism și surditate, am demență.
Cu mioclonie (sindromul Ramsay-Hunt, mioclonie baltică)
Cu degenerare pigmentară retiniană ± retard mintal și/sau

III. Trastornos Atáxicos de

meGIIDrO®

Caracteristicile neurologice esențiale sunt ataxia cerebeloasă progresivă, nistagmusul, mișcările coreoatetoide și apraxia oculomotorie.
Caracteristicile secundare includ telangiectazia oculocutanată, deficitul de imunoglobuline (IgA), infecția pulmonară și tumorile maligne.

Xeroderma Pigmentosa

Este o tulburare autosomal recesivă.

» , Caracteristici clinice
Fotosensibilitate cutanată și tumori maligne
Retardare mintală
Demenţă
Convulsii
Coreea
Distonie
Ataxie.

Rezultatele autopsiei sunt
Pierderea neuronală în creier, cerebel și trunchi cerebral .
Aspect de sare și piper pe retină
Ataxie.
Facies progeric (ochi scobiți, nas proeminent, urechi mari și bărbie proeminentă).

Ataxia legată de X

spasticitate și hiperreflexie a membrelor inferioare
Anomaliile scheletice și cardiace sunt absente.

surditate
Cu atrofie optică ± retard mintal
Cu cataractă și retard mintal (sindromul Marinesco-Sjögren)
Surditate și retard mintal cu debut în copilărie
Cu surditate congenitală
Cu caracteristici extrapiramidale
Ataxia spinocerebeloasă recesivă legată de X.

Ataxia lui Friedreich

Este o tulburare autosomal recesivă
Este cea mai frecventă dintre ataxiile ereditare
Vârsta de începere este între 2 și 16 ani.

Semne și simptome
Criteriile Anitei Harding pentru diagnosticul ataxiei Friedreich.
Moștenire autosomal recesivă
Vârsta de începere este înainte de 25 de ani.
La cinci ani de la început
Ataxia trunchiului și a membrelor
Reflexele tendinoase absente la nivelul picioarelor
Răspunsuri plantare extensoare
Viteze de conducere ale nervilor motori >40 m/s la nivelul membrelor superioare, cu PASN puține sau absente

Notă: VCN - Viteza de conducere nervoasă, PASN - Potențialul de acțiune al nervului senzorial.

După 5 ani de la început
Toate cele de mai sus, pe lângă dizartrie

Criterii suplimentare, neesențiale pentru diagnostic (prezente

în 2/3)
Scolioză
Slăbiciune piramidală a picioarelor
Absența reflexelor la nivelul membrelor superioare
Pierderea distală a poziției și a simțului articular la nivelul extremităților inferioare
ECG anormal (cardiomiopatie)

ECG-ul este neprețuit, deoarece aproape niciun alt tip de ataxie cu debut precoce **nu poate** *fi asociat cu boli cardiace .*

Alte caracteristici prezente în < 50%
nistagmus
Atrofie optică
Surditate
Slăbiciune distală și atrofie
Arcuri înalte
Diabetul zaharat
Parestezie
Tremor esențial
Vertij
Scăderea coeficientului de inteligență

Variante ale ataxiei Friedreich
Ataxie cu debut precoce cu reflexe prezervate - această afecțiune a fost localizată la cromozomul 9q13 și unele prezintă o expansiune repetitivă a trinucleotidelor în ataxia Friedreich.
Varianta cu debut tardiv - Debutul apare între 21-30 de ani. Progresia este mai lentă, cu o incidență mai puțin frecventă a scoliozei și a piciorului cav.

Rezultatele autopsiei
Degenerarea coloanei posterioare și a tracturilor spinocerebeloase
Pierderea neuronilor în ganglionul rădăcinii dorsale
Degenerarea tracturilor piramidale, a trunchiului cerebral și a creierului.

Diagnostic diferențial
Neuropatie senzorio-motorie ereditară
Abetalipoproteinemie
Deficit izolat de vitamina E.

Prognoză
Peste 90% dintre pacienți sunt imobilizați pe un scaun până la vârsta de 45 de ani.
Pacienții nu pot merge la 13 ani de la apariția simptomelor
Moartea este prematură atunci când sunt prezente diabetul zaharat și bolile de inimă.

Tratament g
Tratamentul diabetului, insuficienței cardiace și aritmiilor
Idebenonă - agent de eliminare a radicalilor liberi care îmbunătățește hipertrofia miocardică la pacienții cu ataxie Friedreich (fără îmbunătățirea funcției neuronale).

IV. Tulburări ataxice de etiologie necunoscută

Quicio Ta Mio

Ataxie cerebeloasă cu debut tardiv (debut de obicei după vârsta de 20 de ani)
Ataxia spinocerebeloasă (SCA) 1 până la 17
Ataxia episodică de tip 1
Ataxia episodică de tip 2
Ataxii autozomal recesive cu debut tardiv
Ataxii idiopatice cu debut tardiv.

Ataxia spinocerebeloasă de tip 1 - Cromozomul 6
Produsul genic este ataxina 1.
(Atrofie olivopontocerebeloasă)

Caracteristici clinice
Ataxie
Oftalmoparezăă
Simboluri piramidale
Caracteristici extrapiramidale precum parkinsonismul , rigiditatea, tremorul.
Fețe imobile
Reflexele la genunchi și gleznă pot fi pierdute
Alte reflexe sunt de obicei normale
Incontinență intestinală/vezică urinară.

Ataxia spinocerebeloasă de tip 2 - Cromozomul 12
Produsul genei anormale este ataxina 2.
Caracteristici clinice
Ataxie
Mișcări saccadice lente
Paloarea discului optic
Degenerarea retiniană
Semne piramidale și extrapiramidale minime.

Ataxia spinocerebeloasă tip 3 - Cromozomul 14

Aceasta este cunoscută și sub numele de boala Machado-Joseph.

Produsul genei anormale este ataxina 3 sau EMJ-ataxina.

Caracteristici clinice
JEM este clasificat în 3 tipuri clinice.
Tipul I JEM (scleroză laterală amiotrofică - Parkinsonism - - Distonie)
Slăbiciune și spasticitate a membrelor
Distonie a feței, gâtului, trunchiului și membrelor
Mers lent, rigid, clătinat
Slăbiciune faringiană
Nistagmus orizontal și vertical
Afectarea privirii verticale în sus
Oftalmoparezăr ■ ■ ■ ■ i
Fasciculații faciale și miokimie.
EMJ tip II (tip ataxic)
Defecte cerebeloase
Defecte piramidale și extrapiramidale
Oftalmoparezăă
Deficit de privire verticală în sus
Fasciculații faciale și linguale.
JME tip III (tip ataxico-amiotrofic)

Funcțiile cerebelului
Pierderea senzației distale
Atrofie distală
Reflexe osteotendinoase scăzute sau absente
Nu există caracteristici piramidale sau extrapiramidale .

Ataxia spinocerebeloasă de tip 4 - Cromozomul 16

Caracteristici clinice
Ataxie
Neuropatie axonală senzorială
Simboluri piramidale
Mișcări oculare normale.

Ataxia spinocerebeloasă tip 5 - Cromozomul 11

Aceasta este cunoscută și sub numele de ataxie Lincoln.

Caracteristici clinice
Ataxie
Disartrie.

Ataxia spinocerebeloasă tip 6 - Cromozomul 19

Caracteristici clinice
Ataxie
Disartrie
nistagmus
Ușoară pierdere a sensibilității proprioceptive.

Ataxia spinocerebeloasă tip 7 - Cromozomul 3

Produsul genei anormale este ataxina 7.

Caracteristici clinice
Oftalmopareză
Pierderea vederii
Ataxie
Disartrie
Extensor plantar
Degenerarea pigmentară a retinei.

Ataxia spinocerebeloasă tip 8 - Cromozomul 13

Caracteristici clinice
Ataxie
Disartrie
nistagmus
Spasticitatea picioarelor
Sensibilitate redusă la vibrații.

Ataxia spinocerebeloasă de tip 9

O singură familie a fost identificată.

Ataxia spinocerebeloasă tip 10 - Cromozomul 22

Caracteristici clinice
Ataxie
Disartrie
nistagmus
Crize parțiale complexe și crize motorii generalizate.

Ataxia spinocerebeloasă tip 11 - Cromozomul 15

Caracteristici clinice
Ataxie
Disartrie
nistagmus vertical
Hiperreflexie.

Ataxia spinocerebeloasă tip 12 - Cromozomul 5

Caracteristici clinice
Scuturare
Bradykinezie
Hiperreflexie
Distonie
Ataxie
Disautonomie
Demenţă.

Ataxia spinocerebeloasă tip 13 - Cromozomul 6

Caracteristici clinice

Ataxie
Hiperreflexie
Extensor plantar
Disartrie
Disfagie
Retardare mintală.

Ataxia spinocerebeloasă tip 14 - Cromozomul 19 a fost descrisă doar într-o singură familie japoneză.

Ataxia spinocerebeloasă de tip 15

A fost descrisă într-o familie americană cu ataxie cerebeloasă pură cu progresie lentă.

Ataxia spinocerebeloasă de tip 16 - cromozomul 8 a fost raportată într-o altă familie japoneză.

Ataxia episodică de tip 1

Defectul genetic este localizat pe cromozomul 1 (gena canalului de potasiu)

ftj

Caracteristici clinice ALE LLLL

Atrofia cerebelosa (más marcado en el vermis)
Atrofia olivar

Ataxia con una duración de minutos

sto

Semne cerebeloase non-progresive

Tratament

Prezintă un răspuns bun la fenitoină.

Ataxia episodică de tip 2

Defectul genetic este localizat pe cromozomul 19 (gena canalului de Ca++).

Caracteristici clinice

Ataxia durează zile întregi
Cauzate de stres sau oboseală
Nistagmus cu privirea în jos
Semne cerebeloase progresive cu atrofie

„K” *Tratament*

Răspuns bun la acetazolamidă.

Ataxia recesivă autosomală cu debut tardiv

Vârsta de început este a patra decadă.

Ataxie
Oftalmoplegie supranucleară
Disfuncție corticobulbară
Semne piramidale.

Ataxia idiopatică cu debut tardiv

Características Clínicas

Cele trei tipuri sunt:

Tipul 1

Vârsta de debut este în decada a cincea

YO *Caracteristici clinice*

Mers ataxic progresiv
membrelor superioare este păstrată
Disartrie ușoară sau absentă
Demența poate fi sau nu prezentă
Caracteristicile secundare sunt

I. *Caracteristici clinice*

Ataxie
Tremor postural și tremor de intenție grosieră.

Tipul III

c. Protuberancia normal.

Este cea mai frecventă formă. Apare de obicei între vârstele de 35 și 55 de ani. Este mai răspândită la bărbați.

Características clínicas

Ataxie
Neuropatie periferică
Demență

Cauze dobândite ale ataxiei cu debut tardiv

Alcoolismul cronic

Este cea mai frecventă cauză a degenerării cerebeloase la adulți
Mersul ataxic este mai frecvent decât ataxia la nivelul membrelor superioare
Există dovezi de ezitare a capului.
Rar apar dizartrie și nistagmus.

Antiepileptice (fenitoină)
Ataxia cerebeloasă ireversibilă
Disartrie
nistagmus
Scăderea reflexelor tendinoase profunde
Neuropatie periferică
Hipotiroidism

la . Ataxie
Disartria și dismetria oculară sunt rare.
b. Sindromul paraneoplazic
E ciudat.
la .
Simptomele neurologice le pot preceda pe cele ale neoplasmului cu doi sau trei ani.
Este subacut la început
Mersul ataxic și mișcările membrelor
e . Disartria este frecventă
Sunt prezente și alte sindroame paraneoplazice, cum ar fi neuropatia periferică și sindromul miastenic.
Carcinomul pulmonar și ovarian sunt cele mai frecvente tumori maligne.

5. Infecții
Infecțiile pot provoca ataxie cerebeloasă acută.
Este secundar infecției
la un neuroblastom
. 50% din cazuri.
Encefalomielita acută diseminată postinfecțioasă - Apare
b. după oreion, varicelă, gripă, rubeolă, mononucleoză infecțioasă și pneumonie cu micoplasma.
c. Boala legionarilor - Se prezintă cu caracteristici neurologice și pneumonie.
Semnele neurologice includ ataxie, nistagmus, oftalmoplegie și dizartrie.
Malarie – *Plasmodium falciparum* provoacă sindrom cerebelos la 2-4 săptămâni după debutul febrei. Acest lucru se poate datora unor mecanisme imunologice.
d. Alte infecții - cisticercoză, boala Lyme, borrelioză, abces cerebelos focal datorat infecțiilor bacteriene sau tuberculoase.

Ataxia și neuropatia periferică

si
Boala Refsum
Ataxie telangiectazie
Abetalipoproteinemie
Tabes dorsal
Ataxia lui Friedreich
Ataxia spastică ereditară.

Sindromul Ramsay Hunt

Ataxia mioclonică progresivă - Aceasta implică ataxie cerebeloasă progresivă, mioclonii și convulsii.

Cauze

Boala Unverricht-Lundborg
Boala corpului Lafora
Lipofuscinoză ceroidă neuronală
Sialidoză
Boli mitocondriale.

Scleroză multiplă
Este o boală cronică, care afectează cel mai frecvent persoanele tinere și de vârstă mijlocie și este caracterizată patologic prin prezența inflamației cronice, demielinizării și gliozei (cicatrizării) la nivelul SNC, cu remisiuni și exacerbări ale simptomelor și semnelor clinice.
Vârsta incidenței - 20-40 de ani
Femeile sunt mai afectate decât bărbații
Asociat VEB.

picioare?

Caracteristicile clinice ale LrL

Poate fi monosimptomatică în aproximativ 50% și polisimptomatică în alte 50%.
Evoluția clinică a sclerozei multiple (Fig. 8.109)
MRR) (85%)
Pacienții prezintă o recidivă completă, cu sau fără recuperare, și sunt stabili clinic între aceste episoade.
Tipul secundar progresiv (PMS)
• Începe ca EMRR
Această fază este caracterizată printr-o progresie treptată a dizabilității, cu sau fără recidive suprapuse. Cincizeci la sută din recidivele remisive devin recidive secundare progresive începând la 10 ani de la debut.
Tipul primar progresiv (10%) (EMPP)
Această fază este caracterizată printr-o progresie treptată a dizabilității fără recidive suprapuse.
Tip progresiv cu recidive (5%)
Această fază este caracterizată printr-o progresie treptată a dizabilității de la debutul bolii, însoțită ulterior de una sau mai multe recidive.

Motor
Inițial, slăbiciunea este prezentă doar în timpul efortului, cu recuperare după repaus, dar ulterior, pe măsură ce boala progresează, slăbiciunea persistă chiar și în repaus.
Semnele sunt predominant NMS, evidențiate prin - reflexe osteotendinoase, semnul Ba binski, pierderea reflexului abdominal (pierdut foarte devreme în cursul bolii).

Atrofia mușchiului mic al mâinii și spasticitatea sunt prezente în boala avansată.

Senzorial

Furnicături, parestezii sunt frecvente

Durerea este rară, dar poate fi prezentă nevralgia de trigemen. Semnul Lhermitte este prezent (durere ascuțită la nivelul gâtului care iradiază spre umeri la flexia sau extensia gâtului din cauza afectării coloanei posterioare).

Semne cerebeloase

Acestea sunt frecvente în cazurile stabilite de scleroză

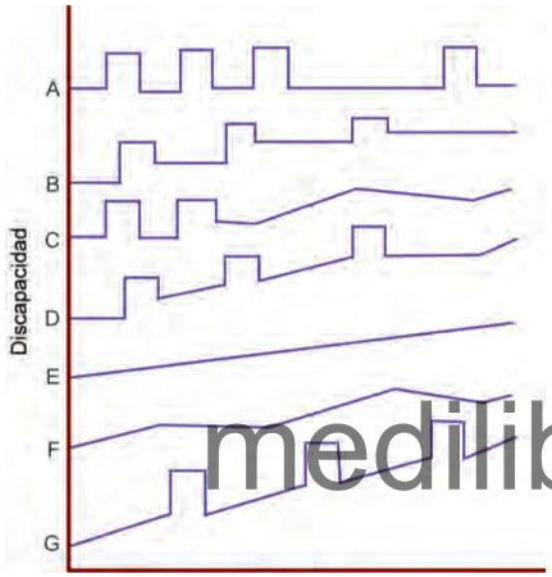

A y B - Recurrente - remitente
C y D - Secundaria progresiva
E y F - Primaria progresiva
G * Recurrente progresiva
Fig. 8.109: Fases clínicas de la esclerosis múltiple

Presentaciones Comunes en la Esclerosis Múltiple

Modo de inicio	*Frecuencia*
Debilidad o pérdida del control de una o más extremidades	50%
Síntomas visuales	30%
Síntomas sensoriales	10%
Varios	10%

multiplă.

Ocular (Fig. 8.110)

Neurita optică este frecventă la debutul bolii , deși rară în evoluția ulterioară a acesteia.

Alte semne oculare includ scotom central, diplopie, nistagmus, neurită retrobulbară și paloare exagerată a discului optic în regiunea temporală.

Afectarea nervilor cranieni (paralizia nervului cranian III, oftalmoplegie internucleară sau paralizia nervului cranian VI).

Simptome paroxistice

Nevralgie de trigemen și/sau nevralgie glosofaringiană/spasm hemifacial

Slăbiciune facială

Surditate și vertij

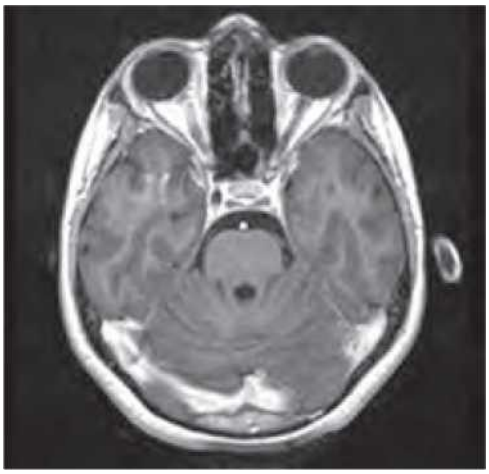

Fig. 8.110: Esclerosis Múltiple. Neuritis retrobulbar (derecha) - engrasamiento del nervio óptico

Leziuni ale trunchiului cerebral (disartrie)

Loțiune, euforie, delir și demență terminală)

Disfuncție intestinală/vezică urinară/sexuală.

Evenimente care influențează cursul

5. Epilepsîn timpul sarcinii. Cu toate acestea, evoluția bolii
6. Sîntomarămâne neschimbată.

Sarcina: Simptomele și semnele tind să regreseze

Infecții: Există o creștere a simptomelor și semnelor fie înainte, după, fie în timpul infecțiilor. *Inoculare:* Simptomele apar sau reapar imediat după inoculare împotriva unei varietăți de infecții.

Trauma crește rata de recidivă.

Fenomenul Uhthoff: Agravarea simptomelor (slăbiciune crescută și scăderea vederii) la expunerea la căldură (baie fierbinte) sau după exerciții fizice (oboseală).

Stres emoțional: Simptomele se pot agrava imediat după
3. stresul emoțional.

Criterii de diagnostic

Evaluarea SNC ar trebui să releve o anomalie definitivă.

4. Participarea predominantă a substanței albe
   - Implicarea tracturilor lungi - piramidal, cerebelos, fascicul longitudinal medial (MLF), nerv optic și coloane posterioare

medilibros

3. Historia clínica/examen clínico debe implicar la participación de dos o más áreas del SNC - RM/ evaluación de las respuestas evocadas pueden ser utilizadas para documentar lesión secundaria en la ausencia de evidencia clínica
   Una RM confirmatoria debe revelar ya sea 4 lesiones que afectan a la sustancia blanca o 3 lesiones en la que una de las lesiones se encuentre en la región periventricular. Las lesiones aceptadas deben ser > 3 mm de diámetro
   Para los pacientes > 50 años de edad, dos de los siguientes criterios deben cumplirse - (a) El tamaño de la lesión > 5 mm (b) Lesiones situadas adyacentes a los cuerpos de los ventrículos laterales (c) Lesiones localizadas en la fosa posterior
   Las lesiones se disocian en tiempo y ubicación - 2 o más episodios que involucran diferentes sitios del SNC - cada uno dura al menos 24 horas y ocurre al menos con un mes de diferencia, o
4. gradualmente/ progresión paso a paso durante 6 meses si va acompañada de aumento de la síntesis de IgG o 2 o más bandas oligoclonales -
   La RM puede utilizarse para documentar la dise
   minación en el tiempo si una nueva les·ór en T₂ o ¡ lesión que capte gadolinio es vista 3 o más meses después de un

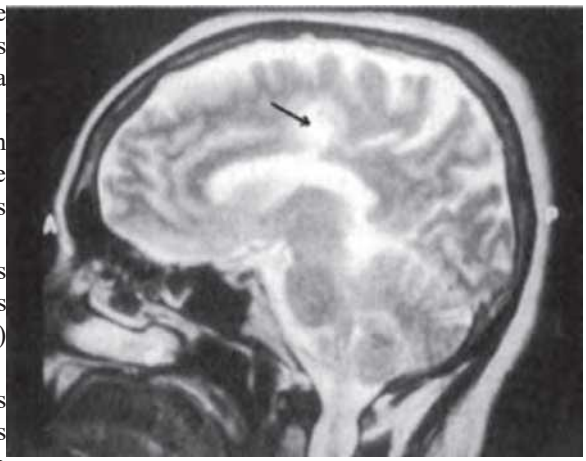

Fig. 8.111: RM del cerebro - placa periventricular en la esclerosis múltiple

Hadoy

5.

Categorías Diagnósticas

Esclerosis múltiple definitiva - Los 5 criterios cumplidos
Esclerosis múltiple probable - Todos los criterios salvo
Sólo uno de los objetivos anormales a pesar de 2 episodios sintomáticos
O sólo un episodio sintomático con 2 o más objetivos anormales

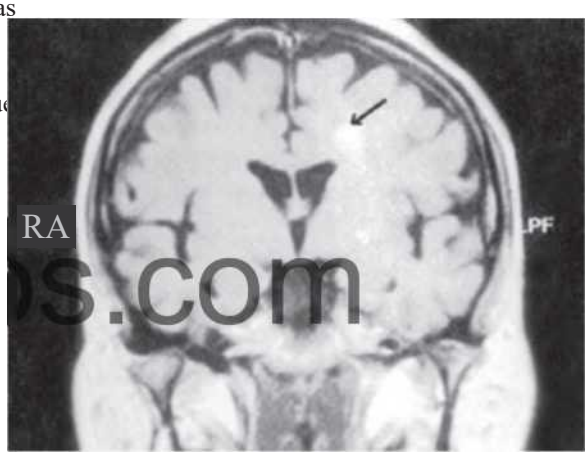

Fig. 8.112: RM del cerebro - placa periventricular en la esclerosis múltiple

Cu risc de scleroză multiplă - Criteriile 1, 2, 3 și 5 sunt îndeplinite

- Pacientul are un singur episod simptomatic și o singură țintă anormală

4

Cercetare

Niciun test nu este patognomonic și diagnostic.
Proteine din LCR: < 100 mg/dl
Celule < 75/microlitru - Pleocitoză mononucleară
Electroforeza LCR: Evidențiază benzi oligoclonale
Potențialele vizuale, auditive și somatosenzoriale evocate sunt prelungite.
RMN: Este foarte sensibil la detectarea leziunilor produse de scleroza multiplă (prezența plăcii periventriculare) (Fig. 8.111

Tratamiento

El tratamiento puede ser dividido en tres categorías.
1. Medicamentos modificadores de la enfermedad.
și 8.112).
EMRR.
Interferon [31a - 30 mcg intramuscular o dată pe săptămână].
Interferon 3 1b - 250 mcg s.c. în zile alternative.
Acetat de glatiramer - 20 mg s.c. zilnic. Durata tratamentului: 6 luni
Decizii terapeutice - scleroză multiplă
În scleroza multiplă recurent-remisivă (SMRR), inițierea tratamentului trebuie amânată la pacienții cu un examen neurologic normal, un singur atac, frecvență scăzută a atacurilor sau o povară a bolii scăzută, evaluată prin RMN cerebral. Până la stabilizarea acestora, se vor efectua evaluări periodice și RMN (o dată la 6 luni sau după cum este necesar).
În cazul unei exacerbări acute a sclerozei multiple recurent-remisive (SMRR) – Dacă nu există afectare funcțională,

tratamentul va fi simptomatic. Dacă există afectare funcțională, tratamentul se va face cu metilprednisolon sau prednison.
Scleroză multiplă recurent-remisivă instabilă (SMRR) – Tratamentul va consta în interferon p1a sau p1b sau acetat de glatiramer. Dacă pacientul nu tolerează medicația sau dacă răspunsul este slab, tratamentul se face cu natalizumab – 300 mg intravenos o dată pe lună.
În SPMS - Tratament cu interferon pi -ia sau pi- ib. Dacă nu tolerează medicamentul sau răspunsul este slab, luați în considerare tratarea lor cu unul dintre următoarele medicamente - mitoxantronă, azatioprină, metotrexat, pulsuri de ciclofosfamidă, gamaglobulină intravenoasă, pulsuri de metilprednisolon intravenos.
În EMPP - Tratament simptomatic.
Exacerbare acută - Metilprednisolon 1 g intravenos zilnic timp de 3 zile, urmat de prednisolon oral 60 mg zilnic timp de 5 zile, în doze reduse treptat - 2 săptămâni
Tratament simptomatic

Espasticidad con
Baclofen 15-18 mg/día en dosis divididas Tisanidina 2-8 mg/d
Dolor - Carbamazepina 100-1200 mg/día

Gabapentin 3fl-flofln ^ e í fl J | | | LJ I y O ^ Ș udo fc o^flcieyflnfla| Fenitoină 300-400 mg/zi^^ ^"a. Stap h . aureus
Amitriptilină 25-150 mg/zi
Simptome paroxistice - Carbamazepină, Gabapentină sau Acetazolamidă.
Vezică spastică - Se tratează cu anticolinergice precum oxibutinină 5 mg TDS, tolterodină 1-2 mg BD sau propantelină 7,5-15 mg de patru ori pe zi.

Variante clinice

Neuromielita optică (boala DEVIC) Neurită optică acută cu mielită.
SM acută (varianta Marburg)
Este o boală acută, fulminantă, de obicei fatală în decurs de un an.

Prognoză

Treizeci și cinci la sută în 5 ani
Șaizeci și cinci la sută în 20 de ani
Douăzeci la sută mor din cauza complicațiilor.

Meningită

Meningita este o infecție a arahnoidei și a LCR-ului din spațiul arahnoidian.

Cauze

Nou-născuți: E. coli
Copii: (1 lună până la 15 ani)
Haemophilus influenzae
Streptococcus pneumoniae
Neisseria meningitidis
Adulți
Tineri - Meningococ
Vârstnici - Streptococcus pneumoniae.
Persoane în vârstă și imunocompromise
Pneumococ
Listeria
Tuberculoză
Organisme Gram-negative
Criptococ.
Viral
Enterovirus
Virusul herpes simplex
Virusul oreionului
Virusul gripal
Virusul encefalitei japoneze
Arbovirus
Virus de la rabia
VIH TDS Diazepam 1-2 mg TDS
6. Meningitis nosocomial y post-traumática:
a. Klebsiella pneumoniae
b. ^^coli
aph. aureus
7. Meningitis en situaciones especiales:
Derivación de LCR - Staphylococcal
Prodecimientos espinales - Pseudomonas.
Meningitis por TB es común en los extremos de la vida, en niños y ancianos.

Características Clínicas (Figs. 8.113 a 8.115)

Las características clínicas se deben a mediadores inflamatorios y no a la infecciones directas.
Signos meníngeos (signo de Kernig, signo de Bru- dzinski y opistotonos) (Fig. 8.114 y 8.115).
Signos de hipertensión intracraneal.
Signos de sepsis (fiebre, artritis, comportamiento extraño, erupciones, petequias (meningococcus), shock, coagulación intravascular diseminada (CID), taquicardia, taquipnea).
Crisis Convulsivas focales o generalizadas.
Los signos meníngeos están invariablemente presentes en 50% de los pacientes y su ausencia no descarta meningitis bacteriana. En 10-20% de los casos ocurre parálisis de nervios craneales (IV, VI y VII). Ocasionalmente pueden ocurrir déficits neurológicos focales como defectos del campo visual, disfasia y hemiparesis.

Factores Predisponentes

1. Trauma craneal (fracturas de la base del cráneo)

Fig. 8.113: Método para examinar la rigidez del cuello. Método para exploración del signo de Kerning

medilib

Fig. 8.114: Etapa 1 - flexionar la cadera a 90 grados con la rodilla flexionada

Sinuzita, mastoidita si otita medie
Stări imunosupresate (carcinom, HIV, splenectomie pentru anemie falciformă)
Diabetul zaharat
Pneumonie
Alcoolism
Șuntul LCR
iatrogenă (după puncție lombară).

Cercetare

Analiza LCR

Singurele investigații care pot confirma diagnosticul sunt puncția lombară și analiza LCR.

Puncția lombară este contraindicată în prezența edemului papilar cu sau fără deficite neurologice sau meningococemie (risc de sângerare). Cu toate acestea, puncția lombară trebuie planificată după o tomografie computerizată preliminară.

Encefalita este o infecție a creierului. Virusurile care cauzează encefalita includ herpesul simplex (cel mai frecvent), rujeola, oreionul, varicela, poliomielita, encefalita japoneză B și

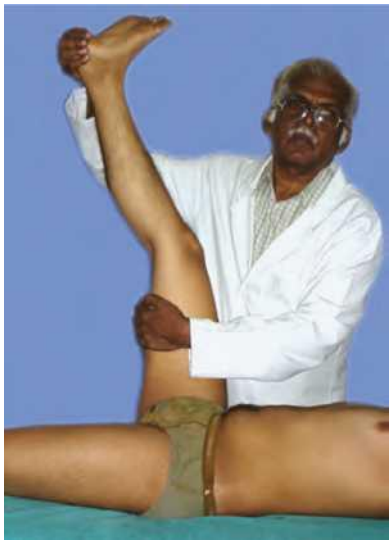

Fig. 8.115: Etapa 2 - extender la rodilla. Palpar el espasmo isquitibial

Analiza precoce a LCR poate fi normală și, prin urmare, puncția lombară trebuie repetată dacă semnele meningeale persistă.

Se trimit 3 probe de LCR (8 picături sau % CC în fiecare probă) pentru colorare Gram și cultură urgentă, studiu virologic și biochimic (în special glucoză).

Scăderea glicozei în LCR

Meningită bacteriană (în mod notabil mai scăzută în meningita piogenă decât în meningita tuberculoasă)
Meningita carcinomatoasă
Hematomielie
Hemoragie epidurală.

Encefalită

arbovirusurile.

Organisme care nu sunt observate în LCR

Ceftriaxona 2 g IV la fiecare 12 ore sau cefotaximă 2 g IV la fiecare 4 ore pot fi administrate împreună cu vancomicină 500-750 mg IV la fiecare 6 ore. Se adaugă suplimentar ampicilină 2 g IV la fiecare 4 ore pentru pacienții imunocompromiși și adulții în vârstă (> 50 de ani).

Vancomicina nu trebuie utilizată singură.

Terapie adjuvantă - Dexametazonă

Dexametazona reduce inflamația.

Dexametazona își exercită efectul benefic prin inhibarea sintezei IL-1 și TNF din celulele inflamatorii la nivel de ARNm, reducând rezistența la fluxul de lichid cefalorahidian și stabilizând bariera hematoencefalică. Dexametazona 10 mg trebuie administrată intravenos cu 20 de minute înainte de prima doză.

Tratamiento Empírico de Meningitis

Edad y microorganismos comunes	*Elección de antimicrobiales*
Neonatos: *E. coli* - estreptococo Ș hemolítico - Listeria monocytogenes	Ampicilina + Cefotaxima
Niños < 14 años: *H. influenzae* - Meningococos - *S.pneumoniae*	Cefotaxima o Ceftriaxona + Vancomicina
Adultos: Neumococos - Meningococos	Cefotaxima 2 g IV q4hr o Ceftriaxona 2 g IV q12hrs + Vancomicina
Ancianos e inmunodeprimidos: Neumococos - *Listeria monocytogenes* - Organismos gram negativos	Ampicilina 2 g IV q4hr + Cefotaxima 2 g IV q4hr o Ceftriaxona + Vancomicina 500-750 mg IV q6hr
Nosocomial y post-traumática: *K. pneumoniae - E.coli - S. aureus - Pseudomona aeruginosa*	Ampicilina 2 g IV q4hr + Ceftazidima 2 g IV q8hr + Vancomicina 500-750 mg IV q6hr

o doză de antibiotic și continuați la fiecare 6 ore timp de 4 zile.

Justificarea administrării dexametazonei cu 20 de minute înainte de antibiotice este că aceasta inhibă producția de TNF de către macrofage și microglie numai dacă este administrată înainte ca aceste celule să fie activate de endotoxină. Dexametazona nu trebuie utilizată atunci când pacientul este în șoc.

Simptome și semne

Durere *de* cap

Semne [neurologice de] model mb-ao-an^ ete^da și care au proprietăți diferite! [Semne] meningeale . III III Kx I [c] i [ona] [l] este [<] ■ X ^Xxl

[febră], modificări [senzoriale].

□S, Investigații

CT: Este utilă pentru a diferența encefalita de abcesele cerebrale și tumorile SNC (Fig. 8.116).

Puncție lombară: presiunea LCR este crescută cu creșterea proteinelor și pleocitoză limfocitară.

EEG: Prezintă scădere difuză cu descărcări epileptiforme în encefalita herpetică.

Analiza izotopică: Absorbția crescută a izotopilor în lobul temporal este o caracteristică a encefalitei herpetice.

Biopsie cerebrală: Este utilă în encefalita herpetică potențial tratabilă.

Testele serologice și imunologice sunt utile în confirmarea diagnosticului.

Îngrijire medicală specializată

Menținerea echilibrului fluidelor și a stării nutriționale

ICP crescută este redusă cu dexametazonă

Manejo

4 mg la fiecare 6 ore

Encefalita herpetică simplex se tratează cu aciclovir 10 mg/kg intravenos de 3 ori pe zi, timp de 10 zile.

Aciclovir 15-30 mg/kg la fiecare 8 ore timp de 10-14 zile în meningita virală.

Prognoză

Cea mai mare mortalitate se observă în cazul herpesului simplex (rata mortalității este de 15-20%).

Boala virală lentă

La enfermedad por virus lento que involucra al sistema nervioso central por lo general ocurre meses o inclusive L agentes transmisibles [is] de los virus conven-

Panencefalita sclerozantă Subacut (PEES)

Are o evoluție cronică, progresivă și în cele din urmă fatală. Este cauzată de virusul rujeolei. Apare la copii și adolescenți.

Este mai frecventă între 5 și 15 ani.

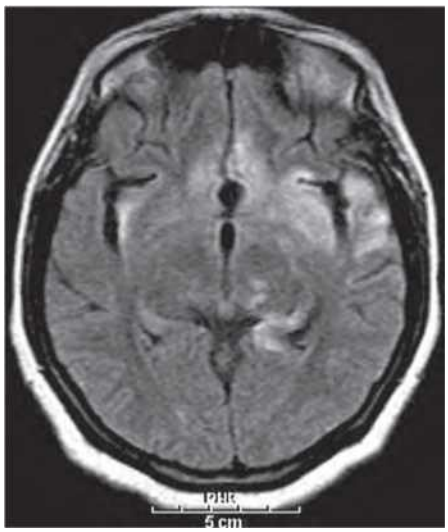

Fig. 8.116: Encefalitis por herpes simple

Caracteristici clinice

Declin intelectual, apatie și stângăcie.
Spasme mioclonice, rigiditate și demență.

Cercetare

1. Analiza LCR:

Pleocitis linfocítica o acelular, gamma globulina notablemente elevada (anticuerpos contra el sarampión)

EEG:

Ráfaga periódica de ondas trifásicas.

Tejido cerebral - cultivo positivo de virus del sarampión (métodos inmunocitoquímicos).

Manejo

Prevención por la vacuna del sarampión
No existe un tratamiento específico
Puede tratarse con isoprinosina e INF-a intratecal.

Kuru

Las características cardinales son ataxia cerebelosa severa con movimientos involuntarios asociados (coreo-atetosis, mioclono y temblor
Alteración mental
La fuente de trans material infectado del cerebro humano (prácticas caníbales).

Boala Creutzfeldt-Jakob

De obicei, apare sporadic, deși 5-15% sunt familiale cu moștenire autosomal dominantă. IIF

Caracteristici clinice

Manifestările clinice sunt demență severă și progresivă, tulburări piramidale și extrapiramidale.

motorii și semne și simptome ale disfuncției cerebeloase.

Cercetare

EEG: Modelul tipic al complexelor periodice cu unde ascuțite constă într-un ritm de fond lent generalizat, întrerupt de complexe bilaterale sincrone cu unde ascuțite care apar la intervale de 0,5-2,5 secunde și durează 200-600 milisecunde.

CT și RMN: Prezintă atrofie corticală generalizată (gradul demenței clinice nu este proporțional cu cantitatea de țesut pierdută)

Biopsia cerebrală: Acesta este standardul de aur pentru diagnosticarea bolii Creutzfeldt-Jakob. Caracteristicile patologice sunt modificări spongiforme.

Oclonus și tremor) (Fig. >.117). lună (vacuole mici rotunde) în cadrul neuro-
și semne de eliberare frontală. pilus, pierdere neuronală, hipertrofie și proliferare a
Această misiune se datorează ingerării celulelor gliale și absenței unei inflamații semnificative.
sau implicarea substanței albe. Modificările de mai sus sunt observate predominant în

Condiții	*Aspect*	*Celule*	*Proteină de glucoză*		*Corp*
Normal	Clara	Limfocite < 4/ mm3	2/3 din nivelul de glucoză plasmatică	20-40 mg%	Nul
Piogenic	Întunecat	Polimorfe 1000/ mm³	< 2/3 din glucoză plasmă (40 mg%)	1-5 mg%	Prezent
Tuberculoză	Ștergeți sau fibrină galbenă PMN	/LIN/Mixt	< 2/3 din glucoză plasmă	1-5 mg%	Bacilul acid-rezistent prezent în pânza de
Aseptic (viral)	Clara	Celule mononucleare 50-1500/ mm³	Normal	sau ridicat	Nul
Malignitate	Clara	Limfocite 0-100	Scăzut,	Normal sau Ridicat	Nul

Tratament

Corp	*Selecția antibioticelor*	*Doza*	*Durată*
Pneumococ	Benzilpenicilină sau ceftriazonă	20 de lakh la fiecare 2 ore sau 40 de milioane de dolari la fiecare 4 ore 2 g intravenos la fiecare 12 ore	10 până la 14 zile
Meningococ	Benzilpenicilină sau Cefotaximă	20 de lakh la fiecare 2 ore sau 40 de milioane de dolari la fiecare 4 ore 2 g intravenos la fiecare 4 ore	10 până la 14 zile
Haemophilus gripă	Cloramfenicol sau Cefotaximă sau Ceftriaxonă	1 până la 1,5 g intravenos la fiecare 6 ore 2 g intravenos la fiecare 4 ore 2 g intravenos la fiecare 12 ore	10 zile
Listeria monocytogenes	Ampicilină + Gentamicină	g IV la fiecare 4 ore 5 mg pe kg/zi la fiecare 8 ore	3 până la 4 săptămâni

Organisme Gram-negative	Cefotaximă sau	2 g intravenos la fiecare 4 ore	
	Ceftriaxonă	2 g intravenos la fiecare 12 ore	2 săptămâni

ganglionii bazali, cerebelul și talamusul. Trunchiul cerebral și măduva spinării sunt de obicei păstrate.

Sistemul nervos autonom

Sistemul nervos autonom este compus din căi simpatice și parasimpatice. Acestea funcționează sub nivelul conștiinței și răspund rapid la schimbările care amenință să perturbe constanța mediului intern.

Scurgerea simpatică provine din coloana cenușie intermediolaterală a măduvei spinării, de la T1 la L2 (scurgere toracolumbară). Această scurgere comunică cu fibrele ganglionare care inervează vasele de sânge, inima, plămânii, foliculii de păr, glandele sudoripare și viscerele abdominopelvine.

Sistemul nervos parasimpatic se extinde de la trunchiul cerebral prin nervii cranieni III, VII, IX și X și segmentele sacrale ale măduvei spinării (S2 , S3 , S4) (fluxul craniosacral). Acești nervi fac sinapsă în ganglionii parasimpatici, iar fibrele postganglionare inervează organele țintă .

Ganglionii simpatici sunt situați în regiunea paraspinală, în apropierea măduvei spinării, în timp ce ganglionii parasimpatici sunt situați în apropierea organelor terminale respective.

Atât sistemul simpatic, cât și cel parasimpatic se află sub controlul hipotalamusului (hipotalamusul anterior - parasimpatic, hipotalamusul posterior - simpatic) » 8.117).

Cauzele neuropatiei autonome

Primarias

10 Disautonomie familială
Hiperbradicinism familial.

Indus de medicamente
Alcoolism

Tranchilizante, barbiturice, fenotiazine
Antidepresive triciclice, inhibitori MAO
Antihipertensive vasodilatatoare (prazosin, hidralazină).
Antihipertensive cu acțiune centrală (metildopa, clonidina)
Blocante neuronale adrenergice (guanetidină)
Blocante alfa-adrenergice
Blocanți ganglionari
Inhibitor ECA: Captopril.

Testul reflex cardiovascular

Parasimpatic

Testele se bazează pe ritmul cardiac.

Manevra Valsalva

Procedură: Rugați pacientul să sufle în mușțiucul manometrului și să mențină o presiune de 40 mmHg timp de 15 secunde, înregistrând continuu ECG-ul. Manevra Valsalva este:

FR mai lungă [XXI] după manevră

RR mai scurt în timpul suflării

Repetați testul de trei ori și faceți media.

Răspunsul ritmului cardiac la respirația profundă

Procedură: Rugați pacientul să respire profund și uniform, la o rată de șase respirații pe minut. Măsurați diferența dintre ritmul cardiac maxim în timpul inspirării și ritmul cardiac minim în timpul expirării în fiecare ciclu respirator. Repetați testul de trei ori și calculați

por minuto y registrar el E(

Normal	*Límite*	*Anormal*
> 1.21	1.11-1.20	< 1.10
> 15	11-14	< 10
< 10 mmHg	11-29 mmHg	> 30 mmHg
> 16 mmHg	11-15 mmHg	< 10 mmHg
> 1.04	1.01-1.03	< 1

XXI Insuficiența autonomă primară (PAF)
Sindromul Shy-Drager (atrofie multisistemică)
PAF cu boala Parkinson.

Secundar

Diabetul zaharat
Amiloidoză
Sindrom autoimun Guillain-Barré, miastenia gravis, artrita reumatoida, disautonomie
Carcinomatoasă
Metabolice - porfirie, boala Tangier, boala Fabry
Neuropatie senzorială ereditară
Infecții ale SNC: sifilis, boala Chagas
Leziuni hipotalamice/mezencefalice
Leziuni ale măduvei spinării (leziuni ale măduvei spinării toracice)

media.

Interpretarea dovezilor

Teste	*Valori de referință*
Manevra Valsalva. Ritm cardiac maxim-minim în timpul respirației profunde. Raportul ritmului cardiac în decubit dorsal și ortostatism de 30:15. Scăderea presiunii sistolice la ortostatism. Creșterea tensiunii arteriale diastolice la presiunea manuală.	

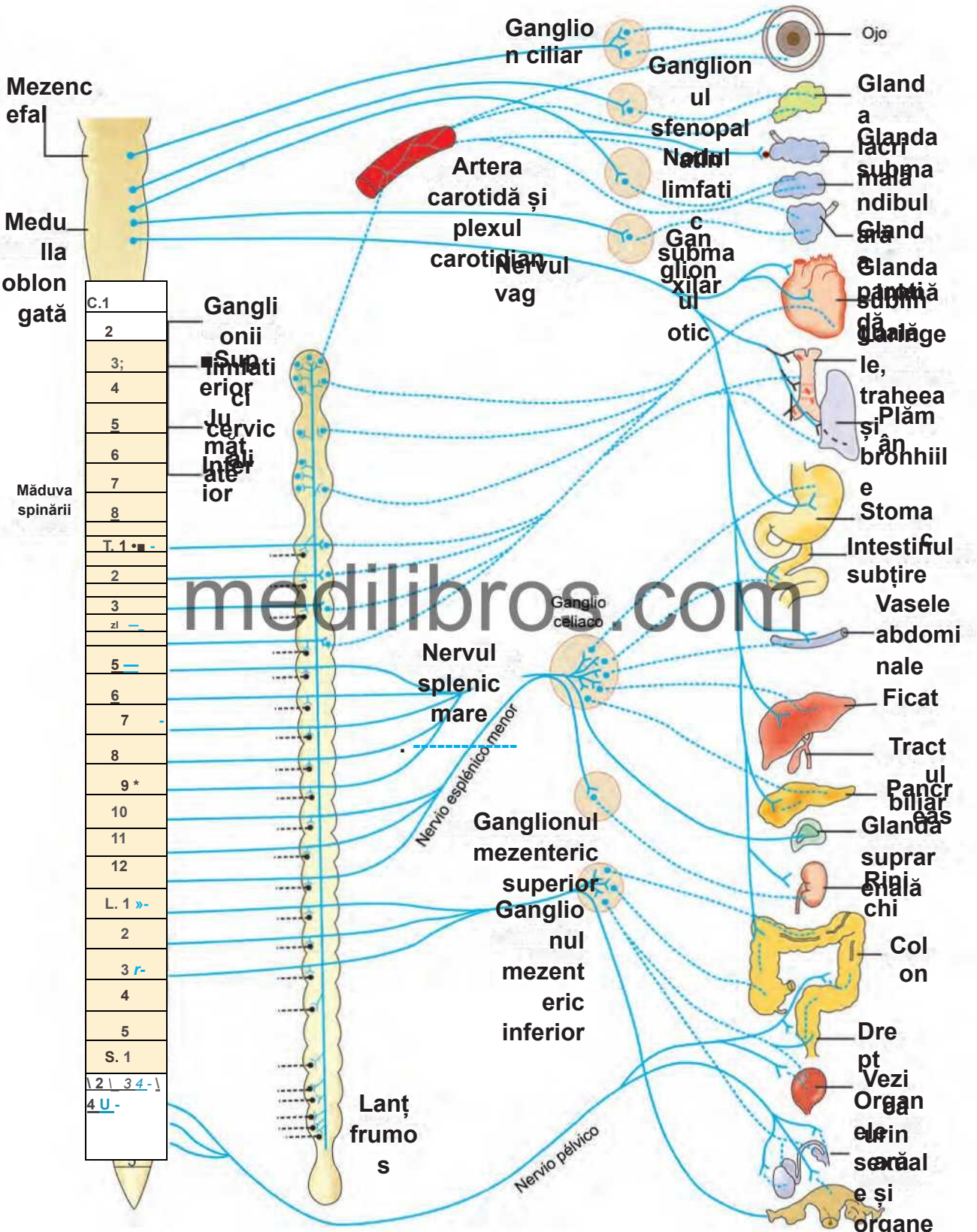

medilibros.com

Fig. 8.117: Sistem nervos autonom

Răspuns imediat al ritmului cardiac la ridicarea în picioare

Procedură: Rugați pacientul să se întindă în poziție de repaus și să înregistrați ECG-ul continuu timp de mai mult de 30 de bătăi. Raportul de bătăi este calculat la 30:15.

II. Prietenos

Scăderea tensiunii arteriale posturale

Procedură: Înregistrați tensiunea arterială a pacientului în timp ce acesta trece din poziția culcat pe spate în poziție ortostatistică timp de cel puțin trei minute. Scăderea tensiunii arteriale sistolice posturale este semnificativă.

Răspunsul tensiunii arteriale la presiunea manuală susținută *Procedură:* Mai întâi, estimați contracția voluntară maximă (CVM). Apoi, mențineți presiunea manuală la 30% din CVM timp de până la 5 minute. În continuare, măsurați tensiunea arterială în fiecare minut. Calculați diferența dintre tensiunea arterială diastolică chiar înainte de eliberarea presiunii manuale și după reluarea acesteia.

Teste obiective

	Post-ganglionar	*Pre-ganglionar*
PCRAP PTS	Anormal Anormal	Normal Anormal

PCRAP: Test cantitativ al reflexului pseudo-axonic PTS: Test de transpirație „ermorrcguTanora^^”

Management

Tratamentul hipotensiunii posturale

Întrerupeți administrarea medicamentelor care pot exacerba hipotensiunea posturală.

Dormiți într-o poziție cât mai verticală posibil (minimizați hipertensiunea arterială în decubit dorsal)

Aport de lichide (2 l/zi)

Ciorapi elastici lungi peste talie

Costume antigravitaționale folosite de astronauți

Consumul de sare (10-20 g/zi)

Mineralocorticoizi 9-alfa fluorohidrocortizon 0,2-0,3 mg/zi

Stimulare auriculară

Indometacin 50 mg TDS

Midodrina și piridostigmina.

Desmopresină pentru a reduce pierderea de lichide

Octreotida inhibă eliberarea peptidelor intestinale care produc vasodilatație și efecte hipotensive (eficientă în hipotensiunea postprandială)

Tratați boala de bază.

Sindromul Horner

Sindromul Horner se datorează afectării căilor simpatice care ajung la ochi.

Caracteristici clinice

Mioză

Ptoză parțială

Enoftalmie

Anhidroză

Absența reflexului ciliospinal.

Horner congenital

Se caracterizează printr-o culoare deschisă a irisului și hemiatrofie facială ipsilaterală.

Horner ascuțit

Se caracterizează prin hipotonie oculară.

Caracteristici	*Horner Peripheral*	*Horner Central*
Loc	ganglion limfatic cervical	ganglion limfatic cervical
	distal spre superior	proximal spre superior
Transpirație	^ Transpirație neafectat*	Transpirația este afectată pe aceeași parte a capului, gâtului, brațului, părții superioare a
S	- Nu există niciun efect	Dilatare
Adrenalină 1:1000	Dilatarea și ridicarea - pleoapei	Nu există niciun efect
Reflex ciliospinal	Absent	Prezent

Fibrele postganglionare cu o subporțiune sudoripară (fibre sudomotorii) trec de-a lungul arterei carotide externe, în timp ce restul fibrelor simpatice cervicale călătoresc de-a lungul arterei carotide interne.

Notă: Cocaina 4% este utilă pentru diferențierea dintre anizocoria simplă și sindromul Horner. Nu există niciun efect asupra sindromului Horner, iar dilatarea pupilară nu se observă în anizocoria simplă.

brad

Cauze

1. Cerebral	Hemisferectomie sau infarct masiv
2. Trunchi cerebral	Sindromul Wallenberg Scleroză multiplă Gliom pontin
3. Măduva spinării cervicale	Siringomielie Ependimoame Glioame
4. Lanț prietenos cervical	Carcinomul tiroidian și intervenție chirurgicală, tumoră

Nivel de la raíz torácica (D_1)	Tumora Pancoast Coaste cervicale Anevrisme aortice Paralizia lui Klumpke
Otras causas	Migrenă Tromboza arterei carotide

Coloana vertebrală

Coloana vertebrală este osul posterior al corpului uman și protejează măduva spinării. Acționează ca un amortizor de șocuri. Are trei curburi principale: cervicală (lordoză), toracică (cifoză) și lombară (lordoză).

Mișcarea coloanei vertebrale

Mișcarea capului în semn de înclinare are loc la nivelul articulației atlanto-occipitale, iar rotația la nivelul articulației atlantoaxiale . Flexia, extensia și flexia laterală au loc la nivel cervical medio. Coloana toracică este relativ fixă, cu foarte puține mișcări de flexie, extensie și flexie laterală; mișcarea primară este de rotație. Similar coloanei cervicale, coloana lombară este mobilă, iar mișcările sale primare sunt flexia, extensia și flexia laterală.

și măduva spinării lombare contribuie la incidența crescută a compresiei rădăcinii și a măduvei spinării la aceste niveluri (Fig. 8.118).

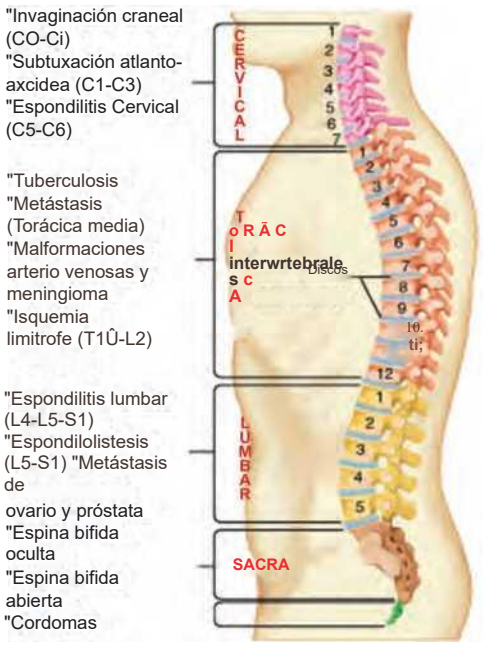

Fig. 8.118: Locuri ale leziunilor la

Tulburări de curbură

nivelul coloanei vertebrale

• Creșterea lordozei ce|v|pală ^ Spondilita anchi-í losante ™

Pierderea lordozei cervicale - Leziuni acute, artrită reumatoidă, spondiloză cervicală

Deformarea în flexie a coloanei cervicale - Artrita reumatoidă

Flexia laterală (poziția Cock Robin) - Eroziunea masei laterale a atlasului în RA

Pierderea lordozei lombare - Prolaps de disc acut, îmbătrânire, spondilită anchilozantă

Creșterea lordozei lombare - Distrofii musculare

Cocoșat/Cifoză - Tuberculoză, tumori, osteoporoză

Scolioză - posturală (corecabilă în flexie), cu congenitală, lungime inegală a membrelor, prolaps de disc acut, fibroză pulmonară extinsă, afecțiuni inflamatorii

Cifoscolioză - congenitală, poliomielită, boli neuromusculare.

Locuri de accidentare

Regula celor trei a lui Steele afirmă că la nivelul cervical superior (C0 - C2) al canalului rahidian, măduva spinării ocupă 1/3 din spațiu, densul ocupă 1/3 din spațiu, iar restul de 1/3 constituie spațiul liber. Mobilitatea crescută la nivel cervical și lombar și spațiul compromis al canalului rahidian din cauza măririi cervicale (C0 - C1) : Invaginația craniană - densul care pătrunde în foramen magnum poate provoca moarte subită.

C1 - C3 : Subluxația atlantoaxială, fie ca urmare a artritei reumatoide, fie din cauza spondilolistezei (subluxația anterioară a vertebrei superioare peste vertebra inferioară adiacentă), poate provoca moarte subită din cauza compresiei trunchiului cerebral .

C_3 - C_5 : Pacientul este dependent de un ventilator din cauza afectării nervului frenic.

C5 - C6 : Spondiloza cervicală poate duce la hernii de disc. Traumatismele care provoacă compresie verticală și leziuni de extensie sunt frecvente în această zonă. Leziunile **anterioare** pot produce tetraplegie.

Coloana vertebrală toracică

Tuberculoza este frecventă la nivelul coloanei vertebrale toracice datorită proximității sale față de plămâni. Metastazele sunt mai frecvente la nivelul coloanei vertebrale din cauza sistemului venos cu presiune scăzută al coloanei vertebrale (Baston), iar sursele primare comune includ sânul, prostata, rinichii, plămânii, tiroida și tractul gastrointestinal . Metastazele sunt cele mai frecvente în regiunea toracică medie. Malformațiile arteriovenoase și meningioamele apar, de asemenea, frecvent în regiunea toracică.

Columna Vertebral Toraco-lumbar (Tw-LJ

Ischemia este frecventă în această zonă. Boala Pott este frecventă în acest segment. Durerea din aceste segmente poate iradia în abdomenul superior.

Coloana lombară

Ca și în cazul coloanei cervicale, datorită mobilității sporite, spondiloza lombară (L4 - L5 - S1) cu prolaps de disc și spondilolisteză (L5 - S1) sunt frecvente. Metastazele la nivelul prostatei și ovariene sunt, de asemenea, frecvente.

Durerea poate iradia în abdomenul inferior .

Coloana sacrală

Spina bifida oculta este frecventă în acest segment și se datorează lipsei de fuziune a proceselor spinoase.

Spina bifida deschisă – Afectează corpul vertebral, precum și meningele care acoperă aceste segmente. Cordoamele vertebrale sunt frecvente în regiunea sacrococcigiană.

Fracturi

Fracturile coloanei vertebrale sunt frecvente în zonele articulare datorită mișcărilor relative ale diferitelor segmente ale coloanei vertebrale.

Joncțiunea cervicotoracică (C5 - C7) | 1 III [1

Joncțiunea toraco-lombară (T12 - L2) III **I**

Joncțiunea lombosacrală (**L5**)

Fracturile prin compresie deasupra nivelului mediotoracic sunt de obicei datorate malignității, în timp ce fracturile prin compresie osteoporotică apar de obicei sub nivel toracic.

Măduva spinării este partea lungă, inferioară și cilindrică a sistemului nervos central. Se extinde de la foramen magnum al craniului până la marginea inferioară a primei vertebre

medio. Los neurofibromas pueden ocurrir en cualquier nivel.

La gammagrafia ósea es sensible para el diagnóstico de metástasis, pero no se específica. La gammagrafia ósea en el mieloma es frío. La RM es el estudio más sensible para la metástasis espinal.

Médula Espinal

lombare. În timpul vieții fetale incipiente, măduva spinării se extinde până la marginea inferioară a sacrului. Dar la naștere, se extinde până la marginea superioară a **vertebrei L3** .

Măsuri

Lungime (cm)	*Măduva spinării*	*Coloana vertebrală*
Mascul adult	45 de ani	70
Femeie adultă	42	60
Greutate (g)	30	

Abultamientos de la Médula Espinal

Protuberența cervicală (C5 - T1 ; mai lată la C6) se datorează nașterii neuronilor plexului brahial care inervează membrul superior.

Protuberanția lombară (L3 - S2 ; cea mai largă la S1) se datorează nașterii neuronilor din plexul lombosacral care inervează membrele inferioare.

Sub protuberanța lombară, măduva spinării se îngustează și se termină sub forma conului medular.

Măduva spinării are 31 de perechi de nervi spinali (8 cervicali, 12 toracici, 5 lombari, 5 sacrali și 1 coccigian). La nivelul vertebrelor cervicale, rădăcinile nervoase trec peste vertebra cervicală corespunzătoare.

excepto la raíz C_8 que pasa por debajo de la vértebra C_7. El resto de las raíces nerviosas pasan debajo de la vértebra correspondiente. Debido a que la médula espinal termina a nivel de la vértebra L_1, las raíces lumbares de L_2 y las raíces sacras se congregan alrededor del filamento terminal en la teca espinal y se conocen como cauda equina. Los segmentos espinales de L_4, L_5, S_1 y S_2 son conocidos como epiconos de la médula y S_3, S_4, S_5 y el coxis son conocidos como el cono de la médula.

> ale măduvei spinării

Agí íga] 1
Adăugați 2
Adăugați 3
L1 și L2
L3 și L4
L5

Torácica inferior (7-9)
T10
Tu
T12
L1

Segmentele sacrale și coccigiene

Debido a la diferencia en la tasa de crecimiento de la médula espinal y de la columna vertebral, hay una discrepancia entre los niveles de los segmentos de la columna vertebral y los cuerpos vertebrales.

La sustancia gris se encuentra localizada en el centro de la médula espinal y tiene forma de H. Esta constituida por dos astas anteriores, dos posterior y dos intermedio-

lateral. Substanța albă înconjoară substanța cenușie, iar tracturile ascendente și descendente o străbat.

Aranjamentul fibrelor (Fig. 8.119)

Coloana posterioară: Deoarece nu se intersectează la punctul de intrare în segmentele măduvei spinării, fibrele din membrele inferioare sunt situate medial, mai aproape de canalul central. Fibrele

Membrele superioare sunt poziționate mai lateral.

Medial spre lateral la nivel cervical: sacral, lombar, dorsal și cervical respectiv.

Canalul central spre dorsal (anterior spre posterior): Atingere, poziție, mișcare, vibrație și presiune

Coloana laterală și coloana anterioară

Tracto corticoespinal
Tracto espinotalámico

A medida que las fibras se cruzan en la médula espinal, las fibras de las extremidades inferiores están colocadas más lateralmente, y las fibras de las extremidades superiores se colocan más medialmente a nivel cervical.

Medial a lateral - Cervical, torácica, lumbar y sacra (CTLS).

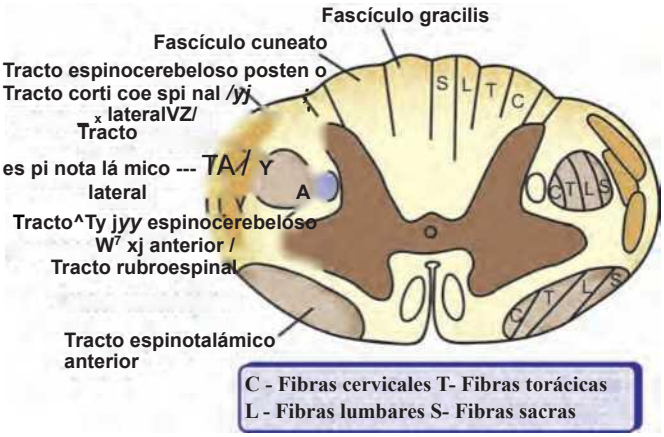

Fig. 8.119: Sección transversal de la médula espinal

Tractos Ascendentes y Descendentes Importantes de la Médula

Columna anterior	*Columna lateral*	*Columna posterior*
Tractos ascendentes		
1. Tracto ventral espinotalámico	1. Tracto dorsal y ventral espino-cerebelar (refle- propioceptivo)	Fascículo gracilis y cuneatus (vibración, jo movimiento pasivo, discrimación articular y de dos puntos)
2. Tracto espino-olivar (reflejo propioceptivo)	Tracto lateral espino - talámico (dolor y temperatura) Espinotectal (reflejo)	
Tractos descendentes Tracto ventral		
1. cortico-espinal (movin voluntario) Tracto vest espinal (reflejo de equi	1. Tracto lateral cortico - espinal (movimiento voluntario)	Fascículo interfascicular y septomarginal (asociación e integración)
Tracto tectoespinal (reflejo audiovisual)		
2. lejo) Reticuloespinal (tono musc	Tracto rubroespinal (tono muscular y sinergia) Tracto olivoespinal	

Alimentarea cu sânge a măduvei spinării :

Măduva spinării este vascularizată de o arteră spinală anterioară (2/3 anterioare ale măduvei spinării) și o pereche de artere spinale posterioare (1/3 posterioară a măduvei spinării). Artera spinală anterioară este formată prin unirea unei perechi de ramuri ale arterelor vertebrale. Arterele spinale posterioare provin din arterele vertebrale.

Irrigarea arterială a măduvei spinării este amplificată de arterele radiculare. Aceste artere intră prin foramenele intervertebrale și se împart în ramuri anterioare și posterioare. Ramura anterioară a arterelor radiculare se anastomozează cu artera spinală anterioară, iar ramura posterioară se anastomozează cu artera spinală posterioară. Cea mai mare arteră radiculară pornește din aortă în regiunea lombară inferioară sau toracică superioară (artera lui Adamkiewicz) și este principala sursă de alimentare cu sânge a celor două treimi inferioare ale măduvei spinării. Este unilaterală și, la majoritatea persoanelor, intră în măduva spinării din partea stângă. Artera spinală anterioară dă o ramură sulcală care vascularizează porțiunea ventrală a măduvei spinării și o ramură circumferențială care vascularizează periferia.

Sindroame vasculare ale măduvei spinării

Sindromul arterei spinale anterioare

Disecția aortică
Ateroscleroza aortei și a ramurilor acesteia
Fractură cauzată de dislocarea coloanei vertebrale
Vasculită
După operație (aortă abdominală)
După reparare (coarctația aortei)
Disecția arterei vertebrale
Embolie cardiacă.

Caracteristici clinice

Pornire bruscă
Durere radiculară sau lombară
Semne motorii (tetraplegie flască sau paraplegie) sub nivelul leziunii
Tulburarea sistemului senzorial sub nivelul leziunii - termoanestezie și analgezie; păstrarea simțului poziției, a simțului vibrațiilor și a atingerii ușoare
Funcția vezicii urinare și a intestinelor afectate.

Sindromul arterei spinale posterioare

Caracteristici clinice

Pierderea propriocepției și a simțului vibrațiilor sub nivelul leziunii
Pierderea reflexelor segmentare.

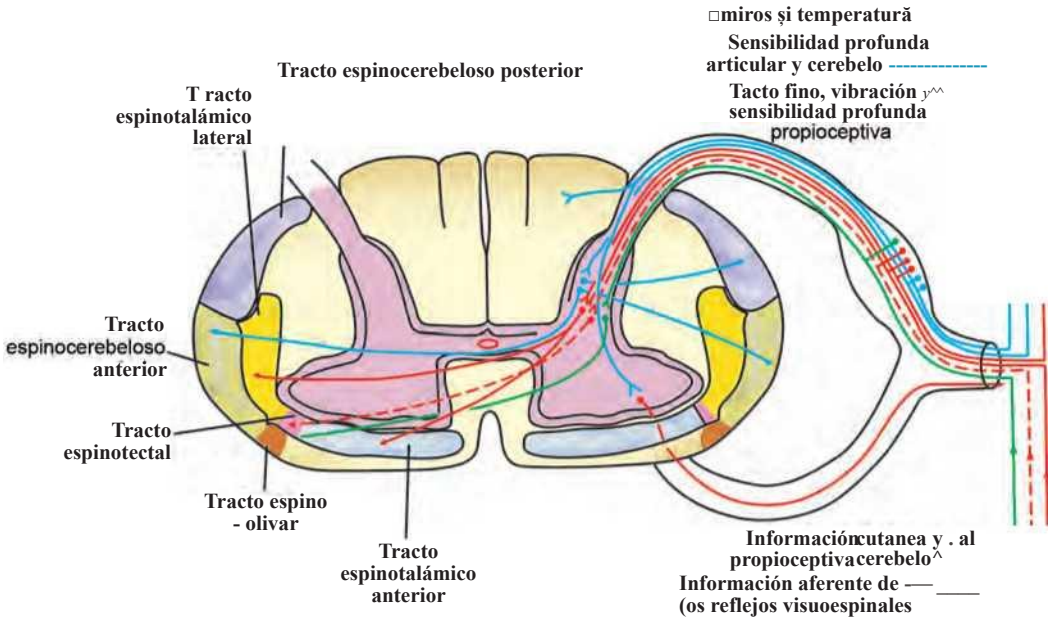

Fig. 8.120: Tractos ascendentes de la médula espinal

Stenoza canalului cervical

Diametrul sagital este < 11 mm sau mai mic de 7 mm cu

Diametrul anteroposterior sau sagittal (mm)

Regiune	*Minim*	*Max*
	Cervical	
C1	16	22
C2	14	20
C3	12,75	18 ani
C4 - C7	12,50	17 ani
	Lombar	
Li	16	20
L2	16	19
L3	15	18 ani
L4	15	18,5
L5	15	18,5

		31
		de
		ani
		27
		23
		de
		ani
		22
		24
		24
		22
		22
		22

1. Diametrul sagital este < 12 mm
2. Distanță interpedunculară < 17 mm (transversală).

Tulburări ale măduvei spinării

Mielopatia poate fi de două tipuri.

I. Compresiv

1. *Boli ale coloanei vertebrale*
   a. Frecvente: Traumatisme
   Tuberculoză
   Spondiloza cervicală și lombară

   Secundar

Ischemie a măduvei spinării

T1 - T3 (datorită arterei spinale posterioare mici)
T4 (datorită arterei spinale mici anterioare)
L1 (datorită arterei spinale mici anterioare)
Planul longitudinal situat la joncțiunea arterei spinale anterioare și a arterei spinale posterioare la toate nivelurile măduvei spinării (tractul piramidal este situat în această zonă și, prin urmare, este vulnerabil).

Drenaj venos

Urmează îndeaproape modelul arterial. Există 5-10 vene radiculare posterioare și 6-11 vene radiculare anterioare.

Mai puțin frecvent: Neoplasm primar (sarcom, mielom, osteom, hemangiom)

Rare: Acondroplazie
Cifoscolioză severă (Fig. 8.121)

Compresie ridicată a măduvei spinării cervicale: anomalii ale joncțiunii craniocervicale

3. *Alte cauze*
   la. Abces extradural — Infecție metastatică (sau) osteită vertebrală

b. Arahnoidită	Sifilis, tuberculoză
c. Granulomatoză	Sarcoidoză, tuberculoză
d. Infiltrarea meningeală	
	Reticuloză, depozite leucemice în meninge

Fig. 8.121: Giba en la médula torácica

e. Lesiones quísticas

Chisturi arahnoidiene și parazitare (chist hidatic, cisticercoză)

a. *Tumori ale*
b. *măduvei spinării.*
c. **II. Mielopatie**
d. **nr.**
e. *Infecțios*

Viral

Poliomielitis, herpes-zoster, rabia, CMV, VEB y VIH TB, sífilis
Fiebre tifoidea
Actinomicosis
Malaria (falciparum), esquistosomiasis, toxoplasmosis

Rickettsia bacteriană, fungică, parazită

Imunoalergic
Gripă
Post-exantematic (rujeolă, varicelă, rubeolă)
Post-vaccinare (rabie, variolă, tetanos, poliomielită)
Boli demielinizante: scleroză multiplă, boala Devic, degenerare combinată subacută. *Mielita transversă este de obicei cauzată de cauze infecțioase, imunoalergice sau demielinizante.*
Ereditar-familial/degenerativ
Boala neuronului motor

Arsenic
Fosfat de tri-ortocrezil (TOCP)
Penicilina intratecală
Anestezie spinală

Tuberculoză

Afectează de obicei măduva spinării în trei moduri:
Primar
a. Varietate spinală
Secundar
f. Neuropatie mielo-optică subacută (SMON)
Vascular
Arterioscleroză
Anevrismul aortic disecant
Anomalii vasculare ale măduvei spinării (angioame, malformații arteriovenoase, embolie arterială)
Agenți fizici
Iradiere
Leziuni electrice
Metabolic și nutrițional
Anemia pernicioasă
Pelagră
Boală hepatică cronică
Paraplegie spastică tropicală (HTLV-1)
Mielopatie carcinomatoasă (nemetastatică)

Leziuni traumatice ale măduvei spinării

Paraplegie spastică progresivă
Ataxia spinocerebeloasă
Toxic

mediaros com

Latirism

Comoţie

Semnifică pierderea tranzitorie a funcțiilor senzoriale și motorii din cauza edemului măduvei spinării, fără modificări structurale. Recuperarea este de obicei completă.

de funcție din cauza hemoragiilor peteșiale din măduva spinării. Recuperarea poate fi sau nu completă.

Laceraţie

Disfuncția neurologică este mai mult decât o contuzie.

Traumatisme cervicale sau leziuni de flexie-extensie

Caracteristicile clinice sunt cauzate în principal de deteriorarea țesuturilor moi (mușchi și ligamente) și de întinderea rădăcinilor nervoase, mai degrabă decât de traumatismele propriu-zise ale măduvei spinării.

Leziune centrală acută a măduvei spinării cervicale

Caracteristicile clinice (afectare motorie mai mare la nivelul membrelor superioare decât la nivelul membrelor inferioare, cu grade variabile de pierdere senzorială) se datorează luxației vertebrelor C5 . și C_6 în nivelurile cervicale (hiperextensie severă). Recuperarea (motorică și senzorială) se face mai întâi la nivelul picioarelor, apoi la nivelul membrelor superioare și în final la nivelul mâinilor.
Tuberculoză meningeală (intracraniană)
Tuberculoza vertebrală (boala Pott): De obicei, afectează regiunea toraco-lombară.

Compresia se datorează oricăruia dintre următoarele mecanisme:
Leziuni litice ale coloanei vertebrale (turnover-ul discului intervertebral)
Țesuturi de granulație

Arahnoidită
Vasculară (endarterită)
Frica tuberculoasă
Abces rece
Tuberculom.

Sifilis

Sifilisul meningovascular terțiar afectează de obicei atât creierul, cât și măduva spinării. Patologia comună ambelor forme (spinală și cerebrală) include:
Meningită subacută
Inflamația perivasculară și arterita
Formarea gingiei.

Cranial

Caracteristicile clinice sunt^^ d||||b I
Cefalee, convulsii focale și dureri la nivelul extremităților (craniopahimeningită)
Paralizii multiple ale nervilor cranieni, cefalee, confuzie, tulburări de memorie și atrofie optică (leptomeningită cerebrală)
Hemiplegie (endorterită cerebrală)
Gumă de mestecat pentru creier.

Diagnostic

Evaluarea elevilor este foarte importantă (elev Argyll Robertson).

Sifilis spinal

Afectează măduva spinării
Pahimeningita cervicală: Afectarea durei mater
Meningomielită sifilitică - paraplegie spastică Erb: caracterizată prin paraplegie motorie pură cu afectare precoce a vezicii urinare
Arterita spinală: Se manifestă ca o pierdere disociată a senzației (datorită trombozei arterei spinale anterioare).
Radiculită: Se prezintă cu pierderea senzației și atrofie.

Tabes Dorsal

Este mai frecventă la bărbați decât la femei și se manifestă la 8-12 ani după infecția primară. Vârsta de debut este de 35-50 de ani.

Patologie

Se manifestă prin atrofia rădăcinilor dorsale ale coloanei vertebrale (în special a regiunilor toracice/lombosacrale inferioare), a axonilor ganglionilor rădăcinii dorsale și compresia fibrelor rădăcinii dorsale prin constricții meningeale.
Atrofie optică
elev Argyll-Robertson
ale nervilor cranieni V și IX pot fi, de asemenea, implicate .

Simptome și semne

Durere și hiperpatie cauzate de iritația rădăcinilor nervoase (durere electrică)
Pierderea senzorială (întreruperea arcului reflex) și ataxia senzorială din cauza afectării coloanei posterioare.
Pierderea senzațiilor profunde (semnul SPC, SV și Romberg): Semnul lui Abadie este pierderea senzației dureroase la comprimarea tendonului lui Ahile sau a testicululi.
elev Argyll-Robertson
Atrofie optică
Areflexie.

c i O ai

Aceasta este o urgență medicală. Este definită ca o infecție supurativă a spațiului epidural. Factorii predispozanți includ furunculoza spatelui sau a scalpului , bacteriemia sau o leziune minoră a spatelui. Se prezintă ca o febră de origine necunoscută care durează de câteva zile până la două săptămâni, cu dureri ușoare de spate și dureri locale ale coloanei vertebrale, provocând dureri radiculare și compresie a măduvei spinării (Fig. 8.122).

Tratament E

Decompresie de urgență prin laminectomie, drenaj și antibiotice adecvate după intervenția chirurgicală.

Hemoragia epidurală și hematomielia

Se caracterizează prin sângerări în măduva spinării (hematomielie) sau în spațiul epidural, producând mielopatie transversă acută care se dezvoltă în câteva minute sau ore. Este însoțită de dureri severe.

Cauze

Malformație AV
Hemoragie tumorală
Anticoagulante

Características Clínicas

Durerile de spate și durerile radiculare sunt precedate de slăbiciune care durează de la câteva minute până la ore. Un hematom epidural lombar duce la pierderea reflexului patelar și la spasm la gleznă, în timp ce un hematom retroperitoneal duce doar la pierderea reflexului patelar.

Fig. 8.122: Absceso epidural

Cercetare

Analiza LCR

Într-o hemoragie epidurală, lichidul cefalorahidian (LCR) este limpede sau prezintă puține globule roșii, în timp ce într-o - hemoragie subarahnoidiană sau subdurală, LCR este extrem de sanguinolent. Nivelurile de glucoză din LCR sunt reduse.

Boli neurologice la pacienții cu HIV

Miopatie
Neuropatie periferică
SGB
Neuropatia demielinizantă inflamatorie cronică
Mononeurită multiplă
Polineuropatie distală simetrică
Mielopatie
Vaccinul pentru mielopatie
Ataxie senzorială p- -
Parestezie/Disestezie
Meningită aseptică
Encefalopatia HIV
Neoplasme
Limfomul primar al SNC
Sarcomul lui Kaposi
Infecție oportunistă
Toxoplasmoză
Criptococoză
leucoencefalopatie multifocală progresivă
CMV
Sifilis
Tuberculoză
HTLV 1.

Tratamentul este în principal simptomatic.

Spondiloza cervicală

Este o afecțiune degenerativă care implică discurile, procesele spinoase cervicale și articulațiile regiunii cervicale. Afectează mai mult bărbații decât femeile.

Mecanismul de degenerare

Îngustarea spațiului discului intervertebral (datorită herniei nucleului pulpos sau proeminenței inelului intervertebral)
Formarea pintenului osteofitic (suprafața dorsală a corpurilor vertebrale)
Subluxația parțială a vertebrelor
Hipertrofia ligamentului spinal dorsal și a articulațiilor fațetare dorsolaterale.

Ligament galben hipertrofic cu fibroză și calcificare

Cea mai frecventă articulație intervertebrală supusă degenerării este cea dintre C5 și C6 . Acest lucru se datorează

ficación

III l^\ 1^ 6. El disco intervertebral C5-C6 esta fuertemente adhe-

cambios degenerativos.

rido a la columna vertebral y esto predispone a

mișcărilor ample care au loc la nivelul coloanei cervicale. Cu toate acestea, **articulațiile C6 - C7** și uneori **C4 - C5** Este posibil să fie și ei implicați.

Simptome și semne

Radiculopatie

Durere de gât (durere locală și referită)
Pierderea senzorială și parestezii în dermatoamele corespunzătoare (datorită afectării rădăcinii senzoriale)
Slăbiciune și atrofie a mușchilor inervați (datorită afectării rădăcinii motorii) și reflex biceps inversat (**leziune C5**)
Atrofia mușchilor mici ai mâinii este mai puțin frecventă.

Semnul lui Spurling

În spondiloza cervicală, extensia cervicală duce la îngustarea canalului spinal, producând dureri cervicale severe.

Semn de ușurare a abducției umărului

Abducția umărului ameliorează durerea în spondiloza cervicală.

Diagnóstico Diferencial del Dolor en la Extremidad Inferior

Características	*Neurológico*	*Arterial*	*Venoso*	*Reológico*
Sitio del dolor	A lo largo del dermatoma	Normalmente en la región de la pantorrilla	Siempre en la pantorrilla	Por lo general en toda la pierna
Método de alivio	Acostarse por lo menos 30 minutos	Mantenerse de pie por unos minutos	Elevación de las piernas	Mantenerse de pie
Signos confirmatorios	Signos neurológicos anormales después del ejercicio	Pulso distal ausente	Edema y otros signos de congestión crónica venosa	Pulso saltón
Pruebas de confirmación	Mimeografía	Tobillo: proporción sistólica del brazo < 0.8	Venografía	HB y VSG

Sindromul anginei cervicale

Un prolaps de disc C6-C7 poate provoca dureri în piept care imită angina pectorală.

Mielopatie

Cea mai frecventă manifestare este mielopatia spondilotică. Se prezintă cu un debut insidios de slăbiciune spastică a membrelor inferioare, degete de la picioare care se mișcă și rigiditate a membrelor. O radiculopatie asociată este raportată în 40-80% din cazuri. Caracteristicile afectării rădăcinilor nervoase sunt asimetrice, asimptomatice sau se prezintă cu slăbiciune focală sau pierderea sau atrofierea[iaes] vp± [a e], unui reflex.

Semnale senzoriale (pierderea SV, SP, semnul Romberg) în mielom [1] din coloanele post

[s]±g[no e] caminar).

m ed ilibros -.com

b. Iversión de la lordosis lumbar Postura encorvada

d. Ausencia del reflejo aquíleo.

Diferenciación entre el Prolapso de Disco Intervertebral y la Estenosis del Canal Lumbar

Características	*Prolapso de disco intervertebral*	*Estenosis del canal lumbar*
Edad	3-4 década	4-6 década
Inicio	Agudo	Gradual
Dolor	Espalda y extremidad inferior	Espalda y extremidad inferior
Claudicación neurogénica	Puede ser positiva	Inicio rápido
Elevación recta de la pierna	Restringida	Normal
Posición de sentado	Agravamiento del dolor	El dolor no se agrava
* Alivio del dolor al agacharse	—	Presente

* Prueba de inclinación

Procedură

Rugați pacientul să meargă.

Rugați pacientul să continue să meargă chiar și după ce dezvoltă claudicație neurogenă.

Pacientul continuă să meargă cu o postură cocoșată.

5^3 Diagnostic diferențial al spondilozei cervicale

cubital

Compresia măduvei spinării sau a rădăcinii nervoase (TB, secundară sau neurofibroame)

Infiltrație carcinomatoasă sau radioterapie.

Leziuni ale nervilor periferici (nerv distal sau medial)

Boala neuronului motor

Siringomielie

Scleroză multiplă

Stenoza spinală lombară

Este o afecțiune congenitală care provoacă îngustarea canalului spinal lombar. Simptomele sunt exacerbate de modificările degenerative. Cea mai îngustă parte a canalului spinal lombar se află între vertebra L4 . și L 5. Este cea mai frecventă afecțiune care cauzează leziuni ale caudae equinae.

Factori predispozanți

Acondroplazie

Spondilolisteza

Acromegalie.

Mecanism

Compresia discului provoacă o îngustare mai mare a canalului în timpul postării verticale.

2. Puede ocurrir hiperemia fisiológica durante el ejercicio.

Caracteristici clinice

Este de trei ori mai frecvent la bărbați decât la femei

Vârsta de începere este între 40-50 de ani

Există antecedente de dureri posturale lombare (durerea este declanșată la șezut, în picioare, în aplecare sau la ridicarea unui obiect).

Există simptome de claudicație neurogenă (apariția durerii, amorțeală la nivelul picioarelor la mers).

Caracteristicile claudicației neurogene

Durerea nu este localizată în mușchiul exercitat, ci de-a lungul dermatomului.

Pacientul nu poate merge pe jos, dar poate merge cu bicicleta pe distanțe lungi.

În timpul episodului, reflexele sunt în general absente.

În stadiile incipiente, durerea este ameliorată prin șezut și aplecare.

Ridicarea membrului nu ameliorează durerea.

Cercetare

Măsurarea mișcării coloanei vertebrale

Procedură

Marcați două puncte deasupra pielii, la aproximativ 10 cm deasupra și 5 cm sub vertebra L5 . pe linia mediană, cu pacientul în poziție verticală. (total 15 cm)

Rugați pacientul să se aplece cât mai mult posibil în față. În mod normal, distanța dintre puncte crește cu mai mult de 5 cm (adică mai mult de 20 cm) (Fig. 8.123).

Interpretare: În prolapsul de disc, distanța interpuncțională este mai mică de 20 cm din cauza restricționării mișcării la aplecarea înainte.

Radiografie simplă a gâtului

Anteroposterior

Medición de la flexión anterior de la columna

Fig. 8.123: Prueba de Schober

Lateral-Neutru

Flexie

Extensie

Oblic (pentru a delimita foramenele intervertebrale)

Caracteristici

Pierderea lordozei cervicale normale

Bare spondilotice

Îngustarea și subluxația celui de-al patrulea disc

Reducerea diametrului sagital este mai mică de 11 mm sau 7 mm (la extinderea gâtului).

Radiografia simplă AP și laterală a coloanei lombare

Distanța interpediculară redusă

Diametrul AP < 15 mm

Diametrul antero-posterioar al canalului x distanța interpediculară

Diametrul AP al corpului x diametrul transversal al corpului

= > 1,4 indică stenoză spinală lombară

Mielografie

Oferă dovezi despre natura măduvei spinării, a rădăcinilor nervoase și dimensiunile canalului spinal și ale ieșirilor radiculare.

CT și RMN

Sunt extrem de valoroase după mielografie.

vederi axiale ale canalului și foramenului și ajută la o mai bună evaluare a compresiei măduvei spinării .

RMN-ul este prima elecție în investigarea

Studiu electromagnetic (EMG)

Oferă o diferențiere a leziunilor radiculare de alte plexopatii și probleme ale outletului toracic.

Doctor

Odihnă

Analgezice

Imobilizarea cervicală cu un guler cervical moale (spondiloză

Proporciona evidencia del total de las dimensiones trans-

cervicală)

Aparatul spinal (stenoză spinală lombară)

Gulerele *lesiones sospechosas de la médula espinal.*

cervicale/suporturile spinale trebuie utilizate timp de maximum două până la trei săptămâni. Suportul cervical/lombar pasiv progresiv poate duce la slăbiciune musculară și poate interfera cu recuperarea.

Manejo

Chirurgical

Instrucțiuni

Eșecul tratamentului medical

Semne obiective ale leziunilor rădăcinii nervoase sau ale măduvei spinării.

Procedură: Decompresie prin laminectomie.

Prolaps de disc lombar

Pacientul este de obicei un adult cu vârsta cuprinsă între 20 și 40 de ani. Cel mai frecvent loc pentru hernia de disc lombară este L4-L5.

Simptome

Dureri de spate lombare

Durerea acută de spate este severă, cu coloana vertebrală rigidă din cauza spasmului muscular și orice mișcare a coloanei vertebrale este dureroasă.

Durerea cronică de spate este surdă și difuză; este, în general, agravată de efort, aplecarea în față, statul așezat sau în picioare într-o singură poziție pentru o perioadă lungă de timp.

Durere sciatică

Durerea iradiază în regiunea fesieră, partea din spate a coapsei și picior.

În compresia rădăcinii nervului S1, durerea iradiază la nivelul gambei și călcâiului posterolateral.

În compresia rădăcinii nervului L5, durerea iradiază spre fața anterolaterală a piciorului și gleznei.

Teste pentru rădăcina nervului sciatic (L5-S1) (Fig. 8.124)

Dolor radicular femoral:

En un prolapso de disco a un nivel superior L2-L3 el dolor se irradia a la parte delantera del muslo.

Testul de ridicare a picioarelor întinse (SLR):

Ridicați piciorul afectat cu genunchiul în poziție extinsă (evitând flexia genunchiului pe partea normală), durerea la 40° sau mai puțin indică pozitivitate și sugerează compresie radiculară.

Testul Bragaard

Dorsiflexia ușoară a gleznei precipită o tensiune mai mare asupra rădăcinii nervoase pe măsură ce testul de ridicare a piciorului întins atinge limita.

Testul lui Lasegue

Mai întâi, coapsa este ridicată la 90° cu genunchiul îndoit. Genunchiul este apoi extins lent. Dacă teaca nervului este comprimată, pacientul va simți durere în partea din spate a coapsei sau a piciorului, iar durerea va iradia în spate.

Semnul șirului

După efectuarea testului de ridicare a piciorului întins (testul Lasegue), aplicați o presiune fermă cu degetul mare pe nervul tibial posterior din centrul fosei poplitee și pe ischiogambierul. Nervul tibial posterior se întinde acum ca un arc peste fosa poplitee, provocând durere locală și irradiând durerea în spate.

Testul capacului

Pacientul stă așezat pe marginea mesei de examinare cu șoldurile și genunchii flexați la 90 de grade. Genunchiul este extins ușor. Când apare iritația rădăcinii nervoase, pacientul se rotește înapoi pentru a elibera tensiunea asupra rădăcinii nervoase. În absența compresiei rădăcinii nervoase, extensia completă a genunchiului este posibilă.

Testul rădăcinii nervului femural (L2-L3-L4) (Fig. 8.125)

Testul de întindere a nervului femural

În poziție venoasă, rădăcinile nervului femural sunt relaxate, iar nervii femurali sunt flectați posterior . Dacă nu există durere, rădăcinile nervului femural sunt întinse suplimentar prin extensia șoldului. Acest test este pozitiv atunci când rădăcinile nervului femural sunt comprimate.

En posición prona, las raíces femo

Management

Tratament conservator

Odihnă absolută
Medicamente - Analgezice și relaxante musculare
Fizioterapie
Tracțiune lombară
Stimulare electrică transcutanată a nervilor.

Tratament chirurgical

Instrucțiuni:

Eșecul tratamentului conservator
Hernie de disc centrală cu deficit neurologic

Deficit neurologic cauzat de prolapsul de disc

Nivel	*Rădăcina nervoasă*	*Slăbiciune motorie*	*Pierderea senzorială*	*Repere*
L5-S1	Rădăcină S1	Slăbiciunea flexorilor plantari ai piciorului	Pe partea laterală a piciorului	Reflexia lui Ahile absentă
L4-L5	Rădăcina L5	Slăbiciune a EHL și a dorsiflexorilor piciorului	Pe partea superioară a piciorului și pe partea laterală a piciorului	Reflexul achilian normal
L3-L4	Rădăcina L4	Slăbiciune în extensia genunchiului	Peste degetul mare de la picior și partea medială a piciorului	Absența spasmului la genunchi

Pasul 1 - Întinderea picioarelor în Testul de ridicare a piciorului

Pasul 2 - Dorsiflexia gleznei (testul Braggard)

Pasul 1 - Flexia șoldului Lasegue cu genunchiul flectat

Pasul 2 - Extindeți genunchiul și căutați semnul lui Lasegue

Pasul 3 - Apăsați cu degetul mare (semnul frânghiei)

medilibros.com

Răspuns negativ

Testul de ridicare a piciorului întins

Răspuns pozitiv - Când pacientul extinde genunchiul, trunchiul se mișcă înapoi din cauza tensiunii asupra rădăcinii nervoase

Fig. 8.124: Test de întindere - rădăcini ale nervului sciatic

Fig. 8.125: Test de întindere - rădăcini nervoase femurale

Hernie de disc recurentă
Implicarea vezicii urinare/intestinului
Hernie de disc acută cu durere insuportabilă - neameliorată medicamentos.
Proceduri operaționale:
Fenestrare: Ligamentul galben care unește cele două lamele adiacente este îndepărtat și măduva spinării este expusă.
Laminotomie: Pe lângă fenestrare, o gaură în foaie.
Hemilaminectomie: Se îndepărtează în întregime o parte a laminei.
Laminectomie: Laminele de pe ambele părți sunt îndepărtate.

Cauze

Leziuni la naștere
Anoxia cerebrală
Mielinizare defectuoasă
4. Infecție maternă.

Caracteristici clinice

Pentru p le i ia

mpdili

h

Paraplegia înseamnă slăbiciune sau paralizie a membrelor inferioare, fără a afecta membrele superioare. Poate apărea în afecțiuni ale creierului, măduvei spinării, rădăcinilor spinale, nervilor periferici sau mușchilor.

Cauze intracraniene

Traumatisme: Regiunea parasagitală
Tumora: meningiom parasagital
Tromboză
Arterial
Artera cerebrală anterioară nepereche
Artera cerebrală anterioară bilaterală
Venos
Tromboza sinusului sagital

Leziunile corticale adevărate pot provoca paraplegie flască cu afectarea vezicii urinare și pot fi dificil de diferențiat de paraplegia NML.

Următoarele funcții ajută la diferențierea leziunilor NM
Pierderea senzorială corticală
Ajustare jacksoniană: Cu toate acestea, slăbiciunea spastică poate apărea din cauza implicării fibrelor piramidale descendente în regiunile subcorticale.

Paralizie cerebrală (diplegie cerebrală)

Paralizia cerebrală poate duce la tetraplegie, în care gradul de afectare este mai mare la nivelul membrelor inferioare decât la nivelul membrelor superioare.
Sunt prezenți din copilărie
Membrele inferioare sunt mai afectate decât cele superioare.
Membrele sunt stângace
Semne de SNM (rigiditate musculară, hiperreflexie, în foarfece, semnul Babinski)

Participarea timpurie a

vezicii

urinare este prezentă

Se prezintă cu întârziere în dezvoltarea motorie, cu sau fără disfuncții cognitive
Alte caracteristici includ:
- Ataxia cerebeloasă
- Tulburări de vorbire
- Convulsii.

II . *Cauze ale coloanei vertebrale*

Poate fi acută sau cronică.

Cauze acute

Deplasarea fracturii
Vascular
- Arterita (TB, sifilis)
- Tromboza arterei spinale anterioare

Hematomielie (AVM, angiom): Cel mai frecvent la sau sub nivelul medio-dorsal.
Abces epidural
Mielita necrozantă.

Mielita transversă acută

YO. Caracteristici clinice (Fig. 8.126)

Are un debut insidios, cu secțiunea transversală a măduvei spinării. Ocazional, poate progresa pe parcursul a câteva zile sau săptămâni.

Durerile de spate sau de rădăcină pot fi sau nu prezente.
Pierderea motorului (totală) sub
Pierderea senzorială (toată leziunea
modalități) de mai jos
a rănii
Participarea vezicii urinare
Cea mai frecventă localizare este regiunea mediotoracică
70% dintre pacienți se recuperează în decurs de 3 luni.

Boala lui Devic (Neuromielita optică)

Este o formă de mielită transversă cu demielinizarea nervului optic și a chiasmei optice. Afectarea nervului optic poate preceda sau urma mielitei transverse (Fig. 8.127).

IX Cauzele paraplegiei spastice pure
Boala neuronului motor
Paraplegia lui Erb
Paraplegie spastică ereditară
Efectul de presiune
Ischemie arterială
Congestie (venoasă)

Latirismo
Fluorosis.

Fig. 8.126: Mielitis transversa

Mielopatía Comm^siya I

Mecanismo de la Participación Medular

Întreruperea fluxului LCR (sindromul Froin).

Mod de compresie

În general, compresia lentă a măduvei spinării afectează mai întâi tractul piramidal, apoi coloana posterioară și, în final, tractul spinotalamic. În compresia cervicală, sunt implicate mai întâi extremitățile superioare și inferioare ipsilaterale, apoi extremitatea inferioară contralaterală și, în final, extremitatea superioară contralaterală. Aceasta este cunoscută sub numele de fenomenul Elseberg.

Efectele leziunii

Celula cornului anterior: Semne de NMI (atrofie, slăbiciune și fasciculații)
Rădăcină posterioară: Durere radiculară sau durere în partea inferioară a spatelui (piept)
Coloana vertebrală posterioară: semnul Lhermitte (senzație neplăcută). Bandă constrictivă în jurul toracelui.
Sistem piramidal: semne MNS (rigiditate și spasticitate).

În leziunile compresive, afectarea diafragmei este rară din cauza afectării parțiale, iar în condiții traumatice, este frecventă.

Totuși, aceste caracteristici subtile de diferențiere nu sunt valabile în toate momentele în toate cazurile de

Coloana vertebrală la diferite niveluri segmentare

Foramen Magnum

Caracteristicile clinice depind de poziția și dimensiunea tumorii.
Atrofia mușchiului sternocleidomastoidian
nistagmus descendent

no son válidas en todo momento en todos los casos de mielopatía compressa.

| ^o^S.<^^^OLv'|*nes de la Médula*

Pierderea senzorială a C2 și a semnelor cerebeloase
Sindromul Horner
Paralizia nervului cranian inferior

Joncțiunea cervicocervicală

Hemiplegie încrucișată

Pareză sau paralizie a membrului inferior ipsilateral și a membrului superior contralateral. Aceasta se datorează încrucișării fibrelor brațului înaintea fibrelor piciorului în partea inferioară a rahidianului, aceasta fiind cauza hemiplegiei încrucișate.

Nivelul Segmentului C_2

Durere suboccipitală sau pierdere senzorială; tract descendent al nervului V (pierderea durerii și a temperaturii la nivelul feței) exagerând reflexul trapez.

Nivelul Segmentului C_3

Pierderea reflexului trapez.

Nivelul Segmentului C $_5$
Spasmul bicepsului invers
Spasmul brahioradial inversat (reflexul supinator)
Pierderea sensibilității la nivelul mușchiului deltoid.

Fig. 8.127: Enfermedad de Devic

Nivelul Segmentului C $_6$
Pierderea sau scădereaación del reflejo flexor
reflexelor biceps și supinator cu exagerare
Nivel de segment
Pareza flexorilor și a degetelor

meqiTiBros.com

Păstrarea bicepsului și a reflexelor supinatoare
Exagerarea reflexelor flexoare ale degetelor
Reflexul tricepsului inversat.
Segmentul C la nivelul $_8$ și T1
Slăbiciune și atrofie a mușchilor mici ai mâinii
Semne ale NMS la nivelul membrelor superioare
Sindromul Horner unilateral sau bilateral.
Segmente toracice
Durere de talie sau parestezie
Participarea segmentară a INM (foarte dificil de realizat clinic)
Disfuncția autonomă a sistemului nervos.
Segmentul T la nivelul $_3$
Deficiență senzorială la nivelul axilei.
Segmentul T la nivelul $_4$
Deficiență senzorială sub nivelul mamelonului.
$_6$ al segmentului T
Reflexul abdominal este deficitar sau absent (în toate cadranele).

Diferenciación entre Lesiones Intramedulares y Extramedulares de la Médula

Caracteristici	*Extramedulare*	*Intramedulare*
Sistemul motorului		
Semnul MNS	Común y persistente	Poco común
Semnul la MNI	Común; segregación radicular	Ancho debido a la participación del asta anterior
Spasticitate	No común	Presente
Spasm muscular		
Modificări trofice ale pielii		
Fasciculație	Queer	Comun
Sistem senzorial		
Durere radiculară	Comun	Rare Prezente
Durere funiculară*	Nu este prezent	Frecvente
Disestezii și parestezii	Queer	Conservarea sacrală pentru durere și temperatură
Pierdere senzorială disociată	Pierderi	Conservată
Pierderea senzorială a articulațiilor	Pierderi	Absent
Semnul lui Lhermitte	Prezent	
Sistemul nervos autonom		
Tulburări intestinale și ale vezicii urinare	Târziu	Devreme
Cercetare		
Radiografie a coloanei vertebrale	Modificările osoase pot fi observate	Nu a fost văzut
Efectul punctiei lombare	Semne și simptome precipitate sau accentuate	Nu există niciun efect
Alterarea LCR	Frecvent prezent	Absent
Modificări manometrice (Queckenstedt)	Schimbare timpurie	Schimbare târzie

* Durere funiculară - Durere difuză, arzătoare

Diferenciación entre Lesiones Intradurales y Extradurales de la Médula

Características	*Intradural*	*Extradural*
Modo de inicio	Asimétrico	Simétrico
Dolor vertebral (sensibilidad local)	No común	Común
Naturaleza	Benigno	Maligno
Síntomas	Larga duración	Corta duración

Segmentul T la nivelul $_{10}$

Semn Beevor pozitiv (reflexe abdominale superioare intacte și reflexe abdominale inferioare absente cu tracțiune ombilicală mai mare de 3 cm la ridicarea capului).

Segmentul T la nivelul $_{12}$

Reflex abdominal păstrat.

Nivelul Segmentului L 1

Pierderea senzorială la nivelul extremităților inferioare începe la nivelul inghinalului.

Spasme viguroase la nivelul gleznei și genunchiului

Absența reflexului cremasterian

Caracteristicile conului medular $^{(S\,3\,S\,4}$ *coccigian,*	*Coada de cal*
Început	Simetric	Asimetric
Pierderea senzorială disociat	Prezent	Nu este prezent
Durere radiculară	Queer	Comun
Fasciculație	Ciudat	Comun
Ulcer de presiune	Ciudat	Comun
Vezica urinară și	Devreme	Precoce sau târziu, în funcție de afectarea rădăcinii

Caracteristici	*Con medular* $^{(S3}$, ^{S4}, ^{S5} $^{si\ coccigian}$ *) Con pur*	*Epicone (E 4 E 5 S 1 S 2)*
Participarea vezicii urinare	Distensie	
Incontinență fecală	Prezent Prezent	
Anestezie gluteală și perineală	Absent	
Simptome motorii		Nu este prezent Nu este prezent Paralizie a mușchilor extremităților inferioare

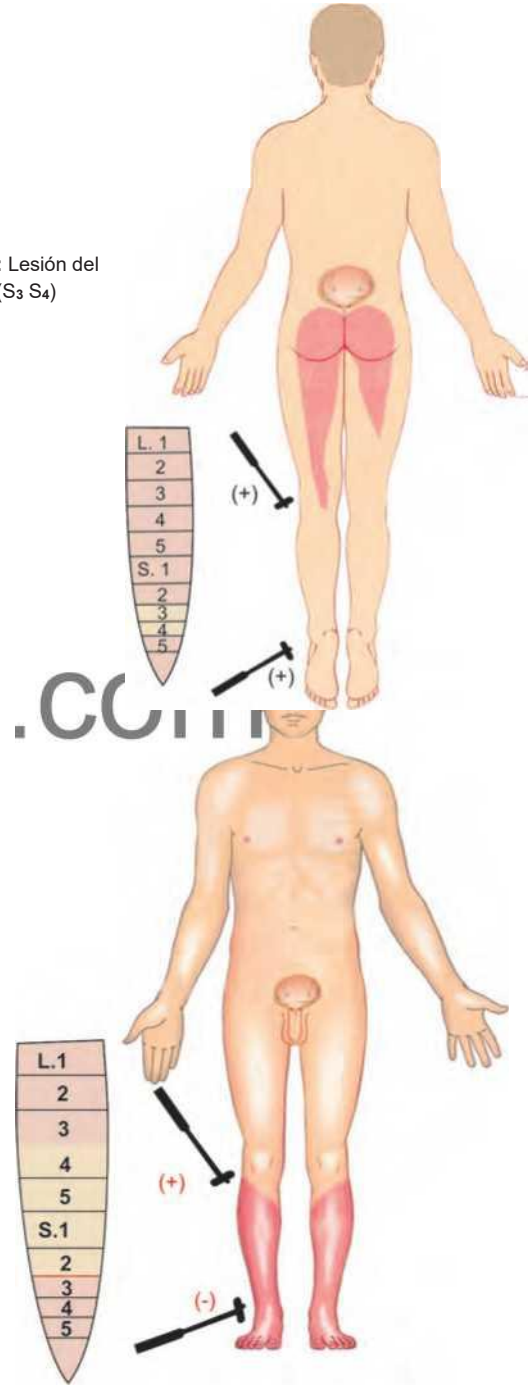

Fig. 8.128: Lesión del cono (S_3 S_4)

Fig. 8.129: Leziune epiconus (**L4 - S2**)

Cu toate acestea, poate fi dificil să se distingă clinic - leziunile limitate la fiecare dintre aceste diviziuni anatomice și poate exista o suprapunere a semnelor de con și epiconus, producând un răspuns plantar extensor (Fig. 8.128 și 8.129).

Cele mai frecvente cauze ale paraplegiei

Traumă
Tumoră

Tuberculosis
Trombosis
Mielitis transversa.

Paraplegie în flexie și extensie

Tonusul muscular este menținut de arcul reflex spinal, sistemul extrapiramidal, tractul corticospinal și cerebel. Modularea este controlată de un tract corticospinal intact. Când este afectat doar tractul corticospinal , sistemul extrapiramidal (în special tractul reticulospinal) preia controlul, rezultând o creștere a tonusului mușchilor antigravitaționali (paraplegie de extensie). Când influența sistemului extrapiramidal este întreruptă, arcul reflex spinal preia controlul și există o creștere relativă a tonusului mușchilor flexori (ischiogambieri și iliopsoas) mai mare decât a extensorilor (paraplegie de flexie).

	Caracteristicile paraplegiei în extensie	*Paraplegie în flexie*
Mod transect	Tranziție incompletă complet (doar cu participarea tractului corticospinal) Timpuriu	Transecție completă (afectează atât tractul corticospinal, cât și cel extrapiramidal) Sfârșit
Evoluție Reflexul de retragere a flexorilor Reflecția masa	Nu m ica Absente ■ ■ Prezente ■ ■ ■	Orice stimul sub nivelul leziunii produce Spasm de flexie Golirea vezicii urinare și a intestinelor Emisie seminală

medibibros s .co

Paraplegie flască persistentă în leziunile nervilor superiori

Infecția tractului urinar
Malnutriție
Ulcere de presiune
Stres și tensiune.

Inervația vezicii urinare

Mușchiul trigon - Segmentele simpatice T_n -L_2 spre nervii presacrali și hipogastrici.
Sfincterul extern și mușchiul perineal - nervul pudendal.

Implicarea sistemului nervos simpatic duce la ejacularea retrogradă a spermei în vezică (infertilitate). Funcția vezicii urinare este menținută predominant de sistemul nervos parasimpatic. Disfuncția sistemului nervos parasimpatic duce la următoarele tipuri de vezică urinară.

1. Vezică spastică incompletă sau inhibată
(Vezică corticală)

Leziuni corticale
la.

Postcentral - Pierderea conștientizării plenitudinii vezicii urinare, incontinență
b . Precentral - Dificultate în inițierea urinării. Frontal -
c . Urinare inadecvată, pierderea controlului voluntar (similar cu vezica urinară infantilă - frecvență de urinare la fiecare 100 cmc și fără urină reziduală).

2. Vezică spastică completă sau reflexă sau automată sau hipertonică

Leziuni ale segmentelor coloanei vertebrale sub S_2 - S3 S4 .

SS
D 4.

4. Vezică senzorială paralitică (cale aferentă)

Afectarea căilor aferente care inervează vezica urinară.
Cele mai frecvente cauze
Diabetul zaharat
Siringomielie

Tabes dorsal

Modelul de inervație (Fig. 8.130)

Segmentele parasimpatice S2 S3 S4
Inervație simpatică - toraco-lombară (segmentele T11 - T12) L1 L2)
Somatic - nervul pudendal al S_2 S3 S4 .
Motor
Mușchiul detrusor - segmentele parasimpatice S2 - S4 spre

nervul pelvin.

Inițierea voluntară intactă a urinării
Retenție urinară - Incontinență de revărsare
Infecții urinare frecvente.

Vezică motorie paralitică (cale eferentă)

Leziuni care implică fibrele eferente motorii care inervează detrusorul
Stenoza spinală lombară
Mielomeningocel lombosacral
Complicație urmată de histerectomie radicală, rezecție - abdominoperineală
Retenție urinară dureroasă

În leziunile cauda equina și tabes dorsalis, vezica urinară este mai atonică și acceptă un volum mare de urină (vezică atonică).

În mielopatia compresivă, paraplegia în flexie indică o leziune densă. În mielita transversă, paraplegia în flexie este un semn precoce de recuperare.

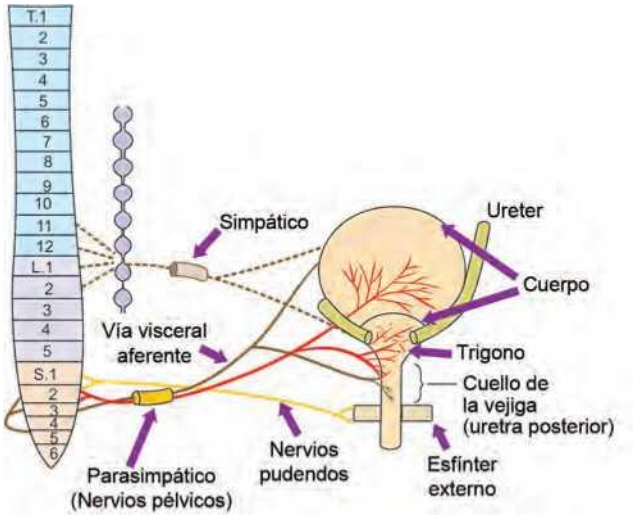

Fig. 8.130: Vejiga urinaria y su inervación

Aspectul mielogramei (Fig. 8.131 și 8.132)

Extramedular
Extradural - Apariencia de borde en cepillo
Intradural - Signo del menisco
Intramedular

Obliteración dejfeSp5C|c|SflbpraCnoideo

1 .

2 .

3 .

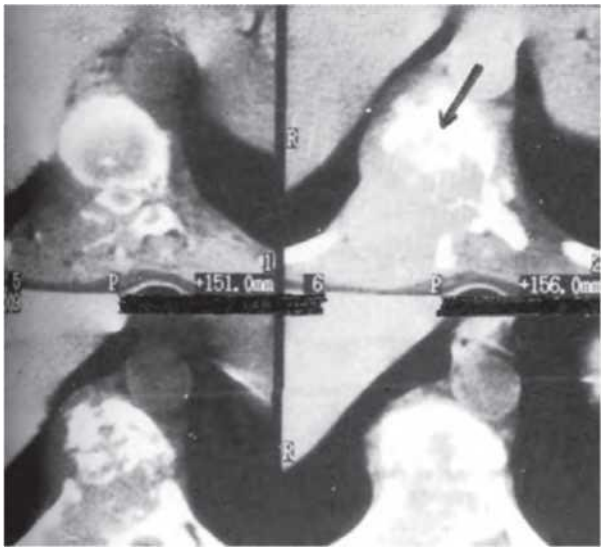

Fig. 8.132: TC de la espina dorsal - destrucción de la vértebra debido a secundarios

Fig. 8.131: Mielogramă - obstrucție extradurală la nivelul $_{D10}$

Siringomielie

Este definită ca o afecțiune degenerativă cronică progresivă a măduvei spinării, caracterizată clinic prin amiotrofie brahială și pierdere senzorială segmentară disociativă (pierderea durerii și a temperaturii cu retenția atingerii) și patologic prin cavitația părții centrale a măduvei spinării, de obicei în regiunea cervicală, dar extinzându-se în sus în medulla

Tumores de la médula espinal
Mielopatía traumática
Aracnoiditis espinal, paquimeningitis

Tipo IV: Hidromielia pura con o sin hidrocefalia.

oblongata și pons (siringobulbie) sau în jos în segmentele toracice sau lombosacrale.

Anomalii asociate (Fig. 8.133)

Scolioza toracică
Fuziunea vertebrală (anomalia Klippel-Feil)
Platybasia și invaginația bazilară
Malformația Arnold-Chiari
Tumora intramedulară
Necroză traumatică a măduvei osoase.

Clasificarea Barnett

Tipul I: Siringomielie cu obstrucția foramenului magnum și dilatarea canalului central.
Cu malformație Chiari de tip I
Cu alte cauze ale leziunilor obstructive ale foramenului magnum

Tipul II: Siringomielie fără obstrucție (tipul idiopatic) a foramenului magnum.

Tipul III: Siringomielie cu alte boli ale măduvei spinării.

Terapia farmacologică în disfuncția vezicii urinare

Droguri	*Instrucțiuni*	*Mecanismul de acțiune*
Betanecol 25-50 mg de patru ori pe zi	Retenție fără obstrucție, ca în vezica urinară neurogenă sau postoperatorie - Ușurință de golire	Stimularea sistemului nervos parasimpatic - contracția detrusorului
Prazosin 1-2 mg de două ori pe zi/de trei ori pe zi Terazosin 1-4 mg Doxazosin 1-4 mg	Obstrucția căilor urinare, ca în hiperplazia benignă de prostată sau obstrucția/disfuncția colului vezical	Bloc până la , al sfincterului extern
Hiosciamină 0,125 mg HS sau 0,25 mg de trei ori pe zi Imipramină 25-100 mg HS	Incontinență de urgență	Relaxarea detrusorului și creșterea tonusului sfincterului intern
Oxibutinină 5 mg de trei ori pe zi/de patru ori pe zi Tartarat de tolterodină (Detrol/Detrositol) 2 mg TID/QID	Incontinență urinară, frecvență și urgență crescute ca urmare a vezicii urinare neurogene sau hiperactive	Anticolinergicele și antispasticele directe provoacă relaxarea detrusorului; antagoniștii receptorilor muscarinici relaxează detrusorul și cresc tonusul sfincterului intern.

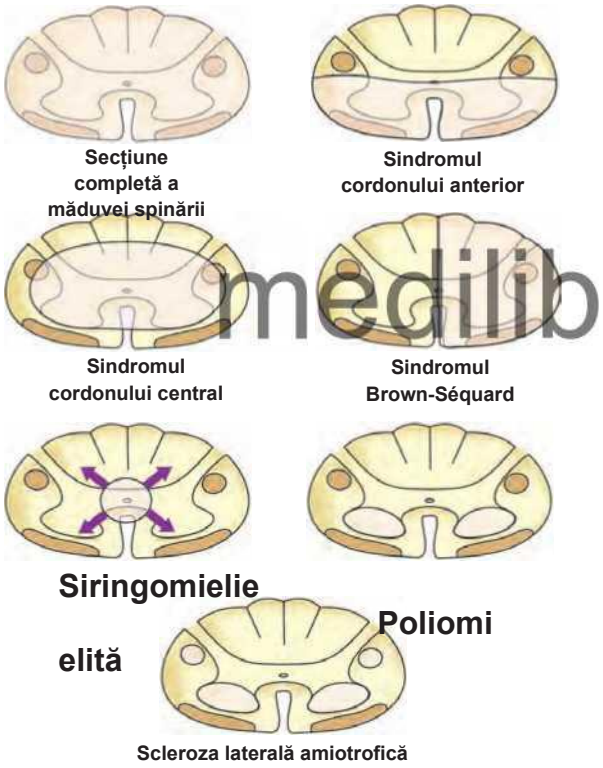

Fig. 8.133: Sindromul măduvei spinării

Caracteristici clinice

Simptomele și semnele cardinale sunt atrofie și slăbiciune la nivelul mâinilor și brațelor, cu pierderea senzației de durere și temperatură, cu retenția senzației tactile (pierdere senzorială disociată) pe piept și brațe, într-o distribuție tipică de tip „strat" sau jachetă.

Aceste caracteristici reflectă o implicare timpurie a fibrelor de detectare a temperaturii și de transmisie care se decusează anterior în măduva spinării, și în celulele cervicale ale cornului anterior. Pierderea senzorială poate duce la dezvoltarea unor arsuri dureroase la nivelul degetelor sau a unor ulcere trofice.

Sindromul Horner poate apărea din cauza afectării lanțului simpatic cervical.

Afectarea tractului piramidal produce semne de afectare a neuronilor motori superiori la nivelul membrelor inferioare.

Articulațiile neuropatice (Charcot) ale umărului sau cotului se pot dezvolta din cauza pierderii inputului senzorial normală (observată și în alte afecțiuni precum tabes dorsal, diabet și lepră).

Siringobulbia

Aceasta poate apărea atunci când există o extensie a cavității siringomielice în măduva spinării și poate apărea izolat, fără caracteristici clinice de afectare a măduvei spinării.

Manifestarea obișnuită este pierderea senzorială a durerii și temperaturii la nivelul feței, cu implicarea inițială a periferiei feței și extinderea treptată până la linia mediană, cu progresia leziunii, și, de obicei, cu conservarea reflexului de gurii (distribuție concentrică).

Afectarea nervilor cranieni inferiori duce la atrofia limbii cu fibrilație (nerv hipoglos), disfagie și paralizie a corzilor vocale.

(nervii glosofaringieni și vagi).

Cercetare

Radiografia cervicală exclude anomalii craniovertebrale

RMN (mai sensibilă și specifică, dar mai puțin invaziv) (Fig. 8.134).

medilib
prin urmare, a limitele sale normale

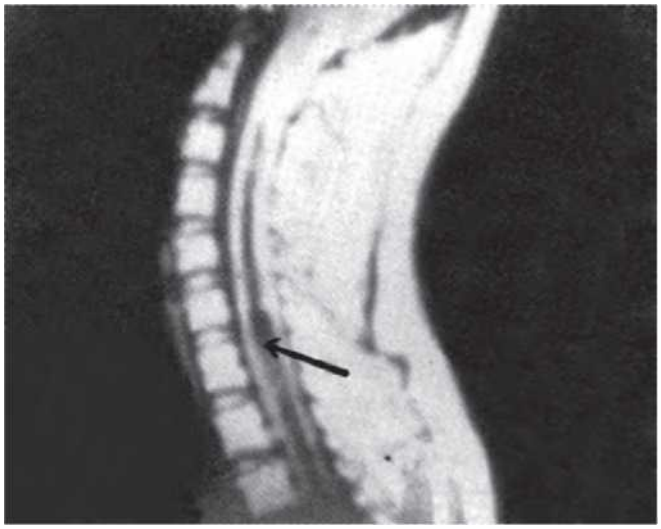

Fig. 8.134: RM de la médula espinal - siringomielia

A. Tratamiento

Nu există tratament medical.

Scopul principal al intervenției chirurgicale este de a promova fluxul liber al lichidului cefalorahidian (LCR) prin foramen magnum, pentru a preveni dilatarea siringomielic sau decompresia chirurgicală a foramen magnum dacă este prezentă o malformație Chiari. Acest lucru ameliorează durerea și previne progresia simptomelor. Decompresia cavității siringomielice (siringostomie) poate fi efectuată și la alte niveluri.

Degenerare combinată subacută (scleroză posterolaterală a măduvei spinării)

Degenerarea combinată subacută este o complicație neurologică a deficitului de vitamina B12. Implicarea neuropatologică clasică este demielinizarea simetrică cu degenerare axonală, cu implicarea în principal a coloanelor posterioare și laterale ale măduvei spinării (porțiunile cervicale inferioare și toracice superioare ale măduvei spinării).

Etiologie

Cauzele deficitului de vitamina B12 se găsesc în capitolul de hematologie.

Simptome

Simptomul de prezentare este o senzație de furnicături la nivelul picioarelor care urcă spre gambe și apoi implică pieptul.

Parestezia de la nivelul degetelor este mai puțin severă.

Herpesul zoster cervical

j . Tumoră a măduvei spinării toracice

k . Măduvă spinală ancorată.

Cercetare

Revedeți capitolul de hematologie.

Un tratament

Există dificultăți la mers și instabilitate a posturii și a mersului, care sunt mai pronunțate pe întuneric.

În cazurile complet dezvoltate, sunt prezente ataxia și slăbiciunea spastică a membrelor inferioare, cu pierdere posturală distală profundă și senzație de vibrație cu răspuns plantar extensor bilateral.

Semnul Lhermitte este prezent la debutul și pe parcursul - evoluției bolii (semnul se datorează afectării posterioare a coloanei vertebrale).

Disfuncția sfincterului este prezentă doar în boala avansată.

Există neuropatie periferică concomitentă și este evidențiată prin absența reflexului achilian, afectarea senzațiilor superficiale la nivelul mănușii și ciorapii și slăbiciune musculară distală.

Schimbările mentale nu sunt neobișnuite; acestea variază de la demență ușoară (scăderea memoriei) până la nebunie megaloblastică.

Atrofie optică bilaterală în 5% din cazuri.

Otras causas del signo de Lhermitte positivo

Esclerosis múltiple

Espondilosis cervical

la mé espinal

por ción

Anemia perniciosa

Toxicidad por cisplatino

Toxicidad por piridoxina

Abuso de óxido nitrosos

Revedeți capitolul de hematologie.

Anomalii ale joncțiunii craniocervicale (UCC)

Joncțiunea craniovertebrală, prin definiție, include osul occipital, deschiderea acestuia (foramen magnum), atlasul și axisul. Anomaliile rezultă din tulburări congenitale și dobândite, în special malformații ale osului occipital cu atlasul, procesul odontoid (dens), corpul axisului și fațetele articulare ale acestora, împreună cu complexele ligamentoase respective.

Tipos de vejiga	*Contracción desinhibida*	*Capacidad*	*Flujo miccional*	*Orina residual*	*Sensación* *Primer deseo miccional*	*Percepción de plenitud*
Cistometrograma normal	Ausente	450 ml	Normal	Nulo	150 ml	450 ml
Vejiga desinhibida	Presente	165 ml	Normal	Nula	60 ml	160 ml
Vejiga espástica	Presente	260 ml	Débil a fuerte pero involuntaria e interrumpida	125 ml	—	Ausente
Vejiga flácida	Ausente	700 ml	Débil con mejoría de la presión supra-púbica	150 ml		Ausente

Clasificare

Anomalii scheletice
- Platibasia
- Invaginație bazilară - primară sau secundară
- Occipitalizarea atlasului
- Anomalia Klippel-Feil
- Luxație atlantoaxială (congenitală sau dobândită)

Anomalii neuroaxiale
- Malformația Arnold-Chiari
- Sindromul Dandy-Walker, de exemplu, incapacitatea de a se deschide foramenul Magendie și Luschka
- Mielomeningocel occipitocervic
- Chisturi în f)cele occi p itocervical

Anomalii neuronale

medihbroscom«

Platibasia

Aceasta se referă la o creștere a unghiului bazal al craniului. Acest unghi este format prin intersecția unei linii trasate de la nasion la procesele clinoide posterioare (sau tuberculul sellei turcice sau centrul fosei pituitare), pe o parte, și a unei alte linii de la punctul anterior de pe planul clivusului la buza anterioară a foramen magnum (Normal - 115 până la 145°; platibasia > 145°). Platibasia în sine nu este cunoscută ca fiind cauzatoare de tulburări neurologice, dar poate fi asociată cu invaginația bazilară.

Invaginație bazilară (ampresie bazilară):

Foramenul magnum și baza adiacentă a craniului sunt indentate sau împinse cefalo-lateral, astfel încât invaginează fosa posterioară. Este frecvent congenitală. Cauzele dobândite sunt secundare bolii Paget, osteomalaciei, hipotiroidismului, rahitismului, hiperparatiroidismului, leziunilor distructive și bolilor inflamatorii sau neoplazice, acondroplaziei și gargouillelor.

Caracteristici clinice

Poate apărea la orice vârstă.
Poate fi simptomatică sau asimptomatică.
Simptomele clasice sunt cefaleea occipitală, hiperalgezia în distribuția rădăcinilor celui de-al doilea nerv cervical.
Alte simptome includ vertij episodic, diplopie, atacuri de cădere, disfagie, dizartrie, disfonie și ataxie.
Nistagmus, ataxie, tremor intențional secundar afectării cerebeloase.
Paralizia nervilor cranieni inferiori și afectarea tracturilor piramidale și a cerebelului sunt frecvente.

Diagnostic

Confirmat prin studii radiologice ale joncțiunii craniocervicale

Caracteristici clinice

Triada lui Feil
- Linia părului posterioară joasă
- Gât scurt (Fig. 8.135)

neocervical.

Incluye fusión congénita de la vértebra cervical. Puede involucrar dos segmentos (bloqueo vertebral congénito) o la médula cervical completa. La fusión congénita cervical es el resultado del fallo de la segmentación normal del segmento

- Limitări ale mișcărilor capului și gâtului.

Caracteristici radiologice

Proiecțiile în flexie laterală, extensie și laminografie ajută la evaluarea deformității, care arată fuziunea completă a mai multor vertebre cervicale.

Tulburări asociate

Scolioză și/sau cifoză (cea mai frecventă anomalie 60%)
Anomalie a tractului urinar (absența unilaterală a rinichiului și/sau hidronefroză)
Pierderea auzului este frecventă (30% - absența canalului auditiv și microtia)
Cardiopatie congenitală (4,2 până la 14% - VSD)
Sinkinezie - 20%

Fig. 8.135: Cuello corto

Deformarea Sprengel (25-30%)
Asimetrie facială
Gât rigid
Guler cu aripi.

Occipitalizarea Atlasului (sinostoza atlanto-occipitală)

Se caracterizează printr-o fuziune parțială sau completă a inelului osos al atlasului cu baza occiputului. În unele cazuri, arcul anterior poate fuziona cu clivusul sau arcul posterior poate fuziona cu occiputul scuamos.

EL Caracteristici clinice

Pacientul poate avea
Gât rigid
Gât scurt
Linia părului joasă
Mișcări restricționate ale gâtului.

Gradul de asimilare poate fi confirmat doar în radiografiile frontale (AP) și laterale ale acestei regiuni.

Luxație atlantoaxială

Clasificare

Tipul IA - Odontoid normal cu occipitalizare a atlasului
Tipul IB - Odontoid normal fără occipitalizare Tipul II - Separarea odontoidului de corpul axisului sau agenezie parțială sau totală a antrumului.

La joncțiunea atlantoaxială, procesul odontoid (dintele) este complet înconjurat ventral de arcul anterior al atlasului, dorsal de complexul ligamentos transvers al atlasului și de masele laterale ale atlasului de pe fiecare parte. În timp, procesul

Agravare bruscă a durerii de cap după leziuni minore prin flexia capului
Sensibilitate în regiunea axoidă
Restricția rotației capului
Absența paraliziei nervilor cranieni inferiori
Tetrapareză spastică marcată cu pierdere senzorială a coloanei toracice

odontoides casi se fusiona por completo con el cuerpo del axis, además de que el diente se vuelve como “un botón en su ojal”. Además, la cápsula ligamentosa, alrededor de las articulaciones atlantoaxoidea es relativamente laxa y por lo tanto permite una amplia gama de movimientos laterales y de rotación como una “rueda alrededor del eje”.

Puede ser congénita o adquirida. Las causas adquiridas son:

a. Trauma
b. Tuberculosis
Infecciones retrofaríngeas y paravertebrales (niños)
Artritis reumatoide y espondilitis anquilosante (adul tos).

LrL Características Clínicas

Toate reflexele profunde sunt exagerate, iar reflexul plantar este extensor.
Absența

hidrocefaliei

.

Mecanismele prin care malformațiile cardiovasculare produc simptome neurologice sunt:
Anomaliile osoase și ale țesuturilor moi pot provoca presiune directă asupra măduvei spinării sau a măduvei spinării cervicale superioare.
Acestea pot fi asociate cu anomalii de dezvoltare ale sistemului nervos central, independente de malformațiile osoase.
Pot fi prezente anomalii ale oaselor și măduvei spinării.
Presiunea intracraniană crescută secundară problemelor circulatorii ale lichidului cefalorahidian poate fi responsabilă pentru manifestările neurologice.

Anomaliile joncțiunii cervicale pot apărea la orice vârstă și la ambele sexe. Multe cazuri sunt observate în jurul vârstei de 20-25 de ani și în decurs de 5 ani de la debutul simptomelor. Multe cazuri se prezintă cu mișcări cervicale dureroase sau restricționate, semne piramidale cu grade variate de dizabilitate motorie la unul sau la toate membrele, inclusiv atrofie musculară localizată (de obicei limitată la mâini sau la membrele superioare). În plus, pot fi prezente manifestări senzoriale subiective, cu sau fără pierdere senzorială obiectivă, și o ușoară incoordonare cerebeloasă.

Atacuri tranzitorii recurente

Deficitul neurologic focal reversibil poate apărea în aproximativ 10% dintre cazuri.

În majoritatea cazurilor, poate fi prezent un istoric medical anterior de traume minore sau căderi.

Pot fi prezente simptome de compresie a măduvei spinării cervicale.

Simptomele neurovasculare focale (afectarea arterelor vertebrale) și paralizia nervilor cranieni sunt rare.

Compresii progresive ale măduvei spinării

O boală febrilă sau un istoric de leziuni pot duce la boală.

Semnele cerebeloase sunt predominant prezente.

Diagnostic

Radiologic

Radiografie anteroposterioară și laterală a craniului

Radiografie anteroposterioară și laterală a coloanei cervicale (trebuie efectuată în 3 poziții diferite)

Neutru

- - - - -

Flexie

c. Extensie

Vedere submentală

L ..

Vizualizarea exagerată a craniului de către Towne

Radiografie a gurii deschise.

Tratament

Este întotdeauna chirurgical.

Neuropatie periferică

Sistemul nervos periferic este o parte a sistemului nervos - situată în afara structurii piale a măduvei spinării.

Neuropatiile periferice sunt afecțiuni cu funcție afectată și cu structură neuronală motorie, senzorială sau autonomă, sau oricare dintre cele de mai sus în combinație.

Patogénesis

Por lo general es de dos tipos (desmielinización y axonal).

Pero usualmente se clasifica en

Degeneración Walleriana

Axonal

Neuronal primaria (neuropatía)

Desmielinización (segmentaria)

Una lesión del nervio periférico se clasifica de acuerdo al grado de participación.

i. *Neuropraxia:* Se caracteriza por el cambio axonal no estructurado y la pronta recuperación en días o semanas (bloqueo de conducción)

ii. *Axonotmesis:* Se^ajacsrza por la pérdida de la

uiepiiiDroșMOiTt pron,a a

Líneas Craneométricas de la Vista Lateral

Sinónimos	*Definición*	*Medidas normales*	*Implicaciones*
Línea de Wackenheim (línea del canal del clivus)	Línea dibujada a lo largo del clivus hacia el canal cervical	La punta del odontoides es ventral y tangencial a esta línea	El proceso odontoides secciona la línea en la invaginación basilar o delante de la posición del cráneo
Línea de Chamberlain (línea palato-occipital)	Unión del polo posterior del paladar duro al opistión	La punta del antro se encuentra 3.6 mm debajo de la línea	El proceso odontoides divide la línea en la invaginación basilar
Línea de McRae (línea del foramen magnum)	Unión de los ángulos anterior y posterior del foramen magnum (basión a opistión)	La punta del antro no excede esta línea	Si el diámetro canal sagital efectivo es menor de 20 mm, se presentan síntomas neurológicos
Línea de McGregor (línea basal)	Paladar duro al punto más bajo del hueso occipital	La punta del antro no debe exceder 5 mm por encima de la línea	La posición de la línea varía con la flexión y extensión, aunque no es importante
Índice de altura de Klaus	Distancia entre la punta del antro y la línea cruciata del tubérculo	40-41 mm	< 30 mm vistos en la invaginación basilar
Línea espinolamelar (línea espino interlaminar)	Línea dibujada arriba y abajo de la cresta interoccipital a lo largo de la fusión del proceso espinoso de C_2 y C_3	Debería cruzar el arco posterior del atlas	Si el atlas está fusionado, el arco posterior es anterior a la línea; puede ocurrir compresión posterior de la médula espinal

Clasificación de la Neuropatía Periférica

De acuerdo al modo de inicio y ritmo de progresión
- Inicio agudo (< 1 semana por ejemplo, SGB)
- Inicio subagudo (1 semana-1 mes)
- Inicio crónico (> 1 mes Neuropatía Crónica Inflamatoria Desmielinizante)
- Recurrente (episodios múltiples después del inicio agudo y subagudo)

De acuerdo a los tipos de fibras nervios involucradas
- Motoras
- Sensitivas
- Autonómicas
- Mixtas

De acuerdo al tamaño de las fibras nerviosas
- Largo (columna posterior)
- Pequeño (dolor y temperatura)
- Mixto

De acuerdo a la distribución
- Proximal
- Distal
- Difusa

De acuerdo al patrón clínico de participación
- Mononeuropatía
- Mononeuritis múltiple
- Radiculopatía
- Neuropatía simétrica sensitiva motora
- Neuropatía simétrica sensitiva
- Neuropatía autonómica (DM)
- Secundaria a trastornos sistémicos

De acuerdo a la patología
- Axonal
- Desmielinización
- Mixta.

Líneas y Ángulos Craneométricos en la Vista Anteroposterior

Sinónimos	*Definición*	*Medidas normales*	*Implicaciones*
Línea digástrica de Fishgold	Se une a las fosas de los músculos digástricos en la superficie inferior del cráneo justo medial a la apófisis mastoides	La punta del antro no debe proyectarse por encima de la línea; el axis central del antro debe ser perpendicular a la línea	Corresponde a la línea de McRae en la vista lateral; puede ser oblicuo en la hipoplasia unilateralcondilar;elodontoides
Línea bimastoidea de Fishgold	Ángulo de los ejes de las articulaciones atlanto-occipitales	oblicuo sugiere anormalidad I O k^^aramedial Crre a tra.*- de la unión atlaito	L a punta del odontoides puede
Ángulo de Schmidt-Fischer (ángulo de los ejes de las articulaciones atlanto- occipitales)		1 -occipital; la líne es^10^mipJr 1 1 la línea digástrica	estar 10 mm por encima de debajo de la línea

Caracteristici	*Axonal*	*Demielinizare*
Mod de pornire	Insidios	Insidios sau acut
Model de partiție pasiune	Distribuție în mănușă și șosetă	Pierdere senzorială minimă
Mizăbarcă cu motor	Conservare proximal de reflexele osteotendinoase, scutiți reflexia lui Ahile	Pierderea tuturor RTP-urilor
Model de recuperare	Durează luni sau ani.	Recuperare rapidă
Deformare reziduală	Comun	Minim
Mizăcentral	Din cauza neuro-patologie toxică	Ciudat
Proteină din LCR	Normal	Ridicat
Studiulcondus nervos	Normal sauușordiminuat	Foarte diminuat

Sensibil		
Parestezie	Furnicături; furnicături și ace	Amorțeală
Hiperpatie	Dureros și neplăcut	Pierderea modei-deficiențe senzoriale specifice (de exemplu , durere, atingere și ataxie senzorială asociate cu pierderea simțului poziției)
Alodinie	Senzație de stimulare netoxic pentru piele	
Disestezie	Senzație spontană de durere	
Causalgie	Durere disezecică severă în general asociat cu	Pierderea discriminării națiune sensibilă
Nevralgie	Alterarea ANS Durere paroxistică, cauzată de Exemplu de nevralgie de trigemen:	
Motor	fasciculație, miochimie și spasm hemifacial, crampe musculare, neuromiotonie (activitate continuă a fibrelor) muscular)	Slăbiciune

Simptome

Pot exista simptome pozitive sau negative.

Simptome pozitive	*Simptome negative*

Simetric	*Asimetric (mononeurită multiplă)*
Stări de deficit (alcoolism - beriberi, Pelagra, vitamina B12 , afecțiuni ale tractului gastrointestinal) Intoxicații (metale grele: arsenic, plumb și mercur) Medicamente (INH, vincristină, dapsonă, cloramfenicol, fenitoină) Uremia (polineuropatie)	Diabet Poliarterita nodoasă (neuropatii angiopatice) Polineuropatii subacute idiopatice Sarcoidoză neuropatie ischemică Boala vasculară

Predominant motor

SGB
Mononucleoza infecțioasă și polineurita
Hepatită și polineurită
Polineuropatia diferică
Porfirie
Toxice (triortocrezil PO4, taliu, plumb și aluminiu)
Paraneoplazice
Vaccinogen/serogen
Lupus (LES)
Neuropatie panautonomică acută
Dapsonă
Toxicitatea organofosforilor
Neuropatie motorie ereditară multifocală cu bloc de conducere.

Senzorial

Toxine/medicamente (cisplatină, nitrofurantoină, toxicitate piridoxină, vitamina B12 , deficit de vitamina E)
Sistemic
- Sindromul Sjögren
- Paraneoplazice

Idiopatică (acută)
Ereditar
Metabolic
- Amiloidoză
- Diabetul zaharat

Infecțios
- Lepră
- Boala Lyme
- HIV.

Senzomotor

Neuropatie senzoriomotorie ereditară I, II, III
Intoxicație cu metale (aur, Ar, Pb, Hg, taliu)
Substanțe chimice industriale
Vitamine (B1 , B6 , B12 , E)
Neuropatii vasculopatice
Sistemic
- Insuficiență renală cronică
- Miopatie
- Acromegalie
- Ciroza biliară primară
- Sindromul hipereozinofilic

Medicamente: Alcool, amiodaronă, cisplatină, dapsonă, EMB, INH, litiu, fenitoină, talidomidă, vincristină.

Polineuropatie recurentă sau recidivantă

SGB
Porfirie
CIDP
Anumite forme de mononeurită multiplă
Beriberi
Boala Refsum

y crónica)

medilibr

Sindromul mononeuropatiei sau plexopatiei

Neuropatia plexului brahial
Mononeuropatie brahială
Plexopatie lombosacrală
Neuropatii de captare.

C 0 ^ S pat C j COn Pa ^^^^ ion

Autonome

SGB
Porfirie
Toxic - vincristină
Neuropatie panautonomică

Cronică
- Diabet
- Amiloidoză
- Paraneoplazice
- Neuropatia HIV
- Neuropatii senzoriale și autonome ereditare.

Neuropatii cu fibre mici (cu disfuncție termoalgezică)

Neuropatia amiloidă
Diabet
Idiopatică
Ereditară - senzorială autonomă
Boala Fabry
Boala Tangier.

Neuropatie cu durere

Diabet
Neuropatie vasculitică
Arsenic toxic, taliu
Alcoolic
Legat de HIV

Amiloid
neuropatie senzorială paraneoplazică
Neuropatia cu fibre mici
Boala Fabry.

Neuropatii de captare
Locuri comune:
Nervul medial în tunelul carpian
Nervul ulnar la cot
Nervul cutanat lateral al coapsei în ligamentul inghinal
Nervul popliteu lateral la capul fibulei
Locuri neobișnuite:
Nervul ulnar la încheietura mâinii
Nervul radial din braț
Nervul tibial posterior în tunelul tarsal
Măduva spinării, partea inferioară a plexului brahial, prin coastă cervicală sau bandă fibroasă

Sindromul de tunel carpian
Cauze frecvente:
Retenția de lichide menstruale
Mixedem
Sarcină
Acromegalie
Diabetul zaharat
Artrita reumatoidă
Mielom
Traumă anterioară
Amiloidoză
Sinovita tendoanelor flexoare
Luxația osului carpo-lunar

Neuropatie demielinizare
Inflamatorii - CIDP
Paraproteinemii
- Paraproteina benignă (IgM, IgG, IgA)
- Mielom (IgM, IgG, IgA)
- Macroglobulinemia Waldenstorm (IgM)
- Sindromul POEMS (IgA sau IgG) - Polineuropatie, Organomegalie - ficat, splină, ganglioni limfatici, Endocrinopatii, Proteină M, Modificări cutanate

Ereditar
- HMSN (tipul 1a, 1b, 3 și legat de X)
- Boala Refsum
- leucodistrofie cu celule globulare
- leucodistrofie metacromatică

Toxic
- Amiodaronă
- Suramina
- Difterie

Neuropatie demielinizantă dobândită
- SGB
- CIDP
- Difterie
- bloc de conducere
- Neuropatia paraproteinemică.

Cercetare
Sânge:
TC, DC, VSG, Uree, Electroliți, LFT
Glucoză serică - Dacă este necesar, PTG, proteină EPP serică (electroforeză)
Autoanticorpi - ANA, anticorpi anti-gangliozidici, anticorpi antineuronali
Nivelul de vitamina B12
Analiza ADN - Duplicarea cromozomului 17 (HMSN 1 și HMSN 1A)
Ștergerea cromozomului 17 - HLPP
Urină:
- Proteina Bence Jones
- Conducerea motorie a porfirinelor și

Neuropatia axonală moderată
- Neuropatia demielinizantă severă

Amplitudine redusă a potențialului de acțiune senzorială
- Neuropatie axonală
- *electromiografie* CIDP, GBS, MMN

Modificări ale denervării musculare
Prag senzorial:
Prag termic și de vibrații
Imagine:
Análisis LCR
Estudios de conducción nerviosa:
- Velocidades disminuidas de sensitiva

Radiografie toracică pentru sarcoidoză și malignitate
Analiza scheletică pentru mielom multiplu
Depistarea malignității
Teste funcționale autonome:
- Când există simptome și semne de neuropatie autonomă

Biopsie nervoasă:
Neuropatie progresivă atunci când cauza este necunoscută
Luați în considerare imunoterapia pe termen lung în vasculită și infiltrare inflamatorie
Nervii senzoriali cel mai frecvent biopsiați:
- Nervul sural din gleznă
- Nervul peronier superficial de pe dosul piciorului
- Nervul radial superficial la încheietura mâinii.

e medilibros.com

Sindromul Guillain-Barré

Este o boală postinfecțioasă difuză acută care provoacă paralizie generalizată și implică rădăcinile spinale, nervii periferici și nervii cranieni, implicând frecvent nervul VII unilateral sau bilateral și nervii cranieni inferiori.

Incidența este de 1 la 1 lakh.

Grupa de vârstă este cuprinsă între 20 și 50 de ani pentru ambele sexe.

Etiologie / Tulburări predispozante

Virale (CMV, HIV, EB, virusul herpes, pneumonia cu Mycoplasma)
Bacteriene *(Yersinia, Campylobacter, Salmonella)*
Lupus eritematos sistemic
Boala Hodgkin
Post-vaccinare - Rabie, Gripă.
Pacienții prezintă un debut acut, paralizie ascendentă a extremităților inferioare la ambele membre inferioare și afectarea membrelor superioare, în principal a grupului

Características Clínicas

muscular proximal, mai degrabă decât a grupului distal. Ulterior, se poate dezvolta afectare respiratorie, faringiană și laringiană, iar pacienții pot necesita ventilație mecanică. Disfuncția autonomă este, de asemenea, frecventă. Pacienții pot prezenta parestezii la nivelul vârfurilor degetelor.

Slăbiciunea membrului inferior este mai mare decât cea a membrului superior.

50% au dipareză facială.

Mușchii sunt flexibili, iar reflexele tendinoase sunt absente sau inactive. Afectarea vezicii urinare este rară.

Variante clinice

Sindromul Miller-Fisher: Oftalmoplegie, ataxie și areflexie cu slăbiciune minoră în 5% din cazuri.
Oftalmoplegie cu anticorpi GQ 1b
Slăbiciune bulbară cu anticorpi GM2
Disautonomie acută.

Constatările LCR sunt:

Proteine crescute în LCR (100-1000 mg/dl)

Disociere albuminocitologică

Constatări electrofiziologice anormale (întârziere de conducere)

Investigaciones

Criterii de diagnostic pentru SGB tipic (criteriile Asbury)
Slăbiciune progresivă a două sau mai multe membre din cauza neuropatiei
Areflexie
Cursul bolii < 4 săptămâni
Excluderea altor cauze (vasculită, difterie, toxină, porfirie, sindromul măduvei spinării)

Criterii de susținere:

Slăbiciune relativ simetrică
Implicare senzorială ușoară sau absentă
Nerv facial sau afectarea altor nervi cranieni
Absența febrei
Profil tipic al LCR (acelular cu proteine crescute)
Dovezi electrofiziologice ale demielinizării

Caracteristici neobișnuite ale GBS

Proteine normale din LCR și numeroase limfocite în LCR (mai mult de 50/ mm^3)
Senzația unei benzi sau compresii în jurul pieptului - Nivel senzorial tranzitoriu
Reflexe osteotendinoase persistente, dar diminuate

Persistența oricăreia dintre aceste caracteristici sau reducerea senzației sub un nivel bine definit în torace indică o boală a măduvei spinării.

mielită spino-transversă.

Factori prognostici slabi

Vârsta peste 40 de ani
Progresie rapidă spre tetraplegie
Întârzierea începerii tratamentului
Varianta axonală primară sau secundară

Tratamentul SGB

Mai devreme:
Înregistrarea frecventă a capacității vitale

dos

4. Retención urinaria temprana
5. Signo de Babinski – sin otros signos de mielopatía.

ros.com

saturației de O_2
Heparină 5000 unități s.c., de două ori pe zi
Fizioterapie toracică
Sonde de alimentare Ryle dacă este prezentă slăbiciune bulbară
Imunoglobulină intravenoasă - 0,4 g/kg/zi timp de 5 zile
Dacă nu există răspuns la imunoglobulină, luați în considerare plasmaferma (40-50 ml/kg - de 4 ori pe zi)
Prevenirea keratitei de expunere, a trombozei venoase, monitorizarea hiponatremiei și a altor electroliți și gestionarea sistemică a aritmiilor cardiace.

Târziu:
Suport ventilator dacă CV < 24 ml/kg
Traheostomie - pentru suport ventilator prelungit > 14 zile
Stimulator cardiac pentru episoade de bradicardie/asistolă cardiacă
Fizioterapie
Terapia ocupațională.

Polineuropatie demielinizantă
Boala inflamatorie cronică (CIDP)

Este o polineuropatie demielinizantă senzoriomotorie, lent progresivă, uneori recidivantă, dependentă de steroizi, care afectează în principal membrele.

Etiologie

Poate preceda infecția virală, vaccinarea, injectarea și ingerarea de corpuri străine.
Poate precede infecția cu citomegalovirus
Poate fi asociat cu **anticorpi GM1** .

Asemănări între SGB și CIDP

1 .
2 .

Poliradiculoneuro patía simétrica
Anormalidades d ne e la conducció
Disminución de la v linizante lucción
a. Bloqueo de conducción parcial de los nervios motores
β. Patológicamente ambos muestran cambios inflamatorios.

Caracteristici	*SGB*	*CIDP*
Progresia modului de pornire	Ascuțit Evoluează pe parcursul a câteva zile sau săptămâni și rămâne stabilă timp de câteva săptămâni.	Insidios Progresie lentă și constantă sau progresie pe etape Severitate maximă după câteva luni

Patologie

Demielinizarea este cel mai pronunțată la nivelul rădăcinilor nervoase, ganglionilor și nervilor proximali ai toracelui, precum și la nivelul nervilor periferici.
Demielinizarea și remielinizarea sunt caracteristic observate ca un aspect de „bulb de ceapă” la biopsia nervoasă.

Caracteristici clinice

Afectează toate grupele de vârstă.
Curs
- 65% recidivă cronică
- 15% cronic progresiv
- 20% monofazic cu debut subacut

Pacienții prezintă slăbiciune de tip NMI atât la nivelul extremităților superioare, cât și la cele inferioare (mai proximală decât distală), cu implicare senzorială minimă care afectează coloana posterioară și tractul spinotalamic.
Alte caracteristici includ tremor, mărirea nervilor, edem papilar, impotență, incontinență și sindromul Horner.

Criterii de diagnostic pentru CIDP

Criterii clinice obligatorii
- Slăbiciune musculară progresivă sau recidivantă timp de 2 luni sau mai mult.
- Slăbiciune simetrică proximală și distală la nivelul - extremităților superioare și inferioare.
- Hipoflexie sau areflexie

2 *Criterii obligatorii de laborator*
. *r er tu auuiatui lateu iitanatUrUu*
- Studiu al conducerii nervoase cu caracteristici

gr/dl, număr de celule < 10/celulă pe câmp
- Biopsie de nerv sural cu caracteristici de demielinizare și remielinizare, inclusiv pierderea fibrelor mielinizate și inflamație perivasculară

Criterii de excludere obligatorii
- Dovezi relevante ale unei boli sistemice sau ale expunerii la substanțe toxice
- Istoric familial de neuropatie
- Constatări incompatibile la biopsia nervoasă

Categorii de diagnostic
- Definitiv: Criterii obligatorii de includere și excludere și toate criteriile de laborator
- Probabil: Criterii obligatorii de includere și excludere și 2 criterii de laborator
- Posibil: Criterii obligatorii de includere și excludere sion și 1 criteriu de laborator.

Cercetare

În electroforeza pe gel de agaroză, se observă o singură bandă în regiunea Ig.
Studiu electrofiziologic: Viteza de conducere motorie este redusă

Biopsie nervoasă: Arată demielinizare și remielinizare (aspect de bulb de ceapă).

Tratament

Prednisolon 40 până la 60 mg timp de 8 săptămâni sau până când se observă o ameliorare prin reducerea dozei (10 mg/lună). Dacă nu se observă nicio ameliorare cu steroizi timp de 2 luni, acesta poate fi întrerupt.
Schimb plasmatic: Este prima linie de terapie respiratorie
Doză mare de imunoglobulină umană intravenoasă
Dacă nu se observă nicio ameliorare cu steroizi sau plasmaferă, se recomandă administrarea de agenți imunosupresori. Au fost utilizate azatioprină, metotrexat, ciclosporină și ciclofosfamidă.

Neuropatia senzorio-motorie ereditară (boala Charcot-Marie Tooth)

HMSN Tip 1

Moștenire autosomal dominantă; pot apărea și forme recesive.
Cel mai comun tip.
Începe în prima sau a doua decadă.
Simptomele de prezentare sunt deformarea și slăbiciunea piciorului.
Las características clásicas de la polineiropatía son la 7. Los síntomas sensoriales son i transmisión genética, participación simétrica, progresión | 8. La velocidad de conducción di lenta,
Picioare cu arcadă înaltă și degete în ciocan în 75%, cifoză în 10%.
Absența universală a reflexului achilian și areflexie totală în 50% din cazuri.
Toate modalitățile de senzație cu dizabilitate distală.
Slăbiciunea distală a membrului superior și o ușoară pierdere a masei musculare urmează membrelor inferioare.
Îngroșare palpabilă a nervului în 25%.
Anomalii ale extensorilor pupilari și plantari apar ocazional.
Când este asociat cu tremor sau ataxie a extremităților , se numește sindrom Roussy-Levy.
Studiile de conducere nervoasă arată absența sau reducerea potențialului de acțiune senzorială al nervului . Viteza de conducere motorie a nervului este mai mică de 40 m/sec.
Biopsia nervoasă arată modificări hipertrofice la nivelul bulbului de ceapă.
LCR este de obicei normal.

HMSN Tip 2

De obicei, este autosomal dominantă. Sunt prezente și forme dominant-recesive și legate de cromozomul X.
Începe după tipul 1 - a doua decadă sau mai târziu.
Simptomele care apar sunt aceleași ca la tipul 1.
Deformările piciorului și ale coloanei vertebrale sunt mai puțin frecvente.
Nervii periferici nu pot fi simțiți.
Reflexul achilian absent în majoritatea cazurilor. Mai puțin proeminent. Nervul motor este în general normal.
SNAP-urile sunt absente sau reduse.
Biopsia nervoasă arată pierdere axonală cu puține dovezi de demielinizare.

Diagnostic diferențial
Ataxia lui Friedreich
CIDP
Paraproteinemie.

HMSN tip 3 (boala Dejerine-Sottas)

De obicei este o boală autosomal recesivă
Începe în copilărie sau în primii ani de viață.
Anomalii ale piciorului sau scheletice.
Întârziere în dezvoltarea motorie.
Slăbiciune proximală.
Areflexie globală.
Alungirea nervilor periferici.
Toate tipurile de pierdere senzorială distală.
Proteine în LCR persistent crescute.
Viteza de acționare a motorului a fost redusă la mai puțin de 10 m/sec.
Modificări ale bulbului de ceapă se observă la biopsia nervoasă.

Dyck Tip 4 HMSN (Boala Refsum)

Boala autosomal recesivă
Începe în copilăria târzie și în adolescență.
Polineuropatie demielinizantă senzorio-motorie progresivă.
Ataxia cerebeloasă și retinita pigmentară.
Cardiomiopatie.
Surditate nervoasă.
Cascade.
Ihtioză.
Toate tipurile de senzații reduse.
Pierderea RTP.
Creștere marcată a proteinelor în LCR.
Biopsia nervoasă arată o formare hipertrofică în bulbul de ceapă.
Confirmarea diagnosticului prin creșterea acidului fitanic în sânge (valori normale < 0,3 mg%).

Cauzele iritației nervoase | ,

Nepirofibromatoza
HMSN tip I și II

Amiloidoză
Acromegalie
Boala Refsum.

Polimiozită

Este o afecțiune cu etiologie necunoscută în care mușchiul scheletic este afectat de un proces inflamator non-supurativ, dominat de infiltrație limfocitară.

Polimiozita se caracterizează prin prezența sensibilității musculare și a edemului.

Clasificare

Grupa IV Dermatomiozită infantilă asociată cu vasculită
de grup V cu boală vasculară de colagen

Caracteristici clinice

Polimiozită idiopatică

Este insidios de progresiv în ultimele câteva săptămâni sau luni.
Raportul dintre femei și bărbați este de 2:1
Mușchii oculari sunt în siguranță
Reflexele sunt reduse disproporționat (trebuie luat în considerare carcinomul cu polimiozită și polineuropatie sau sindromul Eaton-Lambert)
Alte caracteristici includ disfagie (25%) și anomalii cardiace
Polimiozită idiopatică de grup I
Dermatomiozită idiopatică de grup II
Grupa III Dermatomiozită (polimiozită) asociată
Este asociată cu neoplazia.

Dermatomiozita infantilă asociată cu vasculita

Este asociată cu vasculita pielii și a tractului gastrointestinal.

Polimiozită cu boală vasculară a colagenului

Disfagia este un simptom frecvent la acest grup (datorită implicării mușchiului neted esofagian 1/3 distal în scleroza sistemică).

Este asociată cu afecțiuni ale țesutului conjunctiv (artrita reumatoidă, lupusul eritematos sistemic, scleroza sistemică, malignitatea, sarcoidoza).

Manifestări extramusculare

Simptome sistemice - Febră, stare generală de rău, pierdere în greutate, artralgie și fenomen Raynaud.
Simptome gastrointestinale - disfagie, ulcere gastrointestinale.
Simptome cardiace - defecte de conducere AV, tahiaritmii, cardiomiopatie dilatativă, insuficiență cardiacă congestivă și miocardită.
Simptome pulmonare - pot duce la boală pulmonară interstițială și miopatie toracică.

Cercetare

Enzimele serice (CK, aldolază, AST, LDH și ALT) sunt crescute (modificări ECG, aritmii, insuficiență cardiacă congestivă secundară miocarditei).
Simptomul respirator este dispneea (datorată pneumonitei limfocitare, edemului pulmonar și fibrozei pulmonare).

Dermatomiozita idiopatică

Modificările cutanate pot preceda sau urma sindromului muscular.

localizat sau difuz; erupție maculopapulară
Dermatită eczematoidă, dermatită exfoliativă
„Erupție heliotropă" - distribuție în fluturi
Prurit și edem periorbital
Calcificare subcutanată
Erupție eritematoasă pe partea anterioară a toracelui - în formă de V
Erupție eritematoasă pe spate și umeri - semnul Mantón.

Dermatomiozită (polimiozită) asociată cu neoplazie

Malignitatea poate apărea înainte sau după miozită timp de până la 2 ani.
Cele mai frecvente neoplasme maligne (cancer pulmonar, cancer mamar, cancer ovarian, cancer al tractului gastrointestinal și tulburări mieloproliferative).

VSH-ul este crescut ■ I ■ i
EMG: Dezvăluie o activitate inserțională semnificativ crescută (iritabilitate musculară), împreună cu triada miopatică tipică a potențialelor de acțiune ale unităților motorii, cu amplitudine mică, polifazice și recrutare anormal de precoce.
Biopsie musculară: Biopsia musculară relevă două infiltrate celulare inflamatorii, distrugerea fibrelor musculare cu o reacție fagocitară și infiltrarea (perivenulară) a celulelor inflamatorii perivasculare (semn distinctiv al polimiozitei).

Tratament

Etapa 1: Prednisolon oral 1 mg/kg/zi timp de 3-4 săptămâni, urmat de reducerea dozei pe o perioadă de 10 săptămâni la 1 mg/kg o dată la două zile.

Etapa 2: Medicamente imunosupresoare - de obicei inițiate atunci când pacientul nu răspunde la glucocorticoizi după 3 luni de tratament, rezistență la glucocorticoizi, efecte secundare legate de glucocorticoizi, boală rapid progresivă cu insuficiență respiratorie.

Azatioprină 3 mg/kg/zi
Metotrexat 7,5 mg săptămânal timp de 3 săptămâni, urmat de o creștere treptată a dozei peste 25 mg/săptămână.

Pasul 3: Administrare intravenoasă 1 g 2 mg/kg, împărțită în 2-5 zile per cură, repetată la fiecare 6-8 săptămâni.

Pasul 4: Alte medicamente - Ciclofosfamidă, clorambucil,

micofenolat de mofetil.

Distrofii musculare

Acestea sunt un grup de afecțiuni ereditare caracterizate printr-o degenerare progresivă a unui grup select de mușchi fără implicarea sistemului nervos.

Clasificare

Distrofii musculare „pure”:

Distrofia musculară legată de X

- Severă (Duchenne)
- Benigna (Becker)
- Benign cu acantocite (sindromul McLeod)
- Benignă cu contracturi precoce (Emery-Dreifuss)
- Scapuloperoneal (rar)

distrofie musculară autosomal recesivă

- Talie și membre (de obicei scapulohumerale, rareori pelvifemurale)

SAU

- Tipul de copilărie, asemănător cu sindromul Duchenne
- Distrofie musculară congenitală

distrofie musculară autosomal dominantă

- Facioscapulohumeral
- Scapuloperoneal
- Debut tardiv proximal (inel osos)
- Debut benign precoce cu contracturi
- Distal
- Ocular
- Oculofaringian.

Distrofia Duchenne (Fig. 8.136)

Moștenire: recesivă legată de cromozomul X

Vârsta de începere: Între 3 și 10 ani

Mușchii proximali ai extremităților superioare și inferioare sunt afectați predominant, ulterior implicând diafragma, mușchii gâtului, mușchii extraoculari și mușchii faciali. Pacienții pot fi limitați la prima decadă de viață.

Există o pseudo-hipertrofie a mușchilor (alungirea gambei, cvadricepsului și deltoizilor).

Caracteristicile asociate includ macroglosia, absența dintelui incisiv, IQ scăzut (mai puțin de 10% din normal), atrofie scheletică și deformare (oasele lungi devin subțiri ca o

Fig. 8.136: Lordosis lumbar con distrofia de Duchenne

creion ahicardie persistentă, unde R ip de|ivp do_nr s derivații precordiale și unde Q profunde în derivațiile membrelor și în derivațiile precordiale stângi).

Cercetare

Valoarea CK serică este de 20 până la 100 de ori mai mare decât valoarea normală.
EMG - model miopatic
Biopsie musculară - deficit de distrofină (analiză Western blot).

Cauze ale decesului

Insuficiență respiratorie
Pneumonia prin aspirație.

Tratament

Prednisolonul 0,75 mg/kg/zi reduce semnificativ progresia bolii la 3 ani.

Distrofia musculară Becker

Moștenire: recesivă legată de cromozomul X
Vârsta de începere: Între 5 și 25 de ani
Mușchii pelvieni și pectorali sunt afectați predominant
Pacienții nu pot merge la 25 de ani de la debut (curs benign)
Caracteristicile asociate includ afectarea cardiacă, contracțiile, deformarea scheletică și hipertrofia musculară.

La fel ca în distrofia musculară Duchenne.

Prognoză

Investigaciones

Longevitatea este mai bună în distrofia musculară Duchenne.

Distrofia musculară a taliei şi membrelor

1. *Moștenire:* Autosomal recesivă și afectantă ambele sexe.
2. *Edad de inicio:* Entre 10 y 30 años.
3. Los músculos pélvicos y de los hombros están predominantemente afectados.

os.com

Pacienții observă dizabilitatea abia la 10 până la 20 de ani de la debutul acesteia.
Reflexele tendinoase proximale sunt absente cu excepția reflexului lui Ahile.
Hipertrofia pseudomusculară este o caracteristică asociată (gambe și deltoizi).
Bolile de inimă și deficiențele mintale sunt rare.

Cercetare

Enzimele serice sunt crescute.

Prognoză

Speranța de viață normală.

Distrofia facioscapulohumerală

Moștenire: Autosomal dominantă, afectează ambele sexe.
Mușchii afectați predominant sunt mușchii faciali, mușchii umărului și serratus anterior.

Spasmele bicepsului și tricepsului sunt reduse.
Pacienții pot avea o absență a mușchilor biceps pectoral major.
Progresia este lentă, iar dizabilitatea este mai mică (pseudohipertrofia este rară).
Hipertensiune labilă, surditate nervoasă, boli oculare (telangiectazie, exudație și dezlipire de retină).

Investigație
Enzimele serice (CK) sunt crescute.

Prognoză
Speranța de viață este normală.

Distrofie oculofaringiană

Caracteristici clinice
Moștenire: Autosomal dominantă.
Pacienții au oftalmoplegie externă. Ptoza și/sau disfagia pot apărea în decada a 6-a de viață.
Slăbiciune ușoară la nivelul gâtului și membrelor. | j
Rareori diplopie datorată dezlipirii pupilare.

Cercetare
CK-ul seric poate fi de 2-3 ori mai mare decât nivelul normal
Biopsie: Caracteristica distinctivă este prezența filamentelor tubulare, cu diametrul de 8,5 nm, în nucleii musculari.

Tratament
Miotomia cricofaringiană poate îmbunătăți înghițirea (nu previne aspirația)
„Cârjele" pleoapelor îmbunătățesc vederea pacienților cu ptoză.

Distrofia musculară congenitală
De obicei este sporadică (fără afectarea SNC) și uneori cu transmitere autosomal recesivă.
Se datorează unui deficit de 2 laminină.

Caracteristici clinice
Apare la naștere sau în câteva luni de viață.
Semnele și simptomele sunt hipotonie, slăbiciune proximală a membrelor, contracturi articulare la nivelul coatelor, șoldurilor, genunchilor și gleznelor (contracturile la naștere sunt cunoscute sub numele de artrogrifoză).

Băieți
Distrofie musculară congenitală Fukuyama: Caracteristicile - sunt convulsii tonico-clonice generalizate și dezvoltare mentală și verbală întârziată, microcefalie și mărire ventriculară.
Distrofie musculară cu displazie cerebro-oculară: Caracteristicile sunt cataracta, displazia retiniană și hipoplazia nervului optic.
Sindromul Walker-Warburg.

Investigație
Nivelurile serice de CK variază de la normal până la de 20 de ori mai mari decât cele normale.

Îngrijire suportivă.

Miopatii congenitale

1. Boala centrală a nucleului
Caracteristicile sunt:
Moștenire: Autosomal dominantă și uneori poate fi sporadică
mișcări fetale reduse și prezentare pelviană
Anomalii scheletice (luxație congenitală de șold, scolioză, picior cavus, picior strâmb)
Hipotonie și dezvoltare motorie întârziată.

Cercetare
CK seric normal
EMG: Model miopatic

Biopsia musculară arată una sau mai multe zone (nuclee) centrale sau excentrice discrete cărora le lipsesc enzimele oxidative și colorația PAS scăzută.

Forma infantilă - Copilăria târzie

Caracteristicile clinice sunt:

Întârziere în atingerea unor etape importante (în special mersul pe jos)

Ptoză

Oftalmoplegie

Caracteristicile marfanoide.

Păstrarea mișcărilor oculare

Slăbiciune ușoară, neprogresivă a membrelor

Fără anomalii scheletice

Slăbiciune predominant distală, asemănătoare cu cea din sindromul Charcot-Marie-Tooth.

Tratamiento

Este esențial deoarece predispune la hipertermie malignă în timpul anesteziei generale.

Miopatie nemalină

_, Características Clínicas

Herencia: Autosómica dominante y puede ser esporádica

Hipotonía neonatal severa con dificultad respiratoria

Los pacientes pueden tener hallazgos retardados y facies o cabeza largas y estrechas, paladar arqueado alto y apariencia boca abierta debido a la mandíbula prognata

Las otras anomalías esqueléticas son pectus excava tum, cifoescoliosis, pie cavo, y pie en ptfiioriat^bor c. Descar g as com H'e)as y re p e

La participación djrmjScardiop^Únt presentaciónj^3. R^zopsia muscu ar_ Las caracte] núcleo central por lo general r inusual- i i i 111ky i . vv l f 1

Cercetare

CK normal sau ușor crescut

Caracteristicile EMG sunt:

Unde pozitive ascuțite

Potențiale de fibrilație

Descărcări complexe și repetitive.

:eristicele sunt rânduri cu

Investigaciones

CK seric este normal

EMG: Model miopatic

Biopsie musculară: Caracteristicile diagnostice sunt grupuri de bastonașe mici sau organisme cu nemalină.

Miopatie centronucleară

Este o trăsătură recesivă legată de X.

Băieți

Formă neonatală

Caracteristicile clinice sunt:

Hipotonie severă și slăbiciune la naștere

Dificultăți de respirație

Prognostic slab.

Tipul copilăriei-adultului

Caracteristicile clinice sunt:

Început: a doua sau a treia decadă

Tratamiento

margini de tip halou.

Îngrijire suportivă.

Distrofia miotonică

Moștenire: Autosomal dominantă

Vârsta de debut: Între 20 și 60 de ani

Mușchii afectați predominant sunt temporalul, facialul, maseterul, sternocleidomastoidianul („fața de topor” și „gâtul de lebădă”) și mușchii grupului distal (cvadricepsul și tibialul anterior). Sternocleidomastoidianul este absent în unele cazuri. Pacienții pot avea un zâmbet transversal (din cauza relaxării întârziate).

Reflexele tendinoase profunde sunt diminuate

Dificultatea de a elibera mâna după ce a fost „prinsă ”

Pacientul nu este capabil să meargă în termen de 15 până la 20 de ani de la debutul bolii.

Caracteristicile asociate includ chelie frontală prematură, ptoză, ginecomastie, afectare cardiacă (cardiomiopatie și

prolaps de valvă mitrală), bronșiectazie, alterare a motilității esofagiene, intestinale și a arborelui biliar, atrofie testiculară, modificări osoase, defecte mintale (demență), hipersomnie și anomalii ale imunoglobulinelor serice.

Rezistența la insulină nu este neobișnuită.

Pacienții experimentează „fenomenul de anticipare", ceea ce înseamnă că boala apare mult mai devreme în generațiile succesive.

Formarea de gropițe în mușchii tenari sau extensori ai limbii sau încheieturii mâinii la percuție.

al doilea

Cercetare

Nivelul seric al CK - normal sau ușor crescut
EMG - model miopatic
Biopsie musculară

Management

Fenitoină pentru miotonie (alte medicamente care pot fi utilizate pentru miotonie includ fenitoina și cainamida. Acestea nu trebuie utilizate la pacienții cu bloc cardiac). Mexiletina este, de asemenea, utilă în miotonie.

Stimulator cardiac pentru bloc cardiac.

Prognoză

Sărac.

Miotonia congenitală (boala Thomson)

Moștenire: Autosomal dominantă
Vârsta de începere: De la naștere
Hipertrofia musculară apare în a doua decadă de viață.
Capacitatea atletică este slabă (din cauza lentorii și rigidității)
Se agravează în anotimpurile mai reci (participarea la jocurile de iarnă nu este posibilă)
Trăsăturile distinctive sunt:

- Formarea de gropițe în mușchii tenari ai mâinii și limbii după percuție
- Demonstrarea miotoniei (dificultate în deschiderea mâinii după ce ați „strâns-o")

Pacienții au o speranță de viață normală.

Paramiotonia congenitală

Miotonia (spasm muscular tonic) și paralizia musculară apar odată cu expunerea la frig
Este similară cu paralizia periodică hiperkaliemică
Gena responsabilă de pe cromozomul 17q 13.1-13.3 provoacă un defect al canalului de sodiu.

Medicamente și miopatie

Medicamente care provoacă leziuni focale sau fibroză
- Opiacee intramusculare
- Antibiotice
- Paraldehidă

Medicamente care provoacă necroză
- Heroină
- Clofibrat
- Acid epsilon-aminocaproic

Medicamente care provoacă mioglobinurie/rabdomioliză
- Heroină
- Metadonă
- Amfetamină
- Barbiturice
- Diazepam
- INH
- Carbenoxalonă

0 SCO U X
á
a

- a. Diuretice
- b. Carbenoxalonă
- Anason
- Purgative

Medicamente care provoacă inflamații
- a. Procainamidă
- b. D-penicilamină
- L-dopa

Medicamente care provoacă miopatie subacută sau proximală dureroasă
- a. Corticosteroizi
- b. Clorochină
- [3-blocant]

Medicamente care cauzează sindromul miastenic
- a. D-penicilamină
- b. Aminoglicozidă

Medicamente care provoacă hipertermie malignă
- a. Suxametoniu
- b. Halotan
- Ciclopropan
- Enfluran, ketamină.

Boala musculară inflamatorie

Bacterian

a. Gangrena gazoasă cauzată de *Clostridium welchii*

Viral

Gripa - seamănă cu poliomielita acută

Boala Bornholm - mialgie generalizată și sensibilitate intercostală

Parazit

Trichinella spiralis (trichinoză) - miopatie extraoculară

Taenia solium (cisticercoză) - hipertrofie musculară (coapsă și regiunea deltoidă).

Receptorii ACh de la joncțiunea neuromusculară sunt afectați de anticorp. Poate apărea la orice vârstă și este mai frecventă

Miastenia Gravis

La miastenia gravis es un trastorno neuromuscular caracterizado por debilidad y fatiga de los músculos esqueléticos debido a la disminución en el número de

la adulții tineri. Poate fi asociată cu alte afecțiuni autoimune (tumori ale timusului, tireotoxicoză), iar mușchii respiratori și ai membrelor (proximali și asimetrici) pot fi afectați.

artritis reumatoide y lupus eritematoso sistémico). Es más común en mujeres que en hombres. Tiene predilección por los músculos extraoculares y los mú los de la masticación, faciales, faríngeos y laríngeos

Femei - deceniul al II-lea până la al III-lea.

Bărbați - deceniile a 4-a până la a 6-a.

Miastenia gravis și timomul

Glanda timus este principala sursă de celule T, iar atrofiile se produc după vârsta de 12 ani.

Este hiperplazică și mărită în 70% din cazurile de miastenie gravis.

Celulele din foliculii hiperplazici sunt celulele B, plasmocitele și celulele T helper.

Celulele mioide din timus sensibilizează sistemul imunitar la proteina receptorului ACh.

_, Caracteristici clinice

Are un debut insidios.

Exacerbările apar în timpul sarcinii sau înainte de menstruație.

Simptomul cardinal este oboseala musculară anormală și intensificarea simptomelor spre sfârșitul zilei sau după exerciții fizice intense.

Primele simptome sunt ptoză intermitentă sau diplopie, dar slăbiciune la mestecat, înghițit, vorbit sau mișcarea membrelor.

Grupele musculare implicate în mod obișnuit, în ordine descrescătoare, sunt bulbare, gât, talie și membre, membre distale și torace.

Activitatea susținută a mușchilor temporali duce la o slăbiciune crescută, demonstrată prin:

a. Menținerea sus-îndreptată a privirii timp de două minute duce la creșterea ptozei. Forța mușchiului afectat se îmbunătățește după o scurtă pauză.

Alte caracteristici includ reflexe tendinoase profunde normale și răspuns pupilar normal.

Atrofie musculară ușoară în stadii avansate.

Scala Osserman modificată

b. El contar en voz alta, la voz se debilita gradualmente los pacientes.

Clasa I Numai Oculară

Clasa a II-a oculară + simptome generalizate

Este definită ca necesitatea asistenței ventilatorie deoarece miastenia induce slăbiciune a mușchilor respiratori (slăbiciune profuza a mușchilor respiratori care necesită suport ventilator).

Clase III Síntomas generalizados + crisis miasténicas Clase IV Crisis miasténicas agudas

Diagnostic

Radioimunoanaliză generalizată a receptorilor anti-acetilcolinici

Miastenia oculară

Dacă rezultatele sunt pozitive, rezultatele sunt negative

Mu SK (tirozin kinaza specifică musculară) este pozitivă în 40% din cazurile negative.

Studiu cu Tensilon (Edrofoniu) : Inițial se administrează intravenos 2 mg de edrofoniu, iar ulterior 8 mg un minut mai târziu, dacă nu există efecte secundare nedorite.

90% positivo

50% positivo

Diagnóstico definitivo

No excluyen MG.

Un rezultat pozitiv al testului indică o îmbunătățire a forței musculare în decurs de 30 de secunde și persistă timp de 2 sau 3 minute.

Medicamentul alternativ este neostigmina 1,5 mg, iar efectele sale durează 2 ore. Atropina este utilizată pentru a contracara efectul muscarinic al neostigminei.

Testul cu gheață: Ptoza se ameliorează cu peste 2 mm atunci când se aplică gheață pe pleoapa afectată timp de mai mult de 2 minute. Testul este simplu, sensibil, specific și neinvaziv. Sensibilitatea este scăzută la pacienții cu ptoză completă.

Tomografie computerizată toracică: Detectează tumorile TMO.

Studiul electrofiziologic detectează tulburările neuromusculare.

Stimulare nervoasă repetitivă - Model descrescător

EMG cu fibră unică - Variabilitate crescută a intervalului interpotențial.

RMN-ul cerebral în miastenia gravis oculară este esențial - pentru a exclude meningiomul osos sfenoid.

Tratament

Principiile tratamentului sunt:

Maximizați activitatea acetilcolinei la nivelul receptorilor rămași de la nivelul joncțiunii neuromusculare.

1. Tratamento Medi**m**

Neostigmina 7.5-375 mg (promedio 15 mg) I KX I ser efectiva**s** 4 a 8 veces/día han sido útiles.

Piridostigmină 30-180 mg de patru ori pe zi (în medie 60 mg)

Efecte adverse

„Criza colinergică”

Paloare

Transpirație

Salivație, dureri abdominale colicative.

Tratament imunologic

Timectomie: Efectele benefice nu sunt imediate , ci mai degrabă oferă ameliorarea simptomatică. Se efectuează la pacienții sub 60 de ani, când slăbiciunea nu se limitează la mușchii extraoculari.

Timectomia este indicată de la pubertate până la vârsta de 55 de ani.

Steroizi: Indicați atunci când pacienții au un răspuns slab la medicamentele anticolinesterazice. Nu se datorează etiologiei autoimune.

Acest lucru se datorează terminațiilor nervoase presinaptice, receptorilor de acetilcolină sau anticolinesterazelor.

Debutul precoce în copilărie sau în copilărie, fără anticorpi antiacetilcolinici, confirmă diagnosticul.

EMG, testul cu edrofoniu și analiza genetică sunt utile

Tratamentul depinde de subtip.

Pentru a limita sau a aboli atacul imun asupra plăcilor terminale ale motorului.

și care au suferit deja timectomie. Doza inițială este de 15-25 mg/zi și este apoi crescută treptat până la 50-60 mg/zi.

Mai târziu, scade lent din cauza slăbiciunii timpurii.

Schimb de plasmă

Elimină anticorpii din sânge și oferă o îmbunătățire semnificativă, dar această îmbunătățire este de scurtă durată. În general, este rezervată crizelor miastenice sau pregătirii preoperatorii.

Imunoglobulină intravenoasă

Este o alternativă la schimbul de plasmă în tratamentul miasteniei gravis severe.

Azatioprină

Instrucțiuni

Boală severă sau progresivă

Pacienții prezintă un răspuns slab la medicamentele anticolinesterazice, timectomie și corticosteroizi.

La ciclofosfamida **y ciclospo** rina A han mostrado en los casos lefilctlrios. El micofenolato y tracolimus también

Greață, vărsături

Medicamentele curariforme sunt absolut contraindicate - în miastenia gravis.

Prognoză

Dacă este prezent timomul, supraviețuirea este de cinci ani în 30% din cazuri.

Miastenia Gravis Congénita

Las Diferencias entre Miastenia Gravis y Síndrome de Eaton-Lambert

Características	*Miastenia gravis*	*Síndrome de Eaton-Lambert*
Hombre:Mujer	2:3	1:1
Sitio de lesión	Post-sináptica	Pre-sináptica
Tumor asociado	Tumor del timo	Carcinoma en células de avena del pulmón
Fuerza muscular después del ejercicio	Empeora	La fuerza muscular puede mejorar después de las primeras contracciones del músculo
RTP	Conservador	Disminuidos o ausentes
Estimulación nerviosa repetitiva	Disminuidos	Incrementados
Tratamiento con neoestigmina o piridostigmina	Marcada mejoría	Leve mejoría
Respuesta a la guanidina	No hay efecto	Buena respuesta
Cambios autonómicos	No hay cambios	Presentes

Sindromul miastenic (sindromul Eaton-Lambert)

Acest sindrom este asociat cu carcinomul bronșic cu celule mici sau, rareori, cu boli autoimune (anemie pernicioasă).

Etiopatogeneză

Anticorpul esteramente con enfermedad autoin-îndreptat împotriva unui antigen care reacționează cu canalele de calciu voltaj-dependente implicate în eliberarea ACh (care este un defect presinaptic).

medilibrés-com

_, Caracteristici clinice

Slăbiciunea este de obicei localizată în mușchii proximali ai membrelor și ai pieptului.

Mușchii extraoculari și bulbari sunt rareori afectați.

Puterea musculară crește constant dacă contracția este menținută

Reflexele tendinoase sunt reduse și prezintă un ușor răspuns la edrofoniu

Există o prezență a modificărilor sistemului nervos autonom (gură uscată, constipație, impotență).

Studiu electrofiziologic: Se observă o creștere a modelului la stimularea repetată a nervului.

Tratamentul X

Tratamentul cu neostigmină sau piridostigmină, sau în combinație cu guanidină, este variabil.

3-4 diaminopiridină (în curs de investigare) 25 mg/PO de patru ori pe zi

Plasmafereză

Imunosupresie (steroizi și azatioprină).

medilibros.com

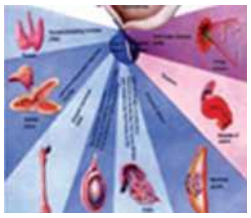

Capitolul 9
Tulburări endocrine și metabolice

SIMPTOME ȘI

LETARGIE/DEPRESIE
MODIFICĂRI ALE APETITULUI/GREUTĂȚII
POLIURIE/POLIDIPSIE
MODIFICĂRI ALE PIELII
MODIFICĂRI DE PIGMENTARE
MODIFICĂRI DE ÎNĂLȚIME
INTOLERANȚĂ LA DISTRIBUȚIE
SCHIMBĂRI ÎN PĂRUL
TULBURĂRI MENSTRUAL
MODIFICAREA CARACTERISTICILOR
TRATAMENTE
TULBURĂRI DE VIZUALITATE ȘI DERE
FACIA
EXOFTALMOLORE DE CAP
EDEM/DURERE TIROIDIANĂ
GALACTOREE
IMPOTENŢĂ
PALPITAȚIE
MODIFICĂRI INTESTINALE
TULBURĂRI EMOȚIONALE

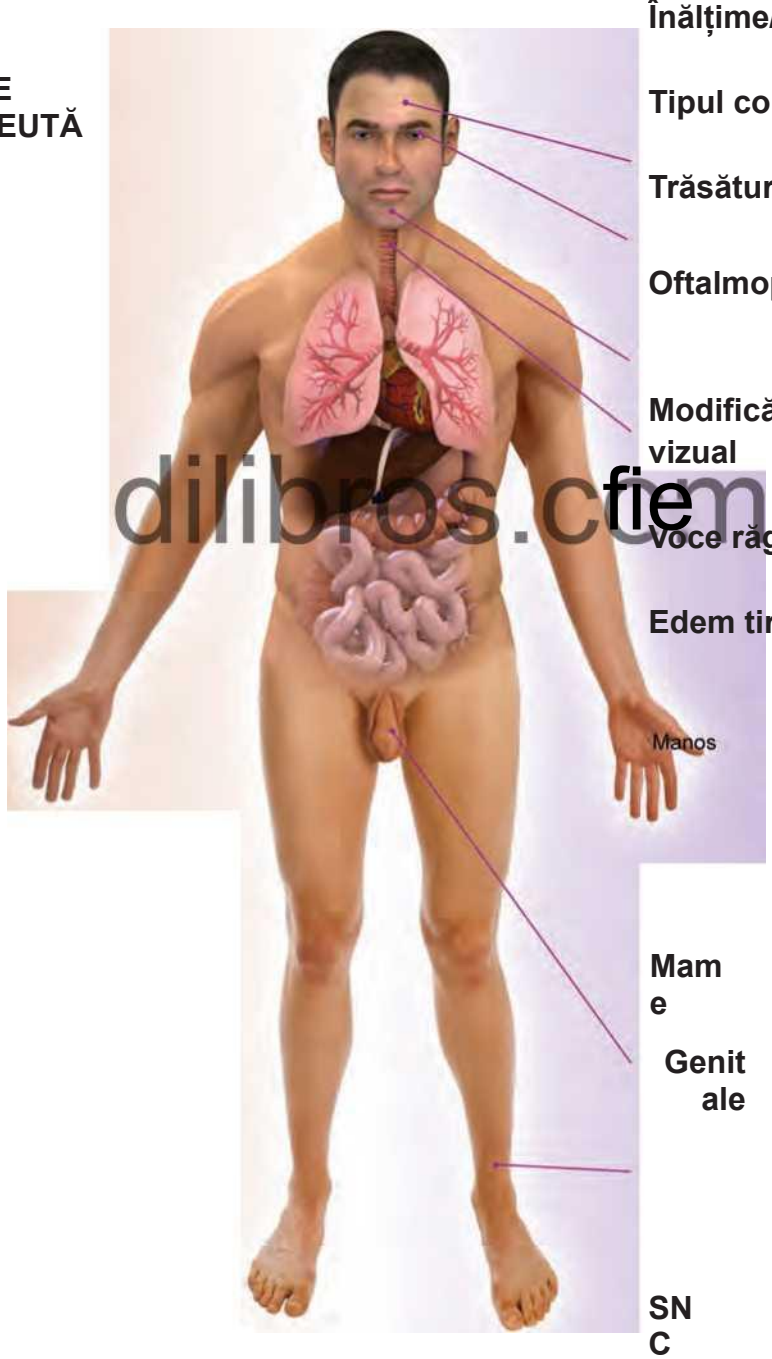

SEMNE

Înălțime/Greutate
Tipul corpului
Trăsături faciale
Oftalmopatia oculară a sindromului
Modificări ale câmpului vizual
Voce răgușită
Edem tiroidian cervical
Manos
Mame
Genitale
SNC

Acantoză
Distribuția părului
Uscat/Uleios
Gros/Subțire
Pigmentat/Palid
Vânătăi
Vitiligo
Vergeturi
Pigmentarea pliului
Eritem palmar, acromegalie, tremor
Puls (frecvență și regularitate)
PA
Galactoree
Ginecomastie
Virilizare
Dezvoltarea pubertară
Volumul testicular
Miopatie proximală
Mixedem
Modificări secundare datorate diabetului zaharat
Stare emoțională
Deficite neurologice
Fundus

dilibros.com

Hipotalamus și Glanda pituitară

Anatomie

Glanda pituitară este situată în sella turcica. Glanda are doi lobi, anterior și posterior, și este conectată la hipotalamus printr-un tulpină infundibulară ce conține vase portale ce transportă sânge de la hipotalamus la lobul anterior și fibre nervoase la neurohipofiză.

Lobul anterior

Lobul anterior conține trei tipuri de celule care sunt identificate prin reacția la colorare.

Celule cromofobe (nesecretorii)
Somatotrofele secretă hormonul de creștere (GH)
Somamotrofele secretă prolactină (PRL)
Corticotrofele secretă ACTH
Tireotrofele secretă TSH
Gonadotrofele secretă FSH/LH.

O populație de celule care secretă hormon de creștere (GH) și prolactină (PRL). Aceste celule cu secreție dual se numesc somatomamotrofe . Sunt celule tranziționale care pot funcționa fie ca somatotrofe, fie ca lactotrofe.

Hormonii inhibitori eliberați de hipotalamus sunt somatostatina (care inhibă hormonul de creștere și hormonul de stimulare a tiroidei) și dopamina (care inhibă secreția de prolactină). Somatostatina este un inhibitor endocrin.

Utilizări clinice ale somatostatinei

Este util din punct de vedere terapeutic în tumorile pancreatice, cum ar fi gastrinoamele, insulinoamele, glucagonoamele, VlPoamele și hemoragiile gastrointestinale superioare.

Reduce secreția de acid din stomac, producția de gastrină și fluxul sanguin mezenteric. Prin urmare, este util în tratamentul ulcerelor gastrice și al sângerărilor variceale.

Poate fi utilizat și în tratamentul pancreatitei acute, deoarece scade secreția pancreatică exocrină.

Se utilizează în tratamentul acromegaliei, deoarece scade nivelul hormonului de creștere.

Sistem de feedback

Hormonii glandei pituitare anterioare (TSH, ACTH, LH și FSH) stimulează glandele țintă respective să secrete hormoni. Acești hormoni, la rândul lor, exercită un efect de feedback negativ asupra glandelor țintă respective.

Hormonii hipotalamici	*Hormonii hipofizari anteriori*
Factorul de eliberare al corticotropină (FLC)	Hormon adrenocorticotrop (ACTH)
Arginină vasopresină (AVP)	·LPH (hormonul de stimulare pulmonară) melanocit P)
Hormonul de eliberare al gonadotropine (GnRH)	Hormonul luteinizant (LH)
Hormon de eliberare hormon de creștere (GHRH)	Hormon foliculostimulant (FSH)
Inhibarea hormonului de eliberatorul lui H. de creștere (GH)	Hormonul de creștere (GH)
Hormonul de eliberare al tireotropină (TRH)	Hormon stimulator tiroidă (TSH) Prolactina (PRL)

Secvența de aminoacizi a hormonului stimulator al melanocitelor P (MSH) este conținută în beta-lipotropină, care, la rândul ei, face parte din molecula precursoare C-terminală a pro-opiocortinei. Cu toate acestea, funcția LPH nu este cu siguranță bine înțeleasă. MSH produce pigmentarea pielii. Dintre hormonii MSH, LPH și ACTH, ACTH este cel mai important hormon responsabil pentru pigmentare.

celulele pituitare. În schimb, PRL și GH nu au un organ bine definit care secretă hormonul ce poate exercita feedback negativ.

Neurohipofiză ■ ■ ■

Lobul posterior al glandei pituitare (neurohipofiza) conține - fibre nervoase provenite din nucleii supraoptic și paraventricular ai hipotalamusului. Hormonii secretați de hipofiza posterioară sunt vasopresina (ADH) și oxitocina.

Hipopituitarism

Etiologie

Poate fi din cauza unei leziuni a hipotalamusului sau a glandei pituitare.

Cauze hipotalamice

Congenital • Deficit de GnRH
(Sindromul Kallman*)
Deficit de TRH
Deficit de GHRH
Deficiență de CRF

Tumori dobândite • (craniofaringiom, gliom)
Granuloame (sarcoidoză, histiocitoză X și tuberculoză)
Traumatisme craniene, intervenție chirurgicală (secțiune trunchi cerebral)
Radioterapie.

Notă: * Sindromul Kallman

Se transmite ca o trăsătură autosomal dominantă, o trăsătură autosomal recesivă sau o boală legată de sex.
Prezența hipogonadismului hipogonadotrop
Anosmie
Se identifică defectele anatomice ale liniei mediane.

Cauzele hipofizei

Infarct miocardic (sindromul Sheehan postpartum)
Infecție (tuberculoză, sifilis, fungică, piogenă, toxoplasmoză)
Granuloame (sarcoidoză, histiocitoză)
Hipofizită limfocitară autoimună
Neoplazie (adenom hipofizar, craniofaringiom și metastaze)
Hemocromatoză
Idiopatică și genetică (deficit în producția de hormoni hipofizari)
Anevrism al arterei carotide interne.

Caracteristici clinice

tablou clinic care reflectă deficiența.

În leziuni precum

În tumorile mari , secreția de GH funcțională este prima care

Esto depende de la relación subyacente. Si el hipotála- mo se ve afectado, puede haber deficiencia aislada de la hormona liberadora que conduce a la manifestación

se pierde, urmată de hormonul de creștere, care nu produce simptome și semne.

TRH: Se injectează intravenos 200 µg de TRH

la LH, ACTH y TSH. La pérdida de la secreción de la

evidentes en los adultos. La disminución de la secreción

de LH resulta en la pérdida de características sexuales secundarias, pérdida de libido e impotencia en hombres y amenorrea en mujeres. La deficiencia de ACTH provoca insuficiencia suprarrenal secundaria.

	Deficiencia de la hormona	*Manifestación clínica*
1.	GnRH	Retraso en pubertad, obesidad y anosmia asociada
2.	TRH	Hipotiroidismo
3.	GHRH	Baja estatura
4.	CRF	Insuficiencia suprarrenal

Investigaciones

Medir los niveles basales en suero de T_4, TSH, estradiol, testosterona, FSH, LH, PRL, cortisol, glucosa, GH.

La prueba de estimulación triple se realiza mediante estimulación con inyección de

a. *Insulina:* Se inyecta la insulina IV 0.15 U/kg (0.3 U/kg si la acromegalia o síndrome de Cushing está presente ó 0.05 U/kg si hay presencia de hipopituitarismo marcado)

GnRH: Injectați 50 mcg de hormon de eliberare a gonadotropinei (GnRH) intravenos.

Spălați seringa cu citrat de fiecare dată când urmează să injectați un alt hormon.

Se recoltează probe de sânge după cum urmează: FSH, LH, TSH la 20 min și 60 min. GH, cortizol, glucoză la 30, 60, 90 și 120 min.

La sfârșitul procedurii, oferiți pacientului un mic dejun copios.

Indicații clinice pentru testele de stimulare hipofizară :

Pentru a ajuta la diagnosticarea bolilor hipofizare/hipotalamice

Evaluați necesitatea înlocuirii GH

Pentru a determina fezabilitatea tratării pacienților cu hipopituitarism hipotalamic cu GnRH sau GHRH.

Interpretare

Nivelul de glucoză ar trebui să scadă sub 40 mg/dl.

valores normales son los siguientes: GH > 20 mU /1, cortisol máximo > 550 mml/l, TSH a los 20 min 3.9-30 mU/l, TSH a los 60 min, 3.0-24 mU/l. Valores más bajos que los mencionados, indican alguna deficiencia hipofisiaria.

PO[1,3] "dicaces

Epilepsia, cardiopatía isquémica e hipopituitarismo grave.

Deficiencia	*Reemplazo hormonal*	*Dosis*
ACTH	Cortisol (hidrocortisona)	20 mg 10 AM/ 10 mg 6 PM
	Cortisona	25 mg AM/12.5 mg PM
	Prednisolona	5 mg AM/2.5 mg PM
TRH	L-tiroxina	0.1-0.15 mg/día (única dosis vía oral)
LH, FSH en mujeres (pre- meno-paúsicas)	Terapia cíclica estrogénica con etinil estradiol	20-30 ug por 3 semanas
	Progesterona (acetato de medroxiprogesterona)	5 mg/día del día 14-21 del ciclo menstrual
Hombres	Hormona gonadotropina coriónica humana	3000 UI IM/semana
	LH y FSH	75 UI 3 veces/semana
	Testosterona (Pergonal)	250-500 mg IM cada 2-4 semanas
GH	Biosintética	24 U/m²/semanas SC
Hombre	Parche transdérmico de testosterona	2.5-5 mg diarios
Mujeres adultas	Dehidroepiandrosterona	50 mg AM

Tratament

Principiul tratamentului este de a preveni și de a asigura înlocuirea adecvată a hormonului deficitar.

Hipopituitarismul este de obicei tratat cu hormonii țintă ai organelor: tiroxină, cortizon, testosteron (la bărbați), estrogen și progesteron (la femei).

Hormonii hipofizari sunt înlocuiți în doar două situații:

Înlocuirea cu hormon de creștere (GH) la pacienții cu statură mică și epifize neînchise

Pacienții care își doresc fertilitate

Terapia cu prolactină este rareori necesară.

Tulburări de hipersecreție a hipofizei anterioare

Acromegalie și gigantism

Secretia excesivă de GH, dacă apare înainte de fuziunea epifizelor oaselor lungi, duce la gigantism, iar dacă apare după fuziunea epifizară, duce la acromion .

Etiologia acromegaliei

Hiperpituitarismo

Secreție excesivă de hormon de creștere.

Adenom hipofizar

Adenom somatotrop

Adenom mixt de GH și prolactină

Carcinomul glandei pituitare

Secreția ectopică a hormonului de eliberare a GH

Tumoră carcinoidă (59%)

Tumori ale celulelor insulare pancreatice (21%)

Carcinom pulmonar cu celule mici (7%)

Adenom adrenal (3%)

Secreția ectopică de GH

Caracteristici clinice ale IL (Fig. 9.1)

Modificări ale țesuturilor moi

Îngroșarea pielii

Transpirație crescută (datorită măririi glandelor sudoripare sau hipermetabolismului)

Mărirea buzelor, nasului și limbii

Grosimea crescută a călcâielor (Fig. 9.2)

Artropatie (datorată creșterii excesive a oaselor și deformării în jurul articulațiilor mari care susțin greutatea)

Miopatie

Sindromul de tunel carpian (compresia nervului median din cauza hipertrofiei țesutului fibrocartilaginos al încheieturii mâinii)

Visceromegalie (de exemplu, tiroidă, inimă, ficat)

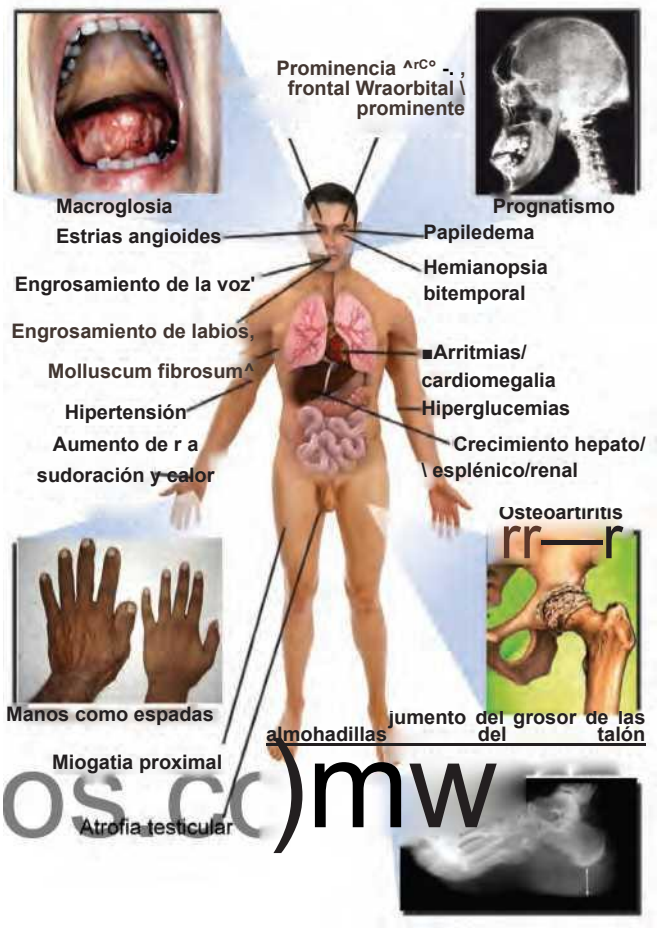

Fig. 9.1 : Características clínicas de la acromegalia

Fig. 9.2: Acromegalia - aumento en el grosor de las almohadillas del talón

Fig. 9.3: Acromegalia - dedos de manos y pies en forma de pala

Apnea del sueño (central y obstructiva).
Galactorrea
Hipertrigliceridemia
Pólipos de colon
Engrasamiento de la voz
Resultados anormales de las pruebas de función pulmonar

(creșterea numărului de pantofi, creștere)
(din adnotare).

Diagnostic de laborator

Cel mai fiabil test implică evaluarea răspunsului hormonului de creștere (GH) la glucoza administrată oral. În acromegalie , glucoza nu suprimă hormonul de creștere (GH), iar la aproximativ 50% dintre pacienți există o creștere paradoxală. (La subiecții normali, GH este suprimat sub 2 mU/litru.) La 70% dintre pacienții acromegali, există o creștere a GH după administrarea de TRH (aceasta nu se observă la subiecții normali).

În absența unor boli concomitente grave, nivelurile serice de IGF-I sunt uniform crescute la pacienții cu acromegalie activă.

Două sau trei măsurători aleatorii ale GH seric ar trebui să ofere o medie inițială înainte de tratament.

Evaluarea anatomică a conținutului șeii turcice prin examen radiologic (CT sau RMN) și un examen formal al câmpului vizual (Fig. 9.4 până la 9.7).

Creștere acrală (Fig. 9.3)
Mâini mari (dificultăți la scoaterea inelelor)
Picioare mari

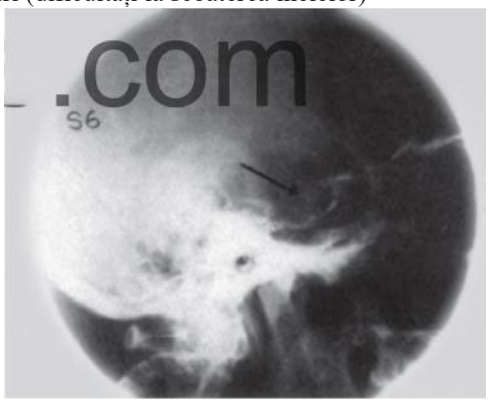

Fig. 9.4 : Ensanchamiento de la silla turca.

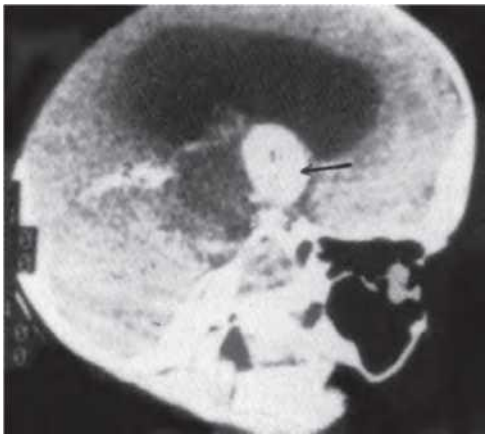

Fig. 9.5 : TC - corte sagital del cerebro - tumor pituitario

mpd|1|KrOq

Alte modificări osoase

Creșterea maxilarului inferior - prognatism. Dinții sunt distanțați larg.
Creștere proeminentă a crestelor supraorbitale ale craniului cu sinusuri frontale mari
Cifoză.

Defecte metabolice

Intoleranță la glucoză (25%)
Diabet zaharat clinic (10%)
Tensiune arterială crescută (25% asociată cu creșterea modificărilor totale ale sodiului).

Modificări ale sistemului CV

Hipertensiune arterială
HVI
Cardiomiopatie
Aritmii

Efectele masei tumorale

Durere de cap
Tulburări de vedere - Diplopie, defecte de câmp vizual
Hipopituitarism - scăderea libidoului, disfuncție erectilă, neregularitate menstruală.

Complicații pe termen lung

Boala aterosclerotică
Cancerul de colon.

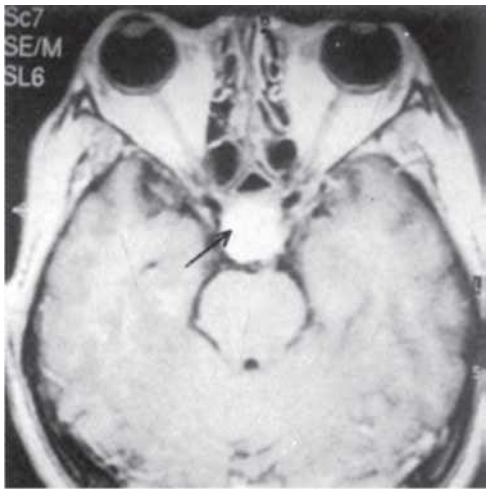

Fig. 9.6 : RM del cerebro - tumor pituitario

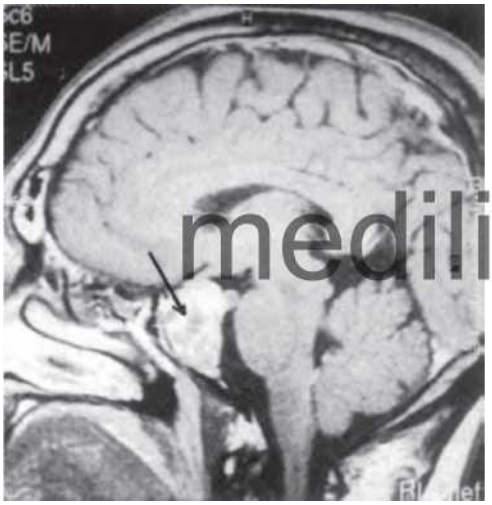

Fig. 9.7 : RM corte sagital del cerebro - tumor pituitario

medilibr

Tratament

Chirurgie:

Chirurgia transfenoidală este tratamentul primar preferat.

Medicația este utilizată ca adjuvant al intervenției chirurgicale în reducerea preoperatorie a dimensiunii tumorii.

Droguri:

Octreotidă: Este un analog sintetic al somatostatinei care se administrează în doză de 50 µg de trei ori pe zi și se crește până la 1500 µg/zi.

Sandostatin - LAR este o formulă cu eliberare prelungită și acțiune prelungită de octreotidă, încorporată în microsfere care mențin nivelurile medicamentului timp de câteva săptămâni după injectarea intramusculară a 30 mg la fiecare 6 săptămâni.

Lanreotidă - Este un preparat depot de somatostatină cu eliberare lentă care suprimă hipersecreția de GH și factor de creștere asemănător insulinei-1 la 10 până la 14 zile după injectarea intramusculară a 30 mg.

Există o reducere a adenoamelor producătoare de GH.

Toate simptomele se ameliorează, cu excepția modificărilor osoase și a osteoartritei, care nu se agravează, dar se pot stabiliza.

Bromocriptină: Efectele clinice ale acestui medicament sunt variabile. Se utilizează ca terapie adjuvantă după radioterapie sau intervenție chirurgicală.

Pegvisomant – Un nou antagonist al hormonului de creștere care scade IGF-1 la un nivel normal la aproape toți pacienții. Doza este de 10–30 mg administrată subcutanat zilnic.

Radiații (radioterapia externă sau tehnicile stereotactice cu energie înaltă sunt utilizate ca terapie adjuvantă pentru acromegalie).

Hiperprolactinemie

Este cea mai frecventă modificare biochimică a funcției hipofizei.

os.com

Cauze

Alterarea stărilor fiziologice: Somnul
Stres
Postprandial, în special la femei
Relaţii sexuale
Sarcina, inclusiv pseudosarcina; alăptare sau stimularea mamelonului
Leziuni ale peretelui toracic și ale medulosuprarenalei.
Hipoglicemie.
Hipotiroidism
Insuficiență renală cronică
Droguri
Fenotiazine
Butirofenone (de exemplu, haloperidol) Rezerpină
Alfa metil dopa
Opioide Cimetidină
Estrogeni
Scăderea aportului factorului inhibitor de prolactină la nivelul glandei pituitare
Secțiunea tulpinii
Distrugerea hipotalamusului.
Tumori hipofizare care secretă prolactină: Prolactinom.

Ou

Caracteristici clinice

La femei, produce amenoree cu sau fără galactoree.

La bărbați, produce scăderea libidoului și impotență sau simptome datorate leziunilor intracraniene.

Galactoreea este mai puțin frecventă la bărbați, deoarece sânii masculini nu au efectul estrogenilor endogeni.

Unele femei cu tumori secretoare de PRL prezintă, de asemenea, hirsutism și creșterea nivelului de androgeni serici.

Diagnostic de laborator

Întrucât factorul etiologic este multifactorial, o anamneză clinică va evita investigațiile inutile.

Nivelurile plasmatice de prolactină peste 30-40 ng/ml indică aproape invariabil un diagnostic de prolactinom (limita normală superioară în multe studii este <15-20 ng/ml).

Trei afecțiuni importante trebuie excluse înainte de investigații: insuficiența renală, sarcina și hipotiroidismul.

Nivelurile plasmatice de prolactină sunt legate de dimensiunea masei tumorale. Leziunile mici (microadenomurile) pot duce la o creștere moderată **a nivelului de prolactină** , similar cu celelalte afecțiuni menționate care cauzează hiperprolactinemie . Cu toate acestea, o tumoră mare (macroadenom) poate provoca o creștere semnificativă a nivelului plasmatic de prolactină (>200 ng / ml) .

Testul de stimulare este util pentru diferențierea tumorilor secretoare de prolactină de alte afecțiuni care cauzează hiperprolactinemie. Testul de stimulare TRH va duce la o creștere cu 100% a nivelurilor serice de prolactină peste valorile inițiale la pacienții cu hiperprolactinemie din alte cauze. Nivelurile serice de prolactină nu prezintă o creștere semnificativă atunci când hiperprolactinemia este datorată tumorilor secretoare de prolactină.

Tratament

Tratamentul medical este tratamentul de elecție.

Terapia cu agoniști dopaminergici.

Bromocriptină 2,5-15 mg/zi la fiecare 8-12 ore, administrată oral.

ii. Suprimă galactoreea și restabilește funcția reproductivă normală.

Chirurgia și radioterapia nu sunt de obicei necesare. Chirurgia este indicată în următoarele cazuri:

Defect de câmp vizual care persistă în ciuda tratamentului medical

Intoleranță la medicamente.

Evaluați nivelurile plasmatice de prolactină la fiecare 6 luni în timpul tratamentului și la fiecare 2 ani la întreruperea terapiei cu bromocriptină.

Nouăzeci la sută din macroadenomele secretoare de prolactină răspund la tratamentul medical. Femeile cu macroadenom secretor de prolactină nu ar trebui să rămână însărcinate decât dacă tumora este îndepărtată chirurgical (din cauza riscului de creștere tumorală).

Imagistica glandei pituitare trebuie repetată la fiecare 3-6 luni în cazurile de macroadenoame secretoare de prolactină pentru a evalua dimensiunea masei.

b. Cabergolina 250-1000 microgramos dos veces por semana.

c. Quinagolida 50-150 mg/día OD vía oral.

d. Mesilato de pergolida 3 mg diarios

e. Lisurida

i. Provoca involución de tumores que secretan prolactina

Tumori pituitare

Tumorile sunt aproape întotdeauna benigne. Ele reprezintă 10% din totalul neoplasmelor intracraniene.

Q *romofobi (70%):* Aceștia produc de obicei hipo- •x -x • J K

-J 1 11 xl I 1 - A

Intuitivitate datorată efectului presiunii. Uneori

Adenoame hipofizare:

Microadenoame (< 10 mm în diametru): Manifestările clinice apar doar atunci când se secretă un exces de hormoni. Nu provoacă efect de masă sau hipopituitarism.

Macroadenom (diametru > 10 mm). Manifestările clinice pot include hiperpituitarism sau hipopituitarism sau efect de masă (cefalee, pierderea câmpului vizual).

Adenoamele secretoare produc prolactină, GH sau ACTH

Microadenoamele nesecretorii pot provoca hipopituitarism sau efecte de masă.

Constatările radiologice incidentale ale microadenomelor

puede secretar hormonas como la PRL, ACTH o GH.

Acidófilo (15%): Pueden secretar GH y PRL (10%).

Basófilos (15%): Segregan ACTH (efecto de la presión es raro).

nesecretorii sunt frecvente (10% din populația normală) și nu necesită tratament.

Tumores Secretores

i. PRL	35%
ii. GH	20%
iii. GH + PRL	7%
iv. ACTH	7%
v. FSH y LH	1%
vi. Sin hormona	30%

Ou

Caracteristici clinice

Caracteristicile clinice pot fi datorate efectului presiunii sau hiper- sau hiposecreției de hormoni hipofizari.

Caracteristicile sunt hidrocefalia, convulsiile, eroziunea planșeului șeii turcice care duce la rinoree în LCR, cefalee (extensie a durei dure), hemianopsie bitemporală cu debut inițial în câmpul superior (chiasma optic, tractul nervului optic), diplopie și strabism, precum și leziuni ale perechilor de nervi cranieni III, IV și VI (afectarea sinusului cavernos).

Diagnostic de laborator

Radiografii simple (radiografii ale craniului pentru vizualizarea șeii turcice - vedere a conului șeii turcice)

Aceasta demonstrează mărirea șeii turcice și erodarea procesului clinoid.

Calcificare supraselară (craniofaringiom)

Podea dublă a scaunului turcesc.

Tomografie computerizată: Anatomia supraselară și paraselară este demonstrată la pacienții cu macroadenom (cu diametru mai mare de 10 mm) și microadenom (cu diametru mai mic de 10 mm).

Cisternografie: Prin intermediul unei tomografii computerizate împreună cu tomografia computerizată pentru a demonstra o șa goală, aspectul unei tumori hipofize sau al unei leziuni hipotalamice.

RM

Tratament

La pacienții vârstnici și la pacienții aflați în stadiu terminal, nu este necesară nicio intervenție activă, alta decât substituția hormonală a organului țintă sau inhibarea hipersecreției hormonale a tumorii.

Intervenția chirurgicală poate fi efectuată pe cale transfenoidală sau transfrontală.

Radioterapia este utilă în cazul tumorilor de dimensiuni mici și medii cu efect compresiv, precum și atunci când intervenția chirurgicală este contraindicată.

Este o modalitate de urmărire pentru tumorile invazive și parțial îndepărtate. Este contraindicată ca tratament unic pentru tumorile mari cu deficiență vizuală semnificativă. De asemenea, este contraindicată la femeile cu prolactinom care doresc să își reabiliteze fertilitatea.

Radioterapia este, de asemenea, contraindicată la pacienții cu acromegalie cu niveluri serice de GH > 50 ng/ml înainte de tratament.

a. Tratamentul medical este modalitatea principală

al tratamentului pentru prolactinom. Efectul compresiei este, de asemenea, corectat prin terapie hormonală.

Terapia medicală nu are niciun rol în cazul tumorilor nefuncționale.

Poate fi tratată cu tratament adjuvant cu octreotidă în tumorile secretoare de GH și TSH.

Hiperplazia hipofiză

Apare în insuficiența endocrină primară de lungă durată, rezultată din hipersecreția de hormoni trofici. Această afecțiune nu trebuie confundată cu neoplazia hipofizară. Testarea de supresie este utilă pentru diagnosticarea acestei afecțiuni.

b. El tratamiento médico es una terapia complementaria en acromegalia y tumores secretores de TSH.

Înlocuirea cu terapie hormonală specifică organului țintă are ca rezultat regresia treptată a hiperplaziei hipofizare și a dimensiunii șeii turcice.

Sindromul Sella goală

Băieți

Primar

Sindromul șeii goale se datorează unei diafragme congenitale incomplete a șeii turcice, care permite lichidului cefalorahidian (LCR) să pătrundă în șea, ca o extensie a presiunii normale a LCR. Această presiune comprimă glanda frecuente en obesos, mujeres de mediana edad.

Esto puede resultar en la compresión del tallo hipofisario y por lo tanto disminuye el transporte de las hormonas liberadoras hipotalámicas a la pituitaria anterior (las deficiencias hormonales habituales son las de la hormona gonadotropina y GH). No hay ninguna anormalidad en función de la neurohipófisis.

Secundario

pituitară și extinde treptat șea turcică. Șeaua goală primară este mai...

Sindromul șeii goale se întâlnește în diverse tumori hipofizare după infarct, ablație, leziuni postchirurgicale sau regresie în urma tratamentului medical.

Tratament

Niciun tratament nu este sigur (primar)

Substituția hormonală poate fi utilă în sindromul secundar, de origine hipofizară.

Craniofaringiom

Este o tumoră care își are originea în punga Rathke. Incidența maximă este în a doua decadă de viață.

Craniofaringioamele sunt chistice în 60% din cazuri, solide în 15% din cazuri și o combinație de chistice și solide în 25% din cazuri.

Tumora își are originea deasupra șeii turcice. Aceasta - exercită presiune asupra chiasmei optice, hipotalamusului și glandei pituitare, rezultând creșterea presiunii intracraniene, defecte vizuale, hipofuncție endocrină (de exemplu, deficit de GH la copii), hiperprolactinemie și dizabilitate intelectuală.

JS - Investigații

Radiografie de craniu - mărire sau eroziune a șeii turcice cu calcificare supra- sau intraselară

CT și RMN sunt utile.

A, Tratamiento

Cirugía

Radioterapia

Terapia de reemplazo hormonal

Trastorno de la Neurohipófisis

rneailibrasmm

Diabetul insipid

Diabetul insipid este excreția unei cantități mari de urină diluată (poliurie hipotonică).

Criteriile care trebuie îndeplinite pentru a stabili acest diagnostic sunt:

Poliurie mai mare de 3 litri/zi (mai mult de 50 ml/kg/zi)

Osmolalitate urinară mai mică de 300 mOsm/kg

Densitatea urinei este mai mică de 1,010.

Etiologie

Diabetul insipid poate fi cauzat de oricare dintre cele trei defecte:

Secreție inadecvată de arginină vasopresină (AVP) sau hormon antidiuretic (ADH), cunoscută sub numele de DI *centrală sau neurogenă.*

Alterarea răspunsului renal la AVP, cunoscută sub numele de *DI nefrogenică.*

Creșterea aportului de apă în polidipsia primară, cunoscută sub numele de *DI dipsogenică.*

DI Central

Către-- Cauzele DI Centrale

Familială (autosomal dominantă)

Dobândit

Idiopatică

Traumatisme sau intervenții chirurgicale ale hipotalamusului sau glandei pituitare posterioare.

Tumori (craniofaringiom, meningiom, carcinom metastatic, limfom, carcinom mamar și pulmonar)

Infecție (encefalită, meningită)

Boala granulomatoasă (sarcoidoză, histiocitoză, boala Wegener)

Tulburări vasculare (anevrisme, sindrom Sheehan, bypass coronarian)

Droguri - difenil hidantoină și alcool

Hipofizită limfocitară autoimună (rară).

Criterii pentru diagnosticarea DI centrală

Urina diluată necorespunzător în prezența unor stimuli osmotici sau non-osmotici puternici ai secreției de AVP.

Absența bolii renale intrinseci.

Creșterea osmolarității urinare după administrarea de AVP.

La DI central se manifiesta clínica

Caracteristici clinice

Clinic, când stratul este redus cu mai mult de 75%, simptomele DI includ poliurie, sete,

Volumul de urină variază de la câțiva litri pe zi în DI parțială până la 20 de litri pe zi în DI completă, iar debutul este brusc.

Pacientul are o sete intensă și preferă băuturile reci sau cu gheață. Dacă accesul la apă este întrerupt, hiperosmolaritatea se dezvoltă rapid și pot apărea simptome ale SNC, cum ar fi iritabilitatea, confuzia mentală, ataxia și hipertermia.

Diagnostic de laborator

Volum mare de urină (de obicei mai mult de 3 litri pe zi)

Osmolalitate urinară mai mică de 300 mOsm/kg

Osmolalitate plasmatică minim crescută, mai mare de 300 mOsm/kg

Niveluri serice inadecvat de scăzute de AVP, în ciuda unei osmolalități plasmatice ușor crescute.

A, Tratament

Tratamentul se face de obicei cu un analog de vasopresină cu acțiune prelungită (desmopresină sau DDAVP). Doza uzuală este de 10-20 mg o dată sau de două ori pe zi.

Administrare intranazală. Este disponibilă și administrarea parenterală și orală a acestui medicament. Injecție cu desmopresină: 1-2 mcg o dată sau de două ori pe zi. Desmopresină orală: 100-400 mcg de două sau trei ori pe zi. Alți analogi de vasopresină disponibili sunt lipresina, administrată intranazal în doze de 2-4 unități, sau vasopresina apoasă, 5-10 unități subcutanat.

DI nefrogenă

Infecția diabetică nefrogenică este o afecțiune poliurică care duce la insensibilitate renală la efectul antidiuretic al AVP. Această afecțiune se caracterizează prin:

Prezența unor rate normale de filtrare renală și excreție de soluți

Urina hipotonică persistentă; niveluri normale sau ridicate de AVP

b. Lipsa AVP exogenă pentru creșterea osmolarității urinare

c. sau reducerea volumului de urină.

d.

LA*-- Cauzele diabetului zaharat nefrogenic

Ereditar

Autosomal dominant (mutație în gena aquaporinei)

Autosomal recesiv (mutație în gena aquaporinei)

Legat de X | | ||

Dobândit

Hipercalcemie, hipokaliemie

Vascular (trăsătură sau anemia falciformă)

După tratamentul obstrucției urinare, infecției (pielonefritei), infecției infiltrative (amiloidozei)

Medicamente (litiu, demeclociclină, metoxifluran)

Dietă săracă în proteine.

X. Tratament

Cea mai eficientă terapie este asocierea diureticelor de tip tiazidic (5-10 mg/zi) și a restricției ușoare de sare (crește

d. absorbția fluidelor izotonice în tubul proximal și scade

e. transportul fluidelor către tubul colector).

f. Inhibitorii sintezei prostaglandinelor, cum ar fi ibuprofenul, indometacinul și aspirina, pot fi utilizați în asociere cu tratamentul acestei afecțiuni (reducerea aportului de substanțe dizolvate la nivelul tubulilor distali , reducând astfel volumul de urină și crescând osmolaritatea urinară).

Clorpropamida (125-250 mg/zi) și carbamazepina (100-200 mg/zi) îmbunătățesc răspunsul funcției renale la AVP și pot fi utilizate pentru tratarea acestei afecțiuni.

DI Dipsogenic

DI dipsogenică apare atunci când pragul osmotic pentru sete este paradoxal mai mic decât cel pentru secreția de AVP. Această inversare a relației normale dintre sete și secreția de AVP are ca rezultat sete cronică, polidipsie și poliurie. Semnul distinctiv al polidipsiei primare este plasma diluată, urina diluată și secreția suprimată de AVP.

Tratamentul se concentrează pe modificarea comportamentului pentru a reduce consumul de apă.

Hipernatremie adipsică

Această afecțiune este caracterizată prin deshidratare hipertonică cronică sau recurentă și un răspuns deficitar al AVP la stimularea osmotică. Este cauzată de agenezia sau distrugerea osmoreceptorilor din hipotalamus.

Etiologie

Dobândit:

Ocluzia vasculară a arterei comunicante anterioare.

Tumori - Craniofaringiom, meningiom, stază de gliom.

Isis și histiocitoză.

Psihogen

Idiopatică

Altele - Hidrocefalie, SIDA, encefalită cu CMV

Congenital:

Microcefalie

Malformații ale liniei mediane

Genetică: Autosomal recesiv.

EL Caracteristici clinice

Pacienții resimt puțină sau deloc sete, în ciuda deshidratării. Pot fi prezente și semne de hipovolemie și slăbiciune musculară, durere, rabdomioliză, hiperglicemie, hiperlipidemie și insuficiență renală acută.

A, Tratament

Se administrează apă pe cale orală dacă pacientul este treaz.

Dacă pacientul nu este complet conștient, se administrează intravenos soluție salină 0,45%.

3. Dacă este prezent sau se dezvoltă diabetul insipid în timpul rehidratării, trebuie administrat DDAVP.

4. Corectarea hiperglicemiei și a dezechilibrului electrolitic .

Teste pentru a diferenția DI central, DI nefrogen și DI dipsogen

Testul de deshidratare: Acest test se efectuează pentru a distinge între diabetul insipid și polidipsia psihogenă. De asemenea, ajută la determinarea dacă este vorba de diabet insipid central sau nefrogen.

Testul se efectuează după cum urmează:

Evitați cafeaua, ceaiul și fumatul în ziua testului.

Nu beți lichide până la începerea testului

Mic dejun ușor

Evitați lichidele timp de 8 ore după aceea.

8:30 dimineața.

Cântăriți pacienții la început și după 5 și 8 ore

Întrerupeți testul dacă pacientul pierde mai mult de 3% din greutatea corporală.

După privarea de lichide timp de 8 ore, se măsoară osmolaritatea plasmatică și urinară.

La pacienții cu polidipsie psihogenă, există o creștere a osmolalității urinare > 800 mOsm/kg (urina este în mod normal concentrată), în timp ce la pacienții cu diabet insipid, osmolalitatea urinară rămâne scăzută (din cauza incapacității de a concentra urina în mod normal). Osmolalitatea plasmatică este crescută în ambele afecțiuni.

După detectarea prezenței distilației diabetice (DI), este acum posibilă diferențierea între DI centrală și cea nefrogenă. Se administrează desmopresină exogenă 2 *pg* intramuscular sau 20 mg intranazal, iar ulterior se recoltează urina la fiecare oră, timp de următoarele 4 ore.

La pacienții cu DI centrală, osmolalitatea urinei crește la > 800 mOsm/kg. Acest lucru nu se întâmplă la pacienții cu DI nefrogenă, deoarece AVP exogenă nu are niciun efect asupra tubulilor renali.

Testul de perfuzie cu soluție salină hipertonică: O soluție salină 3% este perfuzată pentru a crește sodiul seric la 145–150 mEq/L. Se prelevează probe de sânge pentru a măsura osmolaritatea serică și nivelurile plasmatice de AVP. Pacienții cu diabet zaharat (DI) dipsogen și nefrogen prezintă o stimulare normală a eliberării de AVP ca răspuns la hipertonicitate, în timp ce pacienții cu DI centrală prezintă o creștere mică sau deloc a nivelurilor plasmatice de AVP.

imagine TIW a hipotalamusului și a glandei pituitare. Absența petelor luminoase - diaree hipofizară sau nefrogenă.

Prezența petelor luminoase - DI dipsogenic.

Sindromul secreției inadecvate de hormon antidiuretic (SIADH)

SIADH este caracterizat prin hiponatremie și diluție urinară submaximală cauzată de eliberarea susținută de AVP în absența stimulilor osmotici și non-osmotici. SIADH este de obicei rezultatul unei boli sau al unui agent care stimulează eliberarea sau acțiunea AVP.

IX. Cauzele SIADH

Boli neoplazice

- Carcinom (plămân, pancreas, duoden, vezică biliară, prostată)
- Limfom, leucemie
- Sarcomul Ewing, mezoteliomul
- Timom (carcinoid).

Tulburări pulmonare

- Pneumonie
- Tuberculoză
- Astm, pneumotorax
- Cavitație, abces
- Ventilație cu presiune pozitivă
- Empiem
- Fibroză chistică.

Tulburări ale sistemului nervos central

- Leziuni cerebrale traumatice
- Meningită, encefalită, abcese
- Sindromul Guillain-Barré

d. Evento cerebrovascular
e. Tumores cerebrales
f. Epilepsia
.com

- Porfirie
- Neuropatie periferică
- Hidrocefalie
- Sindromul Shy-Drager
- Tromboza sinusului cavernos
- Scleroză multiplă
- Psihoză, delirium tremens.

Medicamente

- Desmopresină, oxitocină
- Clorpropamidă
- Clofibrat
- Vincristină, vinblastină
- Ciclofosfamidă
- Carbamazepină
- Fenotiazine
- Haloperidol
- Antidepresive triciclice
- Inhibitori ai monoaminooxidazei
- Nicotină
- Diuretice tiazidice.

La pacienții cu SIADH, există o producție constantă de AVP sau peptide asemănătoare AVP, în ciuda hipotonicității fluidelor

corporale. Ca urmare a eliberării susținute de AVP, pacienții rețin apa ingerată și devin hiponatremici, cu o ușoară expansiune a volumului.

Ou

Caracteristici clinice

Semnele și simptomele SIADH sunt cele ale intoxicației cu apă.

În hiponatremia acută, cu o concentrație serică de sodiu mai mică de 120 mEq/litru, sindromul se manifestă prin somnolență, convulsii, comă și o rată ridicată a mortalității.

În hiponatremia cronică, deși nivelul seric al sodiului poate fi mai mic de 125 mEq/litru, pacientul poate rămâne asimptomatic.

Când sodiul seric este între 115 și 120 mEq/litru, cele mai frecvente simptome sunt anorexia, greața, vărsăturile, cefaleea și crampele abdominale.

Diagnostic de laborator

Hiponatremie și osmolaritate plasmatică scăzută (semn distinctiv al SIADH).

Urină cu osmolaritate scăzută, dar mai mare decât cea a plasmei.

Niveluri plasmatice crescute de AVP în raport cu osmolaritatea plasmatică

Hiporicemie, volume mari de fluide hipotonice, toate putând provoca hiponatremie diluțională.

Stările de pierdere de sare, cum ar fi diareea, insuficiența

Deben excluirse otras causas de tales Lm ^œnœntradrn desodio!séric^mveles [normales].

suprarenală sau boala renală, pot duce, de asemenea, la hiponatremie, dar există și hipovolemie asociată.

Pseudohiponatremia poate rezulta din hiperlipidemie sau hiperglicemie severă. Hiponatremia poate rezulta, de asemenea, din hipotiroidism și polidipsie primară.

În hiperlipidemie și stări hiperlipidemice precum hipotiroidismul, osmolalitatea plasmatică crește și, în același timp, elimină lichidul intracelular, provocând hiponatremie diluțională.

Diagnostic	*Volumemia*	*Concentrația de sodiu*	*Excreția de sodiu*
		pisoar (mEq/litru)	*fracționat (%)*
SIADH	Normovolemie	> 20	> 1
Pierderea de sare			
Renal	Hipovolemie	> 20	> 1
Extrarenal	Hipovolemie	< 10	< 1
Hiponatremie diluțional	Hipervolemie	< 10	< 1

El SIADH es un diagnóstico de exclusión.

SIADH se puede Diferenciar de las Condiciones Anteriores de

Tratamiento

Tratamentul hiponatremiei acute sau simptomatice, cu o concentrație serică de sodiu mai mică de 120 mEq/L, este o urgență medicală. Scopul imediat este creșterea sodiului seric la 125 mEq/L. Necesarul de sodiu poate fi calculat folosind următoarea formulă:

Necesarul de sodiu = (125 - valoarea sodiului) x 0,6 din greutatea corporală

Înlocuirea sodiului poate fi efectuată prin perfuzie cu soluție salină hipertonică (3%). Creșterile rapide ale nivelului seric de sodiu la peste 125 mEq/litru pot provoca tulburări ale SNC, cum ar fi mielinoliza pontină centrală. Prin urmare, este întotdeauna prudent să se corecteze concentrația de sodiu cu o rată de 0,5-1 mEq/oră.

Managementul hiponatremiei cronice asimptomatice se realizează prin restricționarea aportului de lichide la 800-1000 ml/zi sau, dacă pacientul nu poate restricționa aportul de lichide, se pot utiliza medicamente precum demeclociclina (0,62-1,2 g/zi) sau litiul (acești agenți interferează cu efectele tubulare renale ale AVP), crescând treptat osmolaritatea plasmatică și

Anatomia și fiziologia glandei tiroide

Tiroida este o glandă endocrină responsabilă în principal de menținerea ratei metabolice bazale normale a organismului. Anatomic, este formată din doi lobi conectați printr-un istm. Histologic, este compusă din celule foliculare (care secretă hormoni tiroidieni) și celule parafoliculare (care secretă calcitonină).

Glanda tiroidă secretă în principal tiroxină (T4) și doar o cantitate mică de triiodotironină (T3). Producția de T3 și T4 **În glanda tiroidă,** T3 este stimulat de hormonul stimulator tiroidian (TSH) eliberat de glanda pituitară anterioară ca răspuns la stimularea de către hormonul de eliberare a tireotropinei (TRH) eliberat de hipotalamus. și T4 (>99,9%) circulă în plasmă legați de globulina care leagă tiroxina (TBG sau tiroglobulină). Fracțiunea nelegată (liberă) a hormonului pătrunde în țesuturi și își exercită acțiunea metabolică.

Există un feedback negativ al hormonilor tiroidieni în glanda pituitară și atunci când concentrațiile plasmatice de T3 și T4 când nivelurile de TSH cresc (hipertiroidism), secreția de TSH este suprimată și invers când concentrația de T3 și T4 Dacă scade (hipotiroidism primar), nivelul TSH crește.

Patrones de Pruebas de Función Tiroidea en Pacientes con Enfermedad de Tiroides

Tipo de enfermedad	*T_4*	*T_3*	*TSH*
Hipertiroidismo convencional (95%)	Elevado	Elevado	No detectable
	Normal	Elevado	No detectable
Hipertiroidismo T_3 (5%)			
Hipertiroidismo subclínico	Normal	Normal	No detectable
	Bajo	No indicado	Elevado
Hipertiroidismo primario			
Hipertiroidismo subclínico	Normal	No indicado	Elevado
Hipertiroidismo secundario	Bajo	No indicado	No detectable

Hipertiroidism

Hipertiroidismul este o afecțiune care rezultă din efectul unor cantități excesive de hormoni tiroidieni asupra țesuturilor organismului.

- Tireotoxicoza este definită ca o stare de exces de hormon tiroidian.
- Hipertiroidismul este definit ca o stare de exces funcțional al glandei tiroide.

Medilibros.com

Cele mai frecvente cauze (reprezintă 95% din cazuri)

Boala Graves (autoimună) 75%
Gușă multinodulară 15%

3. Nodul tiroidian solitar 10%

Cauze mai puțin frecvente (reprezintă 5% din cazuri)

Tiroidită (virală, autoimună, post-radioterapie)
T_4) pe ascuns, în special de către lucrătorii din domeniul sănătății)
Consumul de iod exogen
Medicamente (amiodaronă)
Tumori secretoare de TSH (tumori pituitare)
Tumori producătoare de HCG

7. Struma Ovarii (teratom ovarian).

EL Caracteristici clinice (Fig. 9.8 până la 9.11)

Se observă piele caldă și umedă (datorită vasodilatației), palme calde, umede și hiperemice (eritem palmar), unghii Plummer (retracția patului unghial).
Se pot observa dermopatie de tip coajă de portocală (mixedem pretibial) și creștere desă a părului .
Pot fi prezente alopecia și vitiligo (vitiligo poate fi un marker al etiologiei autoimune a

hipertiroidism).

Fig. 9.8: Oftalmopatía tirotóxica

Fig. 9.9: Caracteristicile clinice ale hipertiroidismului

Fig. 9.10: Tirotoxicosis con miastenia gravis

Fig. 9.11: TC - engrosamiento de los músculos extraoculares de las órbitas en tirotoxicosis

4. Los ojos muestran el párpado superior retraído (datorită creșterii tonusului simpatic) și fisuri palpebrale largi (limbusul superior este bine vizibil). En casos severos, se observa proptosis.

Semne oculare în hipertiroidism
Von Graefe - pleoapă retrasă
Joffroy - Absența ridurilor de pe frunte la privirea în sus
Stellwag's - Rată redusă de clipire
Dalrympte - Retragerea pleoapei expunând sclera superioară (fig. 9.12)
Möbius - Lipsa convergenței.

Simptomele hipertiroidismului la adulții în vârstă
Sistem cardiovascular - aritmii - fibrilație atrială (FA)
SCV - angină pectorală și insuficiență cardiacă congestivă

Figs 9.12A y B: (A) Proptosis bilateral con retracción del párpado (B) Lagoftalmos bilateral

	Frecuencia-%
	99
Transpirație crescută	90
Oboseală ușoară	90
Intoleranță la căldură	85
Pierdere în greutate	85
Tahicardie	80
Slăbiciune musculară	70
Insomnie	65
Creșterea poftei de mâncare	65
Reducerea performanței la locul de muncă	60
Disconfort ocular	55
Hiperdefecație	30
Anorexie și constipație	51

(Puede deberse a la hipercalcemia asociada) SNC - demență, delir, depresie
GI - Constipație > Diaree
Constituțională - Anorexie, pierdere în greutate

Clasificarea semnelor oculare
FĂRĂ SPECIFICAȚII
Nu există semne oculare
Este vizibilă doar pe pleoapa superioară.
Afecțiunea țesuturilor moi
Proptoză
Mușchiul extraocular afectat
Implicarea corneană
Pierderea vederii - din cauza afectării nervului optic
Simptomele cardiovasculare includ palpitații (datorate - fibrilației atriale, tahicardiei supraventriculare).

Complicațiile pe termen lung pot precipita insuficiența cardiacă. Frecvența pulsului este mai mare decât 90 de minute în timpul somnului. Pot apărea tensiuni arteriale sistolice.

Clasificación de Cambios Oculares

Clasificación	*Características*
0	No hay signos oculares
I	Unicamente retracción en párpado superior (señal de retraso en el párpado)
II	Participación de tejidos blandos, con parálisis de la mirada hacia arriba y proptosis hasta 22 mm
III	Proptosis más de 22 mm con síntomas de epifora, enrojecimiento y sensación arenosa en los ojos
IV	Afección de músculos extraoculares (oftalmoplejía)
V	Afectación corneal (ulceración)
VI	Nervio óptico afectado (ceguera total)

Simptomele metabolice includ pierderea în greutate în ciuda creșterii apetitului și a intoleranței la căldură (datorită metabolismului bazal crescut).

Simptomele gastrointestinale pot lua forma hiperdefecației.

Astmul bronșic poate fi exacerbat.

Simptomele SNC includ nervozitate și iritabilitate (simptome foarte frecvente) . Există un tremor fin al mâinilor la nivel extern, dificultăți de relaxare și slăbiciune musculară proximală. Psihoza acută poate apărea la aproximativ o treime dintre pacienții cu hipertiroidism.

Femeile pot prezenta amenoree sau oligomenoree, iar bărbații pot prezenta impotență și pierderea libidoului.

La examinare, glanda tiroidă poate fi mărită difuz și se poate auzi un suflătură deasupra glandei din cauza creșterii fluxului sanguin.

SAU, Cercetare

Nivelurile serice de T3 și T4 libere sunt ridicate

Nivelul seric al TSH-ului nu este detectabil

Nivelurile plasmatice de TSH > 0,1 microunități/ml exclud hipertiroidismul clinic

Nivelurile plasmatice de TSH < 0,1 microunități/ml pot indica hipertiroidism ușor sau subclinic și T4 plasma liberă este crescută

Niveluri plasmatice de TSH < 0,1 microunități/ml, T4 Nivelul normal de T3 liber, cu dovezi clinice de hipertiroidism, se datorează creșterii nivelului plasmatic de T3 .

TSH poate fi, de asemenea, suprimat în cazul bolilor non-tiroidiene severe. În această situație, este util un test TSH de a treia generație cu o limită de detecție de 0,02 microunități/ml. Majoritatea pacienților cu hipertiroidism

RAIU Alto	*RAIU Bajo*
Enfermedad de Graves	Tiroiditis subaguda
Bocio multinodular tóxico	Tiroiditis sin dolor
Adenoma tóxico	Enfermedad de Graves con carga aguda de yodo
Hashitoxicosis	Hipertiroidismo inducido por yodo
Coriocarcinoma	Tratamiento con hormonas tiroideas
Lunar hidatidiforme	Carcinoma funcionante metastásico de tiroides
Tumor pituitario secretor de TSH	Struma ovarii

crește.

Testul se efectuează prin administrarea orală de I^{-123} și măsurarea procentului de absorbție a radionuclizilor după 4-24 de ore. Este foarte util pentru diferențierea între modelele de absorbție ridicată și scăzută în hipertiroidism și trebuie efectuat atunci când boala Graves nu este evidentă.

clínico tienen niveles plasmáticos de TSH < 0.02 microunidades/ml. La enfermedad no tiroidea no suprime la TSH a este nivel.

3. La captación tiroidea de yodo radiactivo (^{131}I) se

Test pentru detectarea prezenței anticorpilor

Imunoglobulina stimulatoare a tiroidei (TSI) este un marker pentru boala Graves

Anticorpii împotriva receptorului TSH sunt observați la 75% dintre pacienții cu boală Graves.

Anticorpii antimicrozomali (antiperoxidază) sunt observați în boala Graves și, de asemenea, în tiroidita Hashimoto.

la pacienții cu gușă nodulară și hipertiroidism pentru a determina:

Dacă există un nodul autonom hiperfuncțional.

5. Gammagrama de tiroides con yodo radiactivo es útil

Dacă sunt noduli hiperfuncționali multipli

Dacă nodulii sunt reci și țesutul este hiperfuncțional

Nante se numără printre noduli.

Controlul imediat al simptomelor poate fi obținut cu propranolol 40 mg/6 ore administrat oral.

Controlul pe termen lung al hipertiroidismului poate fi obținut

Tratamiento

prin utilizarea de medicamente antitiroidiene, iod radioactiv sau intervenții chirurgicale.

Medicamente antitiroidiene: Carbimazol 15 mg de trei ori pe zi inițial , apoi redus la 5 mg de trei ori pe zi timp de 12-18 luni, oferă ameliorare simptomatică. Recidiva poate apărea la aproximativ 70% dintre pacienți în decurs de doi ani și este mai frecventă în cazul gușei mari și al bolii severe. Reacțiile adverse, cum ar fi erupțiile cutanate și neutropenia, sunt relativ frecvente.

Opțiuni de gestionare a hipertiroidismului în boala Graves

Administrare	*Instrucțiuni*
Medicamente antitiroidiene	Primul episod la pacienții sub 40 de ani

Tiroidectomia subtotală	H ei.	Hipertiroidism recurent după utilizarea medicamentelor antitiroidiene la pacienții sub 40 de ani
	ii.	Tratament inițial la bărbații cu gușă mare și la cei cu hipertiroidism sever (T3 total > 9 nmol/litru)
	iii.	Aprovizionare insuficientă cu medicamente
Iod radioactiv	H	Pacienți cu vârsta > 40 de ani
	ii.	Recidive după intervenția chirurgicală, indiferent de vârstă
	iii.	Alte boli grave, indiferent de vârstă

Există două tipuri de scheme terapeutice pentru administrarea medicamentelor antitiroidiene.

Schema de titrare: Evaluați doza la fiecare 3-4 săptămâni în funcție de nivelul de T4 liber. TSH este adesea suprimat timp de câteva luni și nu oferă un indicator sensibil al răspunsului la tratament.

Regim de blocare a simptomelor cu doze mari de medicamente antitiroidiene , împreună cu - suplimente de levotiroxină. Remisia de 3-5% se obține în 6 luni.

Printre acestea, sistemul de diplome este preferat.

Ablația cu iod radioactiv a țesutului tiroidian hiperactiv poate fi utilizată la femeile aflate la postmenopauză și la bărbații vârstnici. Hipotiroidismul este frecvent după tratament și poate necesita terapie de substituție. Poate apărea și în hipertiroidismul recurent. Când este administrată unei femei aflate la vârsta fertilă, concepția trebuie amânată cu un an.

Intervenția chirurgicală trebuie efectuată numai după ce criza tireotoxică a fost controlată. Hipotiroidismul este frecvent și pot apărea recidive de tireotoxicoză și hipoparatiroidism. Intervenția chirurgicală este indicată în prezența unei guși mari care provoacă stridor sau disfagie sau la pacienții care nu răspund la un tratament medical adecvat.

Tionamida se administrează până când pacientul este aproape eutiroidian.

Iodură de potasiu suprasaturată 40-80 mg (1-2 picături) de două ori pe zi, cu 1-2 săptămâni înainte de operație.

Atenolol 50-100 mg zilnic cu două săptămâni înainte de intervenția chirurgicală pentru a reduce frecvența cardiacă < 90/min.

Atât tionamida, cât și iodura pot fi oprite după operație.

Exoftalmia se tratează cel mai bine cu doze mari de corticosteroizi, dar poate necesita tarsorafie și/sau decompresie orbitală.

Aritmiile cardiace, în special fibrilația atrială, pot răspunde slab la digoxină și necesită adesea beta-blocante. Odată ce pacientul este eutiroidian, se poate lua în considerare cardioversia.

Trebuie adăugată warfarină.

Criza tireotoxică (furtună tiroidiană)

În această afecțiune, există o deteriorare rapidă a tireotoxicozei , cu hipertermie, tahicardie severă, insuficiență cardiacă cu debit cardiac ridicat și agitație extremă.

De obicei, este precipitată de stres sau infecție la un pacient cu control inadecvat al stării tireotoxice, în timpul intervențiilor chirurgicale tiroidiene atunci când starea tireotoxică a pacientului nu a fost controlată adecvat în starea preoperatorie sau când pacientul hipertiroidian este tratat cu iod radioactiv.

Aceasta este o urgență medicală. Tratamentul începe imediat cu:

Propranolol 80 mg/6 ore oral (poate fi administrat intravenos în doză de 1-5 mg la fiecare 6 ore)

Se poate administra oral iodură de potasiu 60 mg zilnic

sau ipodat de sodiu 500 mg zilnic (reduce nivelurile de T3). la normal în 48-72 de ore)

Carbimazol 60-120 mg zilnic (inhibă sinteza de noi hormoni tiroidieni)

Injecție intravenoasă cu dexametazonă 2 mg la fiecare 6 ore

Înlocuirea fluidelor

În prezența unei infecții, administrați antibiotice adecvate.

Terapia cu iod radioactiv (RAI)

O singură doză controlează permanent hipertiroidismul în 90% din cazuri.

Iodul radioactiv pe 24 de ore este măsurat pentru a calcula doza necesară.

La femeile de vârstă fertilă, se efectuează un test de sarcină înainte de terapia cu IRA.

Tionamidele interferează cu terapia cu IRA și trebuie oprite cu 3 zile înainte de tratament.

Tratamentul cu iod trebuie întrerupt cu 2 săptămâni înainte de tratament.

Majoritatea pacienților necesită 10 mCi de iod radioactiv.

Dacă apare hipotiroidismul, se inițiază terapia cu tiroxină.

Dacă hipertiroidismul simptomatic persistă după 6 luni, terapia cu iod radioactiv se repetă.

Nu crește riscul de malignitate.
Terapia este foarte sigură la femeile care nu sunt însărcinate și care au vârsta fertilă. Concepția este permisă după un interval de 6 luni. Anomaliile congenitale nu sunt crescute la descendenții femeilor care urmează terapie RAI. Radiațiile ovariene sunt minime.

Hipertiroidismul în timpul sarcinii

Dacă TSH este < 0,1 microunități/ml, confirmați diagnosticul prin măsurarea **T4 plasmatic .**
Propiltiouracilul trebuie utilizat pentru tratamentul hipertiroidismului în timpul sarcinii.
Terapia cu IRA este contraindicată în timpul sarcinii.
Atenolol 25-50 mg poate fi administrat oral.
Nou-născutul trebuie monitorizat pentru hipertiroidism.

Hipertiroidismo Neonatal

(Enfermedad Neonatal de Graves)

Trastorno poco frecuente en niños nacidos de madre con enfermedad de Graves
Las madres con enfermedad de Graves tienen muy alta concentración de anticuerpos para el receptor de la hormona estimulante de la tirotropina (TRS Ab).

Se produce como un resultado de **pojo** faUI^-X' XXX

.*O|[[rj|lJ

tario de TRS Ab.

d.

Str**át**olCmm**muid**o

En la mayoría de niños, la enfermedad neonatal de Graves se resuelve espontáneamente de 3-12 semanas conforme la TRS Ab materna desaparece de la sangre del bebé. A veces, la tirotoxicosis puede persistir por años y tener secuelas a largo plazo. Muchos de estos niños tienen una mutación activa del receptor TSH. El hipertiroidismo neonatal también ha sido reportado en el síndrome de McCune-Albright causado por una mutación activa en la subunidad a de

Ib

Lz __ , Caracteristici clinice

Tahicardie fetală - > 160/minut
Retard de creștere intrauterină
Greutate mică la naștere
Microcefalie și creștere ventriculară
Exoftalmie
Gușa - poate provoca obstrucția căilor respiratorii
Copii hiperactivi și iritabili
Transpirație crescută
Creșterea apetitului
Hepatosplenomegalie și icter
Alte simptome și semne - vărsături, diaree, icter, convulsii, comă, moarte.

Hipotiroidism pituitar

• Mortalidad - 30%

Management

Cazuri ușoare - Observație/propranolol
Cazuri moderate/severe - Tratament imediat și energic

Investigaciones

receptorului hormonului stimulator al tireotropinei (TRS Ab).
Peste 500% din valoarea de control.
Creștere anormală a **T4** , **T3** și scăderea razelor X TSH - maturare
2. osoasă accelerată.
3.

Aritmii cardiace

Complicaciones

Insuficienţă cardiacă
Obstrucție respiratorie
Craniosinostoză
Dizabilitate intelectuală

Propiltiouracil 5-10 mg/kg/zi sau
Metimazol 0,5 până la 1,0 mg/kg/zi la fiecare 8 ore dacă nu există ameliorare după patru doze duble
> 200-300 mg de patru ori pe zi, administrat oral.
Terapie adjuvantă - digoxină pentru insuficiența cardiacă
Ameliorarea obstrucției căilor respiratorii cauzate de gușă:
Cazuri ușoare - extensie simplă a gâtului
Cazuri severe - intubație ET
Oxigen pe cale nazală.
Veți vedea o îmbunătățire în 7-10 zile, cu remisie până la 3-6 semanas.

Hipotiroidism

Hipotiroidismul este o afecțiune care rezultă din sinteza insuficientă a hormonilor tiroidieni.

Hipotiroidismul prezent de la naștere se numește cretinism. Termenul mixedem indică hipotiroidismul sever în care există o acumulare de mucopolisaharide hidrofile în piele și alte țesuturi.

La copiii cu hipotiroidism cu debut precoce, probabilitatea apariției leziunilor cerebrale este mai mare, în special înainte de vârsta de 3 ani. Tiroxina este esențială pentru creșterea și dezvoltarea sistemului nervos central în primii 3 ani. După vârsta de 3 ani, majoritatea

de efectos del hipotiroidismo son reversibles.

Cauze

Boli tiroidiene primare (reprezintă 95% din cazuri):
Tiroprivo
Defecte congenitale de dezvoltare
Idiopatică primară
După ablație (iod radioactiv sau intervenție chirurgicală) După radiații (de exemplu, limfom)
Guşă
Defecte biosintetice ereditare datorate transmiterii materne
Deficiență de iod
Induse de medicamente (PAS, iodură, fenilbutazonă, litiu și amiodaronă)
Tiroidită cronică (boala Hashimoto)
Hipotiroidism recurent
Supratiroidism (reprezintă 5% din cazuri):
Glanda pituitară - necroză pituitară postpartum (- sindromul Sheehan)
Hipotalamus.
Medicamente care cauzează hipotiroidism: Medicamente care conțin iod
Litiu
Interferon- a
Interleukina-2
Talidomidă.

Fig. 9.13: Hipotiroidismo congénito

Fig. 9.14: Copil cu cretinism

Hipotiroidism congenital

Simptome

Letargie, somnolență, constipație, lipsă de poftă de mâncare/sugere deficitară, senzație de frig la atingere, erupție dentară întârziată și retard mintal (Fig. 9.13 și 9.14).

medilibros.com

Características Clínicas

Semne

Piele rece, uscată, pătată; țipăt răgușit, față aspră, nas lat și plat, limbă proeminentă, față umflată. Abdomen proeminent - hernie ombilicală, hipotonie. Craniu - fontanelă posterioară mare.

Cercetare

Sânge din cordonul ombilical T4 , TSH
T4 și TSH seric
RAIU - opțional
Radiografie - Absența epifizei genunchiului (partea inferioară a femurului și partea superioară a tibiei)
Picioare - Epifiza cuboidală absentă
Craniu - dimensiunea șeii turcice - calcificare supraselară, suturi largi, fontanele mari.

Hipotiroidism dobândit

Simptome

juvenilă (segmentul superior mai mare decât segmentul inferior)
Întârzierea erupției dentare
Performanțe slabe la școală
Maturizare sexuală întârziată
Miopatie proximală (sindromul Hoffman la adulți)
Sindromul Kocher-Debre-Semalaigne (copii)
Adulți (Fig. 9.15 până la 9.17)
Generale: Oboseală, letargie, somnolență, creștere în greutate, pierderea poftei de mâncare, intoleranță la frig
Piele rece, uscată, aspră și descuamată
Culoare palidă/gălbuie din cauza carotenemie

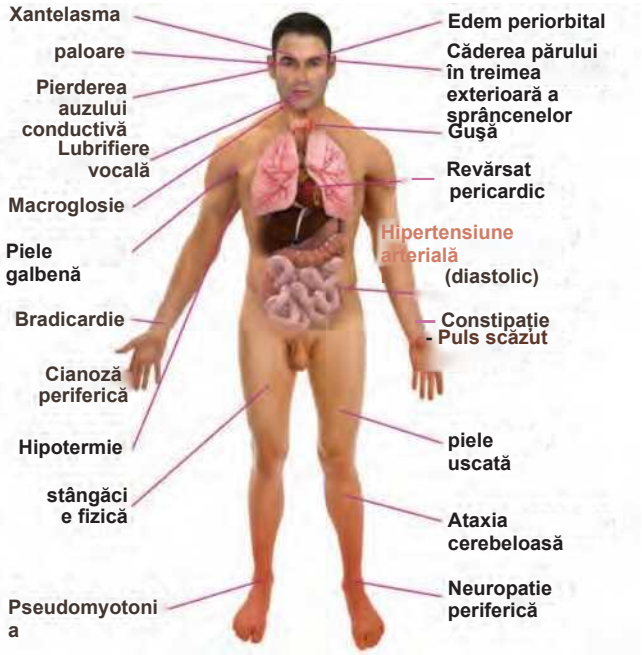

Fig. 9.15: Caracteristicile clinice ale hipotiroidismului

Fig. 9.16: Mușchii gambei hipertrofiați - sindromul Hoffman

Păr	Pierderea sprâncenelor rare, fragile și
Unghii	casante
Scheletic	Statură mică
Muscular	Durere, rigiditate, crampe, slăbiciune musculară, hipotonie, relaxare întârziată, fază reflexă tendinoasă profundă (reflex pseudomiotonic)
Neurologic: Funcțiile superioare prezintă tulburări de memorie, lentoarea mintală și depresie; nervul cranian 8 - surditate; sindromul de tunel carpian	

Fig. 9.17: Fața în hipotiroidism

Ataxie senzorială (dacă este combinată cu ataxie subacută, este prezentă degenerare)
Ataxie cerebeloasă
Encefalopatie acută

Sistem
Bradicardie cardiovasculară

Hipertensiune arterială diastolică (rezistență vasculară crescută)

revărsat pericardic

Gastrointestinal	Macroglosie, Hipomotilitatea tractului gastrointestinal, ascită, aclorhidrie;
sistemul reproducător	
Femeie	Menoragie, amenoree, infertilitate și avort spontan
Bărbat	Impotență, edem scrotal, hipotermie,
Metabolic	hipercolesterolemie, scăderea necesarului de insulină
	Scleră galbenă
Ochi	
Sistemul respirator	Edemul corzilor vocale face ca vocea să devină joasă și răgușită (din cauza infiltrarea mucopolizaharidelor), revărsat pleural, slăbiciune a mușchilor respiratori
Hematologie	Anemia normocromă normocitară Anemia feriprivă (menoragie) Anemia megaloblastică (asociată cu anemia pernicioasă)

Comă mixedemică (comă hipotermică)

Aceasta este o stare de hipotermie (temperatura corpului poate fi de până la 25°C), hipotensiune arterială, convulsii, hipoglicemie, hiponatremie, hipoventilație și comă.

Factori precipitanți: răceală, stres, sepsis, intervenții chirurgicale, medicamente deprimante ale SNC, vârstă înaintată, pneumonie, insuficiență cardiacă congestivă, infarct miocardic, sângerări gastrointestinale, accident vascular cerebral, hipoglicemie, hipoventilație și hiponatremie diluțională.

Rată de mortalitate de 100% dacă nu este tratată.

Diferența dintre hipotiroidismul primar și secundar

	Caracteristici	*Hipotiroidism primar*	*Hipotiroidism secundar*
1.	Blană	Brut	Moale și mătăsos
2.	Tensiunea arterială	Hipertensiune arterială sau	Hipotensiune arterială sau
3.	Ciclul menstrual	Menoragie	Amenoree
4.	Diametrul transcardiac	Crescut	Normal sau redus
5.	TSH seric	Augmentat	Scăzut
6.	Colesterolul seric	Crescut	Nu se schimbă
7.	Dovezi ale deficienței	Absent	Prezen

medilibros.com... ...

Cercetare

3. Concentrația serică de tiroxină (T_4)
   T_4 gratuit
Concentrația serică a TSH
Creșterea TSH > 20 microunități/ml confirmă diagnosticul de hipotiroidism primar.
O ușoară creștere a TSH < 20 microunități /ml indică de obicei hipotiroidism ușor sau subclinic. Creșterea moderată poate fi cauzată de o boală non-tiroidiană, așadar **măsurarea T_4** Plasma liberă este utilă.
În hipotiroidismul secundar, valoarea TSH nu este utilă,

alți hormoni hipofizari

iar **măsurarea T_4** Nivelurile plasmatice libere confirmă diagnosticul de hipotiroidism.
În hipotiroidismul secundar, TSH-ul plasmatic nu poate fi utilizat pentru ajustarea terapiei, dar T_4 Plasma liberă este utilă pentru ghidarea terapiei.
Colesterolul seric
Nivelurile serice de sodiu
Niveluri serice de CPK-MM, aldolază, DHL, AST
ECG - Voltaj scăzut, bradicardie, aplatizare a undei T.
Ecografie - Revărsat pericardic, timpul de pre- expulzie a ventriculului stâng.

Tratament

Înlocuirea hormonului deficitar este piatra de temelie a terapiei. Doza este de 100-300 mcg pe zi, într-o singură priză orală de tiroxină (1,6 mcg/kg/zi).
La adulții în vârstă și la persoanele cu boli de inimă, este recomandat să se înceapă cu o doză mică de 25-50 mcg pe zi și apoi să se crească cu 25-50 mcg la fiecare 2-3 săptămâni până la atingerea dozei de întreținere. Este necesară monitorizarea clinică și biochimică . TSH-ul trebuie menținut în jumătatea inferioară a intervalului normal.
Tratamentul este de obicei pe tot parcursul vieții.
La pacienții cu hipotiroidism hipofizar, substituția hormonală tiroidiană nu trebuie instituită până la inițierea substituției cu hidrocortizon (poate duce la criză suprarenală).
Dacă pacienții dezvoltă angină pectorală în timp ce iau tiroxină, trebuie adăugat un beta -blocant .
Doza de tiroxină crește cu 50% în prima jumătate a sarcinii. Monitorizarea periodică a TSH este esențială pentru ajustarea dozei de tiroxină până la sfârșitul celui de-al doilea trimestru.

ei.
Se observă la 10% dintre persoanele cu vârsta peste 55 de ani
Frecvente după tiroidectomie parțială sau terapie cu J 131
Riscul de progresie spre hipotiroidism manifest - 2% și acesta se dublează dacă sunt prezenți anticorpi antitiroidieni.

Management

Monitorizați anticorpii antitiroidieni
Se tratează dacă TSH > 10 UI sau dacă există anticorpi antitiroidieni pozitivi și/sau boală Graves anterioară sau prezența unei autoimunități specifice a unui alt organ.
În absența criteriilor de mai sus, TSH-ul se monitorizează anual.

Comă mixedematoasă

L-tiroxina 400-500 mcg intravenos trebuie administrată sub formă de bolus injectabil sau oral printr-un tub Ryle. Triiodotironină (T3) 20 mcg intravenos la fiecare 8 ore până la menținerea ameliorării clinice.
Steroizi (hemisuccinat de hidrocortizon 100 mg intravenos la fiecare 8 ore) și fluide intravenoase până când nivelurile serice de T3, T4, TSH și cortizol **sunt** normale . Dacă nivelul seric de cortizol este normal, atunci administrarea de steroizi poate fi întreruptă.

Doza de întreținere parenterală ulterioară poate fi apropiată de 100 mg de L-tiroxină pe zi.
Tratamentul infecției subiacente
Reîncălzirea pacientului cu o pătură electrică
Suportul ventilator este necesar în special în hipoxemia persistentă, hipercapnie și acidoză respiratorie .
Alte măsuri includ corectarea hipoglicemiei, a dezechilibrului electrolitic, antibioticele cu spectru larg și un flux crescut de oxigen.

Tiroidită

Acestea formează un grup de tulburări inflamatorii eterogene cu etiologii variabile.

Băieți

Acut
Subacut
a. Granulomatoasă
Hemoragie acută într-un chist, adenomom sau carcinom
b. Linfocítica
3. Crónica

Tiroidita Hashimoto
Tiroidita Riedel.

Tiroidită acută

Tiroidită supurativă

Bacteriana)

m »edilibr

Este o afecțiune rară cauzată de *Staph. aureus, streptococ, Strep. pneumoniae, Salmonella, E. coli.*

Se produce prin introducerea directă a infecției, prin traumă sau prin diseminare hematogenă sau limfatică.

Caracteristici clinice

La nivelul glandei tiroide se pot observa febră, frisoane, dureri, umflare în partea din față a gâtului și uneori un abces.

Diagnostic de laborator

Leucocitoză cu deplasare la stânga (leucocite imature)
T3 , T4 normal
Absorbția iodului radioactiv este redusă.
Aspirație cu ac fin pentru baciloscopie și cultură
Creșterea VSH-ului.

Tiroidită subacută
Celulita gâtului anterior

Febră ușoară și stare generală de rău
Odinofagie în gât

Diagnóstico Diferencial

Disfagia este un simptom frecvent
Semne și simptome ale croroidismului TP la 50% din

Creșterea unilaterală a unui nodul dur în glanda tiroidă
Există trei faze de prezentare. a. Faza tireotoxică
tiroidian
Canal tireoglos sau chist infectat.

Tratament

Antibiotice parenterale adecvate (în funcție de rezultatele culturii și sensibilității)
Incizia și drenajul abcesului.

Tiroidită subacută

Tiroidită granulomatoasă (tiroidită virală sau De Quervain)

Aceasta poate fi cauzată de un virus (virus coxsackie, adenovirus, oreion, ECHO, gripă, EBV). Predispoziția genetică este asociată cu HLA BW35.

Ib

Caracteristici clinice

Durere unilaterală în partea din față a gâtului care iradiază spre ureche sau maxilar.
Faza de hipotiroidism
Faza de recuperare.

Diagnostic de laborator

VSH-ul este în general crescut > 50 mm/h
T3 și T4 sunt înalte
Anticorpii antimicrozomali și antitiroglobulinici sunt negativi
Captarea iodului radioactiv este scăzută în faza acută din cauza perturbării mecanismului
captarea iodului.

LA Tratament

În faza inițială, care durează 4-8 săptămâni, se pot prescrie 600 mg de aspirină la fiecare 4 ore sau un alt tip de AINS (pentru reducerea durerii).
Prednisolon 20 mg de trei ori pe zi și o scădere treptată a dozei de 2 mg la fiecare 2-3 zile, după 1 săptămână
Simptomele hipertiroidismului pot fi controlate cu 20-40 mg de propranolol de 3-4 ori pe zi, administrat oral.
Medicamentele antitiroidiene nu sunt indicate.

După faza acută, pacientul devine de obicei eutiroidian. În cazurile severe, hipotiroidismul rareori durează > 2-3 luni, timp în care trebuie administrat 1-tiroxină 0,1-0,15 mg/zi, care poate fi întreruptă odată ce pacientul ajunge într-o stare eutiroidiană.

sindrom de tiroidită *cu P. carinii* , care imită clinic tiroidita subacută; este frecvent observat la pacienții cu SIDA.

Este deosebit de frecventă la pacienții care urmează un tratament profilactic cu pentamidină în aerosoli pentru pneumonia secundară P. carinii, deoarece organismele se adăpostesc în alte locuri, cum ar fi glanda tiroidă, în loc de plămânii, care sunt protejați de pentamidina în aerosoli.

Diagnosticul este confirmat prin aspirație cu ac fin și colorare a *P. carinii* cu metanamină de argint Gomori.

Tiroidită limfocitară (tiroidită nedureroasă, tiroidită

silențioasă, tiroidită limfocitară cu hipertiroidism cu rezolvare spontană)

niveluri crescute de iod total și absorbție scăzută **a iodului** radioactiv . Este prezentă o gușă nedureroasă .

Se crede că este de origine autoimună.

Predispoziția genetică este probabil asociată cu prezența HLA-DRW3, HLA-DRW5.

Lz __, Caracteristici clinice

Sunt prezente semne și simptome de hipertiroidism.

Faza de hipertiroidism durează

6 săptămâni până la 3-4 luni și rareori este mai în vârstă.

Poate apărea de la 6 săptămâni până la 3 luni după naștere.

Examenul fizic poate releva o gușă de dimensiuni moderate, fermă, difuză și nedureroasă.

Caracteristicile clinice ale tiroiditei nedureroase sunt dificil de distins de boala Graves în faza hipertiroidiană. Caracteristicile clinice utile în diferențierea celor două afecțiuni sunt următoarele:

Tratament

În faza inițială a hipertiroidismului, pacientul poate fi tratat cu 20-40 mg de propranolol de 3-4 ori pe zi. Carbimazolul sau propiltiouracilul nu sunt utile.

După faza hipertiroidiană, urmează o fază eutiroidiană care durează 3-6 săptămâni.

Aceasta poate fi urmată de o fază de hipotiroidism care poate dura 2-3 luni, timp în care poate fi necesară terapia de substituție hormonală cu L-tiroxină 0,10-0,15 mg/zi.

Caracteristici clinice	*Tiroidită nedureroasă*	*Boala Graves*
1. Început	Nepoliticos	Treptat
2. Severitatea simptomelor	Ușor la moderat	Moderat o persoană
3. Durata simptomelor	< 3 luni	> 3 luni
4. Gușă	Foarte ferm, difuz, ușor crescut	De la moale la difuz, larg
5. Suflu tiroidian	Absent	Adesea prezent
6. Exoftalmie, dermopatie	Absent	Poate fi prezent
7. Relația dintre T3 și T4	< 20:1	> 20:1
8. Absorbția de iod radioactiv	Șters	Ridicat

Tiroidită cronică

Tiroidita Hashimoto (tiroidită limfocitară cronică , tiroidită **distromală limfomatoasă** cronică)

Este o tulburare autoimună care afectează un organ specific. Se sugerează o predispoziție genetică datorită prezenței antigenului de histocompatibilitate HLA-DR-5.

Poate fi asociată cu o varietate de alte tulburări autoimune specifice, care sunt enumerate mai jos:

Tulburări endocrine

Boala Graves

Diabet zaharat de tip 1, boala Addison idiopatică, orhită sau ooforită autoimună, hipoparatiroidism idiopatic.

Tulburări autoimune non-endocrine ale unor organe specifice

Anemia pernicioasă

Vitiligo

Artrita reumatoidă

Purpura trombocitopenică idiopatică

Miastenia gravis

Sindromul Sjögren

Hepatită cronică activă

Lupus eritematos

Ciroza biliară primară.

Alte tulburări

Acidoză tubulară renală, sindrom Down, sindrom Turner

fh

- Caracteristici clinice

Se poate prezenta cu caracteristici clinice precum hipotiroidism sau hipertiroidism (hashitoxicoză) sau pacientul poate fi eutiroidian; fiecare dintre aceste manifestări apare cu sau fără gușă.

Faza hipotiroidiană - 4-12 săptămâni

Faza de rezoluție

VSH normală

Anticorpi anti-peroxidază (anticorpi TPO) (+ anticorpi)

Diagnostic de laborator

T3 , T4 și TSH-ul poate fi normal

Anticorpii antitireoglobulină, antimicrozomali și antiperoxidază pot fi detectați la 85% dintre pacienți.

Tomografia computerizată arată o mărire a tiroidei cu un model neregulat de absorbție a iodului (nodul rece).

Captarea iodului radioactiv poate fi crescută , scăzută sau normală

O biopsie prin aspirație cu ac fin se efectuează atunci când există un nodul sau dacă există o creștere glandulară, pentru a exclude o malignitate.

Tratament

Hormonul tiroidian este administrat pe termen nelimitat la doza maximă de înlocuire (2-3 micrograme/kg/zi) pacienților cu hipotiroidism. Acest lucru corectează, de asemenea, orice mărire glandulară și, prin urmare, ameliorează simptomele de compresie cauzate de glanda mărită.

La pacienții eutiroidieni, cu gușă și care au T4 Se administrează niveluri serice normale și TSH crescut și tratament cu hormoni tiroidieni, deoarece acești pacienți devin ulterior hipotiroidieni clinic.

S-a raportat că glucocorticoizii sunt eficienți în cazul creșterii rapide a gușii asociate cu simptome de presiune. Administrarea acestora trebuie întreruptă odată ce simptomele au dispărut.

Intervenția chirurgicală poate fi indicată dacă există un simptom de presiune semnificativ care nu este ameliorat medical.

Tiroidita Riedel (struma Riedel)

Este o afecțiune inflamatorie rară, de etiologie incertă. Clinic, se prezintă cu simptome de compresie.

Examenul fizic relevă o gușă extrem de dură și imobilă.

Poate fi asociată cu alte sindroame sclerozante focale, cum ar fi retroperitoneul, fibroza mediastinală și colecistita ascendentă.

Testele funcționale tiroidiene arată hipotiroidism la 25% dintre pacienți.

Anticorpii tiroidieni sunt în general absenți.

Scintigrafia tiroidiană arată o absorbție scăzută a iodului în zonele afectate.

Tratamentul constă în îndepărtarea chirurgicală la cei care prezintă simptome de compresie.

Substituția hormonilor tiroidieni poate fi administrată pacienților cu hipotiroidism , dar aceasta nu garantează o reducere a dimensiunii glandei.

Disfuncția tiroidiană indusă de amiodaronă

Tireotoxicoză - Întrerupeți tratamentul cu amiodaronă și tratați cu medicamente antitiroidiene.

Hipotiroidism - Se continuă tratamentul cu amiodaronă și se înlocuiește cu L-tiroxină.

Tumori tiroidiene maligne

Cancerul tiroidian este rar, reprezentând mai puțin de 1% din totalul carcinoamelor. Cu excepția carcinomului medular, cancerul tiroidian este întotdeauna mai frecvent la femei. Cancerul tiroidian poate fi clasificat în funcție de tipul de celulă de origine.

Carcinom medular

Această tumoră provine din celulele parafoliculare C ale glandei tiroide și secretă calcitonină, serotonină, ACTH și prostaglandine, care pot duce la sindrom carcinoid și sindrom Cushing. Pacienții prezintă de obicei o masă tiroidiană fermă.

Tumores Malignos de Tiroides

Tipo de célula	*Tipo de tumor*	*Frecuencia (%)*	*Edad de presentación (años)*	*Tasa de supervivencia a aproximadamente 10 años (%)*	*Difusión*	*Terapia*
Células Foliculares	Papilar	70	20-30	95	Sangre/LN**	Cirugía/quimio
	Folicular	10	30-40	80	Sangre	Quimio
	Anaplásico	5	> 60	< 1	Sangre/LN	Quimio/Radio
Parafoliculares Células C	Medular Carcinoma	5-10	> 40*	50	LN	Cirugía
Linfocitos	Linfoma	5-10	> 60	10	Sangre/LN	Quimio/Radio

* Pacientes con carcinoma medular, como parte de síndromes de neoplasia endócrina múltiple suelen presentarse en la infancia **Vía Linfática - LN por sus siglas en inglés.

Aceasta se răspândește prin vasele limfatice ale gâtului, implicând ganglionii limfatici cervicali. Diareea profuza este frecventă. Nivelurile serice de calcitonină sunt crescute și sunt utile pentru monitorizarea răspunsului la tratament . În ciuda nivelurilor foarte ridicate de calcitonină la unii pacienți, hipocalcemia este extrem de rară. Tratamentul constă în tiroidectomie totală cu îndepărtarea ganglionilor limfatici cervicali afectați.

Tulburări ale glandei paratiroide și ale metabolismului calciului și fosforului

Anatomie și Fiziologie

Glandele paratiroide sunt două perechi de glande situate pe partea din spate a glandei tiroide.

Acestea secretă hormonul paratiroidian (PTH) prin intermediul celulelor principale ale glandei . PTH reglează transportul transtubular de calciu, fosfor, magneziu și bicarbonat. Receptorul PTH este situat în rinichi și osteoblaste.

Metabolismul calciului și fosforului este sub influența a trei hormoni:

Hormonul paratiroidian (PTH)
Calcitonină
Vitamina D

Pe lângă peptidele legate de hormonul paratiroidian, citokinele și factorii de creștere joacă un rol în metabolism.

Acțiunile hormonului paratiroidian

Provoacă reabsorbția tubulară a calciului și magneziului și facilitează excreția fosforului și bicarbonatului.

Ajută la formarea compușilor 1,25(OH) $_2$ Colecalciferol în rinichi, acesta la rândul său ajută la absorbția calciului din intestin.

Mobilizarea calciului din oase, împreună cu vitamina $_{D3}$.

Vitamina D3 (colecalciferol): Vitamina D este un prohormon prezent în piele sub formă de 7-dehidrocolesterol, care poate fi transformat în colecalciferol (vitamina D3) **prin expunerea la lumina UV. Acesta este ulterior transformat în 25(OH)2** - colecalciferol (calcidiol) prin hidroxilare în ficat și în final în forma activă 1,25(OH) $_2$-colecalciferol (calcitriol) prin a doua hidroxilare în rinichi.

Receptorii **pentru** 1,25 (OH) *2* vitamina **D3** Acestea sunt prezente în alte țesuturi decât intestinul și mușchii scheletici (rinichi, pancreas, țesut vascular, mușchi neted și celule hematopoietice). Acest lucru indică faptul că vitamina D are o serie de alte funcții necunoscute, pe lângă metabolismul fosforului și calciului.

Receptorii hormonului paratiroidian și ai vitaminei D din sistemul osos sunt prezenți doar în osteoblastele și osteoclastele imature. Stimularea directă a osteoclastelor imature sau stimularea indirectă a osteoclastelor mature prin intermediul citokinelor eliberate de osteoblaste are ca rezultat resorbția osoasă și o creștere a nivelului plasmatic de calciu.

Calcitonina: Acest hormon este produs de celulele parafoliculare „C" ale glandei tiroide. Este un hormon hipocalcemiant. Secretia de calcitonină este stimulată de creșterea nivelului de calciu extracelular.

Acțiunile calcitoninei

Scăderea resorbției osoase prin creșterea inhibiției osteoclastice .

e 4 s :Í Q n C ej^ 00 s|rcfcn calciu -

tubular

rezultat din excreția crescută.

Măsurarea calcitoninei plasmatice are o valoare clinică limitată, cu excepția faptului că este un marker tumoral pentru carcinomul medular tiroidian.

Peptida legată de hormonul paratiroidian (PTHrP)

Aceasta este cauzată de tumori maligne și provoacă hipercalcemie din cauza creșterii activității osteoclastice și a reabsorbției tubulare crescute a calciului.

BOLNAV Cauzele hipercalcemiei

Hiperparatiroidism și malignitate în 90% din cazurile de hipercalcemie.

Creșterea eliberării de calciu din oase:

Hiperparatiroidism primar
Neoplasme maligne (hipercalcemie umorală de tip malign, metastaze osoase litice, producție ectopică de citokine)
Imobilizare
Tireotoxicoză
Intoxicație cu vitamina A
Boala Paget a oaselor

Creșterea absorbției intestinale a calciului:

Intoxicație cu vitamina D
Boală granulomatoasă cronică (de exemplu, sarcoidoză)

Malignitate - producție ectopică de 1-25 $(OH)_2$, producție de D_3
Scăderea excreției renale de calciu:
Hipercalcemie hipocalciurică familială
Sindromul laptelui alcalin
Insuficiență renală acută
Scăderea absorbției calciului de către oase:
Toxicitatea aluminiului
Pseudohipercalcemie:
Macroglobulinemie
Mielom
Hiperalbuminemie
Patogeneză variată sau incertă:
Diuretice tiazidice, metolazonă
Insuficiență adrenală
Litiu
Estrogen, tamoxifen
Hiperalimentație parenterală
Feocromocitom.

Hiperparatiroidism primar

Hiperparatiroidismul primar familial apare ca parte a neoplaziei endocrine multiple de tip I și a neoplaziei endocrine multiple de tip I și II (MEN I și MEN II).

Causas

Adenom unic	80%
Adenoame multiple, carcinom	4%
Hiperplazie	1%
	15%

Caracteristici clinice

80% sunt asimptomatici.

Tratamentul hipercalcemiei severe

Tratament	*Începutul acțiune*	*Durata acțiune*	*Avantaje*	*Dezavantaje*
Hidratare cu soluție salină. Diureză forțată; soluție salină + diuretic de ansă.	Ore	În timpul perfuziei	Rehidratarea este esențială	
Bifosfonați de prima generație Etidronat de a doua generație Pamidronat	Ore	^ u ^^ t Je l II l^^ A z d p n « cereți		decompensare cardiacă,
Tratamentul				intensiv)
	1-2 zile	5-7 zile la dozele utilizate	În primul rând, disponibilitatea bifosfonatului pentru debutul acțiunii	Hiperfosfatemie; perfuzie Ziua 3
	1-2 zile	10-14 zile după doze mari	Potență ridicată; acțiune intermediară; durată lungă de acțiune	Febră la 20%, hipofosfatemie, hipocalcemie, hipomagneziemie
Zolidronat				
Calcitonină de generația a treia	Ore	2-3 zile		Adesea efect limitat de scădere a calciului; tahifilaxie rapidă
Nitrat de galiu	După 5 zile	7-10 zile	Acțiune rapidă, utilă; ca adjuvant în hipercalcemia severă Putere mare	Administrare intravenoasă; nu poate fi utilizată în insuficiență renală
Fosfat de plicamicină (mitramicină)	3-4 zile	Zile	Puternic anti-resorbtiv	Toxicitate hepatică, renală și a măduvei osoase, episoade de sângerare
Oral	24 de ore	În timpul utilizării		Utilizare limitată, cu excepția terapiei adjuvante sau cronice
Intravenos	Ore	În timpul utilizării	Toxicitate scăzută dacă p < 4 mg/dl Acțiune rapidă, foarte puternic	
Glucocorticoizi	Zi	Zile, săptămâni	Terapie orală, agent antitumoral	Calcificare ectopică; hipocalcemie severă;
Dializă	Ore	În timpul utilizării	Util în insuficiența renală, efectul se manifestă în câteva ore: poate pune viața în pericol din cauza hipercalcemiei	Activ doar în anumite afecțiuni maligne, efecte secundare ale glucocorticoizilor; Procedură complexă, rezervată cazurilor extreme sau speciale

*Dozajul de pamidronat. Dozajul de pamidronat depinde de nivelul calciului seric.

Sistemul nervos central

Oboseală	Tulburări de memorie
Oboseală	Psihoză
Durere de cap	Demenţă
Depresie	Comă

Neuromuscular și articular

Miopatie	Condrocalcinoză
Picătură	Artrita erozivă
Pseudogută	

Ocular

Cascade	Keratopatie în bandă

Cardiovascular

Hipertensiune arterială	Calcificare vasculară și cardiacă
Aritmie	

Gastrointestinal

Ulcer peptic, colelitiază, gastrită de reflux, constipație

Renal

Poliurie (polidipsie)	Nefrocalcinoză
Defect de concentrare a urinei	Ionul de acidoză tubulară renală
Nefrolitiază	

medibr os.com

Schelet (Osteită fibroasă chistică)

Osteopenie și fracturi	Osteoscleroză
Chisturi osoase	Osteomalacie
Tumoră brună	

Diverse

Anemie	Febră

Diagnostic de laborator (Fig. 9.18 până la 9.21)

Biochimic

- Nivelurile de parahormoni și calciu trebuie măsurate simultan.
- Nivelul hormonului paratiroidian este crescut.
- Creșterea calciului (> 12 mg/dl) și a clorurii
- Scăderea fosforului, potasiului și bicarbonatului
- Raportul clorură serică-fosfor este diagnostic în peste 75% (normal < 32%).

Excreția urinară de calciu crește

ECG - scurtarea intervalului QT

Localizare prin ecografie, tomografie computerizată, RMN, - scintigrafie nucleară cu taliu/tehnețiu și angiografie paratiroidiană (Fig. 9.20 și 9.21).

Constatările radiologice în hiperparatiroidism includ osteita fibroasă chistică, eroziunea subperiostală, în special de-a lungul părții radiale a falangei medii, petele de sare și piper pe craniu (Fig. 9.19).



Fig. 9.18: Hiperparatiroidism - leziune osteolitică

Fig. 9.19: Hiperparatiroidism - aspect de sare și piper pe vederea laterală a craniului

Fig. 9.20: Tomografie computerizată a gâtului - adenom paratiroidian

Tratament

1. Chirurgia este tratamentul definitiv. Prezența comei în timpul unei furtuni sau crize paratiroidiene este o indicație pentru tratament medical urgent, urmat de intervenție chirurgicală.

   Indicațiile pentru intervenția chirurgicală sunt:

   Simptomele hipercalcemiei

   $Ca^{++}{}_{seric}$ >12 mg/dl (creștere cu 1 mg față de normal)

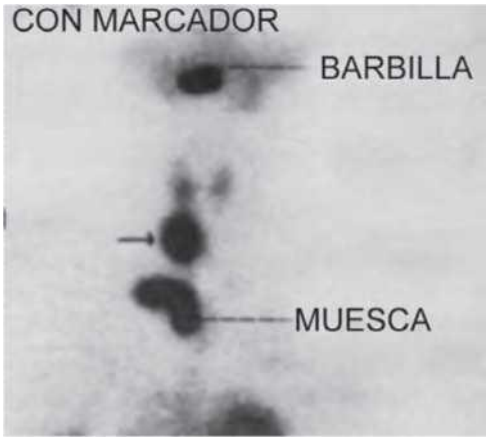

Fig. 9.21: Tomografia tecnecio-sestamibi - aumento de captación por paratiroides

Nefrolitiază/excreție urinară de calciu > 400 mg în 24 de ore.
Reducerea masei osoase (scor T la densitometrie osoasă < 2,5)
Vârstă < 50 de ani
Dificultăți în urmărirea pe termen lung. Scăderea clearance-ului creatininei cu 30%.
Injecție cu alcool tiroidian, ghidată de
Monitorizați hipocalcemia postoperatorie mai mult de 14 zile
Incidența complicațiilor este ridicată în ablația cu alcool.
În cazurile de hiperplazie paratiroidiană, toate cele patru glande sunt îndepărtate chirurgical, iar o parte a uneia dintre glandele îndepărtate este implantată în antebraț pentru a menține metabolismul calciului și fosforului.
Tratamentul medical este indicat în prezența hipercalcemiei periculoase (> 15 mg/dl) sau când tratamentul chirurgical este ineficient.

Calciu seric (mg/dl)	*Pamidronat (mg)*
Până la 12	20
14	40
16	60
>16	80

Rolul raloxifenului, un modulator selectiv al răspunsului estrogenic cu efect de protecție osoasă, este în curs de evaluare.

Hipercalcemie hipocalciurică familială (hipercalcemie familială benignă)

Tulburare autosomal dominantă
Tubulii renali reabsorb excesul de calciu, ducând la hipercalcemie, hipermagneziemie și hipocalciurie.
Evoluția bolii este benignă la adulți, dar la nou-născuți dezvoltă simptome de hipercalcemie.
Se diagnostichează prin constatarea hipocalciuriei sub 60 mg în excreția urinară pe 24 de ore, cu un nivel normal al hormonului paratiroidian.
Mutație a funcției receptorului sensibil la pierderea de calciu.

Criza hipercalcemică

Acesta poate fi simptomul de prezentare în hiperparatiroidismul primar, în special la vârstnici. Se prezintă cu deshidratare, hipotensiune arterială, dureri abdominale, vărsături, febră și alterarea stării mentale. Este o urgență medicală.

V! OVg dlll UV1HV d rui^r umzv
ii ■ z « « • •
e la depuración de creatinina en
y, A j — — a
■
mas brosìc.co orn

calciul seric scade (4-6 litri de soluție salină normală în primele 24 de ore)
Corectați dezechilibrul electrolitic și administrați 100 mg de furosemidă în decurs de 1-2 ore.
Alte metode de scădere a calciului seric includ:
- Calcitonină de somon 200-400 UI la fiecare 8 ore, administrată subcutanat
- Mitramicină 25 mg/kg intravenos
- Fosfat neutru IV (500 ml în 6-8 ore)

Evitați medicamente precum digoxina (hipercalcemia și hipocalcemia pot potența toxicitatea acesteia), tiazidele (scad excreția de calciu), vitaminele A, D (cresc regenerarea osoasă), estrogenul și antiestrogenul.

Hipercalcemia în tumorile maligne

Cauzele AK

Deshidratare, imobilizare
Infiltrație locală cu osteoliză (mielom, carcinom mamar)
Peptida legată de hormonul paratiroidian (pseudoparatiroidism) în afecțiuni precum tumori pulmonare, tumori renale, carcinom cu celule scuamoase
1-25 (OH) $_2$ vitamina $_{D3}$ ectopic (limfom Hodgkin, seminom, carcinom renal)

PTH ectopic
Estrogeni și antiestrogeni (tamoxifen)
Prostaglandine, citokine, TNF, factor de creștere transformant.

Tratament N

Hidratare adecvată
Reduceți aportul de calciu din dietă
Se pot administra steroizi (scădere tranzitorie a nivelului de calciu)
Ketoconazolul scade secreția de calcitriol.

Cauze endocrine ale hiperparatiroidismului

Hipertiroidism
Feocromocitom
Insuficiență adrenală
NEM tip I și II.

Hiperparatiroidism secundar (PTH crescut și calciu normal sau scăzut)

Causas

Insuficiencia renal

[illegible]sorción gastrointestinal

Deficiencia de lamina D

edIIIbrOST CDT

Tratament

Tratați cauza subiacentă.

Hiperparatiroidism terțiar

În hiperparatiroidismul secundar prelungit, glandele devin autonome, iar nivelul calciului seric crește secundar secreția de hormon paratiroidian.

Hiperparatiroidism

Tip	*Calciu S*	*PTH*
Primar	Ridicat	Nu este suprimat
Secundar	Scăzut	Ridicat
Terțiar	Ridicat	Nu este suprimat

Tulburare hipocalcemică

Tulburare a glandei paratiroide

Deficit de PTH

Hipoparatiroidism chirurgical
Hipoparatiroidism idiopatic
Agenezie paratiroidiană (sindromul DiGeorge)
Metastaze la nivelul glandelor paratiroide
Boala paratiroidiană granulomatoasă
Hemocromatoză
Boala lui Wilson
Toxicitatea aluminiului
Monitorizarea terapiei cu iod ^{131}
Sindroamele asociate cu deficitul de PTH includ deficitul poliglandular autoimun de tip I, miopatiile mitocondriale (sindromul Kearn-Sayre și MELAS - miopatie mitocondrială , **encefalopatie , acidoză** lactică **și** accident vascular cerebral **sau** eveniment cerebrovascular).

Supresia secreției de PTH

Hipermagneziemie

2. WR-2712 (amifostină)

Rezistența la PTH

Pseudohipoparatiroidism tip Ia, Ib, Ic și II

3. Anticorpi PTH (iatrogeni)

Depleția de magneziu

Remineralizare osoasă accelerată

4. Urmată de intervenție chirurgicală la nivelul paratiroidelor (sindromul oaselor flămânde)

Monitorizarea tratamentului cu iod ^{131}

• Seguimiento del tratamient

>n Vitamina D.

Simptomele includ spasme musculare,

Síntomas y Signo

spasme carpopedale (Fig. 9.22), grimase faciale, spasme laringiene, convulsii și stop respirator. În hipocalcemia prelungită pot apărea creșterea presiunii intracraniene și edem papilar, iar alte manifestări includ iritabilitate, depresie, psihoză, colică intestinală și malabsorbție cronică.

Fig. 9.22: Hipoparatiroidism - tetanie

Semnul lui Chvostek (contracția mușchilor faciali care stimulează nervul facial) și semnul lui Trousseau (spasm carpopedal ca răspuns la o creștere a tensiunii arteriale peste presiunea sistolică) sunt frecvent pozitive.

La copii: Este adesea prezentă o triadă formată din spasm carpopedal, stridor, convulsii (grand mal, petit mal).

Modificări ale ECG-ului. Prelungirea intervalului QT și modificări nespecifice ale undei T.

Calcificări ale țesuturilor moi: cataractă, calcificarea ganglionilor bazali (coree, atetoză, parkinsonism), exostoză , condrocalcinoză, pseudogută.

Manifestare hematologică: anemie megaloblastică macrocitară (calciul este necesar pentru legarea factorului intrinsec cu vitamina 12).

Dentare: Dentiție întârziată, displazie sau hipoplazie a smalțului, carii sau pierderea rădăcinii dintelui.

Unghie: deformată și fragilă, cu șanțuri transversale.

Diagnostic de laborator

Scăderea nivelului Scăderea nivelului Creșterea nivelului d

Principalul tratament pentru tulburările hipocalcemice este administrarea orală de suplimente de calciu sau analogi ai vitaminei D.

1. În general, obiectivul
2. terapeutic este de PTH
3. menținerea nivelurilor de calciu sérico serice de calciu în ósforo sérico.

hedilibros.

Tratamiento

intervalul 8,5-9,5 mg/dl, cu niveluri urinare de calciu sub aproximativ 400 mg/zi.

Suplimentarea orală de calciu (3-7 g/zi de calciu elementar) în doze multiple divizate poate fi eficientă chiar și în hipocalcemia moderat severă, cu excepția cazului în care este prezent un sindrom de malabsorbție.

Analogii vitaminei D sunt necesari în anumite situații.

Pentru a reduce hipercalciuria, se utilizează alfa-calcitriol (0,25 până la 1 mcg/dl) împreună cu un diuretic tiazidic.

Pseudohipoparatiroidism (rezistență la organele țintă)

- Semnele sunt față rotundă, metacarpiene 4 și 5 (semnul articulației articulare, fosetă-foșetă) și metatarsiene scurte. Pahidactilie, obezitate, gât palmat fals, calcificări subcutanate și retard mintal (Fig. 9.23).

Receptorul PTH este normal

Alte glande endocrine pot fi afectate.

Diagnostic de laborator

Scăderea nivelurilor serice de calciu și fosfat, cu niveluri normale ale hormonului paratiroidian.

Pseudopseudohipoparatiroidism

Fig. 9.23: Seudohipoparatiroidismo - 4to. y 5to. metatarsianos cortos

Caracteristicile morfologice sunt cele ale pseudohipoparatiroidismului, dar cu biochimie normală.

Magneziu

Magneziul este distribuit în proporție de 65% în oase și 35% în celule. Nivelul său tinde să urmeze pe cel al calciului și potasiului.

-'k Tratamiento

El tratamien ipoparatiroidismo pri-
mario.

Deficit de magneziu

ftn

Caracteristici clinice

Parestezii, convulsii, tetanie, aritmii. Toxicitatea digitalicelor poate fi exacerbată.

Diaree severă, cetoacidoză diabetică, abuz de alcool, nutriție parenterală totală (monitorizare săptămânală a nivelurilor); asociată cu hipocalcemie, asociată cu hipokaliemie (în special cu diuretice).

Mecanism

Scăderea eliberării de PTH

Acțiune scăzută a PTH-ului

Tratamiento

Înlocuiți cu săruri de magneziu.

Zinc

Deficit de zinc

Aceasta poate apărea în cazul nutriției parenterale sau al unui aport alimentar insuficient. Rareori se datorează unui defect genetic.

Ho

Caracteristici clinice

Înroșirea pielii, leziuni crustoase, în special în jurul nasului și la colțurile gurii.

Diagnostic

Studiu terapeutic cu zinc (nivelurile plasmatice nu sunt fiabile și pot fi scăzute, de exemplu, în caz de infecție sau traumă, fără deficit).

Glandele suprarenale

Anatomie și Fiziologie

Glanda suprarenală este alcătuită dintr-o medulară internă și un cortex extern. Cortexul este subdivizat în trei straturi:
Zona glomerulară - Secretă aldosteron (mineralocorticoizi)
Zona fasciculară - Secretă cortizol (glucocorticoizi)
Zona reticulară - Secretă androgeni suprarenali.

Hiperaldosteronism primar

Aceasta se datorează producției excesive de aldosteron independentă de sistemul renină-angiotensină. Această afecțiune trebuie suspectată atunci când pacientul prezintă dovezi de hipertensiune arterială, hipokaliemie și alcaloză, în absența administrării de diuretice.

Criterii esențiale pentru diagnostic

Hipertensiune diastolică fără edem
Hipersecreție de renină care nu crește adecvat în timpul depleției de volum/poziției în picioare
Hipersecreție de aldosteron care nu este suprimată corespunzător ca răspuns la expansiunea volumică .

IX Cauze

Adenom adrenal subprerenal producător de aldosteron - (sindromul Conn) - 60%
Hiperplazia glandelor suprarenale - 5%
Hiperaldosteronism idiopatic - 34%
Carcinom producător de aldosteron - 1%.
Pacienții au hipertensiune arterială (tensiune arterială diastolică > 110 mm Hg), simptome de hipokaliemie (niveluri de potasiu < 3,5 mEq/L, slăbiciune musculară, oboseală, crampe, poliurie, polidipsie), intoleranță la glucoză și alcaloză metabolică ușoară.

Nu există edem.

Cercetare

La pacienții care consumă niveluri normale de sare trebuie

Ou

Caracteristici clinice

efectuate de trei ori. Medicamentele precum steroizii, diureticele, antihipertensivele și metoclopramida trebuie evitate timp de patru săptămâni înainte de test. Pacienții trebuie să aibă niveluri serice de potasiu sub 3,5 mEq/L. Nu trebuie utilizat garou, iar recoltarea de sânge trebuie efectuată înainte de exercițiile musculare.
Trebuie prelevată o probă de plasmă pentru aldosteron, renină, angiotensină, uree și electroliți de 3 ori.
CT, RMN, venografie renală pentru localizarea tumorii.

q> s ej com

Sindromul Conn - intervenția chirurgicală este tratamentul definitiv (spironolactonă 300 mg/24 ore oral timp de 4 săptămâni înainte de operație).
Hiperplazia glandelor suprarenale - dexametazonă 1 mg/24 ore timp de 4 săptămâni. Dacă tensiunea arterială rămâne ridicată, se întrerupe administrarea dexametazonei și se înlocuiește cu spironolactonă. Adrenalectomia nu este indicată.

Hiperaldosteronism secundar

Acest lucru se datorează excesului de aldosteron cu niveluri ridicate de renină.

Stenoza arterei renale
Hipertensiune arterială rapid progresivă
Diuretice
Insuficiență hepatică
Sindromul Bartter (hiperreninemie primară) este o tulburare ereditară caracterizată prin retard de creștere, poliurie și polidipsie. Nu există edem sau hipertensiune arterială. Caracteristica caracteristică este hipokaliemia cu alcaloză metabolică. Excreția urinară de sodiu și potasiu este crescută.
Insuficiență cardiacă congestivă

Causas

Sindromul nefrotic
Tumoră secretoare de renină primară
Sindromul Gitslman.

Tratament

Corectarea hipokaliemiei, hiperreninemiei și hiperaldosteronismului prin indometacin, amilorid, captopril.

Alte medicamente utilizate includ spironolactona, eplerenona și triamterenul.

Sindromul Cushing

Sindromul Cushing constă în simptomele și semnele asociate cu niveluri excesive de glucocorticoizi , fie din cauza administrării exogene, fie din cauza producției endogene de către cortexul suprarenal.

Sindromul Cushing endogen poate fi de 3 tipuri:

Sindromul Cushing pituitar (boala Cushing): Acesta este cauzat de o tumoră pituitară mică (microadenom). Este frecvent întâlnit la femeile aflate la vârsta fertilă.

Sindromul Cushing adrenal: Acesta este cauzat de o tumoră adrenală (adenom, carcinom, hiperplazie micronodulară). Carcinomul adrenal este cel mai frecvent.

rYl r\ I II r» la copii . iil

eMiiin

Sindromul Cushing : Acesta rezultă din producerea autonomă de ACTH de către tumorile maligne extrahipofizare. Este limitat în principal la bărbații adulți.

Clasificarea sindromului Cushing

Dependiente de ACTH

Iatrogénica (terapia ACTH)
Hiperplasia suprarrenal bilateral hipófisis-dependiente
Síndrome ACTH ectópico (tumor no endocrino benigno o maligno).

ACTH No Dependiente

Iatrogénica (ej. prednisolona)
Adenoma adrenal
Carcinoma adrenal.

Síndrome de Pseudo Cushing

Se observa en pacientes con obesidad, alcoholismo crónico y enfermedad aguda de cualquier tipo. Estas condiciones forman un diagnóstico diferencial importante para el síndrome de Cushing.

Características Clínicas (Figs 9.24 a 9.26)

Obesidad central	(90%)
Hipertensión	(85%)
Intoleranță la glucoză	(80%)
Facies pletoric	(80%)
Schimbări de personalitate	(66%)
Vergeturi mov	(65%)
Hirsutism	(65%)
Edem	(62%)
Disfuncție menstruală	(60%)
Slăbiciune musculară	(60%)
Scăderea libidoului și impotență	(60%)
Dureri de spate	(60%)
Echimoză	(40%)
Osteoporoză	(40%)
Poliurie, polidipsie	(20%)
Hipertrofia clitorală J	
Pietre la rinichi	(15%)
Durere de cap	(10%)
Hiperpigmentare	(5%)

Printre caracteristicile mai puțin frecvente se numără modificările mentale, pigmentarea, acneea și alcaloza hipokaliemică. Acestea sunt frecvente în secreția ectopică de ACTH.

Absența simptomelor clasice ale sindromului Cushing la o tumoră ectopică secretantă de ACTH se datorează creșterii și progresiei rapide a tumorii.

Sindromul d C © i | Fe iodic

Există o prezență a ciclurilor previzibile de niveluri ridicate și normale de cortizol la pacienții cu caracteristici cushingoide; această afecțiune trebuie suspectată atunci când testele nu demonstrează hipercortizolism.

Fig. 9.24: Síndrome de Cushing

c. Citologie.

Fig. 9.25: Síndrome de Cushing - cara de luna llena, hirsutismo, acné

Evaluación para Localizar Tumores

Síndrome de Cushing hipofisario

Rayos X de la silla turca - detecta 10-15% de los tumores

TC detecta hasta un 85% de microadenomas pituitarios.

Muestra venosa de seno petroso para ACTH (Petroso: Perifèricij^CTH >3) ill *Síndrome de Cushing adrenal* faU

2. TC de glándula! suprarrenales
Ecografía abdominal
RM

Síndrome de Cushing ectópico

a. Radiografía de tórax
b. TC de tórax b.
RM

Management

Sindromul Cushing pituitar

Adenomectomie sau hipofizectomie transfenoidală

Iradiere cu raze X a glandei pituitare: Efectul terapeutic al iradierii cu raze X se observă abia după 12-18 luni. În această perioadă, mitotanul se administrează în doză de 3 g/zi pentru a controla hipercortizolismul (adrenalectomie medicală).

Sindromul Cushing adrenal

Adenom suprarenal unilateral - excizie chirurgicală; deoarece glanda suprarenală contralaterală este suprimată, este necesară o cură de glucocorticoizi timp de câteva luni până la restabilirea funcției suprarenale.

Carcinomul adrenal - intervenția chirurgicală este tratamentul de elecție; în cazurile inoperabile, sunt disponibile și alte opțiuni.

Sindromul Cushing ectopic

Chirurgia este tratamentul de elecție. Adrenalectomia poate fi luată în considerare în cazurile refractare; cu toate acestea, aceste tipuri de tumori sunt inoperabile, la fel ca și carcinoamele medulare tiroidiene.

Fig. 9.26: Características clínicas del síndrome de Cushing

utilizar mitotano en una dosis de 250 mg qid hasta 2 a 4 g/día. Se puede utilizar RM para evaluación del pronóstico.

Inhibitori ai enzimelor suprarenale pentru reducerea hipercortizolismului în sindromul ACTH ectopic.

Metiraponă (inhibitor de 11-hidroxilază) 250-500 mg de trei ori pe zi.

Aminoglutetimida - aceasta blochează conversia colesterolului în delta-5-pregnenolonă, la o doză de 250 mg de patru ori pe zi, până la 2 g pe zi.

Agenți adrenolitici – mitotanul (adrenalectomie medicală) poate fi utilizat în plus față de inhibitorii enzimatici. Este contraindicat în timpul sarcinii. Mitotanul are un timp de înjumătățire lung și poate fi detectat în țesutul adipos chiar și după 2 ani și, prin urmare, trebuie evitat la femei.

fértiles que desean embarazarse en el futuro. Es un teratógeno e induce al aborto.

Ketoconazol - este bloquea la esteroidogénesis en varios niveles (especialmente 20-22 desmolasa catalizando la conversión del colesterol en pregnenolona). La dosis oscila entre 400-2000 mg/día. La terapia puede combinarse con otros agentes mencionados anteriormente.

Mifepristona este o altă opțiune de tratament.

Hiperplazie suprarenală bilaterală: ACTH/CRH (hormon de eliberare a corticotropinei)

Originea hipofizei - Chirurgie

Origine extrahipofizară - Chirurgie

Inoperabil - Adrenalectomie medicală

Origine necunoscută - Adrenalectomie bilaterală urmată de înlocuire pe viață cu glucomineralocorticoizi

Insuficiență adrenală

Poate fi cauzată de:

O boală a glandei suprarenale care implică distrugerea a peste

Supresión a largo plazo del eje hipotálamo-pituitario- adrenal (HPA) por glucocorticoides exógenos o endógenos seguido por retiro inapropiado.

Causas de Enfermedad de Addison

1. Primario

90% din cortexul secretor de steroizi (boala Addison).

Un proces distructiv la nivel hipofizar, care implică ACTH sau ambele.

A. *Distrugere anatomică*

Atrofie idiopatică - 65% (adrenalită autoimună)

Sporadică

Sindrom poliglandular autoimun tip I Sindrom poliglandular autoimun tip II

Ablație chirurgicală

Infecție

i. Bacterian

Tuberculosis (20%)

Meningococcemia

(Síndrome de Waterhouse-Friderichsen) Histoplasmosis

Criptococosis

Coccidioidomicosis

VIH

ii. Micótico

iii. Viral

VIH

Evaluare pentru a determina dacă pacientul are sau nu sindromul Cushing

Test pentru *anomalii în sindromul Cushing*

ctivo en el nivel del hipotálamo-

m edt

1.	Ritmul circadian al cortizolului plasmatic (probe la orele 8:00 și 24:00)	Pierderea ritmului
2.	Supresie cu dexametazonă în doze mici:	
	a. 1,5 mg la miezul nopții și cortizol plasmatic la ora 9 dimineața a doua zi	> 180 nmol/l
	b. 0,5 mg la fiecare 6 ore timp de 48 de ore și cortizol plasmatic la 48 de ore	> 180 nmol/l
3.	Excreție urinară liberă de cortizol pe 24 de ore sau excreție nocturnă	Ridicat (valoarea depinde de metoda utilizată); > 140 mmol/l este diagnostic
4.	Hipoglicemie indusă de insulină	Fără creștere a cortizolului plasmatic

Evaluare pentru a determina cauza sindromului Cushing

Dovadă	*Dependent de hipofiză*	*ACTH ectopic*	*Tumora suprarenală*
1. ACTH plasmatic la ora 8:00	N (10-80 ng/l) ot (80-300 ng/l)	total (300 ng/l)	Nu este detectabil
2. Metiraponă 750 mg la fiecare 4 ore x 6 doze: măsurarea 11-deoxicortizolului la 24 de ore	11	t	—t
3. Doză mare de dexametazonă 2 mg la fiecare 6 ore timp de 48 de ore: Cortizol plasmatic la 48 de ore	1	—	–
4. Potasiu plasmatic	N	< 3,5 mmol/l	N
5. Factorul de eliberare a corticotropinei (1 mg/kg greutate corporală) și măsurarea plasmatică a ACTH și cortizolului timp de mai mult de 3 ore	t	—	–

Inflamație	Sarcoidoză
Hemoragie	Naștere pelviană
	Terapia anticoagulantă
f. Invazie	Metastaze (sân/plămân)

B. *Metabolic*
Hiperplazie și hipoplazie suprarenală congenitală
Medicamente inhibitoare enzimatice
(ketoconazol, aminoglutetimidă)
Metiraponă, etomidat Citotoxic (mitotan)
Hemocromatoză
Blocarea anticorpilor ACTH (IgG)
Mutația genei receptorului ACTH.

C. **Insuficiență adrenală secundară**
D. Tumori
Tumora pituitară
2. Craniofaringiom
1. Tumorile celui de-al treilea ventricul
Infarct și hemoragie hipofizară
Necroză postpartum (sindromul Sheehan)
Hemoragie în tumori
2. Anomalii ale bolilor granulomatoase
Sarcoidoza
Hipofizictomia les^eW
3. Sevrajul steroizilor
Hipopituitarism
Supresia axei hipotalamo-hipofizari de către steroizi
4.
5.
6.
7.

exogenă sau endogenă.

Caracteristici clinice (Fig. 9.27)

Din cauza deficitului de glucocorticoizi

Pierdere în greutate	(100%)
Disconfort	(100%)
Slăbiciune	(100%)
Anorexie	(100%)
Greață	(50%)
Vărsături	(50%)

Gastrointestinale (diaree sau constipație în 50%)
Hipotensiune posturală (Aceasta este prezentă la aproape toți pacienții, iar tensiunea arterială trebuie verificată după ce a stat în picioare timp de 1 minut. Tensiunea sistolică trebuie să fie < 100 mm Hg)
Durere abdominală acută
Hipoglicemie

Din cauza insuficienței mineralocorticoide
Hipotensiune
Hiperkaliemie

Din cauza creșterii secreției de ACTH

Fig. 9.27: Caracteristici clinice ale bolii Addison

Pigmentarea este vizibilă în
Zonele expuse la soare
Zone de presiune, de exemplu, coate, genunchi
Pliuri palmare, articulații
Membrane mucoase
Conjunctivă
Cicatrici recente

4. *Din cauza pierderii androgenilor suprarenali*, există o scădere a pilozității corporale, în special la femei.

Hiperpigmentarea, calcificarea suprarenală și vitiligo se observă doar în hipoadrenalismul primar. Pigmentarea nu se observă în hipoadrenalismul secundar.

Alte boli autoimune

Asociați

Tiroidita Hashimoto
Hipotiroidismul atrofic primar
Anemia pernicioasă
Diabetul zaharat de tip 1
Insuficiența ovariană primară
Hipoparatiroidism

Candidoză mucocutanată
Vitiligo

Investigații de laborator

Electroliți plasmatici - sodiu scăzut, potasiu ridicat, uree plasmatică ridicată.
Glicemia - poate fi scăzută în insuficiența suprarenală severă
Eozinofilie, limfocitoză și anemie normocitară.

Teste speciale

Teste de stimulare cu ACTH (test cu cosintropină)

Cosintropina este un puternic stimulator al cortizolului și mineralocorticoizilor.

Procedură

Se recoltează sânge pentru nivelurile serice de cortizol, aldosteron și ACTH la momentul inițial la ora 8:00.
Se administrează 0,25 mg de cosintropină intravenos sau intramuscular.
Se recoltează probe de sânge pentru cortizol și aldosteron la 30-60 de minute după administrare.
Cortizol plasmatic normal > 495 nmol/litru Primar - Fără modificări
Secundar - Subn

Testul Metirai

Acest test este utilizat pentru a confirma diagnosticul de insuficiență suprarenală și este util în special atunci când se suspectează cauze secundare.

Metirapona este un inhibitor al unei enzime necesare - pentru sinteza cortizolului, iar administrarea sa duce la o scădere a nivelului de cortizol, o creștere a nivelului de ACTH și o creștere a 11-deoxicortizolului (precursorul imediat al cortizolului).

Procedură

Metirapona se administrează într-o singură doză de 2-3 g (la miezul nopții, cu o gustare). ACTH, cortizolul seric și 11-deoxicortizolul se măsoară la ora 8:00 a zilei următoare.

Interpretare

Tipul de insuficiență suprarenală	*ACTH*	*Cortizol seric*	*11-deoxicortizol*
Normal	1	1 < 5 pg/dl	1 > 7 pg/dl
Primar			1 < 5 pg/dl
Secundar			1 < 5 pg/dl

Dacă testul ACTH Nu este necesar.	Testul cu metiraponă este inhibat.

Manejo

1. La insuficiencia adrenal primaria requiere reemplazo de ambos, mineralocorticoides y glucocorticoides. a. Reemplazo con glucocorticoides ya sea con
   - Prednisolona 5 mg en la mañana y 2.5 mg en la noche.
   - o
   - Hidrocortisona (cortisol) 20 mg en la mañana y 10 mg en la noche.
   - o
   - Acetato de cortisona de 25 mg en la mañana y 12.5 mg en la noche.

   El incremento de dosis es necesario en pacientes obesos, y también en pacientes que están bajo barbitúricos, fenitoína o rifampicina, ya que aumenta el metabolismo de esteroides. La dosis de esteroides ^^debeTeducir^^tenpafci^entlșcop enfermedad hepática, drabetes rnellrtus, úlcera péptica o hipertensión, y

i.

ii.

iii.

iv.

Activitatea reninei plasmatice

Valorile sunt întotdeauna mari în insuficiența adrenală primară deoarece nivelurile plasmatice de aldosteron sunt scăzute. În insuficiența adrenală secundară, activitatea reninei plasmatice poate fi normală, deoarece nivelurile serice de aldosteron sunt normale.

de asemenea, la bătrânețe.

Creșterea adecvată în greutate și regresia pigmentării sunt indicatori fiabili pentru o înlocuire corectă a steroizilor.

Înlocuirea cu mineralocorticoizi se face cu fludrocortizonă, un produs sintetic, în doză de 0,05–0,3 mg, cu un aport adecvat de sare. Doza poate fi ajustată în funcție de răspuns.

Pacienții trebuie educați cu privire la: ajustarea dozei de steroizi pentru afecțiuni ușoare (doză dublă în caz de febră)
Poartă o felicitare sau o brățară cu numele bolii de care suferi.
Administrare prealabilă a 100 mg de hidrocortizon la fiecare șase ore timp de 24 de ore și 50 mg intramuscular șase ore mai târziu.
În cazurile de gastroenterită, pacienților li se va administra hidrocortizon parenteral dacă administrarea orală nu este posibilă.

Substituția hormonală sexuală din cauza insuficienței gonadale primare asociate este necesară la pacienți selectați.

Insuficiența adrenală secundară nu necesită înlocuirea cu mineralocorticoizi. Alți hormoni tropici ai glandei pituitare anterioare trebuie înlocuiți.

O creștere > 20 mg/dl indică recuperarea axei hipotalamo-

Interpretación de la Prueba

Causa de insuficiencia adrenal	*ACTH (nivel basal)*	*Cortisol sérico*	*Aldosterona*
1. Primaria	Alto	Niveles basales i y no f después de administrar cosyntropin	Niveles basales de aldosterona i y no f con cosyntropin
2. Secundaria	Bajo o normal	Niveles basales i y aumentan después de cosyntropin	Niveles basales disminuyen y f nivel de aldosterona 30 minutos después de cosyntropin

La supresión del eje hipotálamo-hipófisis puede minimizarse administrando una sola dosis diaria de esteroides de acción corta en la mañana como hidro- cortisona y prednisolona o duplicando la dosis total diaria y dando en días alternos. Esto no es válido para esteroides de acción larga como dexametasona o betametasona.

Disminución gradual de glucocorticoides: Una vez que la prednisolona se reduce a 5 mg/día, cambiar a hidrocortisona 20-25 mg cada mañana. La vida media corta de la hidrocortisona da tiempo a que el sistema hipotálamo-hipófisis pueda recuperarse. Mensualmente, a las 8 am debe medir el cortisol plasmático y si es menos de 10 mg/dl, indica continuidad de supresión del eje hipotálamo-hipófisis. Si es mayor de 10 mg/ dl, se puede descontinuar la hidrocortison

De manera similar, ACTH. Se continúa c

puede realizar
on ACTH si el
eba de
mático

hipofizare. Dacă cortizolul este mai mare de 10 mg/dl la ora 8 dimineața, dar răspunsul ACTH rămâne inhibat, va fi necesară acoperirea cu steroizi în cazul bolilor severe, cu condiția ca testul ACTH să producă un răspuns subnormal.

Criza suprarenală

*Uí , Cauze

Tromboza venoasă suprarenală idiopatică

Adenom adrenal

Infarct adrenal

Sarcină

2. Anticoagulante

3.

4. Aceasta este o urgență medicală și poate fi primul semn de hipoadrenalism.

Apare la pacienții cu insuficiență suprarenală cronică, adesea declanșată de infecții, traume , intervenții chirurgicale sau hemoragii suprarenale bilaterale (sindromul Waterhouse-Friderichsen).

Caracteristici clinice

Febră, deshidratare, greață, vărsături, hipotensiune arterială cu dezechilibru electrolitic (hiperkaliemie, hiponatremie și ocazional hipercalcemie).

Manejo

Líquidos por vía intravenosa (2-3 litros de dextrosa al 5% en solución salina) lo más rápidamente posible y monitorear el equilibrio de líquidos registrando la presión venosa central.

Hidrocortisona 100 mg IV se da inicialmente y se debe repetir 100 mg cada seis horas hasta que el paciente se estabilice.

Tratamiento de la causa precipitante subyacente.

Disminuir esteroides para mantener dosis.

Reemplazo de mineralocorticoides con fludrocorti- sona 0.1 mg por vía oral todos los días después de suspender infusión de solución salina.

eralocorticoides, si se >0 mg/día.

- No l
utili

os

Feocromocitom

Este o tumoră benignă relativ rară, care apare din celulele cromafine ale sistemului simpatoadrenal. Este o cauză mai puțin frecventă de hipertensiune arterială, reprezentând <0,1% dintre pacienții cu hipertensiune arterială diastolică susținută.

Majoritatea feocromocitoamelor își au originea în - medulosuprarenală (90%). Alte situsuri de origine sunt organele Zuckerkandl, bifurcația aortică (8%) și rareori în zone extrasuprarenale din abdomen, torace (<2%), gât (<0,1%) și regiunea atrială stângă.

Apare la toate vârstele, cu o incidență maximă în decadele a treia și a patra. Este la fel de frecventă la ambele sexe (la adulți). 90% dintre tumori sunt benigne și 90% sunt unilaterale.

Tumorile multiple (suprarenale și extrasuprarenale) sunt mai frecvente la copii decât la adulți.

Acestea sunt numite tumori 10% deoarece sunt 10% bilaterale, 10% maligne, 10% extra-suprarenale, 10% familiale, 10% multiple și 10% apar la copii.

• Feocromocitomul extraadrenal nu secretă adrenalină .

Fiziopatologie

Acestea sunt tumori vasculare încapsulate cu diametrul de aproximativ 5 cm și o greutate < 70 g. Nu există nicio corelație între dimensiunea tumorii și nivelurile plasmatice crescute.

de catecolamine sau caracteristici clinice. Ma- NEM - II

Majoritatea feocromocitoamelor secretă atât adrenalină, cât și noradrenalină (predominant). Unele tumori secretă dopamină.

Adrenalina este secretată în principal în asociere cu neoplazia endocrină multiplă.

Caracteristici clinice

Episoadele simptomatice pot apărea de până la 25-30 de ori pe zi sau mai rar, de o dată la câteva luni. Durata unui atac este de obicei mai mică de o oră, dar se poate extinde peste o săptămână.

Simptome comune

Durere de cap
Transpiraţie
Palpitații, nervozitate, pierdere în greutate, greață și vărsături, dureri în piept și abdominale
și frica de moarte (angor animi) apar în mod deosebit de util la majoritatea pacienților; în cazul unui atac

(90%)
(60%)
(70%)
(40%)
(40%)
(30%)
(30%)

Da 11 I v UlllU IUSCoH » t

Pacientul poate prezenta hipertensiune arterială paroxistică sau persistentă sau hipotensiune posturală. Hiperglicemia sau toleranța alterată la glucoză sunt frecvente. Alte simptome posibile includ paloare, tremor, fenomen Raynaud și manifestări ale unor boli coexistente (ganglioneuromatoza tractului gastrointestinal, neurofibromatoza, sindromul Cushing).

Atacurile sunt precipitate de presiunea în vecinătatea - tumorii, anxietate, exerciții fizice, urinare, ingerarea de alcool, anestezice generale, beta-blocante, nicotină, fenotiazine, morfină, metoclopramidă, hidralazină, droperidol și atropină.

Sindroame asociate cu feocromocitomul

Neoplazie endocrină multiplă (MEN) MEN-I Hiperparatiroidism
Hiperpituitarismul
Sindrom Zollinger-Ellison Hiperadrenalism (cortex) Hipertiroidism Hiperinsulinism
ectopic, hiperglucagonism și eliberare crescută de polipeptide pancreatice umane
Feocromocitom (rar)
Carcinomul medular tiroidian
Adenom sau hiperplazie paratiroidiană, hiperplazie suprarenală bilaterală, feocromocitom
MEN-III sau II B Carcinom medular tiroidian Neurinoame mucoase Îngroșarea nervilor corneeni - (examen cu lampa cu fantă)
Ganglioneuroame ale tractului gastrointestinal Habitus marfanoid
Feocromocitom.

Alte sindroame asociate

Neurofibrom (NF), cu pete café au lait (în boala von Recklinghausen), feocromocitom și tumoră carcinoidă duodenală bogată în somatostatină.
Boala von Hippel-Lindau (hemangioblastom ceretinalian)
Acromegalie

J- Cercetare

1. *Metanefrine urinare într-o singură probă:* Aceasta se corelează cu testul de urină pe 24 de ore și este utilă în special atunci când urina este colectată din-

Testul de 24 de ore:
Acesta este cel mai fiabil test de screening. Cu toate acestea, rezultatele fals pozitive sunt frecvente la pacienții tratați cu clorpromazină, benzodiazepine sau simpatomimetice.

Niveluri normale de metanefrine în urina totală
Normetanefrina Metanefrină
Catecolamine libere în urină de 24 de ore (adrenalină, noradrenalină sau dopamină).

1,3 mg/24 ore
0
0,4

Valori normale
Norepinefrină totală Epinefrină
Nivelurile plasmatice ale catecolaminelor înainte și după criză.

100 pagini/24 de ore
75 de pagini/24 de ore
25 de pagini/24 de ore

Valoare normală (plasmatică) Valoare diagnostică
Norepinefrină < 500 pg/ml > 1500 pg/ml Epinefrină < 100 pg/ml > 300 pg/ml
Nivelurile de acid vanililmandelic în urină: În mod normal, - sunt prezente până la 1,5-6,5 mg/zi; > 8 mg/zi este diagnostică. Este cel mai puțin fiabil dintre toate testele.
Tumoră localizată prin CT, scanare cu metaiod-131 benzil guanidină (MIBG) sau RMN. Probe de

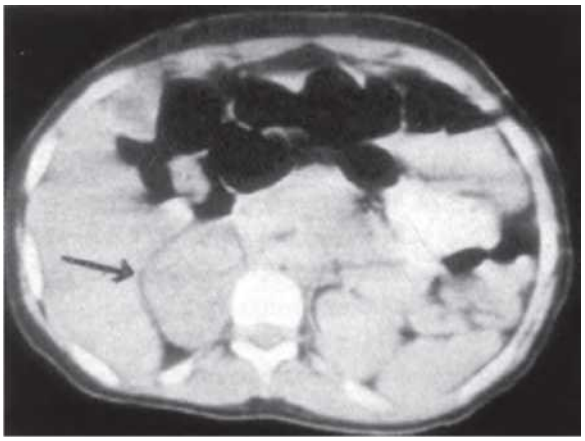

Fig. 9.28: Tomografie computerizată abdominală - masă adrenală dreaptă

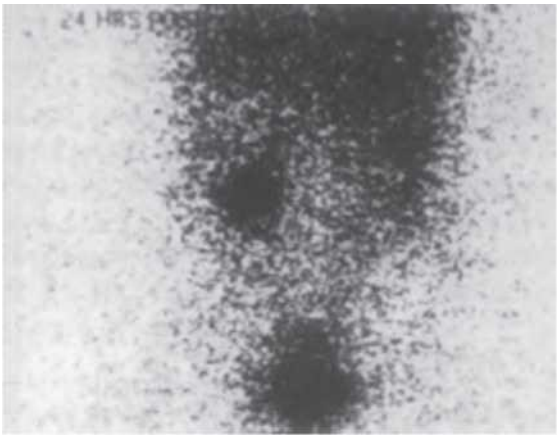

Fig. 9-31: Scanarea MIGB confirmă paragangliomul extraadrenal

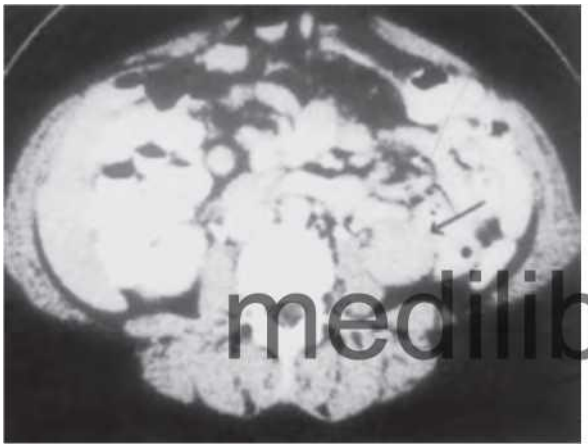

medilib

Fig. 9.29: TC del abdominal - paraganglioma extra-adrenal izquierdo

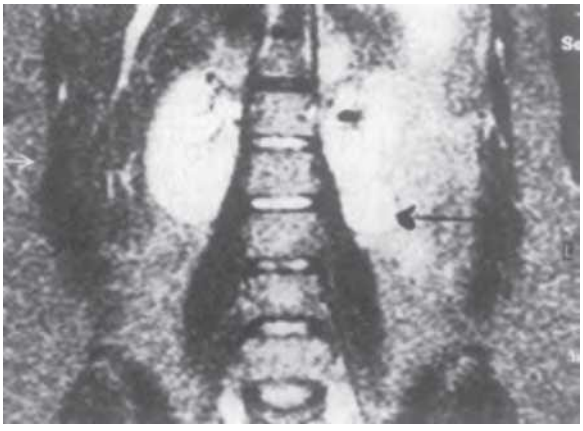

Fig. 9.30: RMN abdominal - paragangliom extraadrenal stâng

Sângele venos central poate ajuta în localizarea tumorii atunci când toate celelalte măsurători eșuează (Fig. 9.28

Manejo

Terapia medicamentoasă acută pentru hipertensiunea arterială severă.
Repaus la pat cu capul patului ridicat.
Alfa-blocant fentolamină 2,5 mg intravenos la fiecare 5 minute până la stabilizarea tensiunii arteriale.
Nitroprusid de sodiu (100 mg în 500 ml de dextroză, administrat intravenos în perfuzie).
Beta-blocante pentru controlul aritmiilor (numai după administrarea de alfa-blocante).
Poate fi necesară înlocuirea volumului intravascular .
Evitați toți agenții precipitanți pentru a preveni tahiaritmiile
Alte medicamente pentru controlul hipertensiunii arteriale
până la 9.31).
Scanare DOPA-PET.
Scintigrafia cu somatostatină.
Controlul prelungit al hipertensiunii arteriale cu fenoxibenzamină (alfa-blocant cu acțiune prelungită) 10 mg o dată pe zi, până la maximum 200 mg/zi, poate fi recomandat.

Prazosinul poate fi utilizat în doză de 1-2 mg de două sau trei ori pe zi. Beta-blocantele pot fi adăugate numai după o alfa-blocadă adecvată. Poate fi indicat și labetalol.

Tratament chirurgical

Acesta este tratamentul definitiv pentru feocromocitom. Cu toate acestea, stabilizarea preoperatorie se realizează cu 10-20 mg de fenoxibenzamină la fiecare 6 ore timp de 6 săptămâni înainte de intervenția chirurgicală pentru a restabili volumul intravascular.

pre- și postoperatorii pot fi controlate cu fentolamină sau nitroprusid. Hipotensiunea arterială și hipoglicemia postoperatorii sunt frecvente și trebuie tratate cu epinefrină și dextroză.

Eșecul scăderii tensiunii arteriale după intervenția chirurgicală indică prezența țesutului tumoral suplimentar. Scăderea

tensiunii arteriale postoperatorie este prevenită prin hidratarea pacientului înainte de operație, împreună cu administrarea adecvată de alfa-blocade.

Cazurile inoperabile sau tumorile cu metastaze pot fi tratate cu metirozină (inhibitor al tirozinhidroxilazei).

Prognoză

Rata de supraviețuire la 5 ani pentru tumorile benigne este de 85%.
După operație, 75% devin normotensivi.
În cazul tumorilor maligne, rata de supraviețuire la 5 ani este <50%.

Tulburări sexuale

Genitale ambigue

Un nou-născut cu organe genitale ambigue ar trebui considerat o urgență medicală, deoarece pot exista probleme fiziologice imediate, cum ar fi pierderea de sare sau șocul, și, de asemenea, pentru că există o nevoie urgentă de a atribui un sex copilului.

Schimbările structurale gonadale timpurii încep în a patra săptămână după fertilizare, odată cu apariția așa-numitelor cordoane sexuale.

La bărbații XY normali, se crede că o genă specifică de pe cromozomul Y organizează cordoanele sexuale într-o structură ovariană, împreună cu alte gene din cromozomul Y.

La bărbați, organogeneza testiculară este rapidă , iar testiculele secretă testosteron și hormon anti-müllerian. Acești hormoni permit dezvoltarea structurilor canalului Wolff testicular. En el XX femenino, la ausencia del cromoso- (epididim, canal deferent, vezicule seminale și canal ejaculator comun) și a organelor genitale masculine externe.

La femei, absența hormonului anti-müllerian și nivelul scăzut de testosteron circulant permit dezvoltarea structurilor canalelor mülleriene (trompele uterine și uterul) și a organelor genitale feminine externe.

Factori care contribuie

Hiperplazia adrenală congenitală: Aceasta este cauzată de diferite defecte enzimatice în biosinteza hormonilor steroizi din glanda suprarenală, care este moștenită ca o trăsătură autosomal recesivă.

Deficitul de C hidroxilază 21 este cel mai frecvent, rezultând virilizarea nou-născuților și deficit de cortizol, cu sau fără tendință asociată de pierdere de sare.

Virilizarea iatrogenă: virilizarea nou-născutului de sex feminin poate fi observată la copiii mamelor care au ingerat agenți virilizanti, cum ar fi progestative (noretindronă), în primul trimestru al perioadei prenatale.

Hermafrodit adevărat: evenimentele embrionare ale diferențierii gonadale sunt independente unele de altele și se desfășoară independent în fiecare gonadă. Deși histologia gonadală poate diferi între părți și chiar în cadrul unei singure creste gonadale, se pot dezvolta mai multe tipuri de gonadă, așa cum se întâmplă la un hermafrodit cu ovotestis bilateral sau cu ovar și testicul contralateral. Cariotipul poate fi 46XX, 46XY sau orice mozaic (45X0/46XX/47XXY).

Management

Chirurgie reconstructivă (între 18 și 24 de luni).
Corectarea afecțiunii de bază (înlocuirea steroizilor în hiperplazia suprarenală congenitală).

Tulburări premature ale dezvoltării sexuale

Pubertatea precoce la femei

Se spune că acest lucru se întâmplă atunci când există dezvoltare a sânilor,

Cauzele pubertății precoce la fete

Secreție hipofizară de gonadotropină (precocitate reală sau centrală)
- Idiopatică (sporadică și familială)
- Anomalii ale SNC
  - Hamartoame hipotalamice
  - Leziuni ocupante de spațiu (astrocitoame, adenoame hipofizare și craniofaringioame)
  - Leziuni cerebrale (radiații, intervenții chirurgicale, - traume, encefalită, meningită)
  - Hidrocefalie
  - Abces cerebral
  - Leziune granulomatoasă.
- Consecință ocazională a hipotiroidismului cronic primar

Secreția ovariană de steroizi (pseudopubertate precoce)
- Tumori ovariene (celule granuloase, celule tecale sau luteoame)
- Adenoame sau carcinoame suprarenale
- Steroizi sexuali exogeni
- Sindromul McCune-Albright (secreție autonomă de hormoni ovarieni)
- Chisturi ovariene

vello púbico y ritmo acelerado de crecimiento lineal en una niña antes de los 8 años de edad.

Principii de management

Pregătire, sprijin psihologic și liniște sufletească.

Tratamentul cauzei subiacente (îndepărtarea tumorilor producătoare de gonadotropină ale SNC, ovariene, suprarenale sau ectopice).

Substituția hormonilor tiroidieni (în hipotiroidismul cronic primar).

În precocitatea sexuală adevărată, tratamentul are ca scop suprimarea eliberării episodice de gonadotropine.

Pubertatea precoce la bărbați

Pubertatea este considerată precoce dacă caracteristicile sexuale secundare apar înainte de vârsta de 9 ani.

la bărbați.

Cauzele pubertății precoce la bărbați

Pubertate precoce centrală
- Idiopatică
- Tulburări ale SNC (tumori, hamartoame hipotalamice, infecții, hidrocefalie, traumatisme)
- Hipotiroidismul juvenil.

Hiperplasia suprarrenal congèniti virilizante

Carcinoma edH|nojoilic¿^J *f*] III |J | Tumores de células intersticiales de los testículosI • Indicaciones para cirugía

Pubertate precoce incompletă

Terapia androgenică.

A, Tratament

Pubertatea precoce la bărbați duce la scăderea înălțimii la vârsta adultă, în funcție de vârsta de debut.

Administrarea analogilor hormonului de eliberare a gonadotropinei cu acțiune prelungită suprimă secreția de gonadotropine pituitare și ajută copilul să atingă o înălțime normală.

Tratamentul afecțiunii de bază (hiperplazie suprarenală congenitală cu steroizi).

Ginecomastie

Este prezența unei cantități anormale de țesut mamar la bărbați. Aceasta apare din cauza unui raport crescut estrogen/androgen. În consecință, se observă în sindroamele de deficit de androgeni (Klinefelter, Kallmann) sau sindroamele de exces de estrogen (tumori testiculare secretoare de estrogen, encefalopatie hepatică etc.).

tica descompensada).**Cauzele AL**

Fiziologic (nou-născut sau pubertate): Aceasta implică o creștere crescută a părului la femei, cu o distribuție de tip masculin. Se observă la 10% dintre femei și este în general benignă.

Deficiență de androgeni
- Sindromul Klinefelter
- Sindromul Kallman
- Anorhie congenitală
- Rezistența la androgeni
- Defecte în biosinteza testosteronului
- Insuficiență testiculară dobândită, ca în orhita virală

Tumori secretoare de estrogen

Tumori care secretă HCG

Medicamente (spironolactonă, cimetidină, digitalice, fenotiazine, antidepresive)

Boală hepatică decompensată

Traumă sau recuperare după o boală gravă

8. Idiopatică.

Tratament

Pacientes con ginecomastia puberal debe ser tranquilizado (esta condición puede persistir por 2 o 3 años). Si no disminuye, entonces usar dihidrotestostero- na percutánea (125 mg dos veces al día durante 4 meses) o testosterona por vía oral (150 mg tid por 6 meses).

«Se puede reaLi/aralterpotiv^gmente remoción quirúrgica por liposucción de la glándula y tejido adiposo.

• Indicaciones para cirugía

Probleme psihologice și/sau estetice, creștere continuă, sensibilitate sau suspiciune de malignitate.

Hirsutismo y Virilismo

Către-- Cauzele hirsutismului

Familiar

Idiopatică

Ovarian
- Ovare polichistice (hiperplazie a celulelor hilare)
- Tumoră (arenoblastom, celule hilare, celule suprarenale restante)

Glandele suprarenale
- Hiperplazie suprarenală congenitală
- Hiperplazie suprarenală non-congenitală (Cushing)
- Tumoră (carcinom virilizant sau adenom).

În prezența hirsutismului, dacă menstruația este normală, este aproape sigur că nu există o creștere a producției de testosteron, dar dacă menstruația este anormală, cauza este de obicei sindromul ovarelor polichistice (sindromul Stein-Leventhal), care include hirsutismul, oligomenoreea, obezitatea și infertilitatea.

Management

Dacă nu există o cauză subiacentă, tratamentul constă în îndepărtarea locală a părului nedorit prin epilare cu ceară sau utilizarea cremelor, electroliză, decolorare cu peroxid de hidrogen 1:10 sau prin ras.

Tratamentul cauzei subiacente, dacă este prezentă (de exemplu, terapie cu clomifen pentru sindromul ovarelor polichistice).

Virilitate

Aceasta se caracterizează prin amenoree, clitoromegalie, o voce profundă și masculină, retracție temporară a părului și hirsutism .

Este rară și necesită investigații pentru a detecta prezența secreției de androgeni suprarenali subiacenți sau a tumorilor ovariene.

Diabetul zaharat (DZ)

Insuficiență absolută sau relativă a secreției de insulină și cu grade variabile de severitate . Această tulburare metabolică duce pe termen lung la boli microangiopatice specifice

La diabetes mellitus es uno de los trastornos endócrinos más comunes. Es un trastorno del metabolismo de los hidratos de carbono, proteínas y grasas debido a la de-

(nefropatie, retinopatie, neuropatie) și la agravarea macroangiopatiei.

Caracteristicile celulelor endocrine ale insulelor Langerhans

Tipul de celulă	*Procentul de celule insulare*	*Conținut hormonal*
p.	60-80	Insulină
la	15-20	Glucagon
SAU	5-10	Somatostatină
PP	15-20	Polipeptidă pancreatică
Ô 1	< 1	polipeptidă intestinală vasoactivă
CE	< 1	Substanța P, serotonina
GI	< 1	Gastrină

Ani de identificare a insulinei

Anul identificării	*Produse cu insulină*
1921	Extractele pancreatice își demonstrează efectul hipoglicemiant (Banting și Best).
1922	Insulina a fost utilizată pentru prima dată la oameni
1923	Producția de insulină din surse animale
1925	Prima definiție internațională a unității de insulină
1926	Insulina cristalină amorfă a fost creată pentru a oferi stabilitate
1936	Protamina zinc-insulină a fost identificată
1939	Globina de insulină cu acțiunea cea mai puțin identificată
1939	Globina de insulină a fost identificată
	Insulina NPH (protamina neutră Hagedorn) a fost identificată
	Insulinele cu acțiune lentă au fost dezvoltate
	1955 Molecula de insulină a fost identificată
	În 1960, insulina a devenit disponibilă prin radioimunoanaliză.
	1967 Descoperirea proinsulinei
	Receptorul de insulină a fost identificat
	Insulina 100-U a fost introdusă cu scopul de a promova o mai bună precizie în administrare.
	Doze mici de insulină intravenoasă au fost utilizate pentru cetoacidoza diabetică.
	Peptida C devine un instrument clinic
	Gena insulinei se obține prin clonare
	Se introduc insuline monocomponente purificate de la porci (insulină monocomponentă)
	Este identificat un sistem de administrare a insulinei în buclă deschisă.
	Activitatea kinazei receptorului de insulină este descrisă
	Insulina ADN recombinantă (insulina umană) este disponibilă
	1999 Analogul de insulină

Clasificarea etiologică a diabetului zaharat

I. Diabet zaharat de tip 1 (distrugerea celulelor p , duce de obicei la deficit absolut de insulină)

Imunitate mediată

II. Dioxid de siliciu zaharat ti'o 2 (m< de rezistență variabilă **Hre^ 3 ^^^ . e C W** cu deficit relativ de insulină la un defect secretor predominant cu rezistență la insulină).

Alte tipuri specifice

funcția celulelor p

- Mutația MODY 1 - FNH* 4a pe cromozom 20 .
- MODY 2 - mutație a genei glucokinazei pe cromozomul 7
- MODY 3 - mutația FNH1a pe cromozomul 12
- MODY 4 - mutația factorului promotor al insulinei pe cromozomul 13
- mutația F1p pe cromozomul 17
- Disfuncție mitocondrială - mutație a ARNt.
- Insulină/proinsulină mutantă - mutație genetică a insulinei pe cromozomul 11
- HNF - factorul nuclear hepatocitar

Defecte genetice în acțiunea insulinei

- Rezistența la insulină de tip A
- Leprechaunism
- Sindromul Rabson-Mendelhall
- Diabetul lipoatrofic
- Alţii

Boli ale pancreasului exocrin

- Pancreatită
- Traumatisme, pancreatectomie
- Neoplazie

- Fibroză chistică
- Hemocromatoză
- Pancreatopatie fibrocalculoasă
- Alţii

Endocrinopatii
- Acromegalie
- Sindromul Cushing
- Glucagonom
- Feocromocitom
- Hipertiroidism
- Somatostatinom
- Aldosteronom
- Alţii

Inducerea medicamentoasă sau chimică
- Pentamidină
- Acid nicotinic
- Glucocorticoizi
- Hormoni tiroidieni
- Diazoxid
- Agonist p
- Tiazide
- Fenitoină
- Interferonul *a*
- Alţii

Infecţii
- Rubeola congenitală
- CMV
- Alţii

Forme rare de diabet mediat imun
- Sindromul Stiffman
- Anticorpi anti-receptor de insulină
- Alţii

Alte sindroame genetice asociate cu diabetul
- Sindromul Down
- Sindromul Klinefelter
- Sindromul Turner
- Sindromul Wolfram
- Ataxia lui Friedreich
- Boala Huntington
- Sindromul Laurence-Moon-Biedl
- Distrofie miotonică
- Porfirie
- Sindromul Prader-Willi
- Alţii

diabetul zaharat gestaţional

Factori de risc în diabetul zaharat de tip 2 (statistici privind riscul de boală)

• Antecedente familiale de diabet zaharat

Obezitatea

Vârstă > 42 de ani

Rasă/etnie (americană de origine asiatică, afro-americană)

Glicemie à jeun alterată sau intoleranță la glucoză identificată anterior

Hiperglicemie sau diabet gestațional sau nașterea unui copil > 4,5 kg.

Hipertensiune arterială (tensiune arterială > 140/90)

HDL < 35 mg% și/sau trigliceride > 250 mg%

Sindromul ovarelor polichistice

Stresul indus de hiperglicemie, ca în
- Infecții
- Infarct miocardic
- Traumă
- Sarcină
- EVC
- Stres emoțional
- Medicamente (glucocorticoizi, estrogeni, simpatomimetice, acid nicotinic).

Riscul empiric aproximativ de a dezvolta diabet zaharat de tip I până la vârsta de 25 de ani

Rudă de gradul întâi cu diabet zaharat de tip 1	*Riscul de diabet zaharat de tip 1 (%)*
Padre	2.5
Madre	15-20
Ambos padres	13
Madre y hermanos	3
Hermanos	40
Gemelos monocigóticos	

medilibros.com

Patogeneză

Predispoziție genetică: genele diabetogene sunt prezente pe brațul scurt al cromozomului 6 (ca parte a sau în apropierea complexelor majore de histocompatibilitate).

Factori declanșatori de mediu:

Infecție virală (Coxsackie B4, virusul encefalomiocarditei, virusul rubeolei, CMV, virusul oreionului, virusul hepatitei, rotavirus, virusul EB)

Toxine (aloxan, streptozotocină, izotiocianat de pentamidină).

Virușii și substanțele chimice au un efect direct asupra celulelor beta; prin urmare, ele reprezintă un factor cauzal care inițiază procesul autoimun împotriva acestor celule. Ipoteza alternativă este că acești agenți potențează celulele p într-un proces distructiv determinat genetic sau inițiat de factori de mediu.

Mecanism imunitar: Diabetul zaharat (DZ) este considerat o boală autoimună atunci când factorii de mediu nu sunt implicați. De asemenea, este asociat cu alte boli autoimune. Se poate datora prezentării peptidelor diabetogene în sistemul imunitar.

Sindroame poliendocrine autoimune

Tipul I	*Tipul II*
Nu s-a găsit nicio asociere HLA	HLA-DR $_3$ și DR $_4$ Autosomal dominant
Candidoză mucocutanată autosomal recesivă Hipoparatiroidism	
Boala Addison Boala Graves	Boala Addison
Tiroidită	Tiroidită
Diabet de tip 1 (5%)	Diabet de tip 1 (50%)
Vitiligo Hepatită	Vitiligo
Malabsorbție	Boala celiacă Miastenia gravis
Anemia pernicioasă	Anemia pernicioasă Serosită Boala Parkinson

Relația dintre DM și sistemul HLA

Nouăzeci și cinci la sută din cazurile de diabet zaharat de tip 1 sunt HLA-DR $_3$ sau DR $_4$ sau DR $_3$ /DR $_4$ pozitiv; HLA DR $_2$ Oferă protecție împotriva dezvoltării diabetului de tip 1.

Insulită / Isletită

Distrugerea celulelor T care mediază imunitatea are loc în celulele insulare cu infiltrare de celule mononucleare. Monocitele sunt implicate într-un mecanism mediat. gamma, TNF, IL-I și limfotoxină.

Anticorpii circulanți împotriva celulelor beta pot fi detectați cu câțiva ani înainte sau la debutul diabetului de tip 1, inclusiv autoanticorpii anti-celule insulare (ICA) și autoanticorpii anti-insulină (IAA). Aceștia sunt markeri imuni utilizați pentru a identifica distrugerea celulelor p în diabetul de tip 1.

ocitos, células NK, macrófagos, ados en la patogénesis por un r citocina que implica interferón

Studiile de imunoterapie în fază incipientă pentru diabetul zaharat de tip 1 au fost efectuate utilizând azatioprină singură sau în combinație cu glucocorticoizi și ciclosporină sau insulină. Aceste studii au demonstrat că procesul bolii poate fi oprit eficient prin prevenirea distrugerii celulelor p .

Totuși, această intervenție ar trebui efectuată în starea prediabetică, la persoanele cu risc crescut de la naștere, prin screening genetic și măsurare periodică a anticorpilor circulanți cu evaluare periodică a funcției celulelor p .

Caracteristici clinice

Pacientul este de obicei slab și emaciat. Principalele simptome sunt poliuria, polidipsia, polifagia, pierderea în greutate, oboseala și slăbiciunea; pacienții pot prezenta cetoacidoză diabetică (dificultăți de respirație, respirație Kussmaul, miros de acetonă în respirație, deshidratare, vărsături, dureri abdominale etc.).

Diagnostic

Simptome de diabet plus glicemie aleatorie > 200 mg% (11,1 mmol/l)

Glicemie à jeun > sau egală cu 126 mg% (7 mmol/l)

Glicemia plasmatică la 2 ore ≥ 200 mg% în timpul unui test oral de toleranță la glucoză. În absența hiperglicemiei clare și a dezechilibrelor metabolice acute, aceste criterii sunt confirmate prin testarea repetată într-o altă zi.

Principii de testare: Consumați 150-200 g de carbohidrați zilnic timp de 3 zile înainte de test. Postiți peste noapte în ziua dinaintea testului. Pacientul trebuie să ia 75 g de glucoză dizolvată în 300 ml de apă; glicemia serică trebuie măsurată la fiecare jumătate de oră timp de 2 ore.

Anticorpii împotriva celulelor insulare sunt pozitivi la aproximativ 80% dintre pacienți înainte de administrarea insulinei.

Peptida C: se recomandă recoltarea urinei de la 24 de ore.

Nivelul peptidului C la persoanele normale > 30 jug

În DM I < 10 |Ug

rezistență la insulină) >60 mg rezistență la insulină < 30 mg

Monitorizarea non-invazivă a glucozei

Gluco Watch Biographer: Extrage automat glucoza prin piele prin iontoforeză inversă și măsoară glucoza folosind un biosenzor electrochimic.

En DM (obesos con Tehnologie infraroșie

En DM con alguna Senzor implantabil

Monitorizarea invazivă frecventă a glicemiei

Senzorul de glucoză oxidază, conținut într-un ac mic, este introdus în țesutul subcutanat și aruncat după o singură utilizare. Acesta poate monitoriza glucoza la fiecare 5 minute timp de până la 72 de ore.

X. Tratament

Scopul terapiei este de a menține euglicemia pentru cea mai mare parte a zilei prin terapie agresivă cu insulină. Aceasta se face pentru a minimiza deteriorarea celulelor insulare și a induce remisiunea.

1. Tratament cu insulină

Obiectivele terapiei cu insulină

Eliminarea simptomelor glicozurice primare

Prevenirea cetoacidozei diabetice și a comei hiperosmolare

Recuperarea masei musculare slabe pierdute

Performanță fizică îmbunătățită

Acciones de Insulina

	Efectos anabólicos (↑)	*Efectos anticatabólicos (↓)*
Metabolismo de carbohidratos	Aumenta el transporte de glucosa (músculo, tejido adiposo) Fosforilación de glucosa Glucogénesis Glucólisis	Disminuye la gluconeogénesis Glucogenolisis
Metabolismo de lípidos	Actividad de piruvato deshidrogenasa Derivación de pentosas de fosfato Síntesis de triglicéridos Síntesis de ácidos grasos (hígado) Actividad de la lipoproteína lipasa (tejido adiposo)	Lipólisis Lipoproteín lipasa (músculo) Cetogénesis Oxidación de ácidos grasos (hígado)
Metabolismo proteico	Transporte de aminoácidos Síntesis de proteínas	Degradación de proteínas
Electrolitos	Captación de potasio celular	

Tipos de insulina	*Cadena A* *8vo.aminoácido*	*Cadena B* *10mo. aminoácido*	*30vo. aminoácido*
Insulina humana	Treonina	Isoleucina	Treonina
Insulina extraída del cerdo	Treonina	Isoleucina	Alanina
Insulina extraída de la vaca	Alanina	Valina	Alanina

Îmbunătățește senzația de bunăstare.
Reducerea infecțiilor frecvente
Scăderea malformațiilor fetale, a morbidității materne și fetale

/ boli J

Întârzierea, stoparea sau prevenirea complicațiilor microvasculare și macrovasculare ale diabetului.

Acțiunile insulinei (Fig. 9.32)

Acțiune scurtă (regulată/solubilă)
Acțiune intermediară (NPH - izofonă sau insulină zinc cu acțiune prelungită)

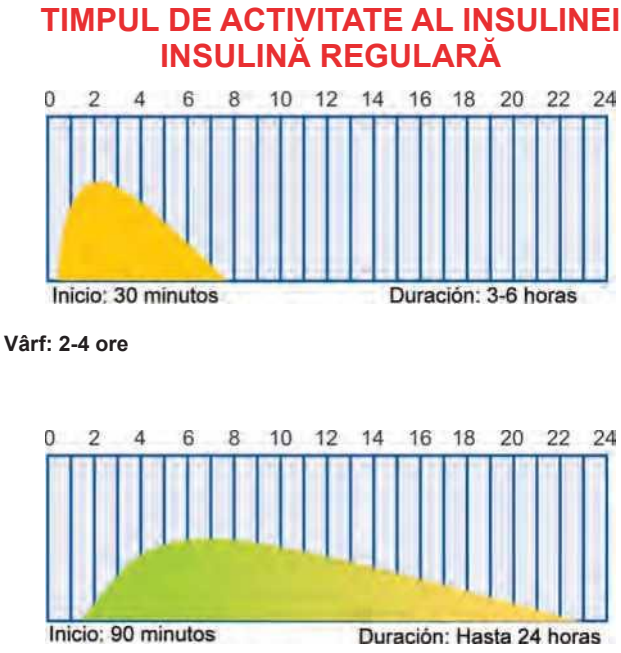

Fig. 9.32: Timpul de activitate al insulinei

Acțiune îndelungată (ultra-lentă) - acțiune mai lungă decât zincul.

Insulină umană

Insulina umană este preferată în momentul diagnosticării

pentru

a preveni complicațiile alergice. Deoarece puritatea insulinei pare a fi legată de lipoatrofia la locurile de injectare, se recomandă insuline umane.

Acestea au un debut de acțiune mai rapid decât preparatele de origine animală și, prin urmare, NPH poate fi administrat înainte de culcare, în loc de înainte de cină, evitând astfel un episod hiperglicemic dimineața devreme.

Analogi de insulină (Fig. 9.33 și 9.34)

Insulina Lispro (de la Pro-Lys la Lyspro)
Primul analog de insulină umană cu acțiune scurtă
Tehnologia ADN-ului recombinant utilizând *E. coli* nepatogenă
Prolina B-28 substituită cu lizină
Lizina B-29 înlocuită cu prolină (adică secvența pro-lis este schimbată în lispro)
Nu se agregă și nu formează hexameri
Pornire rapidă, durată scurtă
Hipoglicemia cauzată de lispro este de scurtă durată
Lispro este aprobat pentru hiperglicemia postprandială.

Insulină Aspart
Un analog cu acțiune scurtă al insulinei umane.
Prolină B $_{28}$ Se înlocuiește cu acid aspartic.

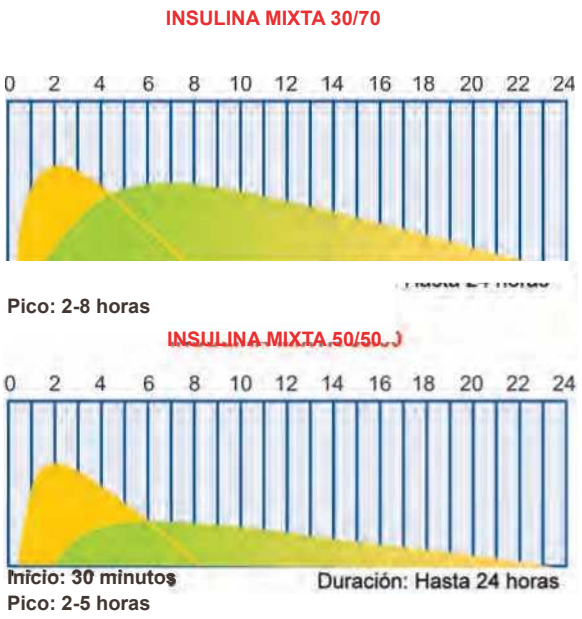

Fig. 9.33: Insulina

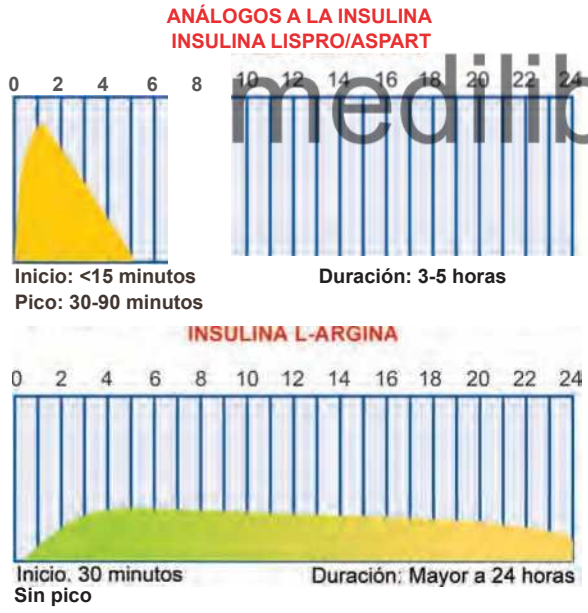

Fig. 9.34: Insulina

Se utilizează Saccharomycen cervicae.
Nu se formează hexameri.
Pompă compatibilă.

Insulină glulisină

Este un analog de insulină umană cu acțiune scurtă.
Substituția aminoacidului lizină cu asparagină la poziția 3 a lanțului beta al insulinei umane.
Substituția aminoacidului lizină din poziția 29 cu glutamină.

Insulină Glargin

Glargina este un analog bioinginerizat al insulinei umane, „fără vârfuri". După un debut de 4-6 ore, efectul de aplatizare durează 24 de ore. Se administrează o dată pe zi, sub formă de injecție subcutanată, la culcare, împreună cu insulină preprandială obișnuită sau insulină lispro.

Perfil de Acción de Insulinas de Acción Corta

	Lispro	*Aspart*	*Regular*
Inicio (mts)	< 15	< 15	30-60
Pico máximo	30-90	40-50	2-3 hrs
Duración (hrs)	3-5	4-6	3-6

În unele cazuri de diabet zaharat de tip 1, sunt necesare două injecții pentru o acoperire de 24 de ore.
Analog de insulină umană - acțiune prelungită
Produs prin tehnologia ADN-ului recombinant
Asparagina A-21 este înlocuită cu glicină
La capătul lanțului B, se adaugă 2 arginine
Insulina glargin administrată o dată pe zi, la culcare, este mai eficientă decât dozele unice sau multiple de insulină NPH.

■ fi util și nu este mai mic
evitați (mai puțin Dawn)

dulce hipmia .

Nu există alte efecte secundare semnificative.

Dezavantaj:

6. PuIncidență mai mare a durerii la locul injectării.
7. PuInsulină Detemir el Fen
8. Se Este un analog al insulinei umane cu acțiune prelungită. Aminoacidul treonină din poziția B30 în lanțul de insulină umană este deficitar, iar un acid gras carbon-14 (acid tetradecanoic sau acid miristic) este atașat de lizină la poziția B29.

Are pH neutru și este mai puțin dureros la locul injectării.
Legarea de albumină permite analogului să rămână lichid și solubil după injectare
Modul de acțiune prelungit se datorează legăturii de acizi grași
Nici insuficiența renală, nici cea hepatică nu influențează profilul farmacocinetic.
Incidență mai mică a hipoglicemiei
Fără creștere în greutate
Este eficient atunci când este administrat o dată sau de două ori pe zi, ca parte a unui regim terapeutic, împreună cu un agent hipoglicemiant oral sau un bolus bazal, împreună cu medicamente hipoglicemiante orale sau cu un regim de insulină cu acțiune scurtă, înainte de mese.

medilibro

Trebuie administrat cu 10 minute înainte de masă. Este

Lectura de glucosa sanguínea:	*Hiperglucemia antes del desayuno*	*Hiperglucemia antes del almuerzo*	*Hiperglucemia antes de la cena*	*Hiperglucemia a la hora de dormir*
Añadir al régimen existente	Tarde del día anterior cubrir con insulina	El mismo día por la mañana insulina rápida	El mismo día por la mañana cubrir con insulina	El mismo día por la noche insulina rápida

Insulina Inhalada

disponibil în flacoane de 1 mg și 3 mg (1 mg este echivalent cu 2,5 până la 3 unități de insulină). Pacienții trebuie să utilizeze una sau două inhalații pentru orice doză dată. Debutul acțiunii este mai rapid decât cel al insulinei regulate. Durata de acțiune este cuprinsă între cea a insulinei lispro și cea a insulinei regulate.

Au fost raportate hipoglicemie, tuse și gust amar. Această insulină nu este recomandată fumătorilor și pacienților cu afecțiuni pulmonare (absorbția insulinei este afectată).

Schema de dozare

În caz de leziuni, este indicată insulinoterapia agresivă, utilizând 4 injecții de insulină cu acțiune scurtă sau 2 injecții de insulină cu acțiune intermediară.

Regl. insulină

lent la pacienții cu hiperglicemie postprandială după micul dejun și după cină.

Insulina trebuie administrată cu 30 de minute înainte de masă pentru a permite o absorbție corectă.

Insulina se administrează în doză de 1 unitate/kg/zi. Cincizeci la sută trebuie administrată dimineața și cincizeci la sută seara. Insulina trebuie aplicată în zonele abdomenului , feselor sau șoldului unde mușchii sunt mai puțin activi pentru a evita absorbția rapidă.

Faza „lunii de miere”

Apare la începutul evoluției diabetului zaharat de tip 1.

Aceasta se datorează recuperării parțiale a funcției celulelor beta, măsurată prin nivelurile peptidelor C. Apare, în general, la 1-3 luni de la diagnosticare și durează câteva luni, timp în care este necesară o reducere drastică a insulinei la minimum 0,3 unități/kg/zi. Administrarea insulinei nu trebuie întreruptă (pentru a preveni dezvoltarea alergiei la insulină dacă aceasta este întreruptă).

În cele din urmă, la majoritatea tinerilor, necesarul de insulină este de 0,6-0,8 unități/kg/zi. Două treimi din doza totală se administrează sub formă de amestec de insulină regulată + NPH sau cu acțiune prelungită, cu o jumătate de oră înainte de micul dejun (1 unitate de insulină regulată: 3-4 unități de insulină cu acțiune prelungită), iar o treime din doza totală se administrează sub formă de amestec de insulină NPH + insulină regulată sau cu acțiune prelungită, cu o jumătate de oră înainte de cină (1 unitate de insulină regulată: 1-2 unități de insulină cu acțiune prelungită).

În timpul creșterii pubertale accelerate, necesarul de insulină crește la 1-1,5 unități/kg/zi.

Regimuri de insulină

Regim cu doză unică

Tratamentul cu insulină se începe de obicei cu o singură injecție zilnică de insulină cu acțiune intermediară, administrată înainte de micul dejun.

Doza inițială de insulină este de 0,2 unități/kg/zi, crescând până la 0,5-1 unitate/kg/zi. Aceasta trebuie crescută cu 5 unități la fiecare 3 până la 4 zile.

Dacă nu se observă nicio îmbunătățire, se administrează o a doua injecție înainte de cină. Două injecții pe zi: simplu și convenabil.

s

Pacienții cu diabet zaharat de tip 1 pot necesita acest tip de terapie cu insulină obișnuită de trei ori pe zi: înainte de micul dejun, la prânz și la cină. Dacă hiperglicemia nu este controlată , se administrează se administra antes de la cena. insulină cu acțiune intermediară la culcare sau dimineața, sau ambele.

Insulină seara la culcare (acțiune intermediară) Pentru a reduce producția excesivă de glucoză hepatică în timpul nopții și pentru a normaliza glicemiei à jeun, poate fi necesară insulina seara la culcare.

Terapia mixtă cu insulină

Insulinele cu acțiune rapidă (regulată, lispro, aspart) pot fi amestecate cu insulină cu acțiune intermediară (NPH și cu acțiune prelungită) sau ultra-lungă în aceeași seringă. Se recomandă atenție injectarea mai întâi a insulinei cu acțiune rapidă pentru a evita contaminarea încrucișată. Insulina amestecată trebuie administrată imediat. Insulina premixată preparată comercial este sigură și convenabilă de utilizat, dar ajustarea dozei componentelor individuale nu este posibilă.

Insulina glargin și insulina zinc protamina nu trebuie amestecate cu alte forme de insulină.

Sisteme de administrare a insulinei

Insulina poate fi administrată sub formă de injecție sau prin alte dispozitive de administrare a insulinei.

Dispozitive de administrare a insulinei

Seringi de insulină: Acestea sunt disponibile în diferite dimensiuni (40U, 80U). Sunt ușor de utilizat și oferă o presiune mai mare. Seringile de unică folosință sunt preferabile seringilor de sticlă.

Stilouri injectoare de insulină: Un stilou injector preumplut de insulină conține un cartuș cu tipul de insulină dorit și are un ac de unică folosință care trebuie schimbat la fiecare injecție.

Terapie cu insulină cu pompă externă: Pompa portabilă de perfuzie cu insulină sau perfuzia continuă subcutanată de insulină (CSII) este o metodă alternativă de injectare subcutanată a insulinei. Aceasta poate fi sub formă de:

Bolusuri multiple sau

Doze bazale multiple (necesarul de insulină poate fi preprogramat, iar administrarea se face în conformitate cu acesta).

ISCI implică o mică pompă portabilă cu un set de perfuzie care se termină cu un ac sau o canulă introdusă subcutanat și care se schimbă la fiecare 24-72 de ore.

Pompa ISCI poate administra doze de până la o zecime dintr-o unitate de insulină per bolus.

Avantaje:

Ușor de infuzat mai multe bolusuri, dacă se dorește

Capacitatea de a programa doza bazală de insulină care urmează să fie perfuzată este utilă în special în fenomenul Down.

Îmbunătățește controlul asupra insulinei cu doze multiple (MDI)

Risc redus de a dezvolta hipoglicemie severă

Episoadele hipoglicemice pot fi tratate cu ușurință.

Dezavantaje:

Infecție la locurile de perfuzie

Incidență ridicată a cetoacidozei

Cost ridicat

Risc de defecțiune mecanică.

Terapia cu pompă de insulină implantabilă: Pompele controlate pot fi implantate în cavitatea peritoneală . Insulina eliberată în cavitatea peritoneală este ușor absorbită și eliberată în sistemul splanhnic.

Aceasta reduce la minimum hiperinsulinemia sistemică și reduce incidența hipoglicemiei.

Factorii care influențează absorbția insulinei

Insulina umană se absoarbe mai repede decât insulina animală.

Condițiile fizice de la locul injectării (creșterea temperaturii, a fluxului sanguin, gradul de exerciții fizice, masajul la locul injectării) vor crește rata de absorbție.

Adâncimea injecției este legată de absorbție. Cu cât injecția este mai profundă, cu atât absorbția este mai rapidă.

Rata relativă de absorbție este diferită în funcție de locație, de exemplu, abdomen > braț > coapsă > fese.

Diabetul și exercițiile fizice

Exercițiile fizice prezintă mai multe provocări pentru persoanele cu diabet, deoarece acestora le lipsesc mecanismele normale de reglare a glicemiei. Persoanele cu diabet zaharat de tip 1 sunt predispuse la hiperglicemie sau hipoglicemie în timpul exercițiilor fizice, în funcție de nivelurile plasmatice ale glucozei înainte de exerciții fizice, de nivelurile de insulină circulantă și de catecolaminele induse de exerciții fizice. Nivelurile scăzute de insulină cresc probabilitatea de hiperglicemie din cauza eliberării de catecolamine induse de exerciții fizice. Nivelurile ridicate de insulină circulantă pot duce la hipoglicemie. Acest lucru poate fi evitat prin consumul de alimente cu una până la trei ore înainte de exerciții fizice și consumul de carbohidrați suplimentari la fiecare 30 de minute. Alte măsuri includ reducerea dozei de insulină înainte de exerciții fizice și injectarea de insulină într-o zonă care nu este implicată în exerciții fizice.

Hipoglicemia indusă de exerciții fizice este mai puțin frecventă la persoanele cu diabet zaharat de tip 2, dar poate apărea la pacienții tratați cu insulină sau sulfoniluree.

Complicațiile terapiei cu insulină

Hipoglicemie

Acest lucru se datorează

Automonitorizare inexactă

Variabilitatea în timp și compoziția meselor și gustărilor.

Variabilitatea timpului și a cantității de exerciții fizice.

Variabilitatea absorbției insulinei.

Boală acută - dacă sunt prezente greață și vărsături.

f. Boli critice - reducerea necesarului de insulină (în caz de insuficiență renală, hepatică, suprarenală și hipofizară).
Pierdere în greutate
Consumul de alcool
g. Lipsa de conștientizare a hipoglicemiei induse de
h. medicamente, control glicemic strict, neuropatie autonomă
i. , episoade recurente de hipoglicemie; răspuns defectuos împotriva hormonului de reglare a hipoglicemiei
Sarcină l. Gastropareză.

Rezistența la insulină

k. Este definită arbitrar ca o situație în care este necesară o doză de insulină > 200 U pe zi pentru a preveni hiperglicemia și cetoza.

Rezistența relativă la insulină este prezentă la majoritatea pacienților atunci când sunt analizați cu atenție folosind tehnica clampării glicemice.

În diabetul zaharat de tip 1 se datorează deficitului aproape total de insulină completă, iar în diabetul zaharat de tip 2, principala problemă este datorată obezității.

Receptorii de insulină sunt compuși din două subunități, alfa și beta. Insulina se leagă de o subunitate, activând subunitatea beta (prin intermediul tirozin kinazei). Tirozin kinaza se autofosforilează apoi, inițiind un proces ulterior de fosforilare care mediază diverse acțiuni ale insulinei.

Transportorii de glucoză facilitează intrarea glucozei în celule (difuzie ușoară). Legarea insulinei de receptorul său inițiază o mobilizare rapidă a compușilor intracelulari către transportorul membranei plasmatice, activând simultan unitățile existente. În diabetul slab controlat, numărul transportorilor stocați pare a fi deficitar.

Rezistența la insulină poate fi cauzată de:
Nivelul pre-receptor
Nivelul receptorului
Nivel post-receptor.

Rezistența la nivel pre-receptor se datorează prezenței insulinei anormale sau a anticorpilor împotriva insulinei.

Rezistența la nivel receptor se datorează scăderii numărului de receptori sau scăderii legării insulinei.

Rezistența post-receptor se datorează transducției anormale a semnalului, care duce la incapacitatea de a activa receptorul tirozin kinazei.

La diabeticii cu necesar de insulină > 200 unități/zi, rezistența se datorează în principal nivelului pre-receptor din cauza anticorpilor anti-insulină de tip IgG (prezenți la toți pacienții în decurs de 2 luni de la inițierea terapiei cu insulină).

Debutul poate fi brusc sau gradual și poate duce la hiperglicemie incontrolabilă. 20-30% dintre pacienți prezintă și o alergie la insulină.

Stări rezistente la insulină

Rezistență prereceptor (insuline mutante, anticorpi anti-insulină)
Rezistența receptorilor și post-receptorului
Obezitatea
Sindromul de tip A (receptor absent sau disfuncțional)
Sindromul de tip B (anticorpi împotriva receptorului de debut precoce cu malformații ale dinților, piele uscată, unghii groase, hirsutism, dezvoltare sexuală precoce cu creșterea organelor genitale externe). Alte afecțiuni de rezistență la insulină au fost deja menționate.

Tratament

Prednisonul trebuie administrat în doză de 80-100 mg/zi. Răspunsul apare de obicei în 2-3 zile. Dacă nu există răspuns în 3-4 săptămâni, administrarea de steroizi trebuie întreruptă.

Dacă există un răspuns și dacă necesarul de insulină începe să scadă, doza de prednison trebuie redusă treptat la 10-20 mg la fiecare 3-7 zile, până când se atinge un nivel de întreținere de 5-10 mg. Aceasta poate fi continuată timp de mai multe luni.

insulina)
Estados lipodistróficos (generalizado o parcial)
Leprechaunismo (facies de duende, hirsutismo, piel gruesa, ausencia de grasa subcutánea)
Ataxia telangiectasia (ataxia cerebelosa, telangiectasias, anormalidades del sistema inmune)
Síndrome Rabson-Menderhall (displasia dental, uñas distróficas, pubertad prematura, acantosis nigricans)
Síndrome Werner (autosómica recesiva; retra-
Sso de[1] crecimiento, alopecia, encanecimiento prematuro del cabello, cataratas, úlcera en la
pfe
rna, atrofia de Músculos, grasa y hueso, calcificación de tejidos blandos, sarcomas, meningiomas)
i. Síndrome Alstrom (autosómica recesiva; ceguera infantil por degeneración retiniana, sordera nerviosa, diabetes insípida resistente a la vasopresina, hipogonadismo en hombres y resistencia de órganos blanco "meta" a múltiples

Când rezistența este extremă, pot fi necesare până la 500 de unități de insulină obișnuită; un inhibitor de protează (aprotinină) adăugat la amestecul de insulină poate fi util.

Insulina lipoatrofică și lipohipertrofică

Alergie la insulină

Alergie locală la locul injectării: Pot apărea roșeață, mâncărime, umflare și senzație de căldură . De obicei, se dezvoltă în primele săptămâni de tratament și este autolimitată. Este mediată de IgG.

Hemoglobină glicozilată

Controla	*HbA1 (%)*	*HbA 1c (%)*
Bine	8-10	6-8
Rezonabil	10-12	8-10
Sărac	12-14	10-12
Foarte slab	> 14	> 12

Hb A1 = Hb A1 (a, b, c)

Hb A 1c suferă glicozilare preferențială cu glucoză și nu cu alte zaharuri.

O valoare a HbA1c de 6% corespunde aproximativ unui nivel de glucoză plasmatică de 120 mg%. Pentru fiecare creștere de 1% a HbA1c, există o creștere de 30 mg% a glucozei.

Alergia sistémica: Puede ocurrir urticaria, edema angio- neurótica y anafilaxis pero es raro, éste se relaciona con el uso previo intermitente de la insulina. Esta reacción es mediada por IgE.

Edema por Insulina

Los pacientes que han tenido un mal control glucémico en el pasado, pueden desarrollar edema periférico cuando hay reducción rápida de glucosa. La ICC también es común. A la semana existe un claro estado de autolimi- tación a menos que el paciente tenga un problema renal o cardiaco.

El control en casa del estado de la glucemia puede ser reali- que refleja el estado de glucosa *hasta* 160-180 mg/dl. En niños muy pequeños, y en personas sensibles a la insulina, se puede disolver la insulina con un diluyente dado por el fabricante.

Esta prueba es un indicador de control de la glucemia durante el período de 2-3 meses previos; la sangre se usa después del lavado con solución salina para detectar el porcentaje relativo de hemoglobina glicosilada presente. a. La glucosa se une a la Hb de manera irreversible a lo largo de su vida. En cualquier momento, la muestra representa una colección de GR recién nacidos, edad media y maduros. Por lo tanto, el nivel de glicohe- moglobina obtenido representa un valor de glucosa lucosa frente los glóbulos meses anteriores. etectar la hemoglobina glicosilada son cromatografía líquida de alta presión o electroforesis en gel; la subfracción A1c es separada. Los valores menores a 10% de hemoglobina glicosi- lada son aceptables. Este examen habla acerca del control previo de la glucemia, de modo que la dosis de insulina pueda ajustarse.

La anemia hemolítica, hemoglobinopatías y uremia pueden interferir con la estimación de hemoglobina glucosilada.

Cada 1/2 hora para la identificación total (fructo- samina) también puede ser estimada para averiguar el estado previo de control de la glucemia. Dado que la vida media de la proteína sérica es corta (20 a 25 días), ésta estimación da una idea sobre el estado de la glucemia solo en las últimas 2-3 semanas.

El nivel normal de fructosamina de 0.9 hasta 1.5 ng/dl; > 1.5 ng/dl - anormal.

Prueba de orina con doble objetivo, glucosa y I b. Los métodos utilizados para d' cetonas. Se le pide al paciente que vacíe la vejiga 15 minutos antes de la prueba. Se aconseja consumir agua para obtener una muestra fresca de orina.

a. El monitoreo de glucosa en casa es mediante varias tiras reactivas. La piel es puncionada usando propulsores automáticos de las lancetas.

Glucómetros de reflectancia (glucómetro III, Accucheck III) se utilizan ampliamente con exactitud.

El monitoreo de azúcar en la sangre del lóbulo de la oreja o la yema del dedo debe hacerse por lo menos 3 días consecutivos en un mes, durante un mínimo de 4 veces (antes del desayuno, almuerzo, cena y antes de acostarse) y un máximo de 8 veces (Además adicionando muestras postprandiales) durante un período de 24 horas. En pacientes con hipoglucemia por la madrugada, se debe tomar una muestra adicional a las 3 am.

Durante los días de enfermedad, debe monitorearse cada 1/2 hora para la identificación hipoglucemia sutil y/ sus secuelas.

El objetivo del tratamiento es mantener el nivel euglucémico en todo momento.

Cualquier nivel preprandial debe mantenerse en 70-90 mg/dl y el nivel postprandial inferior a

Diabetes Mellitus No Controlada y Recurrente CAD

El incumplimiento es una causa importante de la cetoaci- dosis recurrente en los niños.

Hipoglucemia

La mayoría de los episodios son predecibles y prevenibles. Pero por lo general, los niños desconocen los síntomas de hipoglucemia. La combinación de bebidas alcohólicas con insulina produce hipoglucemia muy

Severă. Un răspuns contrareglator anormal la pacienții diabetici poate duce la hipoglicemie prelungită.

Hiperglicemia à jeun

Fenomenul Somogyi (efectul de rebound): Aceasta este hipoglicemia indusă de hiperglicemie, din cauza secreției crescute de hormoni contrareglatori.

Dacă doza de insulină este crescută peste cantitatea necesară la un moment dat al zilei, apare un răspuns hormonal contrareglator, care duce la hiperglicemie. În astfel de situații, se recomandă reducerea dozei de insulină.

Fenomenul Down: Mulți pacienți cu diabet zaharat de tip 1 - prezintă hiperglicemie matinală (4-8 dimineața), care este exacerbată (dar nu cauzată) de consumul de alimente în timpul micului dejun. Aceasta se poate datora fie creșterii producției de glucoză hepatică, fie scăderii utilizării periferice a glucozei, fie ambelor. În această afecțiune, este nevoie de un exces de insulină pentru a controla hiperglicemia.

Probele de sânge trebuie prelevate la ora 3 dimineața pentru a diferenția între cele două afecțiuni.

Diabetes Mellitus

Es el tipo más comú n < 85-
90% de los casos.

Factores de Riesgo

1.
2. Istoric familial de diabet zaharat
3. Obezitatea
4. Inactivitate fizică
5. Intoleranță la glucoză
6. identificată anterior. Antecedente
7. de diabet zaharat gestațional.
8. Nașterea unui bebeluș mare
9. (peste 4 kg)
   Hipertensiune arterială
   Nivel HDL < 35 mg/dl
   Nivelul trigliceridelor > 250

mg/dl

Sindromul ovarelor polichistice
Acanthosis nigricans
Istoric de boli vasculare.

Fiziopatologie

Caracteristicile fiziopatologice anormale ale diabetului zaharat de tip 2 sunt:
Secreție deficitară de insulină.
Rezistența periferică la insulină.
Producție hepatică excesivă de glucoză.
Există 3 faze de dezvoltare.

Faza I (euglicemie cu niveluri crescute de insulină): Glucoza plasmatică rămâne normală în ciuda

Rezistența la insulină în diabetul de tip 2 este de natură post-receptor. Substanța responsabilă pentru aceasta se numește amilină.

ftn

Caracteristici clinice

Pacienții sunt adesea obezi, iar simptomele încep treptat (poliurie, polidipsie, polifagie); pacienții pot prezenta răni care

Rezistența la insulină indică faptul că nivelurile de insulină sunt crescute.

Faza II (hiperglicemie postprandială cu niveluri crescute de insulină): Rezistența la insulină tinde să se agraveze, astfel încât, în ciuda concentrațiilor mari de insulină, intoleranța la glucoză este exacerbată de hiperglicemia postprandială.

Faza III (diabetul se manifestă prin scăderea nivelului de insulină): Rezistența la insulină nu se modifică, dar secreția de insulină scade, rezultând hiperglicemie à jeun și manifestarea diabetului.

nu se vindecă, infecții fungice, prurit vulvar sau balanită; pacienții pot avea modificări frecvente ale refracției , dezvoltarea precoce a cataractei; de asemenea, pot...

Diabetul trebuie exclus la pacienții cu tuberculoză în jurul vârstei de 40 de ani și, de asemenea, la mamele care au născut copii cu o greutate la naștere mai mare de 4 kg (macrosomic).

Características Generales de DM Tipo 1 y 2

Características	*DM Tipo 1*	*DM Tipo 2*
1. Locus genético	Cromosoma 6	Multifactorial
2. Edad de inicio	< 30 años	> 30 años
3. Peso corporal	Delgados	80% obesos, 20% delgados
4. P. insulina	Baja o ausente	Normal o alta
5. P. glucosa	Alto, suprimióle	Alto, resistente
6. Complicaciones agudas	Cetoacidosis diabética	Síndrome de hiperglicemia hiperosmolar no cetósica
7. Terapia de insulina	Esencial	Al inicio no requerida, tardíamente puede requerirse
8. Sulfonilurea	No responde	Sensible
9. Autoanticuerpos	Presente	Ausente
10. Muerte prematura sin tratamiento	Si	No
11. Trastorno asociado	Enfermedades autoinmunes	Resistencia a la insulina Hipertensión Hiperlipidemia Ovario poliquístico

Diagnostic

Conform Grupului Național de Date privind Diabetul (NDDG), diabetul de tip 2 este diagnosticat atunci când un pacient:

Nu este predispus la cetoză în condiții bazale și nu necesită insulină exogenă pentru supraviețuirea pe termen scurt.

Glicemie aleatorie

200 mg/dl în două ocazii

Are o glicemie plasmatică à jeun

126 mg/dl sau o creștere susținută a concentrației plasmatice de glucoză

200 mg/dl la 2 ore după o încărcătură orală de glucoză de 75 g pe parcursul a două ore.

Pacienți cu afectare a GTT

Între 10% și 50% dintre pacienții cu toleranță alterată la glucoză dezvoltă diabet zaharat de tip 2 pe o perioadă de 10 ani.

Criteriile de diagnostic pentru afectarea GTT sunt următoarele:

Intoleranța la glucoză (IG) este definită printr-un test oral de toleranță la glucoză de 2 mg/dl, iar glicemia plasmatică este: 1-10 ^{mg} /dl și <100 mg/dl

Intoleranță la glucoză j i e yffi o s. Glicemie à jeun de 110 mg < 126 mg/dl.

Glicemia à jeun alterată și toleranța alterată la glucoză sunt asociate cu rezistența la insulină și sunt predispuse la complicații micro/macrovasculare și se termină cu diabet zaharat de tip 2 evident. oras, donde la dl o más, pero

Pacienții cu intoleranță la glucoză prezintă un risc crescut de ateroscleroză.

Pacienții cu intoleranță la glucoză necesită o evaluare suplimentară, deoarece pot dezvolta diabet ulterior.

Se tratează cu dietă, exerciții fizice, biguanide și sulfoniluree precum glipizida și gliclazida. Intoleranța la glucoză este un marker important al afecțiunilor cutanate, neuropatiei și hiperglicemiei în timpul sarcinii.

Testul de toleranță la glucoză intravenoasă

Pregătire: Se administrează o dietă nerestricționată timp de 3 zile, care conține cel puțin 150 g de carbohidrați, și se efectuează activitate fizică normală. Exercițiile fizice trebuie evitate cu 1 zi înainte de test. Testul nu trebuie efectuat la pacienții cu boli intercurente.

Postul este recomandat pentru cel puțin 10 ore și până la maximum 16 ore. Se permite doar apa. Evitați fumatul.

Ora începerii testului (perfuzie de glucoză): 7:30-10:00

Doza de glucoză: 0,5 g/kg până la 35 g; 25% din glucoză se diluează în soluție salină izotonică și se administrează prin perfuzie manuală sau cu o pompă timp de 3 minute ± 15 secunde.

Se prelevează două probe inițiale, apoi din nou la 1, 3, 5 și 10 minute după test. Acest lucru se face pentru pacienții care nu pot administra glucoză pe cale orală.

Glucoza este prezentă în urină și există confuzie cu privire la diagnosticul de diabet în următoarele afecțiuni.

Glicozurie renală

Cea mai frecventă cauză a glucozuriei este un prag renal scăzut pentru glucoză, care apare tranzitoriu în timpul sarcinii și este o cauză mult mai frecventă a glucozuriei decât a diabetului la pacienții tineri. Glucozuria renală este o afecțiune benignă și nu este însoțită de simptomele clasice ale diabetului.

Glucozurie alimentară (absorbție întârziată)

La unele persoane, după masă apare o creștere neobișnuit de rapidă și tranzitorie a glicemiei. Concentrația de glucoză depășește pragul renal normal și este prezentă în urină.

Acest răspuns după o masă sau o doză de glucoză este cunoscut sub numele de absorbție întârziată a glucozei sau glucozurie alimentară. Poate apărea la persoanele cu afecțiuni normale sau după intervenții chirurgicale gastrice (din cauza golirii gastrice rapide care duce la o rată mai mare de absorbție în fluxul sanguin), precum și la pacienții cu hipertiroidism sau boli hepatice. Acest tip de curbă a glicemiei este de obicei benignă și nu are legătură cu diabetul. Concentrația maximă a glucozei din sânge este anormal de mare, iar valoarea la două ore după administrarea orală este normală.

Potențiali diabetici

Acestea sunt persoane cu un test de toleranță orală la glucoză (TTGO) normal care prezintă un risc mai mare de a dezvolta diabet din motive genetice. De exemplu, cineva care are o rudă de gradul întâi cu diabet.

Diabetici latenți

Aceștia sunt oameni care au un test de testare orală a glucozei (TTGO) normal, dar despre care se știe că au avut un rezultat anormal, în condiții care pun o povară asupra celulelor beta pancreatice, de exemplu, sarcină, infecție, infarct miocardic, terapie cu steroizi.

Tratament

Planificarea dietei

Dieta de control este un conservant al insulinei endogene.

Scopul terapeutic principal este pierderea în greutate la pacienții obezi; reducerea în greutate elimină necesitatea agenților hipoglicemianti orali sau a insulinei, mai ales dacă se atinge o greutate corporală normală. Consecvența în compoziția și orarul meselor este deosebit de importantă pentru pacienții care utilizează insulină cu doze fixe sau regimuri hipoglicemiante orale.

Diete hipocalorice:

Calculele calorice se efectuează pentru greutatea corporală ideală.

În mod ideal, aportul caloric total ar trebui să fie menținut între 1000 și 1200 kcal/zi;

Pentru persoanele cu obezitate, 20 kcal/kg de greutate corporală ideală,

Pentru adulții normali (sedentari), 30 kcal/kg de greutate corporală ideală,

Pentru adulți normali (mediu de lucru) și copii în creștere, 40 kcal/kg de grăsime corporală .

Carbohidrați: Carbohidrații ar trebui să constituie 50-60% din totalul caloriilor. Carbohidrații rafinați trebuie evitați, cu excepția tratamentului hipoglicemiei. Pentru a reduce rata de absorbție a carbohidraților, se recomandă mestecarea temeinică a alimentelor, mai degrabă decât înghițirea lor.

Fibre: Se recomandă aproximativ 25 g de fibre la 1000 kcal. Se recomandă carbohidrați complecși cu conținut ridicat de fibre (cereale integrale, leguminoase, legume și fructe integrale). Fibrele solubile, cum ar fi guma de guar (fibră din leguminoasa *Cyamopsis tetragonoloba),* ar trebui, de asemenea, consumate în proporție de 15 g/zi .

Proteine: Conținutul total de proteine al unui plan alimentar pentru diabetici ar trebui să fie de 25-30%.

Grăsimi: Aportul total de grăsimi ar trebui să fie între 25 și 30% din totalul caloriilor. Se recomandă laptele degresat sau cu conținut scăzut de grăsimi și sunt permise doar 2-3 ouă pe săptămână. Margarina trebuie folosită în loc de unt. Carnea roșie și brună trebuie consumată în cantități limitate. Peștele și brânzeturile făcute cu lapte degresat sunt permise.

Plan de masă: Caloriile totale sunt consumate în cele trei mese principale și trei gustări între mesele principale (mic dejun 30%, gustări la mijlocul dimineții 10%, prânz 20%, gustări de după-amiază 10% până la 20%, cină și gustări de culcare 10%).

Considerații generale privind dieta:

Trebuie evitate foamea, postul sau mâncatul în exces .

Începeți cu 1000 kcal/zi în primul an de viață, crescând cu aproximativ 100 kcal/an până la adolescență. În adolescență, bărbații tineri pot avea nevoie de până la 3000 kcal/zi pentru a susține activitatea sportivă regulată atunci când este necesar. Bărbații aflați la sfârșitul adolescenței sau la tinerețe au nevoie de aproximativ 2200-2500 kcal/zi.

Fetele au nevoie de restricție calorică în jurul vârstei de 10-12 ani, care este etapa incipientă a pubertății, după care aportul caloric este crescut la 1800-2000 kcal/zi până în această etapă și apoi scăzut la 1100-1700 kcal/zi, în funcție de nevoile metabolice.

Înghețata poate fi consumată liber datorită conținutului de proteine și grăsimi, mai ales atunci când este combinată cu 30-90 de minute de activitate continuă.

Zilele de „trișare" sunt permise de 3 până la 4 ori pe an, prin echilibrarea controlului insulinei și a activității fizice.

Evitați excesul de sodiu și alcool. Alcoolul inhibă gluconeogeneza hepatică, potențând efectul hipoglicemiant al medicamentelor orale. Poate **provoca acidoză lactică** ; **atunci când** este utilizat cu sulfoniluree , provoacă o reacție asemănătoare disulfiramului. Alcoolul are, de asemenea, un conținut ridicat de calorii (calorii goale).

Se recomandă utilizarea moderată a îndulcitorilor artificiali.

Îndulcitorii artificiali precum sorbitolul și fructoza au un conținut ridicat de energie și nu sunt foarte benefici. Doza zilnică totală nu trebuie să depășească 50 g.

Îndulcitorii non-nutritivi, cum ar fi zaharina, aspartamul, sucramatul și acesulfamul de potasiu, sunt utilizați pe scară largă; aceștia oferă mai puțină energie fără a pierde aroma.

La pacienții cu hiperlipidemie, medicamentele hipolipemiante trebuie administrate numai dacă dieta eșuează (etapele 1 și 2). (Vezi capitolul despre hiperlipidemie).

Tipul de lipidă	*Obiectiv minim (mg/dl)*	*Țintă ideală (mg/dl)*
Colesterol total	< 200	170
LDL	< 130	100
Colesterol non-HDL	< 160	130

Exercita

Se recomandă exerciții izotonice, cum ar fi mersul rapid, înotul sau ciclismul.

a. Exercițiile fizice sporesc efectele benefice ale dietei și ale altor terapii. Se recomandă exerciții aerobice timp de 30-45 de minute pe zi, de 5 ori pe săptămână. Perioada de odihnă dintre sesiunile de exerciții fizice nu trebuie să depășească 48 de ore. Exercițiile fizice sunt mai puțin eficiente la diabeticii slab controlați. La acești indivizi, exercițiile fizice exacerbează hiperglicemia.

existent.

Exercițiile fizice intense la pacienții fără niveluri scăzute de insulină sau aport crescut de carbohidrați pot provoca hipoglicemie. Prin urmare, insulina trebuie redusă cu 20-25% în ziua exercițiilor fizice intense. Dacă doza obișnuită a fost deja injectată, trebuie ingerate 20-30 g de carbohidrați înainte de exerciții fizice, cu excepția cazului în care există glucozurie semnificativă (2+) sau hiperglicemie.

Picioarele și articulațiile trebuie verificate după exerciții fizice, în special dacă există dovezi de neuropatie periferică.

Dacă este prezentă neuropatia autonomă, frecvența cardiacă nu crește în timpul exercițiilor fizice; există, de asemenea, un risc mai mare de aritmii cardiace și hipotensiune ortostatică post-exercițiu.

Regimul de exerciții ar trebui să constea în 10 minute de

Exercițiile ar trebui să înceapă cu o încălzirea

exerciții aerobice și să se încheie cu exerciții de

stretching pentru a se relaxa timp de 5 până la 10 minute.

Când există o creștere persistentă a glicemiei > 250 mg/dl, în ciuda controlului dietei și a exercițiilor fizice moderate, exercițiile fizice intense trebuie evitate până când nivelurile de glucoză sunt reduse.

Monitorizarea bolilor cardiovasculare (ECG, test de efort) înainte de începerea exercițiilor fizice intense.

Evitați exercițiile izometrice (căratul animalelor, ridicarea greutăților).

Exerciții fizice și cheltuieli energetice pe oră:

a. Exerciții ușoare

O oră în picioare - 120 kcal/h Culcat - 70 kcal/h Șezut - 80 kcal/h Mers pe jos (4 km/h) - 180 kcal/h.

Exerciții moderate

Înot (0,40 km/h) - 250 kcal/h

Mers rapid (6,01 km/h) - 250 kcal/h.

Exerciții viguroase

Tenis - 350 kcal/h

Ciclism (16 km) - 600 kcal/h

Atletism (16 km/h) - 800 kcal/h.

3. Tratament farmacologic

La pacienții obezi, terapia farmacologică este recomandată - atunci când terapia intensivă cu modificarea dietei și exerciții fizice eșuează. Medicația se administrează atunci când glicemia à jeun este > 140 mg/dl și glicemia postprandială este > 250 mg/dl, în ciuda exercițiilor fizice regulate și a controlului dietei, sau când sunt prezente simptome de hiperglicemie, cetoză persistentă, hiperosmolaritate sau hiperlipidemie.

LA.

Agenți antidiabetici orali (Fig. 9.35)

Secretagogi de insulină:

Sulfoniluree

Sulfonilureele acționează prin stimularea eliberării de insulină din celulele beta pancreatice. Acestea cresc

allbros.com

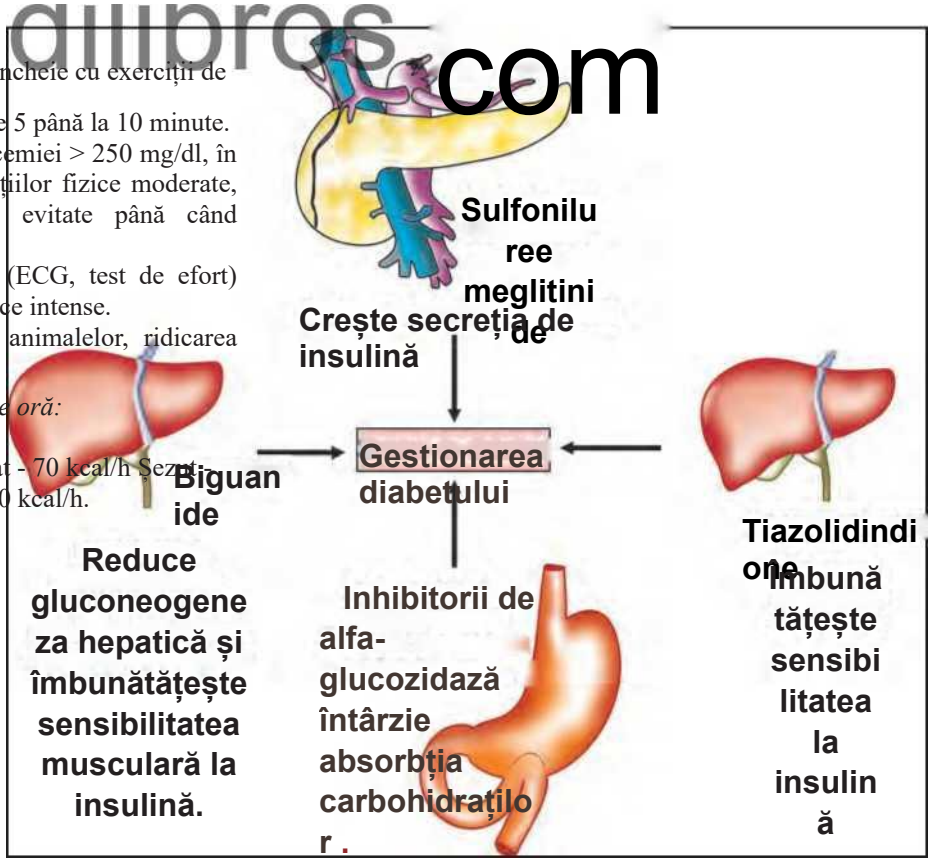

Fig. 9.35: HGO - mecanism de acțiune

Sulfonilureele cresc expresia receptorilor de insulină și amplifică efectul insulinei disponibile. Efectul hipoglicemiant se datorează eliberării reduse de glucoză hepatică și rezistenței scăzute la insulină. Sulfonilureele reduc glicemia à jeun cu aproximativ 70-80 mg/dl.

Sunt eficiente la diabeticii slabi și nu ar trebui prescrise ca terapie de primă linie la pacienții obezi, deoarece sunt hiperinsulinemice, iar tratamentul cu sulfoniluree exacerbează creșterea în greutate. La pacienții obezi, sulfonilureele sunt indicate numai atunci când dieta viguroasă, biguanidele și programele de exerciții fizice au eșuat.

Acțiuni extrapancreatice ale sulfonilureelor

Ficat

Efecte directe

Fructoza-2,6-bisfosfat crește

Glicoliza crește

a lipogénesis hepática

Gluconeogeneza scade

Reduce oxidarea acizilor grași cu lanț lung.

Potențarea acțiunii insulinei

Crește glicogen sintaza hepatică și sinteza glicogenului

Creșteri

Scăderi suplimentare

Mușchi scheletic

Efecte directe

Crește transportul de glucoză

Fructoza-2,6-bisfosfat crește

carbohidraților , stimularea insulinei

Țesut adipos

Efecte directe

Crește adenozin-3'5'-monofosfat diesteraza și inhibă lipoliza

Glicogen sintază crește

Îmbunătățirea transportului de glucoză și translocarea moleculelor de transport al glucozei mediate de insulină .

Clorpropamida are, de asemenea, o acțiune centrală și este echivalentă cu insulina cu acțiune prelungită. Datorită acțiunii sale asupra hipotalamusului, este indicată pentru diabetul insipid.

Gliclazida are o acțiune ușoară, asemănătoare fiziologiei secreției de insulină.

Răspunsul la tratament

Eșec primar: Aproximativ 15% dintre pacienți prezintă un răspuns insuficient la sulfoniluree în prima lună de tratament la doza maximă. Acesta este eșecul primar la sulfoniluree. Dacă hiperglicemia (glicemie à jeun > 140 mg/dl și glucoză postprandială > 250 mg/dl) persistă chiar și după 1 lună de terapie medicamentoasă, în timp ce pacientul urmează o dietă strictă și face exerciții fizice, se diagnostichează eșecul primar și se poate inița terapia cu insulină.

Insuficiență secundară: Unii pacienți (5-10%) prezintă un - răspuns inițial satisfăcător, urmat de o recurență a hiperglicemiei. Aceasta este cunoscută sub numele de

5. Estrés físico o mental.

Efectos Secundarios de la Terapia con Sulfonilureas

Hipoglucemia: Esta es prolongada y recurrente. El tratamiento y la vigilancia intensiva se debe continuar por lo menos una semana.

Varios fármacos pueden potenciar la acción de las sulfonilureas sulfonamidas, cumarínicos, fenilbuta- zona, fenitoína, etc

Las sulfonilureas no deben utilizarse en pacientes con enfermedad hepática, enfermedad renal, reacciones alérgicas a sulfonilureas o durante el embarazo.

insuficiență secundară. Cauzele insuficienței secundare sunt:

Nerespectarea dietei sau a terapiei cu sulfoniluree.

Progresia bolii.

Pierderea eficacității medicamentului.

Boli intercurente

Medicamentele de a doua generație au avantaje.

Pentru adulții în vârstă, glipizida este preferată deoarece are o incidență mai mică de hipoglicemie. Gliburida (glibenclamida) este preferată atunci când este prezentă hiperglicemia à jeun.

În insuficiența renală, trebuie utilizate medicamente cu dublă cale de excreție (ficat și tract biliar), cum ar fi gliburida, sau medicamente cu metaboliți hepatici inactivi, cum ar fi glipizida.

Medicația trebuie inițiată în doze mici și crescută treptat în funcție de automonitorizarea glicemiei.

(ii). *Meglitinidă*

Acestea reprezintă o nouă clasă de secretagogi de insulină care modulează eliberarea de insulină din celulele P prin reglarea canalelor de potasiu. Primul membru al acestui grup este repaglanida - 0,25 până la 4 mg înainte de fiecare masă. Are un debut de acțiune foarte rapid, cu un efect maxim în decurs de 1 oră de la administrare. Durata de acțiune este de 4-5 ore. Datorită debutului rapid și a duratei scurte, este indicată

pentru controlul glicemiei postprandiale.

Contraindicațiile includ insuficiența hepatică . Deoarece molecula nu conține radicali de sulf, poate fi utilizată la pacienții cu alergii la sulfoniluree.

(iii) *Nateglinidă*

Este un derivat al D-fenilalaninei care acționează direct asupra celulelor p pentru a stimula secreția timpurie de insulină. Dozaj: 120 mg pe cale orală, administrat cu 10 minute înainte de fiecare masă.

Declanșează secreția de insulină în 15 minute, iar efectele sale durează 3-4 ore. Este eficient în controlul hiperglicemiei postprandiale.

II. Sensibilizanți la insulină:

(i) *Biguanide*

Medicamentele din acest grup sunt fenformina și metformina. Acestea sunt medicamentele de elecție pentru diabeticii obezi de tip 2. Nu au efect asupra secreției de insulină. Îmbunătățesc sensibilitatea țesuturilor periferice la insulină, îmbunătățind astfel utilizarea periferică a glucozei. Suprimă producția hepatică de glucoză prin reducerea gluconeogenezei. Nu provoacă creștere în greutate și, în schimb, facilitează pierderea în greutate (datorită unui efect anorexigen). Medicația scade, de asemenea, trigliceridele, în special atunci când acestea sunt crescute. De asemenea, crește transportorii de glucoză în celulele sensibile la insulină.

Biguanidele pot fi administrate oral, singure sau cu insulină. Eșecul primar este de 5-20%, iar eșecul secundar este de 5-10%. Doza inițială de metformin este de 500 mg/zi, administrată împreună cu alimente, iar doza se crește la 3 g/zi, în 2-3 prize divizate.

Acestea trebuie evitate la pacienții cu insuficiență renală sau hepatică, la alcoolici, la insuficiența cardiopulmonară și la

Farmacología de Sulfonilureas

Medicamento	*Duración de la acción*	*Dosis*	*Unión de proteínas*	*Metabolitos hepáticos*	*Ruta de excreción*
I generación					
Tolbutamida	6-12	500-3000 mg en 2-3 dosis	Iónico	Inactivo	Hígado
Clorpropamida	24-72	100-500 mg en una sola dosis	Iónico	Inactivo; débilmente activo	Riñón
Acetohexamida	12-18	250-1500 mg/día hasta		Activo	Riñón
Tolazamida				Débilmente activo	Riñón
II generación					
Glipizida	12-24	2.5 a 40 mg en 1-2 dosis	No iónico	Inactivo	Hígado/Riñón
Gliburida/glibenclamida	16-24	1.25-20 mg en 1-2 dosis	No iónico	Inactivo y moderadamente activo	Hígado / Riñón
Gliburida micronizada	16-24	0.75-12 mg en 1-2 dosis	No iónico	Inactivo y moderadamente activo	Hígado / Riñón
Gliclazida	10-12	80-240 mg en 1-3 dosis		Probablemente inactivo	Hígado (30%) Riñón (70%)
Glimepirida	12-24	1-8 mg od	-	Inactivo	Hígado

Farmacología de Otros Antidiabéticos Orales

Medicamento	*Dosis/día*	*Intervalo*	*Duración de la acción*	*Efectos adversos*
Meglitinida				
Repaglinida	Acción rápida 1-16 mg	Antes de las comidas TID	1-2 horas	Hipoglucemia y aumento de peso
Nateglinida	180-360 mg			
Biguanida				
metformina	1-3 g	BID/TID	6-12 horas	Acidosis láctica e intolerancia GI
*Inhibidores del alfa-glucosidasa**				
Acarbosa				
Miglitol	75-300 mg	TID		Intolerancia GI y flatulencia
	75-300 mg	TID		Mínima tolerancia GI
Voglibosa	0.2 a 0.6 mg	TID		
(Absorción pobre y excreción renal insignificante)				
Tiazolidinedionas				
Rosiglitazona	2-8 mg	OD/BID	12-24 horas	Retención de líquidos, IC,
Pioglitazona	15-45 mg	OD	24 horas	aumento de peso, hepatotoxicidad

* Los pacientes que toman inhibidores de la alfa-glucosidasa cuando desarrollan hipoglucemia deben ser tratados con glucosa y no sacarosa.

alți factori de risc cunoscuți pentru acidoza lactică. Nu trebuie utilizate în timpul sarcinii. Absorbția este scăzută de guma de guar. Cimetidina întârzie excreția renală. Biguanida poate fi utilizată în combinație cu sulfoniluree, iar combinația are un efect aditiv de scădere a glicemiei.

Administrarea de metformin trebuie întreruptă cu o zi înainte de studiile cu substanță de contrast iodată și poate fi reluată la 48 de ore după studiul cu substanță de contrast (dacă funcția renală este normală).

(ii) *Tiazolidindione*

Sensibilitatea la insulină este îmbunătățită în mușchi, ficat și țesutul adipos. Există o reducere a producției hepatice de glucoză. Se pare că scade nivelurile plasmatice ale trigliceridelor și crește nivelurile de colesterol HDL. Hipoglicemia nu este o problemă, deoarece nu afectează semnificativ secreția de insulină pancreatică. Pacienții cu rezervă limitată de insulină pancreatică nu răspund adecvat.

Prin urmare, este utilizat în diabetul de tip **2** și previne, de asemenea, progresia intoleranței la glucoză asociată cu diabetul de tip 2. Poate fi combinat cu alți agenți hipoglicemianti orali sau cu insulină.

Pioglitazonă 15-45 mg o dată pe zi

Rosiglitazonă 2-8 mg o dată pe zi

Este necesară monitorizarea frecventă a afectărilor hepatice idiosincratice.

Contraindicații

Boală hepatică

ICC - Clasa III și IV

Inhibitori ai alfa-glucozidazei: (Acarboză)

Acestea întârzie digestia și absorbția zaharozei și a -carbohidraților complecși. Acești carbohidrați necesită acțiunea enzimei glucozidază, o enzimă intestinală situată la marginea enterocitelor, pentru absorbția lor. Inhibitorii acestei enzime, atunci când sunt administrați înainte de masă, duc la o creștere mai lentă și la un vârf mai mic al glucozei serice, atât în diabetul de tip 1, cât și în cel de tip 2.

Aceste medicamente au obținut o reducere cu 30-50 mg/dl a glicemiei și o reducere cu 0,5 până la 1% a HbAlc.

Acarboza este cel mai popular medicament din acest grup și se administrează în doză de 50-100 mg TDS/zi înainte de mese.

Miglitolul este cel mai nou agent. Diferă ca structură de acarboză și este de 6 ori mai puternic în inhibarea zaharozei .

Dozaj: 25-100 mg

Reacții adverse: Flatulență, diaree, dureri abdominale. Aceste medicamente sunt contraindicate la pacienții cu insuficiență hepatică sau boli renale și la pacienții cu boli inflamatorii intestinale sau gastropareză.

Inhibitori ai oxidării acide

Grăsimi (Acipiomox)

În diabetul zaharat de tip 2, din cauza scăderii acțiunii insulinei asupra adipocitelor, se eliberează un exces de acizi grași. Aceștia pot stimula gluconeogeneza hepatică și pot provoca hiperglicemie à jeun. Acipiomoxul, un derivat al acidului nicotinic (de 20 de ori mai puternic decât acidul nicotinic), scade nivelurile de acizi grași liberi. De asemenea, reduce hiperglicemia à jeun și nivelurile de trigliceride.

Insulinotropine

Peptida-1 asemănătoare glucagonului (GLP-1): Aceasta este în prezent în curs de evaluare. GLP-1 este un fragment al moleculei de proglucagon. Se pare că stimulează activarea factorului de creștere asemănător insulinei 1 (IGF-1).

sau somatomedină.

Incretine

Incretinele sunt peptide intestinale derivate din enteroendocrine. Acestea acționează asupra pancreasului endocrin.

Incretinele predominante sunt polipeptida insulinotropă dependentă de glucoză (GIP), care este secretată de celulele intestinale „K" situate în duoden și intestinul subțire proximal, și peptida-1 asemănătoare glucagonului (GLP-1), care este secretată de celulele enteroendocrine „L" situate în ileon și colon. GLP-1 stimulează atât secreția, cât și producția de insulină, în timp ce sulfonilureele stimulează secreția de insulină, dar nu și biosinteza.

Excretine

Hormonii precum secretina care stimulează pancreasul exocrin se numesc excretine.

Analogi GLP-1 (Exendin 4)

Peptida originală a fost identificată din secreția orală a monstrului Gila. Noul analog îmbunătățește rezistența la insulină și scade nivelurile de glucoză à jeun și postprandial. Suprimă pofta de mâncare și duce la pierderea în greutate. De asemenea, reduce nivelul trigliceridelor.

Exenatidă

Este un preparat sintetic cu acțiune prelungită de exendină-4. Se administrează parenteral în doză de 5-10 mg de două ori pe zi. Poate fi administrat împreună cu metformin, sulfoniluree sau ambele. Ajută la obținerea unui bun control al diabetului zaharat. Reacțiile adverse includ greață și hipoglicemie.

Analog de amilină (Pranlintidă)

Încetinește absorbția carbohidraților din tractul gastrointestinal, suprimă nivelurile postprandiale de glucagon și, de asemenea, induce pierderea în greutate.

Inhibitori ai dipeptidil peptidazei IV (DPP IV)

O enzimă care degradează GLP-1

Inhibitorul DPP-IV inhibă degradarea GLP-1, sporind astfel efectul incretinei

Crește secreția de insulină mediată de glucoză

Inhibă secreția de glucagon

Sitagliptină

Un inhibitor al dipeptidil peptidazei IV

Crește secreția de insulină.

alăptarea.

Dozaj - 100 mg o dată pe zi, administrat oral.

Vildagliptină

Este a doua moleculă a inhibitorului DPP-IV

Poate fi combinat cu alți agenți hipoglicemianti orali și cu

Reduce la secreción de glucagón.

Puede ser combinado con metformina y las tiazoli- 3. Lesiones en la piel.

dinedionas

l lle O l l l kJ lOO.kZ.OJJ.l

insulină.

Nu afectează greutatea și are efecte favorabile asupra lipidelor.

Nu este recomandat pentru pacienții pediatrici

Trebuie evitat în cazurile de insuficiență renală moderată, sarcină și insuficiență hepatică.

Dozaj - 50 mg de două ori pe zi cu metformin, TZD sau insulină sau 50 mg o dată pe zi cu o sulfoniluree

Alți inhibitori IV ai DPP: Linagliptină, Saxagliptină.

Insulină

Indicații în diabetul zaharat de tip 2

În eșecul primar sau secundar la sulfoniluree

Chirurgie, traumatisme majore

Stres

Sarcină

Cetoacidoză diabetică

Infarct miocardic, accident vascular cerebral

Insuficiență hepatică, insuficiență renală și insuficiență respiratorie

Infecții.

Principiile terapiei cu insulină

Se începe cu o doză mică, crescând-o treptat până la atingerea nivelului optim. Se poate administra o singură injecție de insulină cu acțiune intermediară înainte de micul dejun sau de două ori pe zi înainte de micul dejun și cină (0,3-0,4 U/kg/zi).

Nivelurile de glucoză din sânge trebuie monitorizate acasă.

Atunci când nu sunt disponibile echipamente de testare a glicemiei, se poate utiliza a doua probă de urină.

Doza de insulină și schema de administrare sunt ajustate până când se obține un control rezonabil al glicemiei. Apoi, frecvența monitorizării glicemiei este redusă la 3-4 ori pe zi, după care o dată sau de două ori pe săptămână este suficientă.

Insulina este bine tolerată în următoarele condiții.

Sarcină

(Fig. 9.36)

Complicații acute

Cetoacidoză diabetică

Comă hiperosmolară

Hipoglicemie.

Complicații cronice

Microvasculară

Boli oculare

Retinopatie (proliferativă/neproliferativă)

Edem macular

Cataractă

Glaucom

Neuropatie

2. Neuropatía

Senzoriale și motorii (mono- și polineuropatie)

Autonom

Nefropatie

Macrovascular

EAC - Boală coronariană

PVD - Boală vasculară periferică

EVC - Boli cerebrovasculare

Alţii

Gastrointestinal

Genitourinar

Dermatologic

Cardiomiopatie

medilibros.com

Fig. 9.36: Diabetul zaharat - complicații

Complicații acute ale diabetului

Cetoacidoză diabetică (CAD)

DKA se caracterizează prin glucoză plasmatică > 250 mg/dl, pH arterial < 7,30 sau nivel seric de bicarbonat <15 mEq/L și cetonemie moderată cu cetonurie.

Aceasta este cea mai frecventă urgență endocrină, cu o rată a mortalității de 6-10%. Toate anomaliile pot fi atribuite unei lipse absolute sau relative de insulină care se dezvoltă pe o perioadă de câteva ore sau zile.

Este mai frecventă în diabetul de tip 1. La pacienții nou diagnosticați, există o insuficiență a secreției endogene de insulină, care apare ca urmare a administrării inadecvate a oricărei insuline exogene sau a unei stări stresante. Stresul poate fi:

Infecție (pneumonie, infecție a tractului urinar, IRS, meningită, colecistită sau pancreatită)
Tulburări vasculare (IM, boli cardiovasculare)
Tulburări endocrine (hipertiroidism, sindrom de Cushing, acromegalie, feocromocitom)
Traumă
Sarcină
Stres emoțional (
Droguri - cocaină.
4. Sarcina și
5. consumul de alcool
6. sunt asociate cu „CAD euglicemică”.

În aceste situații, sobre todo en la adolescencia).

există o creștere a producției de hormoni contrareglatori, și anume epinefrină, cortizol, glucagon și hormon de creștere, iar doza de insulină trebuie crescută. La 25% dintre pacienți, nu există nicio cauză declanșatoare.

Fiziopatologia DKA

Rolul insulinei

Deficitul de insulină duce la hiperglicemie, diureză osmotică ce duce la deshidratare și epuizare electrolitică.

Activarea glicogenolizei, gluconeogenezei și lipolizei din cauza lipsei de insulină duce la producția de insulină nouă.

De asemenea, există o utilizare periferică mai redusă a glucozei (secundară lipsei de insulină și rezistenței) și un volum scăzut (secundar diurezei osmotice), ceea ce scade fluxul sanguin renal și, prin urmare, cantitatea de glucoză filtrată și excretată de rinichi.

Acizii grași liberi ajung în ficat, unde sunt produși corpi cetonici ca urmare a cetonemiei, care este exacerbată de scăderea utilizării periferice. Cetonuria rezultată reduce și mai mult electroliții.

Acidoza apare ca urmare a epuizării bazelor organismului în procesul de tamponare a corpurilor cetonice produse necontrolat.

Rolul hormonilor contrareglatori

Hipersecreția de epinefrină (EN), glucagon, cortizol și hormon de creștere (GH) duce la CAD din cauza:

Inhibarea absorbției glucozei mediate de insulină prin utilizarea mușchilor periferici (EN, cortizol, GH)
Activarea glicogenolizei și gluconeogenezei (ES, glucagon, cortizol)
Activarea lipolizei (EN, GH)
Inhibarea secreției reziduale de insulină (ES, GH).

Statistici clinice

Limfadenopatia , poliuria și slăbiciunea; vărsăturile și durerile abdominale (în special la copii) pot fi cauzate de cetonemie. Ileusul și dilatarea gastrică pot provoca aspirație. Un tip caracteristic de respirație numită respirație Kussmaul (profundă, cu oftat) apare ca o compensare respiratorie pentru acidoza metabolică, în special când pH-ul < 7,2.

Pacienții pot prezenta tulburări senzoriale, iar 10% dintre ei sunt în stare comatoasă.

Examenul clinic arată:

Miros fructat sau rânced în respirație
Pierderea turgorului pielii, limba uscată și scăderea presiunii intraoculare duc la ochi scufundați
Hipotermie (prezența febrei este o dovadă puternică a infecției)
Tahicardie
Hiperpnee sau respirație Kussmaul în funcție de gradul de acidoză.
Hiporeflexie (scăderea potasiului)
Semne care imită un abdomen chirurgical
Hipotonie, stupoare sau comă
Dovezi ale bolilor precipitante.

Carac

Los pacientes

JS. Investigații

Glicemia serică este > 300 mg/dl (poate varia de la niveluri normale ridicate la niveluri foarte ridicate). Pierderea severă de lichide și electroliți și prezența glucozei contribuie la creșterea osmolarității în DKA (până la 340 mOsm/kg).

Cetone (acetonă, acid acetoacetic -AAA- acid beta-hidroxibutiric). Concentrația totală de cetone este în general > 3 mmol/L și poate ajunge până la 30 mmol/L (valoare normală 0,15 mmol/L).

Acetona nu contribuie la acidoză.

Raportul dintre p -hidroxibutirat și acetoacetat este de 3:1 în cetoacidoza diabetică ușoară și de 15:1 în cetoacidoza diabetică severă.

Ketostix, Acetest și Chemstrip (UKG) sunt benzi disponibile pentru detectarea cetonelor. Reactivii standard de nitroprusiat reacționează cu acetoacetatul și nu cu p -hidroxibutiratul, iar testul poate produce un rezultat fals negativ.

Pe măsură ce DKA se corectează, p- hidroxi-

Butiratul este transformat în acetoacetat, iar testul este extrem de pozitiv;

medilibros.

aceasta nu înseamnă că nu există o agravare a stării de cetoacidoză diabetică .

Rezultate fals pozitive pentru cetone:

Medicamente precum captoprilul și penicilamina pot provoca o reacție fals pozitivă.

Acidoză (datorată acumulării de p- hidroxibutirat și acid acetoacetic)

Nivelul de HCO_3 - Nivelul este <15 mEq/L

pH-ul arterial este < 7,3

Un anumit grad de acidoză lactică (datorată hipoperfuziei) și acidoză hipercloremică (după terapia intravenoasă și în timpul fazei de recuperare) pot, de asemenea, contribui la acidoză.

Electroliți

Na $^{+}$ seric este ridicat sau normal.

Prezența hiperglicemiei duce la o deplasare obligatorie a apei din spațiul intracelular în cel extracelular, provocând hiponatremie aparentă în ciuda deshidratării și hiperosmolarității. Hipertrigliceridemia provoacă o scădere falsă a sodiului seric .

K seric poate fi scăzut, normal sau ridicat, datorită

Efluxul de K $^{+}$ din celule secundar acidozei

Contracție intravasculară.

real de K $^{+}$ nu poate fi estimat din motivele menționate mai sus. Un nivel inițial scăzut de K $^{+}$ indică o epuizare severă și trebuie gestionat agresiv.

Nivelul PO_4 PO4 seric poate fi normal și nu reflectă un deficit real în organism, în timp ce PO4 intracelular se deplasează în spațiul extracelular ca parte a stării catabolice.

Alte teste

BUN: 20-30 mg/dl, din cauza depleției de volum .

GB: 15.000-20.000/l în infecții.

Nivelul seric al amilazei crește (acest lucru se poate datora unei creșteri a amilazei pancreatice sau salivare).

Transaminaze crescute (semnificație necunoscută)

În prezența bolii coronariene, testele funcționale tiroidiene sunt nefiabile.

Manipulare

General

Trebuie să monitorizeze semnele vitale și starea neurologică

Monitorizarea unei diagrame de flux care include date despre glucoză (pe oră), cetone serice, electroliți, uree din sânge (BUN), creatinină, calciu, fosfor, gaze sanguine arteriale, glucoză urinară și cetone.

c) Păstrați un grafic al veniturilor și cheltuielilor.

La pacienții cu șoc, stupoare sau comă trebuie utilizată o sondă nazogastri

că.
Trebuie
introdus
un cateter
urinar.

Monitorizare electrocardiografică continuă pentru determinarea toxicității K+.

Lichide

Înlocuirea volumului intravascular este piatra de temelie a tratamentului cetoacidozei diabetice (CAD). Trebuie utilizată soluție salină izotonică (0,9%) sau soluție Ringer lactat. Deficitul mediu de lichide în CAD este de 6 litri, 3 litri din compartimentul extracelular și 3 litri din compartimentul intracelular. La pacienții cu funcție cardiacă normală, înlocuirea inițială a lichidelor trebuie să se facă cu o rată de 5-10 ml/kg/oră în primele 1-3 ore.

În stadii ulterioare, când sodiul seric este > 155 mEq/litru, jumătate din soluția salină poate fi înlocuită.

Rata de perfuzie este redusă de la 150 la 250 ml/oră, în funcție de starea clinică și de pierderile de lichide continue.

Se adaugă soluție intravenoasă de dextroză 5% când glicemia este < 250 mg/dl.

Potasiu

a. Așteptați nivelul seric de K+ înainte de a adăuga KCl în perfuzie.

b. Dacă sunt prezente semne clinice de hipokaliemie (ileus, hiporeflexie, ECG anormal), se administrează perfuzie de 20–40 mEq KCl/oră. Este necesară monitorizarea atentă a ECG-ului și a nivelului seric de K+. Dacă nivelul de K+ este <2,5 mEq/l, poate fi necesară administrarea de KCl la 60–80 mEq/l/oră. Se recomandă prudență la pacienții cu anurie.

K +	*Doza de KCl (mmol/l de lichid perfuzat)*
> 5,5 mmol/l	Fără KCI
3,5-5,5 mmol/l	20
< 3,5 mmol/l	40

4. Fosfat
   Înlocuirea cu fosfați este controversată. Fosforul poate fi administrat sub formă de sare de potasiu (K+).
   Monitorizați pentru hipocalcemie.
   Nu se administrează în prezența insuficienței renale.
5. Bicarbonat
   Se discută utilizarea de rutină a bicarbonatului.
   Indicațiile sunt următoarele: Hiperkaliemie care pune viața în pericol; Acidoză lactică care complică DKA; Acidoză severă (pH < 6,9) sau șoc sau comă care nu răspund la terapia cu fluide.
   P. HCO 3- < M qi e iJlllkJ I Disfuncție cardiacă și respiratorie indusă de acidoză.

c. Dacă se utilizează, se scade cantitatea de Na+ administrată sub formă de bicarbonat de sodiu din Na+ din fluidele de înlocuire.
d. Administrați 88 mEq (2 amperi) într-un litru sau 1/2 l de soluție salină normală pe parcursul a 1-2 ore, niciodată ca bolus intravenos.

6. Insulină
   Insulina administrată în doză de 10-15 unități în bolus sau 0,15 U/kg intravenos în perfuzie este tratamentul de elecție în CAD.
   Perfuzia continuă se administrează într-o doză de 125 unități de insulină regulată în 250 ml de soluție salină, odată.

rată de 0,1 unități/kg/oră (pentru un pacient de 60 kg, 6 unități pe oră, adică 5 picături pe minut).
Perfuzia cu insulină trebuie administrată până la remisiunea CAD (de obicei 8-24 de ore).
Dacă nu se pot obține vene adecvate, se poate administra o injecție intramusculară. 10-20 unități de insulină regulată intramuscular în deltoid ca doză de încărcare, urmată de 5-10 unități/oră la fiecare oră până când se generează un răspuns glicemic adecvat.
După aceea, insulina poate fi administrată la fiecare 2-4 ore.
Când glicemia scade la 250 mg/dl, se adaugă dextroză 5% în soluția intravenoasă.
O scădere a glicemiei de 50-75 mg/dl/oră este adecvată. O scădere mai mică indică rezistență la insulină sau o problemă de administrare. În cazurile de rezistență la insulină, doza orară este crescută cu 50-100% pentru a obține un control glicemic adecvat.
Corectarea prea rapidă a hiperglicemiei (> 100 mg/dl/h) prezintă riscul de a induce encefalopatie osmotică (în special la copii).
Reduceți doza de insulină la 1-2 unități pe oră când bicarbonatul seric crește la 15 mEq/l.

Caracteristici distinctive între DKA și starea hiperosmolară noncetotică

Caracteristici	*CAD*	*CHHNC*
Clinică	Diabetul zaharat de	
1. Tastați	tip 1	Diabetul zaharat de tip 2
2. Vârstă	Minor	Vârstnici
3. Cunoștințe	Modificat	Comă
4. Convulsii	În general dispărut	Pot fi prezent
	„V"	Normal sau superficial
	Pentru binele; prezent	În general dispărut
7. Temperatură	Normal sau scăzut	Poate fi ridicat
Biochimie		
1. B. zahăr	300-600 mg%	600-1200 mg%
2. Deficit de fluide	3-5 litri	9-10 litri
3. Osmolaritatea	300-320 mili OSM/kg	300-320 mili OSM/kg
4. Cetone plasmatice	4+	±
5. Lacuna anionica	1	Normal sau ușor 1
6. pH-ul arterial	6,8-7,3	>7.3
7. S. Na + (mEq/litru)	125 - 135	135 - 145
8. S. HCO3 -	< 15 mEq/litru	Normal sau ușor 1
9. Nivelul creatininei	Puțin 1	Moderat 1
10. S. K+	Normal sau 1	Normal
11. S. PO 4	1	Normal

7. La pacienții cu aritmie ventriculară este indicată administrarea intravenoasă de 1-2 g de magneziu pe parcursul unei ore.
8. Tratați infecțiile cu antibiotice intravenoase.

Complicațiile DKA

Anomalii metabolice cu tratament (reflux acid sever, hipokaliemie, hipoglicemie, hipocalcemie)
Complicații non-metabolice
Infecție
Șoc (septic și hipovolemic)
Tromboză vasculară (în special a vaselor cerebrale)

Diferența dintre coma cauzată de hipoglicemie și cetoacidoză

	Comă hipoglicemică	*Comă cu cetoză*
Istorie	Nu există consum de alimente; exerciții neplanificate	Foarte puțină sau deloc insulină; sau o infecție sau tulburări digestive
Început	Istoric de sănătate bună; legat de ultima injecție cu insulină	Sănătate precară timp de câteva zile
Simptome	Hipoglicemie; vărsături ocazionale cauzate de insulină stocat	Glicozurie și deshidratare; dureri abdominale și vărsături
Semne	Piele și limbă umede	Piele și limbă uscate
	Puls larg	Puls slab
	Tensiune arterială normală sau ridicată	Tensiune arterială scăzută
	Presiune intraoculară - normală	Scăzut
	Respirație superficială sau normală	Dispnee
	Hiperreflexie	Reflexe scăzute
Urină	Fara cetonurie	Cetonurie
	Fără glucozurie, dacă vezica urinară a fost recent golită	Glucozurie
Sânge	Hipoglicemie (< 60 mg/dl)	Hiperglicemie (> 300 mg/dl)
	Bicarbonat plasmatic normal	Bicarbonat plasmatic redus

Edem pulmonar non-cardiogen

Edem cerebral: (Acesta este mai puțin frecvent și de obicei fatal; apare în principal la copii. Debutul este la 4-16 ore după începerea terapiei, în ciuda - ameliorării parametrilor biochimici. Simptomele includ cefalee, letargie, stupoare mentală și pierderea conștienței.)

Simptomele includ creșterea presiunii intracraniene, febră și diabet insipid. Se recomandă manitol (1-2 g/kg intravenos timp de 20 de minute) și, eventual, dexametazonă (0,25-0,50 mg/kg/zi în doze divizate la fiecare 4-6 ore).

Acidoză lactică.

Tromboza arterială se manifestă ca un eveniment

Accident vascular cerebral, infarct miocardic, tromboză arterială periferică care duce la ischemie a membrelor. Anticoagulantele sunt utile.

8. Recidiva cetoacidozei se datorează întreruperii premature a terapiei cu insulină.

Comă hiperosmolară

Când deficitul de insulină este parțial, ca la pacienții cu diabet zaharat de tip 2, efectul anticatabolic al insulinei poate fi relativ bine păstrat, în timp ce acțiunea sa anabolică este sever afectată. În aceste circumstanțe, lipoliza nu este accelerată semnificativ, iar concentrația de corpi cetonici din sânge rămâne relativ normală în ciuda hiperglicemiei severe. Această stare se numește comă hiperosmolară.

Majoritatea pacienților prezintă simptome ușoare de diabet zaharat de tip 2 sau nu au antecedente de diabet. Absența cetozei în acest sindrom a fost explicată prin

Niveluri ridicate de insulină suficiente pentru a preveni lipoliza și ketogeneza, dar nu suficient de mari pentru a preveni hiperglicemia.

Factori predispozanți

1. Infecciones (neumonía, infecciinfecție a tractului sepsis)
urinar, ameliorатori de potasiu , fenitoină)
2. Fármacos (esteroides, diuretic

Alte afecțiuni medicale (accident vascular cerebral, hematom subdural , pancreatită acută și arsuri grave)

Utilizarea soluțiilor concentrate de glucoză, ca în dializă.

5. Tulburări endocrine (acromegalie, boala Cushing și tireotoxicoză).

Caracteristici clinice

Poliuria, polidipsia, pierderea în greutate, slăbiciunea, alterarea stării mentale, dovezile unor afecțiuni preexistente și convulsiile sunt frecvente. Pacientul este sever deshidratat și poate prezenta deficite neurologice.

Cercetare

Nivelul glicemiei > 600 mg/dl

Osmolalitate serică semnificativ crescută > 320 mOsm/litri.

$$\text{Osmolaritate} = 2(\text{Na}) + \text{glucoză din sânge} + \frac{\text{BUN}}{18 \text{ ani}}$$

Ureea sanguină (BUN) este de obicei ridicată (30-40 mg/dl) sau ureea din sânge 60-80 mg/dl
Cetonele serice nu sunt detectabile
Sodiul seric poate fi ridicat, scăzut sau normal
Nivelurile de potasiu pot fi ridicate, scăzute sau normale
Bicarbonat seric > 20 mEq/L și pH > 7,3
Acidoza lactică se poate dezvolta din cauza infecțiilor subiacente sau a altor cauze.

Manipulare

Măsuri de susținere (tratamentul șocului hipovolemic)
Glucoza și electroliții trebuie monitorizați la fiecare oră.
Înlocuirea fluidelor
Inițial, se face înlocuirea fluidelor pentru a corecta deficitul de volum.
O soluție salină 0,9% este administrată cu o rată de 1 litru/oră și se trece la soluție salină 0,45% odată ce volumul intravascular este corectat. Se administrează cu precauție la adulții vârstnici și la pacienții cu infarct miocardic.

După ÍÉtaleftaltaioL, Kpe-| *Medicamente*

Dacă glicemia a scăzut, dextroza trebuie administrată 5% la pacienții cu hiperosmolaritate persistentă și hipernatremie. Fluidul este menținut la o rată de 100-250 ml/oră.
Potasiul trebuie înlocuit, în special la pacienții tratați cu diuretice.
Bicarbonatul poate fi necesar când pH-ul este < 7,2
Tratament cu insulină:
Insulina regulată trebuie administrată intravenos în doză de 5-10 unități când glicemia este > 600 mg/dl, iar ulterior se administrează doze mai mici.
Insulina poate fi administrată și sub formă de perfuzie sau injecție intramusculară. Necesarul de insulină este mai mic în comparație cu DKA.
Salicilați
Nitroprusiat de sodiu

Acidoză lactică

Pacienții cu diabet zaharat sunt vulnerabili la boli precum IMA, sepsis etc. Acidoza lactică este frecventă la aceste tipuri de pacienți și tratamentul cu biguanide.

Se deosebește de DKA prin nivelurile de cetone din plasmă, precum și de lactat, acid acetoacetic și acid p-hidroxibutiric.

Acidoza lactică apare în 2 parametri:
Piruvat dehidrogenază
Leucemie, limfom, tumori ale părților solide (maligne).

Tipul A - Colaps vascular + hipoxie celulară
Tipul B - Fără colaps vascular + Fără hipoxie celulară
Placenta este singurul loc unde poate apărea acidoza lactică chiar și în prezența aportului de oxigen.
Acidoză lactică: Acidoză metabolică (pH < 7,2) cu lactat seric > 5 mmol/l.

BOLNAV **Cauze**

Grupo A (con Hipoxia Tisular)
Choque por cualquier causa (choque séptico, infarto miocardico, hemorragia)
Insuficiencia respiratoria
Insuficiencia cardiaca
Intoxicación con monóxido de carbono o cianuro
Ejercicio vigoroso (benigno)
Convulsiones.

Grupo B (sin Hipoxia Tisular)
Diabetes mellitus Insuficiencia hepática
Infecciones graves Pancreatitis.

Pancreatită, probleme cardiace și insuficiență renală.

Sorbitol
Metformina
Fructosa

| IT 1

împreună cu fenformin.

INH (izoniazidă)
Epinefrină și norepinefrină.

Toxine
Etanol
Metanol.

Defecte enzimatice congenitale
Glucoză-6-fosfatază
Fructoză 1,6-bisfosfatază
Carboxilază de piruvat

X-, Tratament

Tratați cauza
Dicloroacetatul a fost încercat
Bicarbonatul se administrează în cazul acidozei severe.

Complicațiile pe termen lung ale diabetului

Retinopatia diabetică

Aceasta este cea mai frecventă cauză de orbire la adulții cu vârste cuprinse între 30 și 65 de ani.

Leziunile pot fi împărțite în

Retinopatie simplă/fond
Retinopatie preproliferativă
Retinopatie proliferativă.

Primele modificări sunt creșterea permeabilității - capilarelor care progresează spre formarea anevrismelor saculare și fusiforme.

Retinopatie de fond fără maculopatie

Compus din
Dilatație venoasă
Microanevrisme periferice, hemoragii punctiforme mici și exudate dure mici.

Leziuni ale retinopatiei fundului de ochi
Creșterea permeabilității capilare
Ocluzia și dilatarea capilară
Microaneurism (evaginația capilarelor)
Șunturi arteriovenoase 1 III 1
Dilatarea venelor
Hemoragii (pete și pete): Acestea apar în straturile mai profunde ale retinei și sunt, prin urmare, rotunde și regulate; așa-numita hemoragie în flacără este frecventă la pacienții cu hipertensiune arterială.
Exudatele bumbace: Acestea sunt microinfarcte, adică zone neperfuzate înconjurate de inele de capilare dilatate; o creștere bruscă a numărului este un semn de prognostic slab.
Exudatele dure: Acestea se datorează filtrării proteinelor și lipidelor din capilarele deteriorate (Fig. 9.37).

Fig. 9.37: Hemorragias en forma de flama y exudados duros - hipertensión con diabetes

Edemul macular trebuie suspectat atunci când pierderea - acuității vizuale nu este corectată cu ochelari.

Nu există o amenințare imediată la adresa vederii. - Tensiunea arterială crescută și diabetul zaharat trebuie controlate. Fumatul și consumul de alcool trebuie evitate. Se recomandă controale oftalmologice regulate la fiecare 6 până la 12 luni.

Retinopatie preproliferativă

Compus din
tortuozitate venoasă perlată
Grupuri de microanevrisme
Hemoragii mici punctiforme și hemoragii retiniene mari.
Alterări microvasculare intraretiniene
Exudate multiple mici
Edem macular și scăderea acuității vizuale
Exudate perimaculare ± hemoragii retiniene de orice dimensiune.

Această etapă reprezintă un risc moderat de pierdere a vederii. Reducerile rapide ale nivelului de glucoză din sânge pot duce la apariția exudatelor moi și a sângerărilor. Prin urmare, nivelurile de glucoză trebuie reduse treptat.

Retinopatie proliferativă

õs și om

Neovascularizare
Fibroză
Maculopatie exudativă.

Această etapă este o urgență și este obligatorie o examinare oftalmologică urgentă.

Retinopatia proliferativă este mai frecventă la pacienții - tratați cu insulină decât la cei netratați cu insulină.

Leziunile sunt (Fig. 9.38 până la 9.40):
Formarea de noi vase (datorată hipoxiei retiniene secundare ocluziei capilarelor sau arteriolelor; vase noi deja formate în discul optic al retinei ca răspuns la zonele de retină ischemică)
Cicatrici retiniene (retinită proliferativă)
Hemoragie vitroasă

Dezlipirea de retină.

Ultimele două sunt complicații grave ale retinopatiei proliferative care provoacă pierderea bruscă a vederii la ochiul afectat.

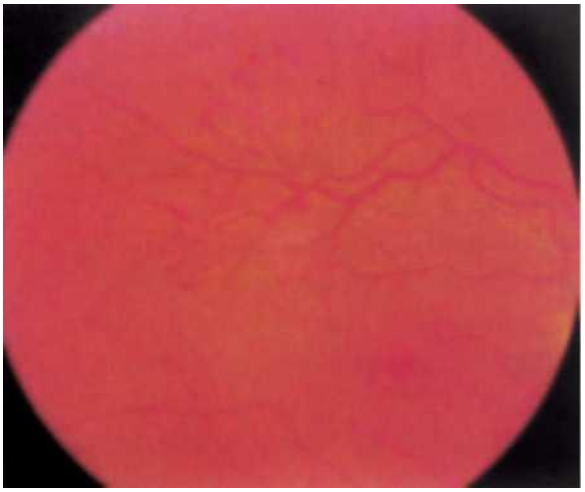

Fig. 9.38: Retinopatie diabetică proliferativă - periferică

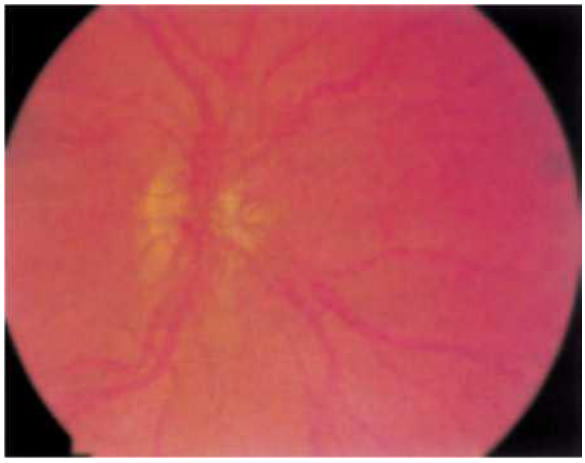

Fig. 9.39: Retinopatie diabetică proliferativă și anomalie a discului optic

Factori de risc pentru retinopatia diabetică

Frecventă la bărbații tineri; rară la copiii sub 10 ani, indiferent de durata diabetului de tip 1; frecvența retinopatiei crește după vârsta de 13 ani. Modificările care apar în timpul pubertății (cum ar fi creșterea factorului de creștere asemănător insulinei 14 și a hormonilor sexuali) sunt asociate cu această incidență crescută. Se consideră că hipertensiunea arterială și controlul glicemic deficitar sunt responsabile pentru incidența crescută a retinopatiei. Rezistența crescută la insulină, doza inadecvată de insulină și aderența deficitară la tratament sunt motivele controlului glicemic deficitar la adolescenții postpubertali.

Pacienții dezvoltă cataractă la o vârstă fragedă.

Rubeoza irisului

Este o dezvoltare a unor noi vase de sânge pe partea anterioară a suprafeței irisului și poate obstrucționa unghiul anterior al ochiului, ducând la glaucom.

Fig. 9.40: La retinopatía proliferativa-fotocoagulación con láser

Alte manifestări oculare

Formarea cataractei
Pupile diskinetice

Clasificarea anatomică a neuropatiei

Structura	*Tulburare*	*Etiologie*	*Semne și simptome*
Rădăcina nervoasă	Radiculopatie	Probabil vascular	Durere și pierderea sensibilității în dermatom
Mixt, nervos	Mononeuropatie	Probabil vascular	Durere, slăbiciune, scăderea sensibilității reflexe,

măduva spinării și craniul			pierderea senzorială
Terminații nervoase	Polineuropatie	Metabolic	Neuropatie cauzată de mănuși și șosete, slăbiciune ușoară, absența reflexelor
Terminații nervoase? Mușchi?	Amiotrofie diabetică	Un străin	Durere în partea din față a coapsei, slăbiciune a părții proximale
Ganglion simpatic	Neuropatie regional	Un străin	Hipotensiune posturală, anhidroză, impotență gastropatie, atonie vezică, diaree nocturnă

Glaucom
Neuropatie optică
Pareza musculară extraoculară
Pete flotante (hemoragie preretiniana sau vitroasă)
Acuitate vizuală fluctuantă (modificarea nivelului de zahăr din sânge)

Tratament

1. Fotocoagularea este piatra de temelie a tratamentului retinopatiei diabetice. Poate fi de două tipuri: lumină albă cu xenon și emisie laser (lumină monocromatică albastră sau verde). Reduce incidența sângerărilor și a cicatricilor și este întotdeauna indicată pentru neovascularizare.
   De asemenea, este utilizat în tratamentul microa-
   Pot apărea anevrisme, hemoragii și edem macular, chiar dacă stadiul de proliferare nu s-a dezvoltat încă. Pe o perioadă de două săptămâni, se creează mii de leziuni (fotocoagulare) pentru a reduce necesarul de oxigen al retinei, reducând astfel stimulul pentru neovascularizare.

Vitrectomia pars plana este utilizată pentru tratament

de hemoragie și dezlipire vitroasă nerezolvată-
a retinei (eroziuni retiniene, dezlipire, b. ^ Europa asimetrică-
cataractă, hemorríwiíalvilxK ʟ r ¡ 0 rJt | rqltJl glaucom,|
Infecția și pierderea vederii sunt complicații ale intervențiilor chirurgicale.

Durata și gradul de control glicemic al diabetului sunt cei mai importanți factori de risc pentru retinopatie. Pacienții, în general, nu prezintă simptome vizuale până când nu apar complicații tardive grave, pentru care nu există un tratament eficient. Prin urmare, screeningul regulat pentru retinopatie este obligatoriu pentru toți diabeticii.

Extracția extracapsulară a cristalinului cu implantare intraoculară. Această intervenție chirurgicală este indicată și atunci când nu se poate efectua o examinare adecvată a fundului de ochi sau când terapia cu laser retinian nu este posibilă din cauza cataractei.

Mobilitate articulară limitată (LJM, Sindromul mâinii diabetice)

Este frecventă la 15-30% dintre adolescenții cu diabet zaharat de tip 1; un subgrup prezintă un risc crescut cu 400-600% de a dezvolta complicații legate de hiperglicemie. Pacientul își ține mâinile împreună în poziție de rugăciune; pielea este sclerodermică, contractată și ceroasă; degetul al cincilea este afectat devreme (nu poate fi complet extins).

Neuropatia diabetică

Cea mai frecventă complicație cronică a diabetului. Tulburarea neuropatică include manifestări somatice sau ale sistemului nervos autonom (Fig. 9.41).

Clasificare (Fig. 9.42)

1.
2. Clasificare anatomică
   Clasificare clinică
   a. Polineuropatie periferică simetrică bilaterală
      Polineuropatie senzorială
      Polineuropatie senzoriomotorie mixtă

      iii. Polineuropatie motorie.

      simetrică sau

   Mononeuropatie (simplă sau multiplă)
   Nervii cranieni
   Nervii periferici
   Poliradiculopatie abdominală
   Neuropatie autonomă.

Factori implicați în etiologia și patogeneza neuropatiei diabetice

1.
   Metabolic
   Hiperglicemie
   Acumularea de sorbitol
   Epuizarea mionozitolului
   Deficiența pompei ATPază sodiu-potasiu
   Glicozilare proteică
2. Alterări ale lipidelor

Diferite tipuri de neuropatie diabetică

Caracteristici	*Fibră mare*	*Fibră mică*	*Motor proximal*	*Mononeuropatie acută*	*Paralizie prin presiune*
Pierderea senzorială	0 - +++	0 - ±	0 - ±	0 - ±	++
Durere	+ - ++	+ - +++	+ - +++	+ - +++	±
Reflexul osteotendinos	N - m	N - ¿	H	Normal	Normal
Deficit motor	0 - +++	0	+++	++	++

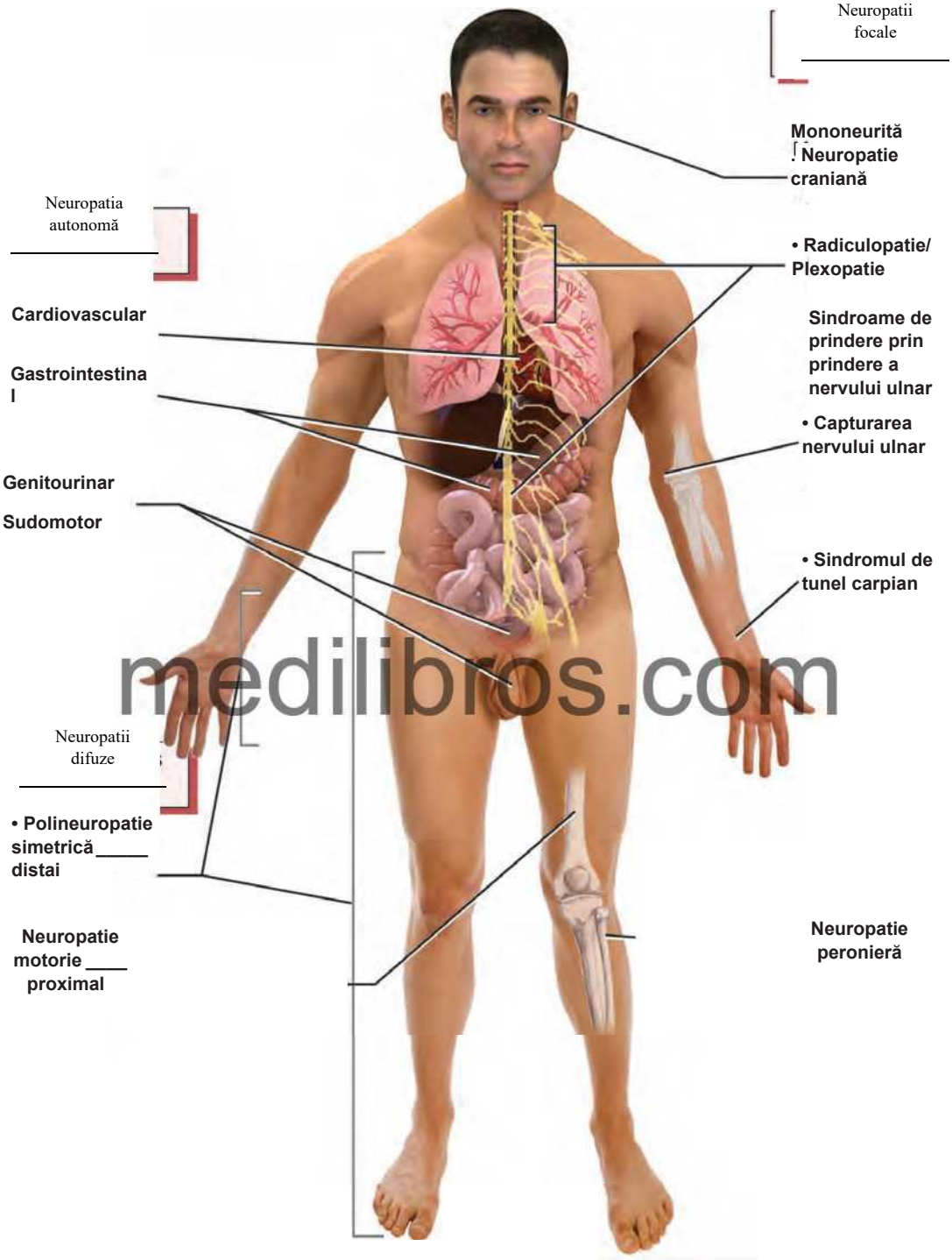

medilibros.com

Fig. 9.41: Neuropatii în diabet

Vascular
Alţii
Factori mecanici
Stres
Autoimunitate
Ereditar
Hipoglicemie.

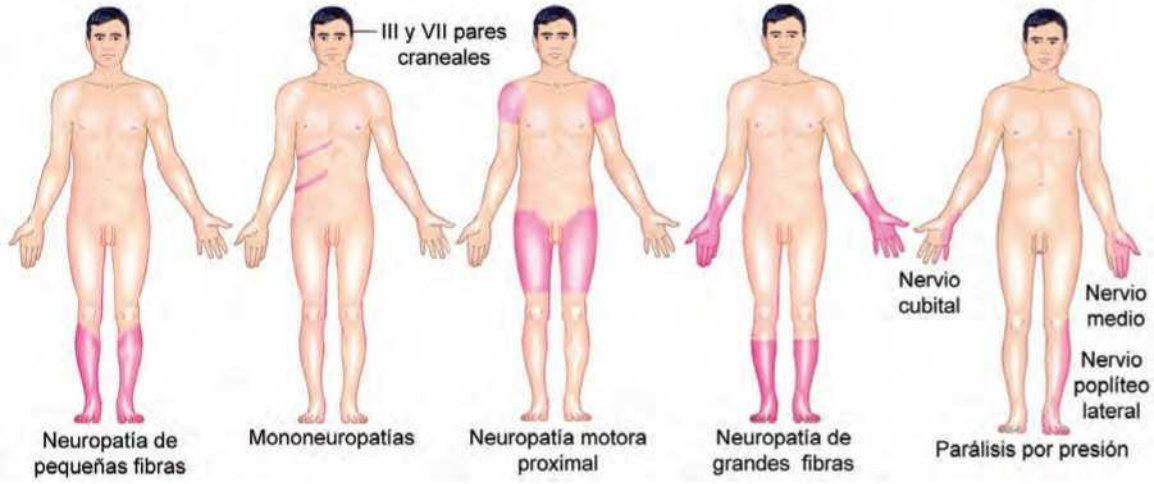

Fig. 9.42: Neuropatie diabetică

Neuropatia cu fibre mici (fibre C)
Simptomele neuropatiei
Durere și parestezii - arsură, înțepături, înțepături, furnicături, amorțeală și frig
Picioarele sunt mai afectate decât mâinile
Acut < 6 luni și cronic > 6 luni până la ani
Funcție autonomă scăzută - transpirație redusă și piele uscată
fluxului **sanguin** - picioare reci I 1
Funcția motorie și reflexele cerebrale profunde sunt intacte.
Riscul de ulcerații la picior și gangrenă
Depistarea precoce a senzației tactile și de înțepături afectate prin testele Waardemberg cu monofilament de nailon
Aplicarea topică a capsaicinei și clonidinei este utilă.

Neuropatia cu fibre mari
Atonia gastrică
Atonia veziculară
Disfuncția intestinului subțire
Atonia intestinului gros

Neuropatia semnelor
Afectarea simțului vibrațiilor și a poziției
Durere profundă de tip delta similară durerii de dinți.
Ataxie senzorială - mers clătinat
Atrofia mușchilor mici ai mâinilor și picioarelor
Scurtarea tendonului lui Ahile - piciorul equin
Creșterea fluxului sanguin - piciorul fierbinte
Neuroartropatia Charcot a diferitelor articulații .
Edem periferic

Clasificarea neuropatiei autonome la pacienții diabetici în funcție de sistemele implicate

Tulburări gastrointestinale
Disfuncție anorectală
Tulburări genito-urinare
Atonia vezicii urinare

fluxul retrograd al spermei spre vezica urinară
Pierderea

sensibilității

testiculare
Tulburări cardiovasculare
Hipotensiune ortostatică
Tulburări de ritm cardiac
Infarct miocardic nedureros
Managementul căilor respiratorii și tulburările de sunet
Tulburări autonome periferice: Disfuncție sudomotoră și piloerectoră; Tulburări vasomotorii
Hipotensiune ortostatică
Tulburări endocrine
Hipoglicemie
Răspuns contrareglator defectuos al epinefrinei și glucagonului
Percepție centrală defectuoasă
Deficit de norepinefrină (vascular) Tulburare polipeptidică pancreatică Tulburări renină

Disfuncție esofagiană
Afecțiuni ale glandelor lacrimale
Tulburări pupilare

Complicații speciale legate de neuropatie

Boala piciorului diabetic

Artropatia neuropatică (artropatia Charcot)

Pseudotabes și pseudosiringomielie

Neuropatii de captare

Pierderea senzației de durere viscerală

Mortalitate crescută (asociată cu neuropatie autonomă).

Test termic la vârf

TIP THERM este un dispozitiv de diagnosticare precoce a polineuropatiei simetrice care măsoară sensibilitatea pielii la temperatură. TIP THERM este fabricat dintr-un polimer metalic și aliaje metalice. Partea polimerică este caldă, în timp ce partea aliajului metalic este foarte rece datorită conductivității termice a materialelor.

Neuropatia diabetică poate duce la sindromul piciorului diabetic, rezultând ulcerații. Această polineuropatie simetrică implică atât fibrele nervoase mari, cât și cele mici. Fibrele mielinizate mari (A_a și A_p) detectează vibrațiile și senzațiile. Fibrele mielinizate mici (A _o) și fibrele C nemielinizate pot detecta senzația de temperatură.

Fig. 9.43: Test termic la vârf

Studiile arată o funcție anormală a fibrelor mici , care sunt de obicei afectate înaintea fibrelor lungi.

Deși discriminarea termică poate fi testată oriunde, cel mai bine este evaluată pe dosul piciorului (Fig. 9.43). Dacă nu se simte senzație pe dosul piciorului, testul se efectuează pe interiorul antebrațului. Pacientul nu trebuie să fie atent la procedură pentru a obține rezultate obiective.

A demonstrat o specificitate de 100% și o sensibilitate de 97,3% în diagnosticul neuropatiei diabetice, comparativ cu testele cu bioteziometru:

Notă: Testele de senzație vibratorie utilizând un diapazon de 128 MHz la baza primului deget de la picior, precum și capacitatea de a simți atingerea cu un monofilament - (dimensiunea monofilamentului - S07/10g) sunt teste utile pentru detectarea neuropatiei diabetice moderat avansate.

Testul monofilamentului

Pierderea precoce a senzației poate fi detectată la piciorul pacienților diabetici folosind monofilamentul de 10 g (Fig. 9.44).

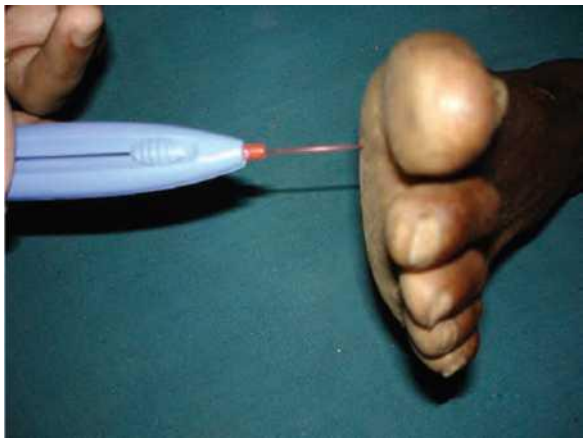

Fig. 9.44: Testul monofilamentului

Se selectează zece locuri, iar monofilamentul se aplică cu o presiune suficientă pentru a-l îndoi timp de cel puțin 2 secunde (Fig. 9.45). Testul se repetă de trei ori la fiecare loc și se consideră reușit dacă pielea răspunde corect la 2 din 3 aplicări . Dacă monofilamentul nu se simte în mai mult de 4 locuri, indică o pierdere a senzației de protecție. Riscul formării ulcerelor este mai mare. Acest test are o sensibilitate de 95% și o specificitate de 80%.

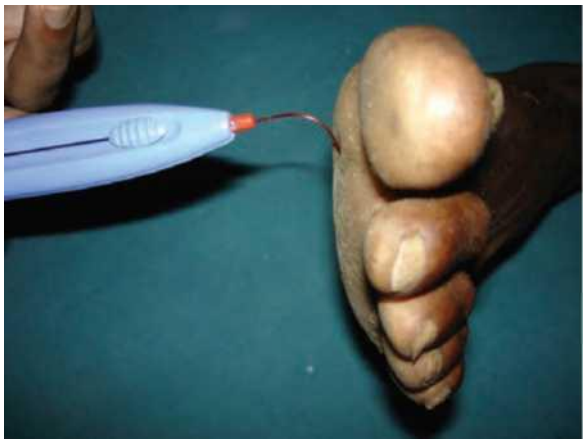

Fig. 9.45: Testul monofilamentului

Managementul neuropatiilor diabetice

Măsuri generale

Îmbunătățește controlul diabetului

Inhibitori ai aldoz reductazei: Acumularea de sorbitol joacă un rol în patogeneza

neuropatiei diabetice și a cataractei; calea sorbitolului poate fi blocată de aldoz reductază.

Ameliorarea factorilor care contribuie la apariția bolii, cum ar fi alcoolul , ischemia, hiperlipidemia, malnutriția, uremia și medicamentele neurotoxice.

Ameliorarea compresiei nervoase: Evitați îmbrăcămintea strâmtă, antiinflamatoarele, decompresia chirurgicală, tratamentul medicamentos simptomatic.

Tratamentul neuropatiei dureroase:

Se utilizează ibuprofen și sulindac; analgezicele narcotice nu sunt utile.

Antidepresivele triciclice, fenotiazinele (imipramina sau amitriptilina 50-150 mg/zi + gripfenazină 1 mg la fiecare 8 ore, se utilizează în tratamentul diferitelor cașexii neuropatice)

Carbamazepină - până la 200 mg la fiecare 8 ore (previne generarea potențialelor de acțiune)

Capsaicina topică - aplicarea topică acționează prin epuizarea substanței neurotransmițătoare nociceptive „P" în terminațiile nervoase senzoriale nemielinizate.

v. Gabapentină - 300 mg de trei ori pe zi (maxim 1800 mg/zi) sau pregabalină - 75-150 mg de două ori pe zi (maxim 600 mg/zi)

v i. Acid alfa-lipoic 0 mg / día IV por

v . ii. Transplant de pâine tico.

f. Neuropatie autonomă i. a

Gastropareză - metoclopramidă, inhibitori de colinesterază, domperidonă, eritromicină. Diaree

ii. diabetică - clonidină, codeină, loperamidă, difenoxilat, caopectat, colestiramină, antibiotice cu spectru larg, octreotidă 50-75 pgm de trei ori pe zi,

eu s/c. Constipație - laxative, metoclopramidă.

ii. Hipotensiune ortostatică - fludrocortizon, -

eu supraîncărcare cu sare, simpatomimetice.

v. Cistopatie diabetică - colinergice; Ejaculare

vi. retrogradă - maleat de bromfeniramină

vii. Sialore gustativă - anticolinergice, clonidină.

Măsuri de susținere, Proteze, Chirurgie

Îngrijirea picioarelor, tipul de încălțăminte

Dispozitive de susținere a picioarelor și gambelor

Ciorapi elastici

Fizioterapie

Mese mici și gastroenterostomie

Masajul vezicii urinare (manevra Credé: presiune suprapubiană aplicată manual pentru a facilita golirea vezicii urinare). Rezecția colului vezicii urinare

Măsurători chirurgicale ortopedice

Tratamentul disfuncției erectile diabetice

Terapia non-hormonală

Citratul de sildenafil, un inhibitor al fosfodiesterazei de tip 5, se utilizează în doze de 50–100 mg (25 mg pentru bărbații cu vârsta peste 55 de ani) cu 1 oră înainte de activitatea sexuală. Este contraindicat la pacienții cu boală coronariană și la cei care iau nitrați.

un 2 blocante (yohimbină)

Tadalafil: Este foarte similar cu sildenafilul. Este un inhibitor selectiv al guanozin monofosfatului ciclic (cGMP) și un inhibitor specific al fosfodiesterazei de tip 5 (PDE5). Se utilizează în doză de 10-20 mg cu o oră înainte de activitatea sexuală, iar efectul durează 24 de ore. Pacienții tratați cu nitrați sau alfa-blocante trebuie să evite administrarea acestui medicament.

Vardenafil - Similar cu tadalafilul, iar doza este de 10-20 mg cu o oră înainte de activitatea sexuală.

Alprostadilul (prostaglandina E1) 2,5-10 mcg se administrează prin injecție intracavernoasă sau aplicare intrauretrală pentru tratamentul disfuncției erectile. Complicațiile includ inducția care durează mai mult de 4 ore.

Terapia hormonală

Hipogonadism hipogonadotrofic - testosteron parenteral 200 mg IM.

Hiperprolactinemie sau tumoră hipofizară - întreruperea administrării medicamentelor cauzatoare, bromocriptină, îndepărtarea chirurgicală.

Terapie non-invazivă

Dispozitive de erecție cu vacuum Injecție intracavernoasă de agenți vasoactivi (papa verină, fentolamină, PG-E).

Terapia invazivă

Proteză peniană

Precauții cu anestezicele

Proteză penianăOperație de bypass arterial microvascular.

Piciorul diabetic

Aceasta este o complicație a diabetului zaharat, cauzată de interacțiunea mai multor afecțiuni, cum ar fi boala vaselor mari, neuropatia, infecția, vindecarea deficitară a rănilor și, eventual, afectarea vaselor mici (microangiopatie).

- Rezultatele pierderii senzației sunt traumatisme nerecunoscute cauzate de încălțăminte neadecvată, arsuri cauzate de apă fierbinte, obiecte ascuțite sau la tăierea unghiilor de la picioare etc.

Deficitele motorii care cauzează deformări ale piciorului produc puncte de presiune anormale pe zonele portante. Neuropatia autonomă duce la afectarea constricției și dilatării nervilor, ceea ce poate compromite micromediul riolar.

- La deficiente vasodilatación en respuesta al calor o infección en combinación con el deterioro de la sutisular local.

Anhidroza provoacă uscăciune a pielii cu fisuri și crăpături, predispunând la infecții secundare.

Hipersensibilitatea la denervare (vasoconstricție ca răspuns la frig) poate contribui la dezvoltarea ulcerelor piciorului diabetic.

Prin urmare, neuropatia periferică este considerată o tulburare primară a leziunilor piciorului diabetic, iar insuficiența vasculară este un factor secundar important.

Ulcerele sunt nedureroase și au un aspect proeminent . Piciorul este caracteristic cald, iar pulsul este ușor palpabil. Infecția secundară este frecventă și poate duce la gangrenă umedă. Radiografiile pot evidenția osteomielită cu sechestrare și distrugere osoasă.

Stres repetitiv cauzat de un gât asemănător unui trandafir, care provoacă dureri la nivelul degetelor și amortizare al metatarsului.

Infecțiile picioarelor la pacienții diabetici sunt clasificate în două categorii.

edilib

Infecții care nu amenință extremitățile (superficiale , fără toxicitate sistemică, celulită mai mică de 2 cm, ulcerație care nu se extinde complet prin piele, absența ischemiei semnificative). S. aureus este principalul agent patogen implicat.

Infecții care amenință extremitățile (celulită extinsă , limfangită, ulcerul pătrunde prin piele în țesutul subcutanat, ischemie pronunțată).

Caracteristicile clinice ale piciorului diabetic

În principal neuropatic	*În principal ischemic*
Fierbinte	Rece
Impulsuri care ricoșează	Absența impulsurilor
Sensibilitate scăzută	Sentiment de neatins
Piele roz	Piele albită de lifting
Anhidroză	-
Formarea calusului	-
Crăpături și fisuri	-
Ulcerație nedureroasă	Ulcerație digitală
Ulcerație dureroasă	Gangrena digitală
Îmbinări Charcot	-
Uzura mușchilor interosos	-
Degete cu gheare	-
Edem neuropatic	Edem asociat cu insuficiență cardiacă decompensată

Infecțiile polibacteriene sunt frecvente. Sunt implicați frecvent *Staphylococcus aureus,* streptococi de grup B, enterococi și bacili gram-negativi, împreună cu anaerobi .

Manejo

Instrucțiuni generale: Pacienților li se recomandă să nu fumeze. Nu trebuie să meargă pe suprafețe dure sau pe nisipul de pe plajă, în special desculți . Nu trebuie să utilizeze benzi adezive sau substanțe chimice pentru a îndepărta leziunile sau bătăturile. Trebuie să poarte ciorapi sau șosete potrivite. Încălțămintea trebuie să fie confortabilă în momentul achiziționării. Încălțămintea din piele este preferabilă și cea mai potrivită pentru purtarea seara, când picioarele se umflă. Trebuie evitată încălțămintea cu vârful ascuțit. Unghiile de la picioare trebuie tăiate drept cu o unghieră. O pedichiură regulată trebuie efectuată săptămânal pentru a debrida leziunea.

Ameliorați zonele cu presiune ridicată prin repaus la pat și purtarea de încălțăminte confortabilă.

Dacă este prezentă celulită, spitalizați pacientul și începeți administrarea intravenoasă de antibiotice (benzilpenicilină 600 mg/6 h IV și flucloxacilină 500 mg/6 h IV ± metronidazol 500 mg/

- 8 ore intravenos sau cefazolină intravenoasă). Pentru infecțiile ușoare, se poate administra clindamicină, cefalexină sau dicloxacilină pe cale orală timp de 2 săptămâni .

Terapia antimicrobiană intravenoasă este recomandată de 10-12 săptămâni în prezența osteomielitei.

Indicații absolute pentru intervenție chirurgicală

Abces sau infecție profundă

Răspândirea infecției anaerobe

Osteomielită

Ischemie severă sau gangrenă/durere de repaus

Artrită supurativă.

Tratamente noi

Aplicare topică a factorului de creștere derivat din trombocite pentru ulcerul diabetic

Echivalente de piele umană vie - prin tehnica ingineriei tisulare.

Nefropatia diabetică (DN)

Aproximativ 50% din bolile renale în stadiu terminal se datorează nefropatiei diabetice. Aproximativ 35% dintre pacienții cu diabet zaharat de tip 1 dezvoltă această complicație . În diabetul zaharat de tip 2, prevalența variază între 15% și 50%.

Există două modele patologice distincte.

Glomeruloscleroza difuză: Aceasta constă în lărgirea membranei bazale glomerulare și îngroșarea mezangială.

Glomeruloscleroza nodulară: Există o depunere de material PAS la periferia smocurilor glomerulare (leziune Kimmelstiel-Wilson). În plus, există hialinizare a arteriolelor aferente și eferente, precum și noduli sferici (picături) în capsula Bowman, dopuri de fibrină și ocluzie glomerulară. Glomeruloscleroza nodulară Kimmelstiel-Wilson și nodulii sferici sunt patognomonici ai nefropatiei diabetice.

Stadiile nefropatiei diabetice

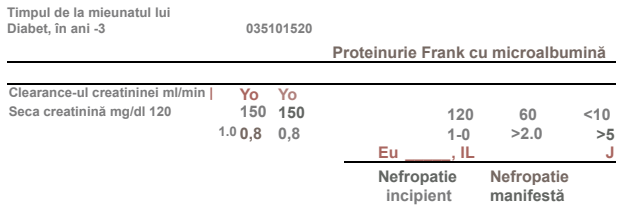

Curba temporală a nefropatiei diabetice

Hiperfiltrare glomerulară și nefromegalie. Leziuni glomerulare precoce (expansiunea matricei mezangiale și îngroșarea membranei bazale glomerulare). Apar la 18-36 de luni după debutul DIABETULUI DE TIP I. ■ L k

Etapa I

Etapa II

Stadiul de microalbuminurie (ND incipient)I cu hipertensiune arterială persistentă > 140-160/90 mm Hg.

Excreția de albumină este cuprinsă între 30-300 mg/zi.

Etapa III

Excreția urinară de albumină - 20 până la 200 g/min.

Microalbuminuria este cauzată de o scădere a concentrației de heparan sulfat anionic proteoglican în membrana bazală glomerulară. Diagnosticul se pune prin detectarea unei excreții urinare de albumină >15 micrograme/min (30 mg/zi) în 2-3 probe colectate pe o perioadă de 6 luni.

Filtrarea persistentă a proteinelor mai mare de 500 mg/zi este predictivă pentru macroproteinurie ulterioară. Stadiul IV Nefropatie clinică (macroproteinurie).

Odată ce apare macroproteinuria, există o scădere constantă a RFG de aproximativ 1 ml/min/lună.

Boală renală terminală în stadiul V

Azotemia se dezvoltă de obicei după 10 ani, progresând spre sindrom nefrotic și ulterior spre boală renală în stadiu terminal.

A, Tratament

Inhibitorii enzimei de conversie a angiotensinei încetinesc progresia nefropatiei diabetice, în special în stadiul de microalbuminurie. Sunt utili la pacienții hipertensivi cu diabet.

Dacă proteinuria persistă după 3 luni de tratament , doza de medicament este crescută până când albuminuria dispare sau se atinge doza maximă tolerabilă.

Dacă inhibitorii ECA sunt contraindicați, se pot utiliza blocante ale canalelor de calciu (non-dihidropiridine - verapamil sau diltiazem).

Dietă săracă în proteine

giotensina (IECAs) son útiles para la disminución en la

Hipoaldosteronismul hiporeninemic asociat cu acidoza tubulară renală poate necesita soluții alcalinizante (soluție Shohl); trebuie evitată administrarea externă de potasiu. Fludrocortizonul este rareori necesar pentru tratarea hiperkaliemiei.

Plan de dializă sau transplant renal pentru pacienții cu insuficiență renală în stadiu terminal.

Sarcina și diabetul

În timpul sarcinii, efectele hormonale și metabolice cresc tendința spre cetoacidoză și hipoglicemie (datorită terapiei agresive cu insulină).

Efectul diabetului asupra sarcinii

O ry^ S ¡!ei ^^^ Q aJ Ç ej C c m génitas se S

Aumenta en los niños nacíaos ae madres diabéticas que tienen un pobre controles de la diabet în timpul primului trimestru al embarazo.

Polihidramniosul este frecvent la femeile diabetice cu diabet zaharat slab controlat și poate duce la naștere prematură. Hiperglicemia maternă sau fetală poate provoca hipoxie fetală sau asfixie în al treilea trimestru de sarcină. Dacă glicemia preprandială este peste 150 mg/dl, este necesară monitorizarea fetală atentă. Macrosomia fetală este, de asemenea, frecventă (greutate la naștere > 4 kg, corespunzând percentilei 90 pentru vârsta gestațională). Restricția creșterii intrauterine poate apărea la femeile diabetice cu boli vasculare sau hipoglicemie persistentă.

Alte riscuri neonatale includ sindromul de detresă respiratorie, hipoglicemia, hiperbilirubinemia, hipocalcemia și alimentația deficitară.

Dezvoltarea fetală

Incidența anomaliilor congenitale la copiii mamelor diabetice este de 6-12%, în timp ce este de doar 2% în populația non-diabetică. Malformațiile congenitale întâlnite la copiii mamelor diabetice includ:

Regresia fluxului

Anencefalie

3. Espina bífida, hidrocefalia y defectos del SNC Anomalías
4. cardiacas (Transposición de grandes vasos, defectos septales auricular y ventricular) Atresia anorrectal
5. Anomalías renales (agenesia, riñón quístico, doble uréter)
6. Situs inverso.
7.

Cualquier intervención para reducir la incidencia las principales anomalías congénitas debe hacerse da
etapas muy tempranas del embarazo, es decir, entre las 5 y 8 semanas de gestación. Esto implica que
el GPP debe mantenerse < 160 mg/dl antes de la concepción en mujeres con diabetes que planean
embarazarse. Se les debe dar orientación sobre la anticoncepción efectiva.

A las 16-18 semanas, se debe medir la alfafetoproteína sérica materna y se debe realizar el estudio de ecografía del feto a las 20 semanas para descartar defectos del tubo neural.

La ecocardiografía se debe hacer en la semana 22 en pacientes que tienen aumento de la hemoglobina glicosilada en el embarazo. El ultrasonido también es útil para detectar el crecimiento y tiempo de embarazo

La hiperglucemia materna > 130 mg/dl se asocia

al nacimiento de bebés con exceso de peso de ^ase^v A2) ^teadentadeintol. diabéticas

(MACROSOMjA)|E^ifiJrecimiento excesivo| j \

y la acumulación de grasa es debido a la hiperglucemia|

del
fetal.

En contraste con la macrosomía, el feto de una mujer con diabetes puede tener un retraso del crecimiento intrauterino debido a la disminución de la perfusión útero-placentaria; el oligohidramnios es común.

Criterii de selecție și diagnostic pentru diabetul zaharat gestațional (criteriile O'Sullivan-Mahan)

Detectarea se efectuează prin măsurarea glucozei plasmatice după cum urmează:

Se administrează tuturor femeilor însărcinate care nu au fost identificate cu GI înainte de săptămâna 24: 50g VO de glucoză între săptămâna 24 și 28, indiferent de ora din zi sau de ultima masă.

Glicemia plasmatică venoasă se măsoară 1 oră mai târziu.

O valoare > 140 mg/dl indică necesitatea unui test de toleranță la glucoză.

Diagnosticul diabetului gestațional

Se administrează 100 g de glucoză orală după un post alimentar nocturn de cel puțin 8 ore, dar nu mai mult de 14 ore, și după minimum 3 zile de dietă nerestricționată (> 150 g de carbohidrați) și activitate fizică.

Diabetul zaharat de tip I

Fără complicații: Absența retinopatiei, nefropatie, neuropatie, boală coronariană sau hipertensiune arterială.

Cu complicații: Prezența unuia sau mai multor complicațiile menționate .

Se mide glucosa plasmática en ayuno y 1, 2 y 3 horas después de una carga de glucosa (no se permite fumar durante la prueba y el paciente no debe realizar ninguna actividad física).

Dos o más de las siguientes concentraciones de glucosa venosa plasmática deben ser iguales o superiores al diagnóstico positivo.

Ayuno 105 mg/dl (5.8 mmol/L)
hr 190 mg/dl (10.6 mmol/L)
hr 165 mg/dl (9.2 mmol/l)
hr 145 mg/dl (8.1 mmol/l)

Clasificación de la Intolerancia a los Carbohidratos en el

Clase	*Criterios de clasificación*
DM gestacional (DMG) DMG-Clase A1	Intolerancia de carbohidratos de diversa severidad variable que inicia en el embarazo actual. Glucosa en ayuno normal durante el embarazo; plasma venoso < 105 mg/dl. Glucosa en ayunas que excede de lo normal para el embarazo; plasma venoso > 105 mg/dl por lo menos en 2 ocasiones*
Antecedente de DMG DMG-Clase A2	embarazo previo sin Después del parto se reclasifica después de 75 g de glucosa oral (puede ser normal, intolerante a la glucosa o diabetes mellitus).
Antecedente de DMG	diabética después lerancia a la glucosa en un que se halla diagnosticado d parto (la prueba de tolerancia a la glucosa fue normal, intolerante o no se realizó).

* Criterios para la Clase A1 y A2 en DMG anterior es similar a la de DMG.

Diabetes Mellitus Pregestacional

Diabetul zaharat de tip 2

Fără complicații

Cu complicații.

Fazele îngrijirii diabetului

Gestațională înainte de concepție

Stabilirea nivelului de glucoză din sânge preprandială (PPG)

Primul trimestru (GPP > 9 mmol pe litru) sau (160 mg/dl): Risc de avort și anomalii congenitale; se recomandă prudență la monitorizarea cetonemiei.

trimestru (GPP > 7 mmol pe litru) sau (130 mg/dl): Macrosomia este frecventă; se monitorizează valorile leucinei, treoninei, acizilor grași liberi și glucozei.

În primul trimestru (GPP > 7 mmol pe litru) sau (130 mg/dl): Sindromul de detresă respiratorie și nașterile de copii morți sunt frecvente. Cetonemia trebuie monitorizată.

Postpartum (GPP > 10 mmol per litru) sau (180 mg/dl): Se recomandă îndrumări privind alăptarea, contracepția și dezvoltarea copilului .

glicemie à jeun între 60-100 mg/dl și o glicemie postprandială între 100-130 mg/dl.

Managementul dietetic la femeile diabetice

Cheia managementului este dieta.

Aportul caloric trebuie să fie mai mic pentru a evita creșterea

în greutate (> 2 kg pe lună în primul trimestru și > 2 kg în al doilea și al treilea trimestru)

Reacțiile hipoglicemice nu trebuie tratate excesiv pentru a minimiza hiperglicemia de rebound.

Pentru simptome de hipoglicemie moderată - 240 ml de lapte

Dacă glicemia este < 60 mg/dl, trebuie administrate 10 grame de carbohidrați^ eScciio n^ápiBaidMkofca 1 sau 4 oz (240 ml) suc | | | Yo

În cazul hipoglicemiei severe, pacientul trebuie să aibă la îndemână glucagon și acesta trebuie administrat subcutanat.

Tratamentul cu insulină în timpul sarcinii

Majoritatea femeilor însărcinate cu diabet necesită cel puțin două injecții zilnice cu un amestec de insulină regulată și insulină cu acțiune intermediară pentru a preveni hiperglicemia à jeun și postprandială. Două treimi din insulină pot fi administrate înainte de micul dejun și o treime înainte de cină. Glicemia à jeun este mai bine controlată prin amânarea dozei de seară de insulină cu acțiune intermediară până la culcare, ceea ce previne hipoglicemia nocturnă.

Managementul obstetrical

a. Monitorizarea fetală înainte de naștere este necesară

În timpul celui de-al treilea trimestru (26-34 de săptămâni), pentru a reduce probabilitatea decesului fetal, fătul este monitorizat prin înregistrarea activității fetale.

Monitorizarea ritmului cardiac fetal (teste de stres și non-stres)

Ecografie.

Timpul țintă pentru naștere ar trebui să fie de 38 de săptămâni sau mai târziu pentru a reduce morbiditatea neonatală cauzată de nașterea prematură.

Maturitatea pulmonară fetală trebuie evaluată prin analiza lichidului amniotic pentru raportul lecitină-sfingomielină (L/E) sau fosfatidilglicerol (GF).

Un raport L/E > 3,5 sau prezența GF prezice cel mai mic risc de sindrom de detresă respiratorie.

Dacă fătul este mare (> 4200 g), este indicată o cezariană pentru a evita leziunile umărului și traumatismele în timpul nașterii.

În caz contrar, travaliul poate fi indus prin monitorizarea continuă a ritmului cardiac fetal. În timpul travaliului, glicemia maternă trebuie menținută între 80-100 mg/dl prin perfuzie intravenoasă de insulină (0,5-2 unități/oră) utilizând soluție Ringer sau soluție salină izotonică 0,9%.

Mamele diabetice ar trebui încurajate să alăpteze. Întreruperea bruscă a alăptării poate provoca o creștere temporară a sensibilității la insulină.

Dispozitivele contraceptive intrauterine sunt eficiente la femeile diabetice, iar dozele mici de contraceptive secvențiale nu afectează profilurile glicemiei și lipidice la femeile diabetice cu vârsta < 35 de ani.

Sistem de operare și cod necesară pentru

Intervenția chirurgicală este o afecțiune stresantă , fie că este efectuată electiv sau ca urgență. Aceasta duce la producerea de hormoni catabolici precum cortizol, catecolamine, glucagon și hormon de creștere, atât la persoanele sănătoase, cât și la cele cu diabet. Monitorizarea atentă a glicemiei este

Evitați hiperglicemia și complicațiile acute (cetoacidoză diabetică, hipoglicemie)

Permite un răspuns inflamator normal și vindecarea rănilor.

Modificarea terapiei cronice

Se ghidează în funcție de tratamentul obișnuit al pacienților și de tipul de intervenție chirurgicală.

Pacienții tratați doar cu dietă adesea nu necesită măsuri suplimentare. Pentru pacienții cu hiperglicemie à jeun sau postprandială > 200 mg/dl, se recomandă insulina umană.

Pacienții care utilizează agenți hipoglicemianți orali trebuie să întrerupă administrarea acestora cu o zi înainte de intervențiile chirurgicale majore , deoarece este posibil să necesite insulină. Pacienții care suferă intervenții chirurgicale minore pot primi în continuare medicamente hipoglicemiante orale. Cu toate acestea,

Administrarea medicamentelor orale trebuie întreruptă în dimineața operației și reluată când pacienții încep să mănânce corect.

Pacienții care primesc tratament cu insulină necesită ajustări ale dozei. Hipoglicemia trebuie prevenită, iar soluția de dextroză trebuie să fie ușor disponibilă .

În diabetul zaharat de tip 1

Administrarea neîntreruptă de insulină este esențială pentru a preveni disease-aortică disfuncțională (CAD). Cel puțin jumătate din doza zilnică de insulină trebuie administrată în ziua intervenției chirurgicale. Administrarea de dextroză 5% este utilă pentru a limita lipoliza și ketogeneza la pacienții aflați à jeun. Trebuie efectuată monitorizarea periodică a glucozei, electroliților și cetonelor din urină. Pentru pacienții care utilizează terapie convențională, o doză de insulină cu acțiune intermediară trebuie administrată dimineața, înainte de operație.

Se efectuează o intervenție chirurgicală minoră, iar apoi insulina poate fi administrată de două ori pe zi.

oeración se continua durante

Hiperglicemia este tratată cu suplimente regulate de insulină, administrate la fiecare 4-6 ore până la reluarea administrării orale. La pacienții cu MDII sau CSII, insulina bazală administrată înainte de intervenția chirurgicală este continuată în perioada perioperatorie.

În diabetul zaharat de tip 2

Pacienților care necesită doze mari de insulină exogenă (mai mult de 50 de unități pe zi) li se administrează insulină preoperator și în perioada imediat postoperatorie. Două treimi din doza totală este insulină cu acțiune intermediară, iar restul este insulină regulată.

Terapie intravenoasă cu insulină perfuzabilă: Procedurile extrem de stresante , cum ar fi revascularizarea coronariană (bypass), transplantul de rinichi etc., pot necesita perfuzie de insulină în perioada preoperatorie (0,5-1 unitate/oră), în perioadele intra și postoperatorie până la înlocuirea medicamentelor orale sau când insulina poate fi administrată subcutanat.

Intervenția chirurgicală de urgență poate fi necesară în ciuda hiperglicemiei severe, cetoacidozei diabetice sau HHSNC; se preferă perfuzia intravenoasă de insulină împreună cu înlocuirea volumului intravascular.

În perioada perioperatorie, se evaluează complicațiile

Ghiduri pentru gestionarea diabetului perioperator cu perfuzie intravenoasă de insulină

Douăzeci și cinci de unități de insulină umană regulată în 250 ml de soluție salină normală 0,9% sunt conectate la o linie de întreținere a fluidelor perioperatorie (dextroză 5% la o rată de 100 ml/oră).

	Insulină	
Glicemie mg%	*unități / oră*	*ml / oră*
< 80	0	0
81 - 100	0,5	5
101 - 140	1	10
141 - 180	1,5	15
181 - 220	2	20
221 - 260	2,5	25
261 - 300	3	30
301 - 340	4	40
> 341	5	50

Si la glucosa en sangre disminuye a 80 mg%, suspender la insulina y administrar dextrosa al 50% en bolo IV. Una vez que la azúcar en sangre es > 80 reiniciar la infusión de insulina.

Los requerimientos de insulina disminuyen en los la

pacientes en tratamiento con dieta o fármacos orales,

cronice ale diabetului ; adică, pacienții cu boli cardiovasculare și neuropatie autonomă sunt susceptibili la infarct miocardic asimptomatic. Ulcerele de presiune sunt frecvente la pacienții cu neuropatie, în special atunci când sunt imobilizați pentru perioade lungi de timp. Enteropatia poate modifica răspunsurile la intervențiile chirurgicale gastrointestinale și la anestezie.

• Necesarul de insulină este crescut la pacienții cu obezitate, sepsis, terapie cu steroizi, transplant renal, bypass coronarian.

Evaluare preoperatorie

Evaluarea funcției cardiovasculare și renale

Verificați semnele de neuropatie autonomă (în special)

Evaluarea controlului diabetului (estimarea HbA1, monitorizarea glicemiei preprandiale de 4 ori pe zi)

Revizuirea tratamentului pentru diabet.

Înlocuiți insulina cu acțiune prelungită cu insulină cu acțiune intermediară.

Întrerupeți tratamentul cu sulfoniluree (cu acțiune prelungită) sau biguanide (metformin) și înlocuiți-le cu insulină, dacă este necesar.

Criterii pentru transplantul simultan de pancreas și rinichi

Criterii de includere

Diabetul zaharat insulinodependent

Vârsta 18-55 ani

Nefropatie diabetică stabilită (creatinină serică > 2 mg/dl)

Criterii de excludere

Rezervă cardiacă insuficientă (prin ecocardiografie, scintigrafie de perfuzie)
Boala vasculară periferică
Boală psihiatrică foarte gravă
Abuzul de substanțe (droguri, alcool)
Cancer
Infecție activă.

Hipoglicemia la adulți

Hipoglicemia este o anomalie biochimică și nu o boală.

Criterii de diagnostic

Nivelul de glucoză	*Stare de post*	*Starea alimentării*
Glucoză plasmatică	< 60 mg/dl	< 50 mg/dl
Sânge integral	< 50 mg/dl	< 40 mg/dl

Triada Whipple *pentru* diagnosticul hipoglicemiei
Simptomele hipoglicemiei
Niveluri scăzute de glucoză plasmatică
Ameliorarea simptomelor după creșterea nivelului de glucoză plasmatică.

O valoare aleatorie a glicemiei < 50 mg/dl sugerează hipoglicemie.

Homeostazia lui I

Creierul este cel mai important organ care consumă glucoză (necesar de 100 g/zi). Alte organe care utilizează glucoza drept principal combustibil sunt globulele roșii (35 g/zi) și mușchii (30 g/zi). Alte țesuturi utilizează predominant acizi grași liberi sau corpi cetonici.

Glucoza este produsă în principal de ficat în perioade scurte de post. Glucoza este produsă prin două căi separate.

Glicogenoliza: Șaptezeci și cinci la sută din producția de glucoză se face prin această cale, în special în timpul unui post nocturn.

Gluconeogeneza: Aceasta este sinteza de glucoză nouă din surse non-carbohidrați. Cele trei substraturi principale sunt lactatul, derivat din țesuturile periferice; aminoacizii eliberați de mușchi; și glicerolul, derivat din descompunerea trigliceridelor în țesutul adipos. Doar 25% din producția hepatică de glucoză este derivată din gluconeogeneză după postul peste noapte. Când contribuția glicogenolizei încetează, gluconeogeneza devine dominantă pe măsură ce perioada de post continuă.

Consumatorii obligatorii de glucoză continuă să -funcționeze normal, chiar și după un post prelungit, datorită unor mecanisme puternice de apărare.

În timpul postului, nivelurile de glucoză din sânge scad (cu 15-20 mg/dl), iar nivelurile de insulină scad și se stabilizează la un nivel mai scăzut. După masă , există o creștere a concentrației de glucoză din sânge, urmată de o creștere a concentrației de insulină din sânge. Acest răspuns este mai pronunțat la persoanele obeze decât la persoanele slabe. Cincizeci la sută din insulină este metabolizată în ficat, iar restul circulă și acționează asupra a trei receptori specifici din ficat, mușchi și țesutul adipos.

Hipoglicemia este mai bine tolerată de femei. Acestea nu dezvoltă simptome până când nivelul glicemiei nu scade la 35-40 mg/dl.

Zece procente din glucoză sunt transformate în glico-

Hipoglicemie

La persoanele normale: nivelurile de epinefrină, norepinefrină și glucagon cresc rapid, în timp ce nivelurile de cortizol cresc lent, la fel ca și hormonul de creștere, în timpul hipoglicemiei. Acest răspuns este declanșat de receptorii sensibili la glucoză din hipotalamus și continuă timp de 8-10 ore.

[ez] pui ueniu [e] M giuuusa

medilibrosxom

În diabetul de tip 1: În primii 5 ani de la debutul diabetului de tip 1, răspunsul glucagonului la hipoglicemie se pierde. După 10 ani, răspunsul adrenalinei se pierde și el, chiar și în absența neuropatiei autonome. Alți hormoni reglatori continuă să funcționeze. Acest lucru duce la incapacitatea de a recunoaște simptomele hipoglicemice produse de adrenalină, iar persoanele devin mai predispuse la hipoglicemie în timpul terapiei.

Hormona	*Inicio de*		*Efectos*
	Secreción	*Acción*	
Epinefrina, norepinefrina	Rápida	Rápida	Inhibe la utilización de glucosa por el músculo; aumenta la Igluconeo- génesis hepática y estimula la secreción de glucagón; inhibe la secreción de insulina; estimula la glucogenólisis hepática
Glucagón	Rápida	Rápida	Aumenta la glucogenolisis hepática; aumenta la gluconeogénesis hepática
Cortisol	Tardía	Probablemente inmediata	Aumenta la gluconeogénesis hepática, inhibe la utilización de glucosa por el músculo
Hormona de crecimiento	Tardía	Tardía	Inhibe la utilización de glucosa por el músculo; aumenta la gluconeogénesis hepática

cu insulină. Din această cauză, pacienții suferă de „hipoglicemie asimptomatică" din cauza glucagonului, epinefrinei și a unui răspuns autonom afectat al sistemului nervos.

În diabetul de tip 2: Nivelurile hormonilor contrareglatori rămân normale.

Semne și simptome ale hipoglicemiei

Simptome adrenergice (activitate crescută a sistemului nervos autonom, cauzată de o scădere rapidă a nivelului de glucoză):
Slăbiciune, transpirații, tahicardie, palpitații, tremor, nervozitate, iritabilitate, senzație de furnicături în gură și degete, foame, greață, vărsături.

Simptome neuroglicopenice (datorită scăderii activității sistemului nervos central, necesită un nivel absolut scăzut de glucoză): Cefalee, hipotermie, tulburări de vedere, apatie mentală, confuzie, amnezie, convulsii, comă.

Relația dintre glucoza plasmatică și semnele de hipoglicemie.
90-75 mg% Inhibarea secreției de insulină
75-60 mg% secreție de glucagon, epinefrină și GH 60-45 mg% secreție de cortizol , djlf undón ,

mPQIlin

45-30 mg% Letargie II III K/ I
30-15 mg% Comă, convulsii
< 15 mg% Leziuni cerebrale permanente și deces

Hipoglicemia à jeun

Cauze

Cea mai frecventă cauză este tratamentul cu insulină sau sulfoniluree la un diabetic cunoscut.

Cauzele pot fi rememorate de pneumotehnicienii EXPLAIN.

Medicație exogenă - Consum excesiv de alcool **,** insulină, sulfoniluree, chinină, sulfonamide, salicilați

Insuficiență **hipofizară**

Insuficiență hepatică (**ficat**) și defecte enzimatice ticuri ereditare (glucozo-6-fosfatază, piruvat carboxilază, fructoză 1, 6-bisfosfatază, glicogen sintază etc.)

A. Boala Addison

Creșterea secreției de **insulină**
Tumora cu celule insulare
Secreție ectopică de insulină **N N** neoplazie pancreatică

Alte cauze includ:

Anticorpi împotriva insulinei
Autoanticorpi antireceptori de insulină
Septicemie
Malaria falciparum
Insuficiencia renal
Insuficiență cardiacă congestivă.

Hipoglicemia à jeun este treptată și prelungită. Răspunsul adrenergic este inversat de glucoză sau de o masă.

Medicamente

Insulina este cel mai frecvent medicament care provoacă hipoglicemie. Sulfonilureele sunt următorul agent ca frecvență. Multe alte medicamente potențează acțiunea sulfonilureelor. Acestea includ sulfonamide, cloramfenicol, clofibrat, diquomarol, kinină, inhibitori MAO, fenilbutazonă și oxitetraciclină.

Salicilații, pentamidina și propranololul pot provoca hipoglicemie atunci când sunt administrate singure.

Tratament

Se recomandă recoltarea de sânge pentru determinarea glucozei, insulinei, peptidului C și sulfonilureelor.

Tratamentul trebuie să înceapă înainte ca rezultatele biochimice să fie disponibile. Răspunsul este dramatic.

Tratamentul inițial constă în 50 ml de glucoză 50%, urmată de o **perfuzie** intravenoasă continuă de glucoză până când - pacientul este capabil să mănânce. Înlocuirea glicogenului hepatic este ineficientă cu cantități mici de glucoză intravenoasă, de unde și importanța accentuării aportului alimentar.

Hipoglicemia cauzată de sulfoniluree poate dura perioade lungi de până la câteva zile, iar recăderile sunt frecvente. Dacă perfuzia de glucoză este oprită prematur, pacientul poate recidiva în comă. Efectele hipoglicemice prelungite pot fi cauzate de interacțiuni medicamentoase , boli hepatice sau renale.

În hipoglicemia indusă de insulină, poate fi indicat glucagonul (1 mg subcutanat). Cu toate acestea, pe lângă stimularea glicogenolizei hepatice, acesta stimulează și secreția de insulină și, prin urmare, nu trebuie administrat în cazul hipoglicemiei induse de sulfoniluree.

Pacienții care nu își recapătă conștiența pot prezenta edem cerebral și necesită tratament cu manitol sau dexametazonă.

Hipoglicemie fictivă

Aceasta este o formă neobișnuită de hipoglicemie indusă de medicamente. Apare la pacienții care iau insulină sau - utilizează pe ascuns și ocazional sulfoniluree.

Diagnóstico Diferencial de Insulinoma e Hiperinsulinismo Facticio

Prueba	*Insulinoma*	*Insulina exógena*	*Sulfonilurea*
Insulina en plasma	Alta (hasta 200 mU/ml)	Muy alta (más de 100 mU/ml)	Alto
Relación insulina/glucosa	Alta	Muy alta	Alta
Proinsulina	Elevada	Normal o baja	Normal
Péptido C	Elevado	Normal o bajo	Elevado
Anticuerpos anti-insulina	Ausente ±	Presente	Ausente
Sulfonilurea e plasma u orina	Ausente	Ausente	Presente

Hipoglicemia poate fi indusă de insulină exogenă sau endogenă. Acestea se diferențiază prin detectarea unor niveluri ridicate de peptid C în hipoglicemia endogenă.

Etanol

Etanolul produce hipoglicemie prin următorul mecanism. Gluconeogeneza este inhibată, iar acest lucru apare frecvent în malnutriția alcoolică cronică, unde rezervele hepatice de glicogen sunt epuizate.

Tumoră fără celule P

Tumorile fără celule P asociate cu hipoglicemia sunt:
Tumori mezenchimale mari (50%)
Carcinoame hepatocelulare (25%)
Carcinoame suprarenale (5-10%)
Tumori gastrointestinale

Limfoame (5-10%) d

Diverse tumori (renale, anaplazice, carcinoide).

Mecanismul hipoglicemiei este neclar. În cazuri rare, cauza poate fi producerea de insulină sau a factorului de creștere asemănător insulinei II (IGF-II).

Carcinoame suprarenale

Deși rare, acestea sunt frecvent asociate cu hipoglicemie. Îndepărtarea chirurgicală a tumorii suprarenale este tratamentul de elecție.

Dieta și administrarea frecventă de glucocorticoizi sunt, de asemenea, utile.

Insuficiență hepatică

În insuficiența hepatică, hipoglicemia apare doar atunci când ficatul este grav compromis (insuficiență hepatică fulminantă). Monitorizarea glicemiei la fiecare oră este obligatorie, iar corecția rapidă este necesară până la producerea regenerării hepatice.

În această situație, hipoglicemia este un semn de prognostic nefavorabil.

Insuficiență suprarenală

În această situație, scăderea sintezei de cortizol are ca rezultat scăderea gluconeogenezei și scăderea producției hepatice de glucoză.

Tratament

Bolus intravenos de glucoză + 100 mg cortizol, urmat de o doză de întreținere de steroizi.

Tumora cu celule beta (insulinoame)

Acestea sunt tumori rare. Diagnosticul corect este important deoarece sunt vindecabile și, dacă nu sunt detectate pentru perioade lungi de timp, pot duce la sechele neuropsihiatrice. Nivelurile de glucoză scad lent, iar răspunsul adrenergic este de obicei absent (hipoglicemie asimptomatică). Tinde să se prezinte cu confuzie, sindroame neurologice tranzitorii, modificări de personalitate și convulsii.

Simptomele pot include comă și pot duce la deces. Creșterea în greutate este frecventă la unii pacienți. Este adesea asociată cu neoplazia endocrină multiplă de tip I.

Această afecțiune este diagnosticată prin prezența triadei Whipple (hipoglicemie à jeun, simptome de hipoglicemie și recuperare imediată după administrarea intravenoasă de glucoză), împreună cu niveluri crescute de peptid C și insulină și absența anticorpilor anti-insulină plasmatici/urinari sau a sulfonilureelor.

Teste de diagnostic pentru insulinoame

Supresia secreției de insulină prin post: Postul la pacienții normali are ca rezultat o scădere proporțională a glucozei și insulinei (scăderea raportului I/G).

În insulinom, insulina nu este suprimată, iar raportul insulină (microunități/ml) și glucoză (mg/ml) crește. Un raport peste 0,3 este diagnostic. Probele de sânge pentru glucoză și insulină se recoltează după un post alimentar peste noapte și apoi la fiecare 2-4 ore. Aproximativ două treimi dintre pacienți prezintă simptome de hipoglicemie în decurs de 24 de ore de post. Alți 25% vor prezenta simptome în următoarele 24 de ore. O a treia zi de post este necesară la 5% dintre pacienții cu insulinom.

Protocol de post de 72 de ore
Începe la momentul ultimei mese.
Nimic pe cale orală, cu excepția băuturilor fără calorii.
Pacientul trebuie să fie activ în timpul orelor de veghe.
Monitorizarea glicemiei, a insulinei și a peptidelor C se face la fiecare 6 ore și la fiecare oră când glicemia este < 60 mg/dl.
Încheiați postul dacă glicemia este de 45 mg/dl sau mai puțin și când pacientul prezintă simptome.
La sfârșitul postului, se măsoară glucoza plasmatică, insulina, peptidul C, sulfonilureea și corpii cetonici.
Se administrează glucagon 1 mg intravenos și se măsoară glicemia la fiecare 10 minute, de 3 ori.

Măsurarea conținutului de proinsulină împreună cu conținutul de insulină prin radioimunoanaliză a plasmei à jeun. În insulinom, proinsulina constituie >20% din insulină.

Raportul insulină-proinsulină la pacienții normali este de 6:1. În insulinom, raportul este de 1:1, în timp ce în hipoglicemia indusă de sulfoniluree, raportul este de 10:1.

Nivelul peptidului C: insulină lar.

Testul cu glucagon: După un post alimentar peste noapte, se administrează 1 mg de glucagon intravenos, iar dacă răspunsul la insulină crește cu mai mult de 130 mU/ml, testul este pozitiv.

Localizarea tumorii prin CT, RMN sau scintigrafie radionuclidă se efectuează atunci când tumora este mai mare de 2 cm. Dacă tumora este mai mică de 2 cm, se poate utiliza arteriografia pancreatică și CT cu substanță de contrast.

Tratament

Medic: Tratamentul acut implică administrarea de perfuzii intravenoase cu glucoză până când nivelurile plasmatice ale glucozei revin la normal. Se utilizează și medicamente care acționează prin reducerea nivelului de glucoză din sânge.
Diazoxid oral 300-1200 mg/zi împreună cu un diuretic - (tiazide) pentru a compensa proprietatea diazoxidului de retenție a sărurilor.
Fenitoină
Clorpromazină
Propranolol
Verapamil
Octreotidă (100-600 mg/zi subcutanat).

Medicamentul de elecție pentru carcinomul metastatic cu celule insulare este streptozotocina și doxorubicina sau L-

Tratamiento

Períodos de alimentación frecuente y glucocorticoides (15-20 mg de prednisolona). En los pacientes con enfermedad renal en etapa terminal, la hipoglucemia es un signo de mal pronóstico y los pacientes pueden morir dentro de 1 año.

Autoanticuerpos de Insulina

De vez en cuando un paciente puede desarrollar de forma espontánea anticuerpos contra la insulina a pesar de que nunca ha recibido insulina que conduce a la hipogluce- mia. Esto es debido a la unión de grandes cantidades de

Aumenta la concentración equimo-

I V * v -J III A ■/ I V Jr. 'V/V./Ț 1, | . , . T ,
■

insulina endógena con posterior liberación de la insulina libre en el momento inadecuado. Una causa poco fre cuente de hipoglucemia puede %er parte del síndrome endócrino como ocurre en la artritis reumatoide, lupus eritematoso sistémico o la enfermedad de Graves.

Autoanticuerpos del Receptor de Insulina

Esto ocurre generalmente en las mujeres. Los pacientes tienen el síndrome de resistencia a la insulina y acanto- sis nigricans. Los pacientes tienen elevación del VSG, anticuerpos anti-ADN, aumento de gamma globulina y disminución de los niveles del complemento.

Septicemia

La hipoglucemia se observa ocasionalmente en sepsis tanto en gram-positivas como gram-negativas.

Malaria Falciparum

En la malaria, la hipoglucemia se debe a un aumento de la glucosa y la utilización de los glóbulos rojos parasitados. Se produce comúnmente en pacientes gravemente enfermos y en ayunas, especialmente en niños.

asparaginaza sau mitramicina.

Intervenție chirurgicală: Intervenția chirurgicală este tratamentul definitiv. Tumorile detectabile pot fi îndepărtate. Dacă nu se detectează nicio tumoare, se efectuează o pancreatectomie distală graduală până când secțiunea congelată sau testarea glicemiei arată că întreaga tumoră a fost

îndepărtată.

Insuficiență renală

Cauzele hipoglicemiei includ o dietă deficitară, - gluconeogeneza scăzută și utilizarea periferică crescută a glucozei.

13. Insuficiența cardiacă congestivă

Pacienții prezintă pierdere în greutate, anorexie, scăderea - debitului cardiac și disfuncție hepatică ușoară. În insuficiența cardiacă congestivă, hipoglicemia rezultă din scăderea aportului de substraturi ale gluconeogenezei la nivelul

ficatului din cauza pierderii apetitului și a reducerii fluxului sanguin hepatic.

Hipoglicemie cauzată de dietă (Reactiv)

În hipoglicemia indusă de alimente, simptomele sunt în principal adrenergice. Debutul este rapid și tranzitoriu. De obicei, este inversată prin răspunsuri hormonale normale. Administrarea de antagoniști adrenergici are ca rezultat rezoluția semnelor și simptomelor.

Cauzele hipoglicemiei cauzate de Hrănire

Supraalimentare
Intoleranță la glucoză
Hipoglicemie reactivă idiopatică
Insuficiență adrenală*
Tumori ale celulelor beta (insulinoame)*
Anticorpi împotriva insulinei*
Intoleranță ereditară la fructoză
Galactozemie.

*De asemenea, acestea provoacă hipoglicemie à jeun.
înainte

Test de toleranță Ad H

liDrc i s * o c ©

mmi

Criterii de diagnostic

Scăderea concentrației de glucoză trebuie documentată.
Semnele și simptomele trebuie să apară în momentul hipoglicemiei
Semnele și simptomele ar trebui să se amelioreze după o masă scurtă.
Acest model ar trebui să apară în mod regulat.

Tratamentul hipoglicemiei reactive

Dietă

Dieta este piatra de temelie a tratamentului pentru pacienții care iau agenți hipoglicemianți. Evitați carbohidrații simpli sau rafinați.

Pentru pierderea în greutate la pacienții obezi, se recomandă reducerea carbohidraților cu 35-40% din totalul caloriilor. Pacienților cu supraalimentare li se recomandă mai multe mese mici.

Medicamente

a. Bromură de propantelină - 7,5 mg cu o jumătate de oră ictúa mediante la inhi- insulina.
Propranolol - 10 mg media hora antes de los alimentos.
Bloqueadores de los canales de calcio
Acarbosa (inhibidor de la glucosidasa).

3. Cirugía

En pacientes con hiperalimentación, un segmento yeyu- nal invertido cerca de la salida gástrica evita la liberación rápida de la circulación de la glucosa.

Hiperglicemia de insulină.

tip Alimeman este numită acum hiperalimentare a secreției de

Diabetul zaharat incipient este acum denumit toleranță alterată la glucoză; hipoglicemia funcțională este acum denumită hipoglicemie reactivă idiopatică.

Niveluri anormal de ridicate de glucoză în prima parte a testului oral de toleranță la glucoză (TTGO) indică intoleranță la glucoză, iar niveluri inițiale normale de glucoză indică hipoglicemie reactivă idiopatică.

Supraalimentare

Acest lucru este frecvent la pacienții care au suferit intervenții chirurgicale gastrice. Relația normală dintre stomac și - intestinul subțire este perturbată. Pătrarea conținutului stomacului în duoden este rapidă, iar rata de absorbție a glucozei crește și ea, provocând hiperglicemie.

Ca răspuns la aceasta, există o creștere a secreției de insulină, care provoacă hipoglicemie.

PTG deteriorat

Explicația pentru hipoglicemia întârziată, care apare la câteva ore după masă, se datorează nivelului ridicat de insulină. Acest lucru se datorează faptului că nu există suficient aflux de carbohidrați din tractul intestinal în acest moment pentru a amortiza efectul hormonului.

Hipoglicemie reactivă idiopatică

PTG arată concentrația normală timpurie și tardivă a nivelurilor scăzute de glucoză.

Hiperlipoproteinemii

Hiperlipoproteinemiile se datorează modificărilor transportorilor de lipide, rezultate din sinteza accelerată sau degradarea redusă a lipoproteinelor care transportă colesterolul și trigliceridele.

Structura

Lipoproteinele sunt proteine globulare cu un miez lipidic intern și o înveliș proteic extern.

Nucleul hidrofob intern este alcătuit din cantități variabile de:

Esteri de colesterol

Trigliceride.

Stratul hidrofil exterior este compus din cantități variabile de:

Fosfolipide
Colesterol neesterificat
Apolipoproteine.

Clasificarea lipoproteinelor și compoziția lor

Chilomicronii și rămășițele lor

Lipide majore: trigliceride exogene (alimente)
Apoproteine: AI, AII, B48, CI, CII, CIII, E
Mobilitatea electroforetică este menținută la origine.

VLDL (lipoproteine cu densitate foarte mică)

Lipide majore: trigliceride endogene
Apoproteine: B48, CI, CII, CIII, E
Mobilitate electroforetică: pre-beta lentă

IDL (lipoproteine cu densitate intermediară)

Lipide majore: esteri ai colesterolului și trigliceride
Apolipoproteine: B100, CIII, E
Mobilitate electroforetică: pre-beta lentă

3.

E. HDL (lipoproteine cu densitate mare)

Lipide majore: esteri ai colesterolului
Apolipoproteine: AI, AII

D. LDL (Lipoprote

Lípidos mayores: é
Apoproteínas: B10
Movilidad electroforética: Beta

HDL-colesterolul scăzut (< 40 mg/dl) poate fi cauzat de o afecțiune genetică sau de cauze secundare.

Tulburări primare:
Hipoalfalipoproteinemie familială
Principalele hipertrigliceridemii
3. Movilidad electroforética: alfa.
Boala ochiului de pește
Boala Tangier
Deficit de lecitină-colesterol aciltransferază (LCAT)

Tulburări secundare:
Consumul de tutun
Obezitatea
Lipsa de exerciții fizice
Androgeni și agenți progestativi
Steroizi anabolizanți
Beta-blocante
Hipertrigliceridemie

Nivelurile scăzute de HDL sunt asociate cu un risc crescut de boli cardiovasculare.

Corectați factorii precipitanți. Niacina este cel mai eficient agent pentru creșterea HDL. O creștere de 10-20% în cazul fibraților poate apărea doar la pacienții cu trigliceride crescute.

F. Lp (a) [Lipoproteină A mică]

Este alcătuită dintr-o apolipoproteină (a) legată printr-o - legătură sulfhidril de subunitatea apolipoproteinei B a particulei LDL. Apolipoproteina (a) este omoloagă cu plasminogenul și poate inhiba fibrinoliza prin competiție cu acesta. Prin urmare, constituie o legătură importantă între hemostază și lipidele din sânge și joacă un rol semnificativ în aterogeneză.

Nivelul seric normal este de 0-3 mg/dl.

Nivelurile crescute de lipoproteină(a) peste 30 mg/dl sunt asociate cu un risc crescut de boală cardiovasculară aterosclerotică. O reducere moderată este posibilă doar cu niacină și cu o concentrare principală pe terapia de reducere a LDL-C.

Hiperlipoproteinemii primare rezultate din mutații genetice unice

Deficit familial de lipoproteinlipază

Este o tulburare autosomal recesivă.

Conversia chilomicronilor în resturi de chilomicroni este defectuoasă. Boala se prezintă în copilărie cu atacuri recurente de durere abdominală. Durerea este cauzată de pancreatită.

Xantoamele eruptive se prezintă ca papule gălbui cu o bază eritematoasă pe fese, iar altele exercită presiune asupra zonelor sensibile. Deoarece trigliceridele se depun în sistemul reticuloendotelial, sunt prezente hepatosplenomegalie și infiltrarea celulelor spumoase din măduva osoasă.

Lipemia retiniană se datorează unui exces de chilomicroni în serul vaselor retiniene.

Clasificación Fredrickson de Hiperlipoproteinemias

	Mamele *Lipoproteína*	*¿pidos*
Tipo I	Quilomicrones	TGL
Tipo 2a	LDL	Colesterol
Tipo 2b	LDL+ VLDL	Colesterol + TGL
Tipo 3	Remanentes de quilomicrones + IDL	
Tipo 4	VLDL	TGL
Tipo 5	Quilomicrones + VLDL	TGL + Colesterol

Nu există o accelerare a aterosclerozei în această afecțiune. Patogeneza pancreatitei: Chilomicronii circulanți provoacă inflamația pancreasului pe măsură ce trec prin capilarele sale. Are loc o eliberare de lipază pancreatică, care descompune trigliceridele în produse toxice precum lisolecitina etc., punând bazele apariției pancreatitei.

Deficitul familial de apolipoproteină CII

O tulburare autosomal recesivă rară

Această tulburare seamănă cu deficitul familial de lipoproteinlipază

Lipsa apolipoproteinei CII duce la acțiunea ineficientă a lipoproteinlipazei, deoarece CII este cofactorul acestei enzime.

Poate apărea hiperlipoproteinemia de tip I sau de tip I V.

deficitul familial de lipoproteinlipază includ:

Debutul întârziat al simptomelor

Creștere mai mare a VLDL

Incidență scăzută a xantoamelor eruptive.

caracterizată prin prezența apolipoproteinei E defective. Există o creștere a resturilor de chilomicroni și a IDL. Nu se manifestă înainte de vârsta de 20 de ani.

Simptomele la heterozigoți se dezvoltă după a treia decadă de viață, în timp ce homozigoții mor de obicei la vârsta de 20 de ani.

Apare ateroscleroza prematură.

Xantoamele tendinoase sunt diagnostice, dar apar doar la 75% dintre pacienți. La homozigoți, se observă de la naștere un singur tip de xantom, xantomul cutanat plat. Sunt prezente și Arcus senilis și xantelasma, dar nu sunt exclusive acestei afecțiuni. Un corp subțire este caracteristic acestei afecțiuni.

Diagnosticul diferențial include:

Hipercolesterolemia poligenică

Hiperlipidemie cu mai multe tipuri de lipoproteine.

Hipercolesterolemia poligenică

Cinci procente din populația generală au colesterol seric peste percentila 95.

Dacă luăm în considerare 20 de persoane care au hipercolesterolemie , 17 vor avea această tulburare, în timp ce 2 vor avea hipercolesterolemie familială.

Această tulburare poate fi diferențiată de cea din urmă prin următoarele:

Doar 10% au antecedente familiale pozitive, spre deosebire de 50% în cazul ultimelor două tulburări.

Xantoamele tendinoase apar doar în cazul hipercolesterolemiei familiale.

C. Hiperlipoproteinemia Familiar Tipo 3> ■ ■ ■ (Disbetalipoproteipaem$^{3/1^}$ /"l ill r"\ IT Se hereda como un trastorno autosómico recesivo, ca-

Hiperlipidemia cu mai multe tipuri de lipoproteine

Două xantoame unice observate în cadrul acestei boli.

Este moștenită ca o tulburare autosomal dominantă.

Persoanele afectate manifestă de obicei hipertrigliceridemie la sfârșitul pubertății sau la începutul vieții adulte.

Incidența aterosclerozei este în creștere, dar cu siguranță nu se știe dacă aceasta se datorează hipertrigliceridemiei în sine.

Xantoamele nu sunt o trăsătură caracteristică a acestei afecțiuni.

Această boală este asociată cu exacerbări acute, în timpul cărora pacientul poate avea niveluri serice de trigliceride peste 1000 mg/dl. În timpul acestor exacerbări, pacientul poate

sunt:

xantoamă a striațiilor palmare

Xantoame tuberoase/tuberoeruptive pe genunchi și coate.

Ateroscleroza fulminantă severă afectează artera coronară, arterele carotide și aorta abdominală.

Pacienții dezvoltă adesea infarct miocardic, accidente vasculare cerebrale și/sau boli vasculare periferice.

Pacienții au adesea hipotiroidism, diabet zaharat și/sau obezitate, care complică această boală.

Banda beta largă (modele de tip 3) se observă la electroforeză.

Hipercolesterolemia familială

Se transmite ca o tulburare autosomal dominantă

O tulburare genetică foarte frecventă care afectează 1 din 500 de persoane

Acest lucru se datorează unui deficit al receptorilor LDL

Heterozigoții prezintă o creștere de 2 până la 3 ori a colesterolului LDL, în timp ce homozigoții au o creștere de 7 până la 8 ori a colesterolului LDL.

Se manifestă ca ateroscleroză prematură.

Persoana afectată poate avea hiperlipidemie de tip 2a, 2b sau 4

Xantoamele tendinoase nu apar.

Nivelurile colesterolului seric depășesc rareori 400 mg pe dl.

Hipertrigliceridemia familială

Se transmite moștenită ca o tulburare autosomal dominantă.

Nivelurile VLDL sunt crescute.

dezvolta hiperlipidemie de tip 5 și pancreatită și/sau xantoame eruptive.

Următoarele afecțiuni predispun persoanele la dezvoltarea acestor exacerbări:
diabet zaharat slab controlat
Alcoolism
pilulele anticoncepționale
Hipotiroidism.

Există o creștere a prevalenței obezității și diabetului la aceste persoane.

Hiperalfalipoproteinemie familială
cazuri, ca o tulburare multifactorială.
Se observă niveluri ridicate de HDL
Longevitatea acestor cazuri este mai mare decât longevitatea populației generale.

Hiperlipoproteinemii secundare

Cauze endocrine și metabolice
Hiperlipoproteinemia de tip 4 se observă la
Diabetul zaharat
boala AQn-Gi ('rke, bolnav 1*^
Acromegalie.
Hiperlipoproteinemia de tip 2a se observă la
Sindromul Cushing
Hipotiroidism
Anorexia nervoasă
Porfirie acută intermitentă.
Hiperlipoproteinemia de tip 2b este observată la
Sindromul Cushing
Deficit izolat de GH.

Indus de medicamente
Hiperlipoproteinemia de tip 2a se observă la
Utilizarea corticosteroizilor
Diuretice tiazidice
Beta-blocante.
Hiperlipoproteinemia de tip 2b se observă la
a. Abuzul de alcool

Ghidurile NCEP (Programul Național de Educație privind Colesterolul)

Colesterol LDL (mg%)	
< 100	Optim
100-129	Aproape optim/peste optim
130-159	Bordură cu linie înaltă
160-189	Ridicat
> 190	Foarte ridicat

b. Los anticonceptivos orales.

Renal
Hiperlipoproteinemia de tip 2a sau 2b este observată în sindromul nefrotic
Hiperlipoproteinemia de tip 4 se observă în uremie.

Hepatic
Hiperlipoproteinemia de tip 2a sau 2b este observată în hepatoame
Hiperlipoproteinemia de tip 4 se observă în hepatita acută.

Colesterol total (mg%)	
< 200	Dezirabil
200-239	Limită superioară
> 240	Ridicat

HDL (mg%)

Trigliceride (mg /g)	
<150	
150-199	Limită superioară
200-499	Ridicat
> 500	Foarte ridicat

Categorii de risc modificate pentru LDL-C:
Categoriile de risc ridicat sunt cele cu risc de cardiopatie ischemică (BII) și echivalentele acesteia. Echivalentele de risc coronarian includ BII clinică, boala arterei carotide, boala vasculară periferică (BVP) și anevrismul aortic abdominal. Alte echivalente de BII includ diabetul zaharat (DZ), hipertensiunea arterială (HTA), fumatul și sindromul metabolic (obezitatea abdominală , hipertensiunea arterială, DZ, niveluri scăzute de HDL-colesterol și trigliceride crescute). La acești pacienți, nivelurile de LDL-colesterol trebuie scăzute la <70 mg/dl prin terapie agresivă.

Imunologic
Hiperlipoproteinemia de tip 1 este observată în LES
Hiperlipoproteinemia de tip 3 se observă în mielomul multiplu.

Dietoterapia de la Hipercolesterolemia

Nutriente	*Consumo recomendado*	
	Paso I Dieta	*Paso II Dieta*
Grasa total	30% total de calorías	20% total de calorías
Ácidos grasos saturados	10% total de calorías	7% total de calorías
Ácidos grasos poliinsaturados	10% total de calorías	7% total de calorías
Ácidos grasos monoinsaturados	10% total de calorías	7% total de calorías
Carbohidratos	55% total de calorías	55% total de calorías
Proteínas	15% total de calorías	15% total de calorías
Colesterol	300 mg/dl	< 200 mg/dl

Sechestranți ai acizilor biliari

Colestiramina
Colestipol

Mecanismul de acțiune

Ambele acționează prin intermediul acizilor biliari din lumenul intestinal.
Receptor de clearance LDL mediat plasmatic.

Doza

Colestiramina 24 g/zi
Colestipol 30 g/zi.

Efecte secundare

Constipație și balonare abdominală
Exacerbarea hemoroizilor preexistenți.

Interacțiune medicamentoasă

Scade absorbția digitalicelor, beta- blocantelor, tiroxinei, tiazidelor și warfarinei. >

■ I ■|

A ■ ii bolnav i

Acid nicotinic

Mecanismul de acțiune

Reducerea lipolizei în țesutul adipos
Inhibarea directă a sintezei și secreției particulelor de apo B hepatice.
Reducerea sintezei lipoproteinelor.

Doza

3-6 g/zi.

Instrucțiuni

Hipercolesterolemia familială heterozigotă
Hiperlipidemie combinată familială.

Efecte secundare

Roșeață a pielii
Greață, disconfort abdominal
piele uscată
Vedere încețoșată.

Roșeața poate fi prevenită prin consumul concomitent de doze mici de aspirină sau AINS.

Anomalii de laborator

Hiperglicemie
Hiperuricemie
Aminotransferază plasmatică crescută
Creșterea fosfatazei alcaline în plasmă.

Contraindicații

Artrita gutoasă
Boală hepatică activă
Ulcer peptic.

Inhibitori ai HMG CoA reductazei

Inhibitorii competitivi specifici ai raportului limitator al enzimelor în sinteza colesterolului sunt lovastatina, pravastatina, simvastatina, fluvastatina, pitavastatina, rosuvastatina și atorvastatina.

Mecanismul de acțiune

Reducerea ratei de sinteză a colesterolului hepatic
Reducerea sursei celulare de colesterol
Creștere compensatorie a afinității pentru receptorii LDL.

Efecte

Concentrația de LDL scade la pacienții cu hipercolesterolemie familială heterozigotă și hiperlipidemie .

Doza

Lovastatină 10 până la 80 mg/zi
Simvastatină 10 până la 40 mg/zi
Pravastatină 10 până la 40 mg/zi
Atorvastatină 10-80 mg/zi
Fluvastatină 20-40 mg/zi
Rosuvastatină 5-20 mg/zi

Beneficiile terapiei cu statine:

Previne și oprește procesul de ateroscleroză
Stabilizează placa aterosclerotică instabilă
Îmbunătățește funcția endotelială
Demonstrează efecte antitrombotice și antiinflamatorii
Reduce evenimentele cardiovasculare precum angina pectorală și infarctul miocardic.
Reduce riscul evenimentelor cerebrovasculare, cum ar fi accidentul vascular cerebral.
Reduce nevoia de angioplastie/bypass coronarian
Reduce riscul de restenoză la pacienții care au suferit angioplastie sau intervenție chirurgicală de bypass.
Reduce numărul de spitalizări/durata ședерii în spital

Ținte și puncte limită pentru colesterolul LDL pentru modificările terapeutice ale stilului de viață (TLC) și tratamentul farmacologic în diferite categorii de risc

Categorie de risc	*Obiectiv LDL*	*Nivelul LDL pentru inițierea modificărilor terapeutice ale stilului de viață (TLC)*	*se poate lua în considerare terapia* medicamentoasă
Boală coronariană sau echivalente de risc cardiovascular (risc pe 10 ani > 20%)	> 130 mg/dl	Risc >100 mg/dl	> 130 mg/dl (medicament opțional 100-129 mg/dl)*
2 + factori de risc (risc pentru 10 ani < 20%)	< 130 mg/dl	≥ 130 mg/dl	Risc pe 10 ani 10-20%: > 130 mg/dl
Factori de risc 0-1	< 160 mg/DL	>160 mg dl	Risc pe 10 ani < 10%: > 160 mg/dl > 190 mg/dl (160-189 mg/dl: medicație opțională pentru reducerea LDL)

* Riscul echivalent de boli cardiovasculare înseamnă diabet zaharat sau boală vasculară periferică sau stenoză carotidiană sau factori de risc multipli

Tratamentul farmacologic al hipercolesterolemiei primare

Anomalie a lipoproteinelor plasmatice: lipoproteine crescute		*Tratament farmacologic*	
		Prima linie	*A doua linie*
Hipercolesterolemie primar	LDL Colestiramină Probucol	Gemfibrozil Acid nicotinic Lovastatină Pravastatină Simvastatina (Farmacoterapia combinada con Fenofibrato Ciprofibrato)	Acipimox
Hiperlipoproteinemie combinate	LDL + VLDL	Atorvastatină Acid nicotinic Lovastatină Pravastatină Simvastatină Ganvastatină Gemfibrozil Terapie medicamentoasă combinată Atorvastatină	Colestiramina Colestipol Clofibrat Acipimox
Hiperlipidemie de tip III	Chilomicroni și VLDL	Clofibrat Gemfibrozil Lovastatină Pravastatină Simvastatină Acid nicotinic Atorvastatină	
Hipertrigliceridemie severă	Chilomicroni și VLDL	Gemfibrozil Acid nicotinic Fenofibrat	Clofibrat

medilibros.com

Efecte secundare

Greață, oboseală, insomnie, mialgie, dureri de cap, modificări ale funcției intestinale, erupții cutanate și miopatie.

Ezetimib

Este un inhibitor al absorbției colesterolului la nivel enterocitar. Doza este de 10 mg o dată pe zi, iar absorbția nu este afectată de alimente. Reduce nivelul colesterolului LDL. Poate fi administrat singur sau în combinație cu statine. Acțiunea statinelor este potențată. Poate provoca diaree.

Fibrați

Clofibrat

Gemfibrozil.

Mecanismul de acțiune

Activarea lipoproteinlipazei, suprimarea eliberării acizilor grași liberi din țesutul adipos.
Inhibarea sintezei trigliceridelor hepatice
Secreția de colesterol în bilă.
Inhibarea biosintezei colesterolului.

Doza

Clofibrat 2 g/zi
Gemfibrozil 1,2 g/zi
Fenofibrat 200 mg/zi

Indicație

Hipercolesterolemie familială heterozigotă.
Hipertrigliceridemie.

Efecte secundare

Reacțiile adverse la nivelul tractului gastrointestinal includ dureri de cap, insomnie, erupții cutanate, urticarie și mâncărime.

Osteomalacie

Este o deficiență a matricei osoase (osteoid) în capacitatea sa de a se mineraliza normal. Când apare la copii,

Se numește rahitism și când apare după închiderea brahială a epifizelor, este cunoscută sub numele de camQ-osteQm.|laf'a ■ Lx I/*

^^ ©01110103.0

Etiologie

1. Deficit de vitamina D
   - Dieta proastă
   - Lipsa sintezei în piele
   - Absorbție scăzută
     - Boala celiacă
     - Tulburări hepatobiliare
     - Boli pancreatice. Chirurgie gastrică și intestinală.

2. Defect metabolic

a. Medicamente (anticonvulsivante, sedative, rifampicină)
b. Insuficiență renală cronică
c. Osteodistrofie renală

Boala osoasă indusă de dializă
Rahitism dependent de vitamina D.

3. Hipofosfatemie cu vitamina D normală

a. Rahitism hipofosfatemic familial

b. Defecte tubulare renale ereditare și dobândite (de exemplu, sindromul Fanconi, intoxicația cu cadmiu, mielom multiplu).

4. Osteomalacie cu niveluri normale de calciu, fosfat și vitamina D

Hipofosfatazie
Osteogeneza imperfectă
Boala osoasă indusă de aluminiu.

Ou

Caracteristici clinice

Durere osoasă severă și sensibilitate la presiune
Slăbiciune musculară (mers clătinat)
Fractură spontană a colului femural
Caracteristicile tetaniei (spasme faciale și spasme carpopedale).

Diagnostic

Nivelurile serice de calciu și fosfat sunt scăzute.
Nivelul crescut al fosfatazei alcaline
Există pierdere osoasă corticală
Fractura parțială fără deplasare aparentă (pseudofractură sau zone mai flexibile) se observă în marginea laterală a scapulei, colul femural inferior, ramurile pubiene și cortexul medial al părții superioare a femurului. (Radiografii ale centurii scapulare pentru scapula, centura pelviană pentru ramurile pubiene și colul femurului; radiografie toracică pentru coaste) (Fig. 9.46).
5. Microfractura, provoacă expansiunea discului intervertebral duce la vertebre biconcave (cod).

Fig. 9.46: Osteomalacie

Tratament

Deficit alimentar de vitamina D: Vitamina D 50.000 UI administrată oral săptămânal, timp de câteva săptămâni, pentru a înlocui rezervele osoase, urmată de tratament pe termen lung cu 400 până la 1000 UI/zi.
Malabsorbție a vitaminei D: Vitamina D 50.000 UI PO pe zi până la 50.000 UI PO pe săptămână
Suplimente de calciu

Dacă este cauzată de malabsorbție, se administrează calciferol parenteral 7,5 mg lunar.
Dacă este rezistent la vitamina D, este indicat calciferol 10.000 unități/24 ore administrat oral.
Dacă este vorba de o boală renală, se administrează alfacalcidol 1 mg/24 ore PO și se ajustează doza în funcție de calciul plasmatic.

Osteoporosis

Se referă la reducerea masei osoase pe unitatea de volum (pierderea matricei și mineralizare defectuoasă) (Fig. 9.47).

Etiologie

Involutiv

Tipo I (posmenopáusicas) y
Hematologic Tipo II (senil) Hipertiroidismo
2. Endocrinológica Hiperparatiroidismo Diabetes mellitus Hipogonadismo
Síndrome de Cushing
Desnutrición Malabsorción
Anorexia nervosa

3. Gastrointestinal

Artrita reumatologică
.edmc.to.de
Sindromul Marfan al colagenului vascular
Sindromul Ehlers-Danlos
Osteogeneza imperfectă
Medicamente anticonvulsivante
Steroizi
Vitamina A
Alcool
Heparină
Furosemid

Doze excesive de hormon tiroidian

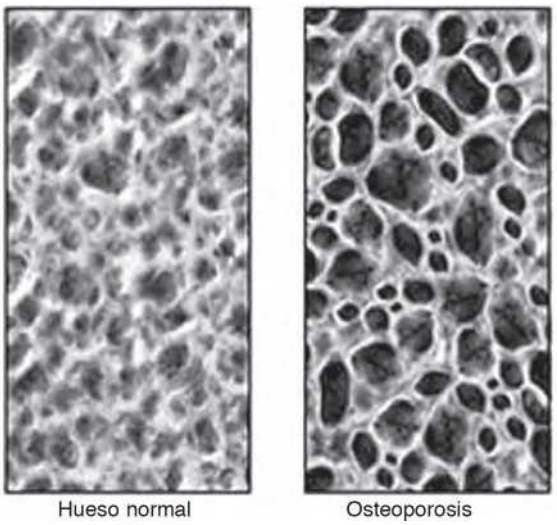

Fig. 9.47

Litiu
Agonist al hormonului de eliberare a gonadotropinei (GnRH)
Ciclosporină
Tratament cu glucocorticoizi
Hipogonadism

Fármacos citotóxicos
8. Consumo de tabaco

Alcoolism
Boală renală
Tulburări gastrointestinale/hepatice

Băieți

Caracteristici clinice

Características	*Tipo I*	*Tipo II (senil)*
Edad	50-70 años	> 70 años
Sexo F:M	6:1	2:1
Hueso	Trabecular	Trabecular y cortical
Fracturas	Antebrazo, aplastamiento vertebral	Cadera, vértebras en cuña

Caracteristicile clinice depind de sechelele clinice semnificative (fractură vertebrală, articulație a încheieturii mâinii
,
șold, humerus și tibie).
Durerea inițială este de obicei ascuțită în regiunea dorsală și lombară și adesea iradiază în flancuri și abdomen.
Durerea se agravează la aplecare, ridicare de greutăți sau sărituri.
Apar pierderea poftei de mâncare și slăbiciune musculară.
Colapsul corpurilor vertebrale din cauza fracturii (anterior) produce de obicei o deformare pană cu înălțime redusă și cifoză dorsală.
și lordoză cervicală exagerată (cocoașă).
Scolioza este, de asemenea, frecventă.

1. *Radiologic*
Radiografii ale regiunii toraco-lombare, radiusului și colului femural

Criterios de la OMS para la Osteoporosis

Diagnóstico	*Score T*
Normal	> 1.0 SD
Osteopenia	1.0 a 2.5 SD
Osteoporosis	2.5 SD
Osteoporosis severa	2.5 SD con fracturas por fragilidad

Diagnóstico

Scăderea densității minerale osoase.

Fig. 9.48: Osteoporoză vertebrală - „vertebră de cod”

Fractură (corpurile vertebrale medii, partea inferioară a toracelui și partea centrală a lombei). Fractura din partea superioară a coloanei toracice (deasupra T4) sugerează mai degrabă malignitate decât osteoporoză .

Colaps

Biochimic L _ _ — ---------- -- ----- ------ -

2. Calciul sau fosfatul seric și fosfataza alcalină sunt normale (creștere a fosfatazei alcaline după fractură).

Hidroxiprolina urinară (24 ore) este relativ crescută în cazurile de endocrinopatii asociate.

Măsurarea masei osoase:

Tehnicile disponibile includ:

3. Absorbțiometrie cu raze X cu energie dublă
Absorbțiometrie cu raze X cu energie unică
CT cantitativ
Guvernul SUA

Instrucțiuni pentru măsurarea masei osoase:

Femeile cu deficit de estrogen și risc clinic de osteoporoză

Anomalii radiografice ale vertebrelor sugestive pentru osteoporoză

Tratament cu glucocorticoizi egali sau mai mari de 7,5 mg de prednisolon sau durată a terapiei mai mare de 3 luni

Limfom
Leucemie
Carcinom metastatic
Mielom multiplu.

Tratament

A. *General*

Repaus la pat
Căldură locală
Analgezice

Exerciții fizice: Mersul pe jos în mod regulat sau antrenamentul cu greutăți timp de 1 oră de 3 ori pe săptămână protejează masa osoasă.

Prevenirea leziunilor (majoritatea fracturilor de șold și încheietura mâinii se datorează căderilor).

Trebuie evitată utilizarea excesivă a terapiei de substituție hormonală tiroidiană.

B. Agenți antiresorbtivi

1. Estrogeni: Estrogeni 0,625 mg + Medroxiprogesteron (progestogen ciclic) 5-10 mg pe zi timp de 10-14 zile/lună. Se adaugă progesteron pentru a preveni carcinomul endometrial.

Plasturi transdermici cu estrogen sunt

meaiiioros.com

Terapia cu estrogeni este importantă pentru femeile cu menopauză prematură sau chirurgicală. Contraindicațiile pentru terapia cu estrogeni includ cancerul de sân sau endometrial, boala tromboembolică recurentă , bolile hepatice sau sângerările vaginale inexplicabile. . vena profundă

Calciu: Doza zilnică recomandată de calciu pentru femeile aflate la postmenopauză este de 1.500 mg, iar pentru femeile aflate la premenopauză, de 1.000 mg.

Calcitonină: Calcitonina de somon administrată timp de 1-2 ani crește densitatea osoasă vertebrală și scade riscul de fractură vertebrală. Doza uzuală este de 50 UI subcutanat de trei ori pe săptămână. (Calcitonină de somon 200 unități/zi sub formă de spray nazal).

Reacțiile adverse includ greață, înroșirea feței și, rareori, reacții alergice.

Bifosfonați: Aceștia pun în pericol direct funcția osteoclastelor prin reducerea numărului acestora.

Hiperparatiroidism primar.
Monitorizarea răspunsului la terapia osteoporozei.

Diagnostic diferențial

Hiperparatiroidism
Osteomalacie prin inducerea apoptozei.
Alendronat 5-10 mg/zi
Risedronat 5 mg/zi

Cel mai important efect advers este iritația esofagului și, prin urmare, ambele trebuie luate cu un pahar plin cu apă, iar pacientul trebuie să fie atent.

Trebuie să rămâneți în poziție verticală timp de 30 de minute după administrarea medicamentului.

Etidronatul se administrează într-un regim ciclic intermitent, 400 mg oral, timp de 2 săptămâni , și are o oarecare eficacitate împotriva fracturilor vertebrale.

5. Modulatori selectivi ai receptorilor de estrogen (SERM)

Raloxifen 60 mg/zi

Tamoxifen

Ambele reduc turnover-ul osos și pierderea osoasă la femeile aflate la postmenopauză. În plus, tamoxifenul este benefic la femeile cu risc crescut de cancer mamar, iar raloxifenul reduce colesterolul total, LDL-C, Lp și fibrinogenul.

Agenți formatori de oase

Fluorură 75 mg/zi

Steroizi anabolizanți: Testosteronul este utilizat în tratamentul osteoporozei la bărbații cu deficit gonadică.

Suplimentarea cu metaboliți ai vitaminei D și diuretice tiazidice.

Osteoporoză IMalle

Historial familiar - 15-30%

A menudo afecta pelvis, fémur, columna vertebral y cráneo

Dolor óseo, deformidad

A veces puede ocurrir afectación extensa que involucra varios huesos

Valor marcadamente elevado de fosfatasa alcalina sérica como resultado del recambio óseo.

Características Clínicas

Dolor óseo debido a microfracturas

Tensión muscular y osteoartritis acelerada

Deformidad de las articulaciones debido a la participación ósea periarticular

Crecimiento de la cabeza - debido a la implicación del cráneo

Reducción de estatura

Estrechamiento del ostium craneal y compresión de los nervios craneales

Compresión de la raíz nerviosa debido a la implicación vertebral

Otosclerosis - pérdida de la audición Hipercalcemia e hipercalciuria con nefro-litiasis -

olongada ico elevado- del flujo sanguíneo en los huesos afectados

Sarcoma osteogénico - Posibilidad de complicación tardía y acentuación repentina de dolor óseo en un sitio específico.

Hi i ¡n hi i

Incidența osteoporozei la bărbați este

Manejo

în creștere din cauza imobilizării și a numărului mare de locuitori. • Insuficiența debitului cardiac

Debutul tardiv al osteoporozei la bărbați (cu 10 ani mai târziu decât la femei) se datorează masei osoase mai

Consumo de calcio y Vit D

Ejercicio físico regular

Evitar fumar y consumo excesivo de alcohol

Reemplazo con testosterona para el hipogonadismo

Se ha demostrado que los bifosfonatos como el alendronato aumentan la masa ósea y reducen la incidencia de fracturas.

Manejo de los trastornos médicos concurrentes.

Enfermedad de Paget

Trastorno focal óseo-rápida remodelación desorganizada de uno o más huesos - caracterizada a su vez por el recambio óseo (actividad osteoclástica) desorganizado de la formación osteoide (actividad osteoblástica)

Incidencia - 3% de la población mayor de 50 años

Aumento de la actividad por la gammagrafía ósea con Tc^{99m}

Hallazgos característicos por rayos X- radiolucidez local - comúnmente afecta a una región del cráneo "osteoporosis circunscrita".

Rayos X de la tibia o miembro inferior (Fig 9.49).

Indicaciones Terapéuticas

Dolor óseo debido a la enfermedad de Paget.

Síndromes de compresión de nervios

Fractura patológica

Deformidad ósea progresiva

Hipercalcemia por inmovilización

Participación asintomática de los huesos que soportan el peso y el cráneo.

mari în stadiile incipiente ale vieții și absenței unei pierderi bruște de hormoni gonadali, așa cum se întâmplă în menopauză la femei.

Diagnostic

• Fosfatază alcalină serică crescută

Ameliorarea durerii - ibuprofen, inhibitori COX-2

Fig. 9.49: Enfermedad de Paget - tibia

Manejo

1. Hidratación adec
hipercalcemia

Boală ușoară (fosfatază alcalină serică < 3 ori): Tiludronat 400 mg/zi timp de 3 luni sau Etidronat 400 mg/zi timp de 6 luni

Boală moderată până la severă
Risedronat 30 mg/zi timp de 2-3 luni. Alendronat 40 mg/zi timp de 6 luni.

Eficacitatea terapiei este monitorizată prin măsurarea nivelurilor serice de fosfatază alcalină (ALP) și trebuie monitorizată la fiecare 3 luni. Terapia poate fi repetată când nivelul ALP crește cu 25% peste normal.

În cazul bolilor foarte severe, pentru un răspuns rapid, trebuie administrată o singură doză de pamidronat 60 mg intravenos în 500 ml de soluție salină normală 0,9% sau dextroză, timp de 4 ore. Dacă răspunsul nu este satisfăcător, procedura se repetă o dată pe săptămână, timp de o lună.

Calcitonină: Rezervată pacienților care nu tolerează bifosfonații.

Injecție s.c. cu calcitonină de somon, 100 U/zi, urmată de 50 U s.c. de trei ori pe săptămână, ca

miento. Provoca supresión de FAS. Utilizar la vía nasal para enfermedad leve.

my para bros.com

întreținere

Capitolul 10
Tulburări ale țesutului conjunctiv

SIMPTOME ȘI SEMNE

eudilibros.com

ARTICULAȚII

DURERE

INFLAMAȚIE !
(acută/cronică, monoapoliarticulară, simetrică/asimetrică)

RIDITATE DIMINEAȚĂ

PIERDEREA FUNCȚIEI

SLĂBICIUNE

DEFORMARE

INSTABILITATE

MODIFICĂRI ALE SENSIBILITĂȚII

SIMPTOME SISTEMICE

ERUPȚIE CUTANATĂ

OBOSEALĂ

SLĂBIRE CU FEBRĂ

ALOPECIE

ULCERE MUCOASE (oral/genital)

DIAREE

URETRITĂ

RĂCEALĂ ÎN DEGETE

XEROFTALMIE, OCHI ROȘII

XEROSTOMIE

EXAMEN GENERAL

Inspecţie

Erupție cutanată (zona malară, peste pleoape, generalizată, pe spate, păr, scalp, axila, linia fesieră, sub sân)

Fotosensibilitate

Microstomie

Ulcere (mucozo-oculare/orale/genitale/ale vârfurilor degetelor)

Modificări ale unghiilor/părului

Iritație/Sclerită

Noduri

Hepatosplenomegalie, slăbiciune musculară proximală

Sscll-odactilie

Fenomenul Raynaud, paloare

mononeurită

EXAMEN COMUN
(include examinarea coloanei vertebrale)

Modificări ale fundului de ochi

Semne inflamatorii în articulație

Modelul de implicare articulară

Pierderea masei musculare; Deformarea membrelor în postură; Amplitudinea mișcărilor; Crepitație

Teste de stres

Artritis

Clasificación

A. Monoartritis

Acut	Artrita septică Picătură Pseudogută
Cronică	Artrită traumatică, psoriazis, spondilită anchilozantă, artrită reumatoidă, tuberculoză, sarcoidoză, osteoartrită

B. Poliartrita

Asimetrică acută	Febră reumatică, artrită reactivă, artrită psoriazică, hepatită B, boala serului
Cronică asimetrică Acut simetric Cronică simetrică	Artrita eunatoidă 4 Stres

medi | i br ° S a . t Q t

Q s mas

Artrita la nivelul coloanei vertebrale

Spondilita anchilozantă, sindromul Reiter, tuberculoza, bruceloza, spondiloza cervicală sau lombară

Artrita reumatoidă

Este o poliartrită cronică, inflamatorie, sistemică, distructivă și deformantă, asociată cu implicații sistemice. Persoanele cu HLA-D4 și HLA-DR4 sunt mai predispuse la dezvoltarea poliartrită reumatoidă. Raportul femei-bărbați este de 3:1.

Criterii de diagnostic

Rigiditate matinală (mai mult de o oră timp de mai mult de 6 săptămâni).
Artrită care afectează trei sau mai multe articulații (cu sau fără afectarea țesuturilor moi cu o durată mai mare de 6 săptămâni).
Artrită la nivelul articulațiilor mâinii (încheieturi, articulații MCP sau PIP, timp de mai mult de șase săptămâni).
Oboseală
Slăbiciune
Artralgii difuze
Mialgii
Rigiditatea articulară
Febră ușoară
Pierdere în greutate
Transpirație excesivă
Limfadenopatie

Alte tipuri de manifestări includ umflarea, căldura, sensibilitatea și îngroșarea sinovialei fără eritem.

Zonele implicate în mod obișnuit sunt:
Articulațiile degetelor (40%)
Articulațiile umărului (20%)
Articulațiile piciorului (20%)
Articulațiile încheieturii mâinii (15%).

Artrită simetrică (cel puțin o zonă care durează șase săptămâni)
Noduli reumatici
Factorul reumatoid
Modificări radiografice.

Diagnosticul de artrită reumatoidă se pune atunci când sunt prezente patru sau mai multe criterii.

Patogeneză

Sinovită (hiperplazie a celulelor sinoviale, hipertrofie cu infiltrare limfocitară CD4 și revărsat de lichid sinovial)
Formarea panusului (keratită vasculară)
Pierderea cartilajului
Fibroză
Eroziune osoasă, deformare, fibroză și anchiloză osoasă.
Pierderea musculară
Osteoporoza periarticulară

Factori declanșatori

1. Infecții
2. Vaccinări
3. Traumă fizică
4. psihologic

Alte articulații implicate în artrita reumatoidă cronică sunt:
Articulația temporomandibulară (alinierea necorespunzătoare a dinților cu malocluzie)
Articulațiile cervicale C1 C2 (luxație atlantoaxială) - tetraplegie)
Crico-aritenoide (senzație de corp străin, răgușeală, voce slabă și stridor)
Sternoclavicular
Acromioclaviculară
Glenohumeral
Cot (defecte de extensie, epicondilită și bursită olecranică cu deviație ulnară), mână (gât de lebădă, deformare în butonieră).
Șold și genunchi (chist Morant-Baker)
Astragalocalcanean, mediotarsian, metatarsofalangian.

Curs
Variază.

Poate progresa lent cu oligoartrită sau cu artrită erozivă cu progresie rapidă, cu deformare marcată și o evoluție în declin.

Următoarele caracteristici exclud artrita reumatoidă:
Eritem în formă de fluture - LES
Concentrație mare de celule LE
Poliartrita nodoasă
Dermatomiozită
Sclerodermie
Coreea Sydenham, eritem marginal (Febră reumatică)
Tofus gutos
Artrita asociată cu infecții bacteriene sau virale
Bacili acid-rezistenți pozitivi
Sindromul Reiter
Sindromul umăr-mână
Hipertrofia pulmonară osteoartropică
Neuroartropatie
Acid homogentisic în urină
Sarcoidoză
Mielom multiplu
Eritem nodos
Leucemie și limfom
Agamaglobulinemie
Articulațiile interfalangiene distale ale mâinii și piciorului. (Fig. 10.1).

Manifestări non-articulare ale Artrita reumatoidă (Fig. 10.2)

Sistemul respirator
Pleurezie cu sau fără revărsat
Pneumotorax
Nodul reumatoid (Caplan)
Fibroză interstițială
Pneumonie
Bronșită cronică sau bronșiectazie
Hipertensiune pulmonară.

Fig. 10.1: Artrită reumatoidă - articulații interfalangiene distale prezervate

Sistemul cardiovascular

Pericardită
Endocardită
Cardiomiopatie
Defecte de conducere
Aritmii cardiace
Infiltrarea valvelor (insuficiență mitrală și aortică)
Infarct miocardic (datorat vasculitei coronariene).

Sistem ^G astrointe stinaF

Xerostomie
Mărirea parotidei
Disfagie
Ocluzia arterei mezenterice.

Sistemul renal

Pielonefrită
Nefropatia indusă de analgezice
Amiloidoză.

Ganglionii limfatici

Limfadenopatie locală și generalizată.

Ocular
Episclerită, sclerită (Fig. 10.3)
Keratoconjunctivită uscată
Scleromalacie perforantă.

Ureche
Auz defectuos (afectarea lanțului osicular).

Mușchi
Slăbiciune și atrofie

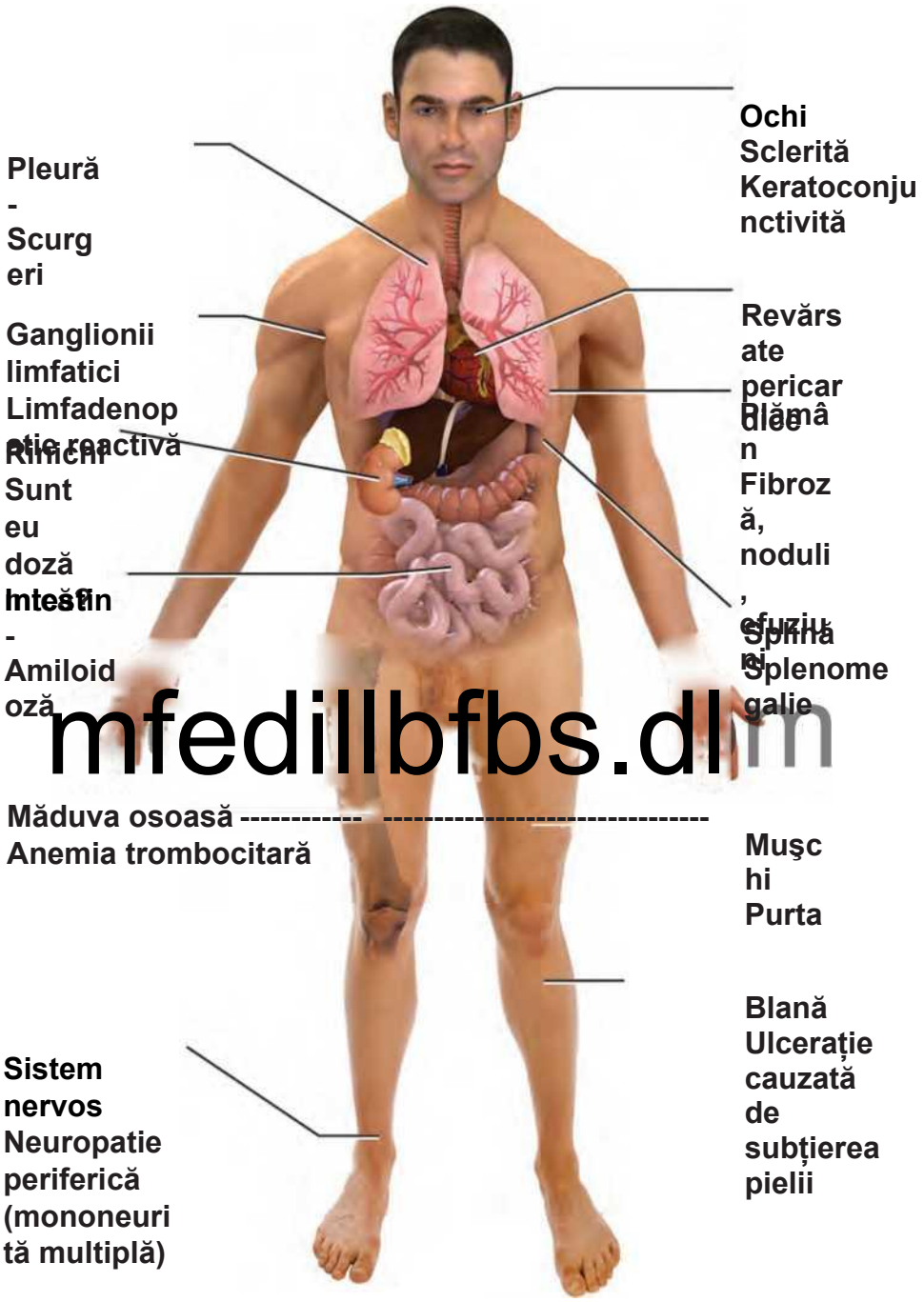

mfedillbfbs.dlm

Fig. 10.2: Manifestări extraarticulare - artrită reumatoidă

Fig. 10.3: Artritis reumatoide - escleritis

Miopatía (esferoide, cloroquina)
Tenosinovitis

Blană
Atrofie dermică
Ulcere la nivelul picioarelor
Distrofia unghiilor
Noduli
Pioderma gangrenoasă.

Huesos

Osteoporosis periarticula^

Luxație cervicală (tetraplegie)
Neuropatie periferică (senzorială și motorie)
Neuropatie autonomă (transpirație redusă , mâini reci și eritem palmar)
Neuropatie prin captare:
- Cot - ulnar
- Tunelul carpian - mijlociu
- Genunchi - popliteu lateral

Hematologie
Anemie
- Hipocrom normocitar
- Megaloblastic (acid folic !)

Anemia hemolitică
Fier seric - scăzut
Capacitate de fixare a fierului - normală
VSH crescută
neutropenie
- Pancitopenie Sindromul Felty
- Splenomegalie

Eozinofilie (vasculită, noduli)
Sindromul de hipervâscozitate
- Aceasta se datorează unei creșteri a factorului reumatoid. Simptomele includ amețeli, vedere dublă, dificultăți de respirație și tendință de sângerare.

Hemoleucogramă completă (anemie, trombocitoză, VSH)
Creșterea proteinelor de fază acută (proteina C reactivă)
- Tunelul tarso-tibial posterior.

Vasculită
- Infarct dermic
- Evenimente cerebrovasculare
- Infarct miocardic acut
- Gangrenă intestinală/mezenterică
- Gangrenă digitală/periferică
- Neuropatia vasa nervosum

Variante ale artritei reumatoide

Sindromul Felty: Caracterizat prin splenomegalie, neutropenie, pancitopenie și limfadenopatie.

Boala Still (artrita reumatoidă la copii): Se caracterizează prin mono- sau poliartrită, febră, erupție maculopapulară, hepatosplenomegalie, limfadenopatie și leucocitoză. Factorul reumatoid și anticorpii antinucleari sunt negativi. Este cel mai frecvent întâlnită la adolescență. Deformările articulare sunt rare, dar este prezentă și retardul de creștere.

Sindromul Sjögren: Caracterizat prin mărirea glandelor salivare și lacrimale, xerostomie, keratoconjunctivită sicca, leucopenie, limfocitoză și eozinofilie. Factorul reumatoid este pozitiv și este prezentă eozinofilia.

Comparación de la Artritis Reumatoide y

| I | IT O Z^/OsteQayri||s *Osteoartrită*

Vârstă	Orice grupă de vârstă	Vârsta mijlocie/vârsta înaintată
Inflamație	Proeminent	Ușor
Cauza bolii	Autoimune	Traumatic
Început	Post cu inflamație	Treptat
Densitatea osoasă	Scădere (osteoporoză)	Augmentat
Rigiditate	Rigiditate matinală	Din cauza leziunilor articulare
Spațiul sinovial	Îngroșat și mărit	Scăzut
Articulația IFD	Neimplicat	Implicat

Investigaciones

Vâscozitate plasmatică crescută
Proteine serice
- Albumină |
- Gama globulină |
- *la* 2 globulină
- IgG, IgM, IgA

Teste serologice
- *Factorul reumatoid:* Factorii reumatoizi sunt imunoglobuline din clasa IgG sau IgM care reacționează cu

Líquido Sinovial

	Color	*Viscosidad*	*Nitidez*	*Recuento celular/mm³*	*Otras pruebas*
Normal	Incoloro	Muy alta	Transparente	0-200	
Osteoartritis	Incoloro	Alta	Transparente	400-4000	
Artritis reumatoide*	Amarillo	Baja	Turbia	4000-40000	Complemento bajo
Artritis inflamatoria seronegativa	Amarillo	Baja	Turbia	4000-40000	Complemento normal
Gota/Pseudogota	Variable	Baja	Variable	2000-40000	Cristales - urato monosódico, dihidrato de pirofosfato cálcilo bajo microscopio de polarización
Artritris séptica	Amarillo	Baja	Muy turbia	> 50000	Tinción de Gram, cultivo y CGL (cromatografía de gas líquido)

* Precipitación deficiente de mucina

Porțiunea Fc a IgG. Este produsă de plasmocite și limfocite în țesuturile subsinoviale și ganglionii limfatici drenanți. Este detectată prin

Testul Waaler Rose: Este mai specific și este considerat pozitiv când există mai mult de 1:32

Testul latex: Este sensibil, dar mai puțin specific și este considerat pozitiv când există mai mult de 1:20. Cele două teste anterioare sunt utilizate pentru detectarea factorului reumatoid IgM.

Constatările
6. radiologice inițiale jicos de la artritis |eu^toid^
a. ale artritei

periosteitis erosiones -
periarticular y quistes subarticulares reducción de los espacios articulares irregularidad de la superficie articular osteoporosis subluxación anquilosis artrosis secundaria
b. Tardíos:

Anticuerpo antinuclear positivo en 20 a 50%. Células LE positivas en 10 a 20%. Análisis del líquido pleural
Glucosa baja
Aumento de DHL
Complemento bajo
Análisis del líquido sinovial
Anticuerpos contra PCC (Polipéptido cíclico citruli- nado).
7. Esta prueba tiene una sensibilidad similar y mejor
8. especificidad para la AR que el FR. La presencia de
9. anticuerpos anti-PCC es más común en personas con enfermedad agresiva y con tendencia al desarrollo de la erosión ósea.

reumatoide:

Manejo *Obiective*

A. Educație și motivație
1. Modificarea bolii prin suprimarea -
2. inflamației și a procesului imunologic activ sistemic în articulații și alte țesuturi.
Menținerea funcției articulare și

prevenirea

3. Conservación ae la ranaco ara

si estos alivian el

B. *Descanso Articular y Sistémico*

1. Se recomiendan reposos cortos en cama de aproxima- damente una hora a media mañana y a media tarde.
2. Férulas: Las férulas para muñecas son particularmente útiles durante los episodios agudos de sinovitis de la muñeca y para el manejo del síndrome del túnel carpiano.

Fisioterapia

C. *Ejercicio Regular*

1. El ejercicio es más exitoso después de la aplicación de calor.
Una ducha de quince minutos temprano en la mañana o un baño a 98-100°F ayudará a disminuir la rigidez matutina.
Se deben realizar ejercicios estáticos del cuádriceps para fortalecer el soporte muscular, ligamentoso, y tendinoso de las rodillas.

Protección Articular

2. Los principios de protección de las articulaciones son el conservar la fuerza muscular y el rango de movimiento, evitar posiciones de deformidad, el uso de las articulaciones más fuertes para una tarea determinada, y la utilización de las articulaciones en los planos anatómicos más estables.

D. *Terapia farmacológica*

Grupa I: Medicamente antiinflamatoare nesteroidiene (AINS)

Aspirină
Indometacin
Fenamide
Compuși ai acidului propionic
e .

Sulindac (clinoril)	f .
Tolmetina	g .
Piroxicam	h .
Diclofenaco	Hei .
Inhibidores COX2	

Alegerea AINS-urilor

Abordarea generală este de a alege un AINS și de a trata pacientul timp de 2-4 săptămâni, perioada normală necesară pentru a defini profilul de eficacitate și efectele secundare ale medicamentului.

Salicilați

Aspirină (acid acetilsalicilic): Aspirina este tratamentul inițial de elecție pentru artrita reumatoidă.

Dozaj: 3-4 grame pe zi.

antiacide insolubile cu calciu și magneziu)
Comprimate enterice (acoperirea rămâne intactă până când comprimatul ajunge în intestinul subțire)

Preparaciones

Pastillas sin revestimiento (bajo costo, causan gastritis, 1^Dispepsia
dosis de la tableta estándar 325 mg)
Comprimate cu eliberare prelungită (particule de aspirină încapsulate, absorbție prelungită, niveluri plasmatice mai constante)
Salicilat de sodiu (se preferă preparatele gastrorezistente; un analgezic mai puțin puternic decât aspirina)
Salicilat de colină (formă lichidă, foarte solubilă, sângerare gastrică neglijabilă)
Trisalicilat de magneziu (trilizat).

Toxicitate

Frecvente: Dispepsie, sângerări gastrointestinale și ulcer peptic.
Tinitus sau surditate: Acesta este primul semn al toxicității salicilatului la adulți și este reversibil cu o mică reducere a dozei zilnice (de exemplu, 1 sau 2 comprimate).
Simptome ale sistemului nervos central: Cefalee, vertij, greață, vărsături, iritabilitate și psihoză (la vârstnici).
La niveluri serice crescute (25-35 mg/dl), în special la pacienții mai tineri, salicilații pot provoca leziuni hepatocelulare ușoare, acute, reversibile, demonstrate de creșterea enzimelor serice.
Eliberarea, adezivitatea și agregarea adenozin difosfatului (ADP) sunt inhibate timp de până la 72 de ore după o singură doză de 300 mg de aspirină, probabil ca urmare a acetilării ireversibile a proteinelor membranare plachetare.

Alte medicamente antiinflamatoare nesteroidiene (AINS)

Acești agenți au aceeași potență ca aspirina și exercită o acțiune antiinflamatoare prin modificarea metabolismului prostaglandinelor.

Indometacin

Dozaj: 25-50 mg de trei ori pe zi.
Interacțiuni cu alte medicamente
Probenecidul prelungește acțiunea
Furosemida reduce acțiunea
Antiacidele întârzie absorbția.

Somnolenţă
Depresie
Convulsii
Neuropatie
Nefrită interstițială
Hepatită
Retinopatie
Discrazii sanguine.

Acid propionic și alți compuși

Ibuprofen (brufen)
Ketoprofen
Fenoprofen
Flurbiprofen
Naproxen.

Toxicidad

f

Dispepsia
Hemoragia GI

Brufen

Dozaj: 200-400 mg de trei ori pe zi.
Este mai puțin toxic și mai puțin eficient decât aspirina și este bine tolerat.
Piroxicam: doză de 10-20 mg o dată pe zi.

Inhibitori ai ciclooxigenazei-2

Sunt selective pentru enzima COX-2. Simptomele gastrointestinale și ulcerațiile scad. Funcția plachetară nu este afectată. Eficacitatea antiinflamatoare și analgezică este egală cu cea a AINS tradiționale.

Parțial selectiv		
Aceclofenac		100-200 mg/día
Meloxicam		15 mg/día
Nabumetonă	*Foarte*	500-1500 mg/día
selectivă		
Celecoxib		100-200 mg BD
Roficoxib		50 mg/día

Metotrexat

Metotrexatul este tratamentul de primă linie pentru artrita reumatoidă moderată până la severă. Este un medicament non-oncogen care acționează rapid în 4-6 săptămâni și este comparativ mai puțin toxic. Poate fi utilizat în combinație cu AINS. Se administrează în doză de 7,5 mg pe cale orală, o dată pe săptămână, la micul dejun. Doza poate fi crescută la 15 mg o dată pe săptămână.

Suplimentele de acid folic, administrate în doză de 1-2 mg zilnic, pot reduce toxicitatea metotrexatului fără a-i afecta eficacitatea.

Este teratogen.
Reacții adverse minime - intoleranță gastrointestinală, - stomacită, erupții cutanate, cefalee și alopecie.
Supresie a măduvei osoase (numărătoare de celule sanguine) -
Doză: Clorochină 250 mg o dată pe zi*
riodic)
Ciroză hepatică (PFH pAiSM^s^ IIII
Pneumonită de hipersensibilitate
Se poate dezvolta un nodul reumatoid sau o altă leziune.
a se înrăutăți (Paradoxal)
Metotrexatul poate fi combinat cu sulfasalazină
500 mg de două ori pe zi și hidroxiclorochină 200 mg de două ori tratament pentru artrita reumatoidă (AR).

Grupa a II-a

Medicamente antireumatice modificatoare de boală (DMARD): Acțiunile acestui grup de medicamente au nevoie de mult timp pentru a începe (6-12 săptămâni) și de aceea, în faza de inducție, trebuie administrate AINS pentru a reduce durerea, scăzând ulterior doza.
Aur
Penicilamină
Clorochină
Sulfasalazină
Instrucțiuni
Eșecul tratamentului conservator (chiar și după 3 luni cu AINS și măsuri generale)
Artrită erozivă rapid progresivă.

Indicații pentru terapia „de aur": Este rezervată pacienților care prezintă sinovită activă sau dezvoltă eroziuni în urma unui regim conservator de AINS, repaus și terapie fizică.

Dozaj: Se inițiază cu o doză de 500 mg/zi și se crește treptat până la 1 g pe o perioadă de 4 săptămâni.

Toxicitate
Exantem
Depresie

privind toxicitatea : Este contraindicat la pacienții cu antecedente de reacții severe la aur la nivel cutanat, al măduvei osoase sau al rinichilor.

Dozaj: Începeți cu 10 mg pe săptămână și apoi creșteți la 50 mg pe săptămână. Mențineți cu 50 mg o dată la 2 săptămâni. Se poate administra oral sau intramuscular.

Toxicitate
Depresia măduvei osoase
Insuficiență renală
Ulcere orale și stomatită
Erupție cutanată
Neuropatie
Hepatotoxicitate
Toxicitate oculară.
Clorochină
Indicații: Lipsa de răspuns la repaus conservator, salicilați, alte AINS sau aur.

Contraindicaciones: Pacientes con insuficiencia visual, hepática o renal, o con porfiria, en mujeres embarazadas y en niños.

Toxicidad
Queratopatía
Retinopatía
Neuropatía
Miopatía.
Penicilamina
H ; drox:' clorură de iod 200 mg BD.
■ VV III
pe zi în cadrul schemei terapeutice

Este util în special în terapia manifestărilor extraarticulare ale artritei reumatoide (vasculita reumatoidă, sindromul Felty).

Dozaj: 600-1200 mg pe zi.

Toxicitate
Alterarea gustului, anorexie, greață și dispepsie
Aplazia măduvei osoase
Poliarterita
Sindromul nefrotic
Ulcerații la ochi și limbă
erupții cutanate
Trebuie evitat în cazurile de alergie la penicilină.
Sulfasalazină
Este metabolizat de bacteriile colonului în acid 5-aminosalicilic și sulfapiridină, dintre care sulfapiridina are un rol antiinflamator mai important în artrita reumatoidă.

Anemia megaloblastică
Leucopenie.

Grupa III (Foarte toxic)

Corticosteroizi, ACTH *
Leflunomidă
Azatioprină

Ciclofosfamidă
Ciclosporină
Levamisol.

De preferat la copii, deoarece nu interferează cu creșterea . Medicamentul de elecție este prednisolonul.

Corticosteroizi

Instrucţiuni

Împreună cu DMARD-urile în faza inițială, dacă AINS nu sunt suficiente pentru ameliorarea simptomelor dureroase, se poate adăuga o cură scurtă de pednisolon 7,5 mg, iar ulterior se poate reduce treptat doza.

Eșecul de a controla simptomele invalidante.

Pacienți vârstnici în situații acute.

Condiții care pun viața în pericol (pericardită severă, periarterită sau sclerită).

Dozaj: Prednisolon 10-15 mg pe zi.

Toxicitate

Endocrin

- Față de lună
- Obezitatea trunchiară
- Hirsutism
- Impotenţă
- Neregularități menstruale
- Supresia axei HH
- Suprimarea creșterii.

Metabolic

- Balanță negativă de Ca, K, N
- Retenție de sodiu și lichide
- Hiperglicemie
- Hiperlipoproteinemie.

Musculo-scheletic

- Miopatie
- Osteoporoză
- Necroză avasculară.

Cutanat

- Acnee, vergeturi
- Atrofie cutanată
- Vânătăi
- Impediment în vindecarea rănilor

Imunologic

- Supresia hipersensibilității întârziate
- Reactivarea tuberculozei
- Susceptibilitate la infecții.

Gastrointestinal

- Ulcer peptic
- Pancreatită.

Cardiovascular

- Hipertensiune arterială
- Insuficiență cardiacă congestivă.

Oculare

- Glaucom
- Cataractă subcapsulară posterioară.

SNC

- Schimbări de dispoziție și personalitate
- Psihoză
- Hipertensiune intracraniană benignă.

Leflunomidă

Inhibă proliferarea celulelor T autoimune și producerea de anticorpi de către celulele T. De asemenea, blochează activarea factorului OS / com dependentă de TNF.

O doză de încărcare de 100 mg poate fi utilizată timp de trei zile. Răspunsul clinic se observă în decurs de 4-8 săptămâni. Medicamentul este teratogen.

Contraindicații: Hipersensibilitate, sarcină, alăptare , vaccinare concomitentă cu vaccinuri vii, infecție necontrolată, copii < 18 ani.

Toxicitate: enzime hepatice crescute, diaree.

Azatioprină

Este oncogen.

Este un antimetabolit cu efect imunosupresor al steroizilor și este util pentru tratamentul sinovitei refractare.

Dozaj: Se începe cu 1,5 mg/kg/zi, administrat oral, împărțit în două doze și se crește la 2,5-3 mg/kg/zi, administrat oral, după 8 săptămâni.

Toxicitate

Creșterea incidenței infecțiilor
Greață și vărsături
Hepatotoxicitate (evaluări hepatice periodice).

Ciclofosfamidă

Este eficient în tratamentul vasculitei reumatoide.

Dozaj: Doză mică administrată oral 1-3 mg/kg/zi sau doză mare administrată intravenos în bolus de 0,5-1,0 g/m² la fiecare 1-3 luni. Scopul este de a obține un număr de leucocite de 4.500 celule/microlitru.

Toxicitate
Incidență crescută a infecțiilor
Cistită hemoragică
Greață și vărsături
Supresia gonadică și sterilitatea
Alopecie
Fibroză interstițială pulmonară
Carcinomul vezicii urinare.

Levamisol

Este un imunomodulator și poate fi administrat într-o singură doză săptămânală de 150 mg.

Toxicitate
Erupție cutanată
Dispepsie
Leucopenie
Agranulocitoză (în acest caz, medicamentul este utilizat cu precauție).

Ciclosporină

Se folosește uneori

Dozaj: 2-3 mg/kg/zi
5 mg/kg/zi.

Toxicitate
Foarte nefrotoxic
Hipertensiune arterială
Hirsutism
Anemie
Disfuncție hepatică
Oncogenitate.

ıctaria.

Grupa IV (Antagoniști ai citokinelor)

FNT *către* antagonist

Medicamentele anti-TNF *produc* un răspuns foarte bun atunci când sunt combinate cu metotrexat.

Infliximab

Este un anticorp monoclonal himeric care se leagă cu afinitate și specificitate ridicată de TNF-α uman . Dozaj *:* 3 mg/kg în săptămânile 0, 2 și 6, iar ulterior la intervale de 4 sau 8 săptămâni, administrat intravenos. *Toxicitate:* Greață, cefalee, erupție cutanată, tuse, infecție a căilor respiratorii superioare, formare de anticorpi antihimerici umani, anticorpi antinucleari și anticorpi anti-ADN bicatenar.

Etanercept

Este o proteină de fuziune recombinantă capabilă să se lege de două molecule de TNF-alfa. Are un debut de acțiune mai precoce decât metotrexatul.

Dozaj: 25 mg subcutanat de două ori pe săptămână. *Toxicitate:* Reacții la locul injectării și dezvoltarea de anticorpi antinucleari și anti-ADN cu bicomponentă dublă.

Adalimumab:

Este un anticorp monoclonal complet uman împotriva TNF -α .

Dozaj: 20-80 mg s/c la fiecare 2 săptămâni.

Antagonist al receptorului IL-1

Anakinra

Este o formă recombinantă a antagonistului natural al receptorilor IL-1, care a fost aprobat pentru utilizare în artrita reumatoidă.

Dozaj: 100 mg s.c. pe zi.

Toxicitate
Incidență crescută a infecțiilor bacteriene
Reacții la locul injectării
Anakinra nu trebuie asociată cu blocante ale TNF din cauza riscului crescut de infecții grave, iar utilizarea sa practică și pe termen scurt rămâne controversată.

O nouă abordare, utilizând o coloană de afereză cu proteină A stafilococică, coloana **Prosorba** , a fost aprobată pentru tratamentul poliartritei reumatoide.

Sinovectomie medicală

Salicilatul de ytriu 90 este utilizat pentru articulațiile mari (genunchi), iar acetatul de erbiu 159 pentru articulațiile mici. Articulațiile trebuie imobilizate timp de 72 de ore pentru a preveni răspândirea la ganglionii limfatici adiacenți. Este contraindicat la pacienții cu vârsta sub 45 de ani.

neutropenia. i tarja sinovitis

Chirurgical
Sinovectomie
Artroplastie
Osteotomie
Artrodeză.

Fuziunea chirurgicală a articulațiilor are ca rezultat, în general, ameliorarea durerii, dar și pierderea totală a mișcării, iar această procedură este bine tolerată la nivelul încheieturii mâinii și al degetului mare.

Fuziunea coloanei cervicale C1 și C2 este indicată pentru subluxația cervicală (> 5 mm) cu deficite neurologice asociate.

Reabilitări

Fizică
Ajutor pentru duș
Asistență la toaletă
Ajutor la îmbrăcare
Ajutor la mers
ajutor domestic
Scaun cu rotile
Paturi
Ajutor la scris și citit.

Ocupațional

Cauze ale decesului
Infecții recurente
Leziune a coloanei cervicale
Arterita
Insuficienţă cardiacă
Insuficiență renală

Amiloidoză
iatrogen
Ulcer peptic
Pielonefrită
Toxicitatea steroizilor

Factori de prognostic slab
Durată mai lungă a rigidității matinale
Titru ridicat de factor reumatoid
VSG
Mod de debut (boală cu debut insidios)
Strângere de mână slabă
Timp prelungit de mers pe jos
Participare sistemică - activă mai mult de un an fără remisie.
Vasculită asociată, noduli reumatoizi
Participarea articulațiilor cervicale.
Anemia prelungită.

Osteoartrita (OA)

Este o boală articulară degenerativă. Se caracterizează prin deteriorarea cartilajului articular cu formarea de os nou - osteofite - pe suprafața articulară. Articulațiile cel mai frecvent afectate sunt articulațiile interfalangiene distale și proximale ale mâinilor, prima fiind articulația metacarpofalangiană de la baza degetului mare, precum și șoldurile, genunchii și coloana cervicală și lombară. Încheieturile mâinilor, coatele și umerii sunt de obicei cruțate.

Boala este mai frecventă la vârstnici, dar poate apărea la orice vârstă. Factorii precipitanți pot include traumatisme, malformații congenitale sau inflamații cronice. Osteoartrita coloanei vertebrale poate duce la stenoză spinală cu durere radiculară fie la nivelul brațelor, fie al extremităților inferioare.

Radiografiile articulațiilor afectate relevă îngustarea spațiului articular, formarea de osteofite și, probabil, prezența ganglionilor Heberden și Bouchard în articulațiile interfalangiene distale și proximale ale mâinilor. Tomografia computerizată/RMN sunt utile pentru evaluarea afectării coloanei vertebrale.

Biochimia serică și hemoleucograma completă sunt normale.

Management

Acetaminofen în doză de 1000 mg de două sau trei ori pe zi.
AINS cu doze mici sau inhibitori COX-2 (aveți grijă în cazurile de sângerare gastrointestinală, insuficiență cardiacă)
Sulfatul de glucozamină - 1.500 mg administrat oral zilnic reduce simptomele, precum și frecvența deteriorării cartilajului.
Injecția intraarticulară de glucocorticoizi este benefică (evitați dozele frecvente)
Tramadolul este o alternativă la analgezic.
Pentru uz extern, se utilizează creme cu capsaicină topică și AINS.
Perioade scurte de odihnă pentru articulațiile afectate, urmate de programe de exerciții fizice.
OA a coloanei vertebrale telrale - guler cervical, corset lombar
și exerciții pentru întărirea mușchilor.
Injecțiile epidurale cu steroizi pot reduce simptomele radiculare.

Artrită seronegativă

Acesta este un grup de boli în care artrita inflamatorie, caracterizată prin teste persistent negative pentru factorul reumatoid IgM, este asociată cu alte caracteristici articulare, extraarticulare și genetice comune.

Spondilita anchilozantă

Spondilita anchilozantă (SA) este o boală inflamatorie de cauză necunoscută care afectează în principal coloana vertebrală.
Boala începe de obicei în a doua sau a treia decadă de viață.
Debutul bolii în adolescență este corelat cu un prognostic mai nefavorabil și o afectare mai mare a șoldului.
Bărbații sunt afectați de aproximativ trei ori mai des decât femeile. Boala la femei tinde să evolueze spre anchiloză spinală totală mai rar.
Spondilita anchilozantă prezintă o corelație izbitoare cu antigenul de histocompatibilitate HLA-B27.

Fig. 10.4: Spondilita anchilozantă - limitarea flexiei anterioare a coloanei vertebrale

Caracteristici clinice

Sacroileita este adesea una dintre primele manifestări ale

spondilitei anchilozante ■

Simptomul inițial este de obicei o durere surdă, insidioasă, resimțită inițial în regiunea lombară inferioară sau fesieră, însoțită de redoare matinală în partea inferioară a spatelui care durează câteva ore, care se ameliorează odată cu activitatea și revine după perioade lungi de inactivitate.

La unii pacienți, poate apărea sensibilitate osoasă la nivelul joncțiunilor costosternale, proceselor spinoase , crestelor iliace, trohanterelor mari, tuberozităților ischiatice, tuberculilor tibiali și călcâielor.

Artrita poate apărea la nivelul șoldurilor și umerilor.

Artrita periferică, dacă este prezentă, este de obicei asimetrică.

Pot apărea simptome constituționale precum oboseală, anorexie, febră, pierdere în greutate sau transpirații nocturne.

Uveita anterioară acută poate apărea înaintea spondilitei (Fig. 10.5).

Atacurile sunt de obicei unilaterale și tind să se repete.

Se observă pierderea mobilității coloanei vertebrale, cu limitarea flexiei anterioare, flexiei laterale și extensiei coloanei vertebrale (Fig. 10.4).

Testul Schober

Este o măsură utilă pentru flexia anterioară a coloanei lombare. Pacientul stă în picioare cu călcâiele lipite,

Fig. 10.5: Spondilita anchilozantă - uveită anterioară cu hipopion

Marcajele se fac direct pe coloana vertebrală, la 5 cm sub și 10 cm deasupra articulației lombosacrale. Pacientul se apleacă în față cât mai mult posibil, iar distanța dintre cele două marcaje se măsoară . Distanța dintre cele două marcaje crește cu 5 cm sau mai mult dacă mobilitatea lombară este normală și cu mai puțin de 4 cm dacă mobilitatea lombară este redusă.

Există o limitare a expansiunii toracice (expansiunea toracică normală este de 5 cm sau mai mult).

Pe măsură ce boala progresează , lordoza lombară se oblitrează cu atrofie fesieră. Cifoza toracică devine mai pronunțată. Dacă este implicată coloana cervicală, poate - exista o curbură înainte a gâtului.

Afectarea șoldului cu anchiloză poate duce la contracturi în flexie.

Progresia bolii poate fi urmată de:

Măsurarea înălțimii pacientului (înălțimea pacientului scade odată cu progresia bolii din cauza cifozei toracice exagerate și a curburii înainte a gâtului).

Expansiunea toracică (expansiunea toracică scade odată cu progresia bolii și produce boală pulmonară restrictivă, culminând cu insuficiență respiratorie de tip 1).

Testul Schober.

Distanța dintre occiput și perete atunci când pacientul stă în picioare cu călcâiele și spatele lipite de perete (această distanță crește odată cu afectarea coloanei cervicale de către boală, din cauza îndoirii crescânde a gâtului înainte).

Complicațiile care pot apărea includ fractura vertebrală, care poate apărea chiar și în cazul unor traumatisme minore ale coloanei vertebrale osteoporotice. Implicarea coloanei cervicale poate duce la

tetraplegie. Sindromul cauda equina este o altă complicație a bolilor coloanei vertebrale de lungă durată.

Afectarea pulmonară este caracterizată prin fibroză lentă și progresivă a lobului superior.

Implicarea cardiovasculară se poate manifesta ca insuficiență aortică sau anomalii de conducere cardiacă (inclusiv bloc auriculoventricular de gradul trei).

Prostatita apare mai frecvent la bărbați.

Cercetare

Creșterea VSH-ului și a proteinei C reactive.
Anemie normocitară normocromă ușoară.
Fosfatază alcalină serică crescută.
Niveluri crescute de IgA.

Constatări radiografice

Primele modificări ale articulațiilor sacroiliace, demonstrabile prin radiografii, arată margini corticale neclare ale osului subcondral, urmate ulterior de obliterarea articulațiilor, ducând la anchiloză osoasă.

Radiografii ale

aspect caracteristic ca o consecință a „pătratitudinii" vertebrei.

erosiones y esclerosis. La progresión de las erosiones lleva a "pseudo-ampliación" del espacio articular y más

- RMN-ul dinamic este un test extrem de sensibil și specific pentru

(osificación de los ligamentos interespinosos). Existe osteoporosis difusa de la vertebral columna. La erosión de los cuerpos vertebrales en el margen del disco tiene

identificarea inflamației intraarticulare, a modificărilor cartilaginoase și a edemului măduvei osoase în sacroileită.

Criteriile modificate ale New York-ului pentru diagnosticul spondilitei anchilozante:

Istoric de dureri de spate.
Limitarea mișcării coloanei lombare.
Expansiune toracică limitată.
Sacroileită radiografică definitivă.

Conform acestor criterii, prezența radiografică a sacroileitei plus oricare alt dintre cele trei criterii este suficientă pentru diagnosticul definitiv de spondilită anchilozantă.

Detectarea HLA B27 este utilă doar ca diagnostic adjuvant, deoarece prezența B27 nu este nici necesară, nici suficientă pentru diagnostic, dar poate fi utilă la pacienții care nu au dezvoltat încă sacroileită radiografică.

Tratamiento

Nu există un tratament definitiv pentru spondilita anchilozantă. Se poate concepe un program de exerciții pentru a menține mobilitatea funcțională. Se pot administra agenți antiinflamatori pentru ameliorarea simptomelor.

Indicația pentru intervenția chirurgicală la pacienții cu spondilită anchilozantă este artrita severă de șold, și se efectuează artroplastie totală de șold.

Atacurile acute de uveită anterioară sunt de obicei gestionate eficient prin administrarea locală de glucocorticoizi împreună cu agenți midriatici.

Metotrexatul și sulfasalazina pot fi benefice în unele cazuri.

Infliximab (anticorp monoclonal himeric uman/șoarece anti-TNF-2).

Se administrează în doză de 5 mg/kg prin perfuzie intravenoasă, repetată la intervale de 2 săptămâni, 6 săptămâni și apoi 8 săptămâni.

Etanercept (proteină de fuziune solubilă P75 TNF -α - IgG).

Se administrează în doză de 25 mg subcutanat de două ori pe zi.

Medicamentele anterioare au arătat o reducere

acțiune rapidă, profundă și susținută a tuturor măsurilor de activitate a bolii

Hiperostoza scheletică idiopatică difuză (DISH)

Apare la vârsta mijlocie și la vârstnici.

De obicei este asimptomatică și se poate manifesta prin rigiditate.

Calcificarea de laborato ligamentelor și osificarea

Aspect de „lumânare de ceară" în corpurile vertebrale anterioare ca urmare a osificării ligamentului spinal anterior.

Spațiile discului intervertebral sunt păstrate

Articulațiile sacroiliacă și apofizară apar normale.

Boala lui Reiter

Se caracterizează printr-o triadă de oligoartrită seronegativă

tiva, conjuntivitis y uretritis no específica, 1-3 semanas después de disentería bacteriana o exposición a enfermedades de transmisión sexual. La artritis que ocurre después de la exposición sexual o infección entérica se conoce como artritis reactiva.

Bacterias Artritogénicas en la Artritis Reactiva

Salmonela
Shigella
Campilobacter

4. Yersinia

5. Chlamidia.

Caracteristici clinice

Se prezintă cu monoartrită a unui genunchi sau artrită inflamatorie asimetrică a articulațiilor interfalangiene.

Pacienții pot prezenta dureri de călcâi, tendinită achiliană sau fasciită plantară, împreună cu balanită circinată. Prezența unei erupții cutanate cu keratodermă blenorrhagicum este diagnostică pentru sindromul Reiter în absența triadei clasice.

Leziunile cutanate variază de la macule palide, vezicule și pustule pe mâini și picioare până la hiperkeratoză marcată cu leziuni asemănătoare plăcilor care se răspândesc pe scalp și trunchi.

Pot apărea distrofie unghială și hiperkeratoză subunghială masivă.

Afectarea oculară (conjunctivită bilaterală ușoară) se remite spontan în decurs de o lună. Irita poate apărea în 10% din cazuri.

Este prezentă uretrita simptomatică (disurie ușoară și secreții sterile transparente). Se observă cazuri de autoliză.

Caracteristicile extraarticulare sunt:

Conjunctivită

7. Irită
   Regurgitarea aortică
8. Defecte de conducere cardiacă
   Neuropatie periferică.

Corticosteroizii locali sunt utili în cazurile de irită.

Uretrita nespecifică se tratează cu o cură scurtă de tetraciclină.

Sulfasalazina sau metotrexatul pot fi benefice în unele cazuri.

Tratamentul cu glucocorticoizi poate fi necesar pentru a preveni distrugerea rapidă a articulațiilor.

Artrita psoriazică

Este o artrită inflamatorie seronegativă asociată cu modificări caracteristice ale unghiilor (puncte adânci și creste transversale). Apare la aproximativ 1 din 1000 de pacienți din populația generală și la 7% dintre pacienții cu psoriazis.

Caracteristici clinice

Oligoartrită asimetrică (70%)

Sacroiliita/spondilita (40%)

Artrită seronegativă simetrică (15%)

Artrita articulației interfalangiene distale (15%)

Artrită mutilantă.

) în majoritatea cazurilor lui Jajm. Eu _____. Caracteristici extraarticulare

este

pielea de pe suprafețe, fisura natală și

buric)

2. Modificările unghiilor includ coroziune, onicoliză, hiperkeratoză subunghială și creste orizontale.

m ed tl t
brõsCom

. Cercetare

VSH crescută

Prezența anemiei normocromice normocitare și a leucocitozei polimorfonucleare în frotiul de sânge periferic

Factorul reumatoid și ANA sunt negative

HLA-B27 este observat în peste 70% din cazuri

Caracteristicile radiologice sunt osteoporoza periarticulară, îngustarea spațiului articular și modificări erozive.

În analiza lichidului sinovial s-a identificat un revărsat inflamator cu vâscozitate scăzută , cu un număr de leucocite de 50.000/mm² (1000 mm² = 1 ml).

. Cercetare

Anemia normocromă normocitară

VSH crescută

Testele pentru FR și ANA sunt negative

Se observă osteoporoză periarticulară relativă și afectarea articulației interfalangiene distale.

Tratament

Repaus

Analgezice

Tratament

Analgezice (AINS)

Sulfasalazina și aurul se utilizează în cazurile simptomatice persistente fără exacerbare.

Se utilizează clorochina și hidroxiclorochina

Etretinatul de retinoid 30 mg/zi este eficient atât pentru artrită, cât și pentru leziuni cutanate.

Fotochimioterapia cu metoxipsoralen și lumină ultravioletă cu unde lungi (PUVA) sunt utilizate pentru leziunile cutanate severe.

Metotrexatul poate fi administrat și

Leflunomida și blocantele TNF- α pot avea, de asemenea, un efect de modificare a bolii.

Prognoză

Are un prognostic mai bun decât artrita reumatoidă.

Lupus eritematos sistemic (LES)

Este o boală multisistemică a țesutului conjunctiv de cauză necunoscută, în care țesuturile și celulele sunt afectate de autoanticorpi patogeni și complexe imune.

Este mai frecventă la femeile de vârstă fertilă (raportul bărbați: femei este de 1:9).

Etiologie și patogeneză

Nu există nicio modificare a reglării imune.

Factorii genetici sunt implicați (HLA-B8 și DR3)

Participarea factorilor de mediu (lumina solară).

Medicamente: estrogeni, contraceptive orale, chinidină na, izoniazidă, hidralazină, clorpromazină, practolol, metildopa, fenitoină, interferon și procainamidă (cele mai frecvente).

Se crede că virusul EB este unul dintre factorii etiologici infecțioși.

De asemenea, duce la leziuni tisulare mediate imunologic.

IIH

Diverse: consumul de lucernă și substanțe chimice precum hidrazine, vopsele de păr.

Autoanticorpi în LES

Anticorpi antinucleari	(95%)
Anti-histoni ADN (și celule LE)	(70%)
Anti-ADN (catenar simplu)	(70%)
Anti-ADN (dublă catenă)	(70%)
Anti-ARN	
Anti-Sm	(30%)
Anti-UI-RNP (ribonucleoproteină)	(40%)
Anti-Ro/SS-A	(30%)
Anti-La/SS-B	(10%)
Anti-cardiolipină	(50%)
Anti-eritrocite	(60%)
Anti-limfocite	(70%)
Antiplachetar	(50%)
Anti-neuronal	(60%)
Anti-MA	
Anti-PCNA	

Criterii pentru diagnosticul LES

Eritem malar

Fotosensibilitate

Ulcere orale/nazofaringiene

Artrită care afectează > 2 articulații periferice

Serosită pleurală/pericardică

Implicarea rinichilor

Manifestări neurologice - convulsii / psihoză

Tulburări hematologice

Leucopenie - < 4000/^L

Limfopenie - < 1500/^L

Trombocitopenie - < 100.000/^L

Markeri imunologici

Antinucleari/antifosfolipide/anti ADN ds/ anti-Sm

Pentru diagnostic, trebuie să fie prezente 4 sau mai multe criterii, fie secvențial, fie simultan.

OMS - Clasificarea nefritei lupice

Gradul	*modificărilor histologice*
Fără modificări histologice	
Modificări proliferative limitate la mezangiu	
Modificări proliferative în 10-50% din glomeruli	
Glomerulonefrită proliferativă > 50% din glomeruli	
Modificări ale membranei cu grade variabile de proliferare	
Glomerulonefrita sclerotică în stadiu terminal	

Cercetare

VSH crescută

Frotiu de sânge periferic: anemie normocromă normocitară din boli cronice, leucopenie și trombocitopenie.

Testul Coombs poate fi pozitiv (anemie hemolitică)

Anticorpii antinucleari (ANA): Detectarea ANA este cel mai sensibil test pentru diagnosticarea LES. Aceștia pot fi detectați prin imunofluorescență indirectă în serul a peste 90% dintre pacienți.

Condiții cu ANA pozitiv

EI

Polimiozită

Artrita reumatoidă

Sclerodermie

Sindromul Sjögren

Miastenia gravis

Alveolită fibrozantă

Boală hepatică cronică

Poliarterita

Leucemie.

Anticorpi ADN bicatenari (anti-ADNds): Aceștia sunt mai specifici pentru diagnosticarea LES și pot fi detectați prin radioimunotest.

O creștere recentă a anticorpilor anti-ADN dublu catenar (dsDNA) indică o intensificare bruscă a bolii. Anticorpii împotriva Sm sunt, de asemenea, specifici pentru LES și ajută la diagnosticare, iar anticorpii Sm, în general, nu se corelează cu activitatea bolii.

Dovezi ale activării căii clasice a complementului (niveluri ridicate de anticorpi anti-ADN, C3) și C4 minime).

Biopsia de organe și testul cu bandă lupusă (imunofluorescența la joncțiunea dermo-epidermică a pielii normale datorită prezenței complexelor imune, componentelor complementului și imunoglobulinelor) sunt, de asemenea, diagnostice.

Anticoagulante lupice: Acesta este un anticorp anti-cardiolipină detectat fie printr-un timp parțial de tromboplastină prelungit, care nu poate fi corectat prin adăugarea de plasmă normală, fie printr-un timp de protrombină diluat prelungit. Acestea sunt, de asemenea, detectate prin ELISA și sunt responsabile de trombocitopenie și avorturi spontane recurente, în special în primul trimestru de sarcină.

Anticoagulantele lupice apar și în alte tulburări imunologice, în infecția cu HIV sau în asociere cu medicamente precum clorpromazina, procainamida și hidralazina.

Caracteristici clinice

Sistema Involucrado	*Manifestaciones*
Piel	Erupción fija y eritematosa en regiones malares (Exantema en forma de mariposa) (Fig. 10.6), erupción discoide, alopecia difusa, erupción maculopapular, urticaria, eritema multiforme, lesiones como liquen plano, fotosensibilidad, lesiones en forma de psoriasis (lupus cutáneo subagudo), úlceras orales, vasculitis. Proteinuria, síndrome nefrótico, glomerulonefritis focal proliferativa,
Renal	hipocomplementemia e insuficiencia renal.
Sistema nervioso	Están involucradas las meninges, médula espinal, cráneo y nervios periféricos. Los pacientes pueden tener disfunción cognitiva, síndromes orgánicos cerebrales (psicosis, neurosis), pseudotumor cerebral, participación extrapiramidal y cerebelosa. La disfunción hipotalámica provoca secreción inapropiada de hormona antidiurética.
Vascular	La trombosis puede ocurrir debido a la vasculitis, anticuerpos contra los fosfolípidos (anticoagulante lúpico, contra anticuerpos anticardiolipina) y la destrucción inmune mediada por complejos. Anemia de enfermedades crónicas, leucopenia, trombocitopenia leve.
Hematológico	Pericarditis, derrame pericárdico, pericarditis constrictiva, miocarditis (arritmias, ICC), muerte súbita por 4AM,y
Cardiopulmonar	endocarditis de Libman-Sachs que causa RM o RA. _____ r Lafpr|brÈîâi derrame pleural Ion Pu^'de^J^'sentarse ndB^^ioníqjúp|fa$_z$fiibrosis intersticial,
Gastrointestinal	Náuseas, oiarrea, molestias vagas, peritonitislúpica, vasculitis intestinal, perforación intestinal, trastornos de motilidad GI y pseudo obstrucción intestinal.
Ocular	Puede presentarse vasculitis retinal, conjuntivitis, epiescleritis y ceguera (el fondo muestra arteriolas retinales revestidas y estrechas, y cuerpos quísticos) (Figs. 10.7 y 10.8).
Sistemul musculo-scheletic:	Miopatia, miozita și necroza osoasă ischemică sunt frecvente; artrita, artralgia care poate fi tranzitorie sau persistentă, ducând la artrită inflamatorie cronică, și tenosinovita care provoacă deformări și contracturi.
Sistémico	Pot apărea oboseală, stare generală de rău, febră, anorexie și pierdere în greutate.

Fig. 10.6: Erupție în formă de fluture în LES

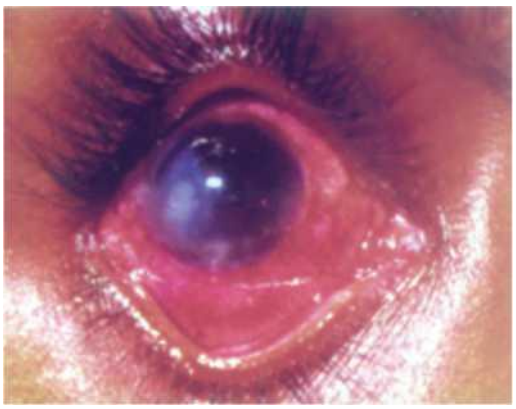

Fig. 10.7: LES - Sclerokeratită

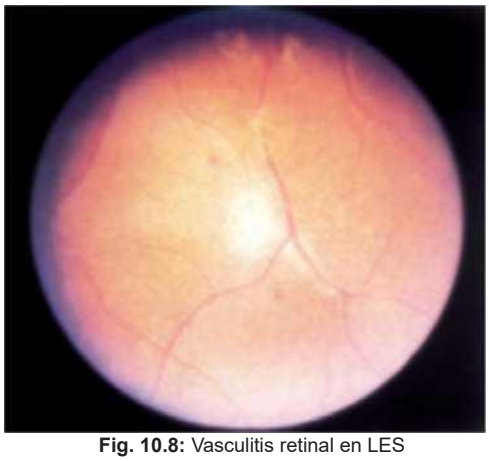

Fig. 10.8: Vasculitis retinal en LES

Sarcina și LES

Înroșirea pielii cauzată de boală se intensifică în timpul sarcinii, chiar mai mult în jurul a 6 săptămâni după naștere.

Femeile însărcinate sunt predispuse la preeclampsie.

sia debido a múltiples infartos placentarios. También son propensas a abortos recurrentes. El niño puede nacer con erupciones transitorias, bloqueo AV congénito completo debido a la transmisión de anticuerpos maternos anti-Ro a través de la placenta (lupus neonatal).

Tratament

Nu este necesară nicio intervenție în timpul sarcinii.

Doze mici de aspirină trebuie administrate zilnic, împreună cu doze mari de steroizi și heparină subcutanat de două ori pe zi, în doze anticoagulante complete.

Enzima placentară 11-beta dehidrogenază 2 dezactivează glucocorticoizii și este mai eficientă în dezactivarea prednisonului/prednisolonului decât glucocorticoizii fluorurați - dexametazona și betametazona.

Prin urmare, LES matern trebuie controlat cu prednison/prednisolon la doza cea mai puțin eficientă, pentru cel mai scurt timp necesar.

Teste care pot confirma diagnosticul clinic și pot prezice severitatea

Specific LES
Anti-ADN bicatenar
Anti-SM

Nespecific
ANA (mai sensibile)
Anti-Ro
Testul Coombs direct
VDRL (datorită anticorpilor anti-cardiolipină) PTT
Anticardiolipină
Hematocrit
Numărul de leucocite
Numărarea trombocitelor
Analiza urinei
Creatinina serică.

Teste utile pentru monitorizarea evoluției clinice
Titrul de anticorpi ADN anti-ds
Nivelurile serice ale complementului
VSG
Hematocrit
Numărul de leucocite
Numărarea trombocitelor
Analiza urinei
Creatinina serică.

Nu există un tratament complet pentru LES. Se poate administra doar tratament simptomatic.

Pentru manifestări acute care amenință viața , se poate administra prednisolon 40-80 mg/zi - 2 mg/1 g/zi.

Terapia pulsată cu metilprednisolon (1 g intravenos timp de 3

Manejo

zile consecutiv) poate fi încercată la pacienții cu glomerulonefrită proliferativă și funcție renală afectată.

AINS sunt utilizate pentru manifestările articulare .

Medicamentele antimalarice precum hidroxiclorochina în doză de 400 mg/zi sunt utile pentru manifestările cutanate și articulare. Acestea pot fi administrate timp de câteva săptămâni, iar controalele oftalmologice de rutină sunt obligatorii.

Medicamentele imunosupresoare și citotoxice sunt utile în cazurile rezistente și se utilizează împreună cu plasmaferă.

Indicații pentru terapia imunosupresoare: Manifestări care pun viața în pericol ale LES, cum ar fi glomerulonefrita, afectarea SNC, trombocitopenia și anemia hemolitică.

Incapacitatea de a reduce doza de corticosteroizi sau efecte secundare severe ale corticosteroizilor.

azatioprină (în doză de 2-3 mg/1g administrată oral) sau ciclofosfamidă (10-15 mg/1g o dată pe lună ca doză de sporire sau 1,5-2,5 mg/zi intravenos) sau clorambucil.

Anticoagularea trebuie administrată pentru a preveni tromboza atunci când este necesar. Terapia cronică cu warfarină pentru prevenirea trombozei venoase poate fi administrată în asociere cu plasmafereza.

S-a a. încercat tratamentul experimental cu anticorpi anti-celule T, iradiere totală a ganglionilor limfatici, gamaglobulină intravenoasă, ciclosporină și ulei de pește.

b. Micofenolatul de mofetil și rituximabul au fost, de asemenea, utilizați în LES sever.

Prognoză

Rata de supraviețuire la cinci ani este de peste 90%. Pacienții cu afectare renală, pulmonară și neurologică severă au un prognostic mai slab. Infecția rezultată din imunosupresie este o cauză majoră de morbiditate. Sarcina nu este contraindicată atunci când pacienta este în remisie, în special atunci când alte

sisteme de organe nu sunt implicate.

Lupusul indus de medicamente

Medicamentele care cauzează sindroame precum LES au fost deja menționate. Există o predispoziție genetică. ANA este pozitiv la 75% dintre pacienți, în special la cei tratați cu procainamidă.

r *^l bolnav |X^k ı

Anticorpii împotriva *hipcccmplnent'-miei cu ADN dublu bicatenar sunt rari. Tratamentul implică retragerea medicamentului responsabil și administrarea de steroizi pacienților timp de 2 până la 10 săptămâni.

La pacienții cu LES idiopatic, medicamentele care cauzează LES pot fi utilizate în siguranță.

Anticorpii împotriva histonelor sunt mai specifici pentru lupusul indus.

Medicamente care cauzează lupus

Antiaritmice
- Procainamidă
- Disopiramidă
- Propafenonă

Antihipertensive
- Hidralazină
- Inhibitori ai ECA
- Beta-blocante

Medicamente antitiroidiene
- Propiltiouracil

Antipsihotice
- Clorpromazină
- Litiu

Anticonvulsivante
- Carbamazepină
- Fenitoină

Antibiotice
- Izoniazidă
- Minociclină
- • Macrodantin

Diuretice
- Hidroclorotiazidă

Agenți hipolipemianți
- Lovastatină
- Simvastatină

Interferoni

Inhibitorii TNF.

Boala mixtă a țesutului conjunctiv

Boala mixtă a țesutului conjunctiv (MCTD) este un sindrom de suprapunere caracterizat printr-o combinație de caracteristici clinice similare cu cele ale lupusului eritematos sistemic (LES), sclerodermiei, polimiozitei și artritei reumatoide.

Mecanismele etiologice și patogene ale MCTD rămân necunoscute. Cu toate acestea, aceasta se caracterizează prin prezența următoarelor manifestări imunologice în ser:

Titruri ridicate de anticorpi împotriva antigenelor ribonucleoproteice nucleare (RNP).

Complexe imune circulante în timpul bolii active.

Depunerea de IgG, IgM și complement în

la

pereții vasculari și membrana bazală glomerulară.

Filtrare limfocitară și plasmocitară generalizată

din

numeroase țesuturi.

Există leziuni vasculare cu proliferare intimală și hipertrofie medială, având ca rezultat îngustarea lumenului vaselor mari și al arteriolelor mici în multe organe.

» , Caracteristici clinice

Această tulburare poate fi observată la vârsta mijlocie, între 30 și 40 de ani.

Aproximativ 80% dintre pacienți sunt femei .

Caracteristicile clinice tipice includ:

- Fenomenul Raynaud
- Poliartrita (similară artritei reumatoide, dar nu deformează)
- Umflarea mâinilor sau sclerodactilia
- Disfuncție esofagiană (reducerea presiunii sfincterului esofagian superior și inferior și scăderea peristaltismului în cele două treimi distale ale esofagului)
- Fibroză pulmonară (capacitate redusă de difuzie și dezvoltarea hipertensiunii pulmonare)
- Afectare cardiacă (pericardită, prolaps de valvă mitrală, miocardită, insuficiență aortică)
- Miopatie inflamatorie.

Alopecie cicatricială
Erupție cutanată asemănătoare lupusului
Telangiectazia periunghială.

Diagnostic

Diagnosticul este confirmat prin detectarea unor titruri circulante neobișnuit de mari de anticorpi împotriva unui antigen al ribonucleoproteinei nucleare (RNP).

L. fti LLL Tratament

Salicilații și alte medicamente antiinflamatoare nesteroidiene pot fi utilizate pentru ameliorarea simptomelor. Se pot administra glucocorticoizi (1 mg/kg/zi de prednison) dacă boala este severă și există o afectare semnificativă a principalelor sisteme de organe.

Scleroză sistemică progresivă

Este o afecțiune generalizată a țesutului conjunctiv caracterizată prin modificări degenerative și fibroză la nivelul pielii (sclerodermie) și al multor organe interne.

Etiologia este necunoscută, dar poate rezulta din inflamația imună care provoacă îngroșarea intimei vaselor mici de sânge și producția excesivă de legături încrucișate. Este asociată cu 11- și 1 - DR3 și, prin urmare, poate fi o tulburare predispusă genetic.

Femeile sunt afectate de patru ori mai des decât bărbații. Această tulburare apare între a treia și a cincea decadă de viață.

Clasificarea sclerodermiei

Scleroză sistemică
- Boală limitată a pielii
- Boală difuză a pielii
- Sclerodermie sinusoidală
- Boala țesutului conjunctiv nediferențiată
- Sindromul de suprapunere

Sclerodermie localizată
- Morfea
- Sclerodermie liniară
- En coup de saber (liniar față)

Tulburări asemănătoare sclerodermiei induse chimic
- Sindromul uleiului toxic
- Boala indusă de clorură de vinil
- Fibroza indusă de bleomicină
- Fibroza indusă de pentazocină
- Fibroza indusă de epoxi și hidrocarburi aromatice
- Sindromul eozinofiliei - mialgiei

Alte afecțiuni precum sclerodermia
- Sclerodermia cu debut la adult sau Buschke
- Scleromixedem
- Boala cronică grefă vs. gazdă
- Fasceita eozinofilică
- Scleroza digitală în diabet
- Amiloidoza primară

Amiloidoza asociată cu mielomul multiplu.

Caracteristici clinice

Fenomenul Raynaud sever este de obicei motivul consultării și poate preceda alte caracteristici ale bolii cu luni sau ani.

Modificări ale pielii (Fig. 10.10 și 10.11)

Inițial, există un edem sub formă de puncție bine definit și induratie asociate cu umflături, rezultând „degete în formă de cârnat" și mișcare restricționată a degetelor. Ulterior, pielea devine lucioasă, cu atrofie și ulcerație a vârfurilor degetelor, cu sau fără calcinoză asociată (Fig. 10.11). Pielea feței, extremităților și trunchiului este afectată , putând fi prezente pigmentare și telangiectazii asociate . Pe măsură ce boala progresează, fața poate deveni întinsă și asemănătoare unei măști, cu un nas asemănător unui cioc și dificultăți la deschiderea gurii (Fig. 10.9). Întărirea pielii peste proeminențele osoase duce la contracturi în flexie.

Fig. 10.9: Fenomenul Raynaud

Severitatea bolii poate fi evaluată prin măsurarea deschiderii maxime a căilor orale (MOA), care este distanța dintre marginile buzelor superioare și inferioare cu gura larg deschisă. MOA medie la persoanele normale este de 5,8 ± 0,4 cm. La pacienții cu boală difuză, MOA tinde să devină progresiv mai mică și, în cele din urmă, măsoară mai puțin de 3,5 cm.

Fig. 10.10: Esclerodermia - Microstomia

Fig. 10.11: Escleroderma-yemas de los dedos con cicatrices puntiformes

Manifestări musculo-scheletice

Există dureri articulare și artrită inflamatorie ușoară, neerozivă. Din cauza inflamației tendoanelor musculare, crepitația poate fi resimțită peste tecile tendoanelor afectate sau în articulațiile mobile.

Slăbiciunea și atrofierea musculară proximală pot rezulta din miozită de grad scăzut.

Tractul gastrointestinal (Fig. 10.12)

Aceasta este implicată la majoritatea pacienților. Există implicarea celor două treimi inferioare ale esofagului.

Distrugere și malabsorbție. Scleroza sistemică poate fi asociată fago resultando en la pérdida de la peristalsis esofágica y disfagia. En la progresión de la enfermedad, hay una pérdida de tono del esfínter esofágico inferior, lo que resulta en esofagitis por reflujo. La dilatación de los segmentos grandes y pequeños del intestino delgado pueden ocurrir con menos frecuencia, causando dolor abdominal intermitente, estreñimiento, distensión, obs-

Fig. 10.12: Esclerodermia - esófago dilatado (con motilidad ausente)

cu ciroza biliară primară.

Manifestări pulmonare

Fibroza pulmonară interstițială apare la majoritatea pacienților și duce predominant la defecte ale difuzie gazoasă. Poate apărea fibroză progresivă, provocând dispnee crescută la efort și un model restrictiv de afectare a funcției pulmonare și, în cele din urmă, dezvoltarea hipertensiunii pulmonare și a insuficienței ventriculare drepte (Fig. 10.13).

Fig. 10.13: Fibroză pulmonară în sclerodermie.

Manifestări cardiace

Afecțiunea cardiacă poate fi caracterizată prin dezvoltarea pericarditei, cardiomiopatiei, blocului auriculoventricular sau bolii valvulare aortice. Cardiopatia ischemică poate apărea din

cauza vasospasmului arterelor coronare.

Diferența dintre tipul difuz și cel limitat

	Difuz	*Limitat*
Implicarea pielii	Fața, trunchiul, membrele distale și proximale	Fața, distală de umeri
Fenomenul Raynaud	Debutează în decurs de 1 an sau în perioadele de modificări ale pielii. Poate preceda boala de piele cu ani.	
Implicare organică	Fibroză interstițială pulmonară Criza hipertensivă renovasculară (Disfagie) 2/3 inferioare ale esofagului cu pierderea tonusului sfincterului cardiac	Hipertensiune pulmonară după 10-15 ani de boală, ciroză biliară
Capilare periunghiale	Dilatarea și marginalizarea	Dilatarea fără marginalizare semnificativă

La insuficiencia ventricular izquierda puede ser secundaria a hipertensión.

Afectación Renal

Los riñones pueden estan involucrados en cualquier etapa de la enfermedad y es una causa importante de morbilidad y mortalidad. Hay hiperplasia de la íntima de las arterias interlobulares, necrosis fibrinoide de las arteriolas aferentes, incluyendo la cresta glomerular, y engrosamiento de la membrana basal glomerular. Este cambio resulta en el desarrollo de hipertensión inducida por renina.

Otros sitios de Af

Puede presentarse i dulas salivales menores conducienco a xerostomia (boca seca).

El hipotiroidismo se produce en un número significativo de pacientes y puede estar asociado con altos niveles de anticuerpos antitiroideos.

Puede presentarse neuralgia del trigémino.

Diagnóstico

Los anticuerpos antinucleares se observan en aproxima-damente el 50% de los pacientes. Los anticuerpos ARN monocatenarios y el antígeno nuclear extraíble (anti- Scl-70) se observan en el 20% de los pacientes y pueden ser un marcador de afectación pulmonar.

Autoanticuerpos en Esclerosis Sistémica (ESs)

Autoanticuerpo	*Asociación clínica*
Anti-topoisomerasa - 1	ESs cutánea difusa
Anti-centrómero	ESs cutánea limitada
Anti-ARN Polimerasa I, II, III	ESs cutánea difusa
Anti-Th RNP	ESs cutánea limitada
Anti-U, RNP	ESs cutánea limitada Enfermedad mixta del tejido conectivo
Anti-U₃ RNP	ESs cutánea difusa y limitada Miopatia esquelética Hipertensión pulmonar arterial
Anti-PM / scl	Superposición (ESs, Polimiositis)

Anticorpi antinucleari	Anti-topoizomerază-1	Anti-centromer

Management

S-a raportat că D-penicilamina reduce îngroșarea pielii și previne apariția unor leziuni semnificative ale organelor. Acest medicament interferează cu reticularea inter- și intramoleculară a colagenului și este, de asemenea, un imunosupresor. Tratamentul se inițiază de obicei cu o doză de 250 mg/zi, apoi se crește la intervale de 1 până la 3 luni până la 1,5 g/zi, dacă este tolerată.

Glucocorticoizii sunt indicați la pacienții cu miozită inflamatorie sau pericardită, cu o doză de prednison de 40 până la 60 mg/zi. Steroidul

.ct,ci>r poate fi dozat în funcție de ameliorarea clinică.

T ,.J i Çe focitică dl ll s LJ Eu 0 Hipertensiunea sistemică , dacă este prezentă, trebuie tratată cu medicamente precum metildopa, blocante ale canalelor de calciu (nifedipină, verapamil sau diltiazem) sau inhibitori ai ECA (captopril sau enalapril), deoarece aceste medicamente pot ameliora fenomenul Raynaud. Beta - blocantele sunt contraindicate în tratamentul hipertensiunii arteriale, deoarece pot precipita fenomenul Raynaud.

antagoniști ai receptorilor H2 , inhibitori ai pompei de protoni și inhibitori ai pompei de protoni. Metoclopramida poate reduce distensia abdominală.

Implicații cardiopulmonare - Blocantele canalelor de calciu sunt utile pentru vasospasmul arterial coronarian, iar ciclofosfamida pentru boala parenchimatoasă pulmonară progresivă.

Sindromul CREST

este limitată la manifestarea **calcinozei** , fenomenului Raynaud **,** afectării esofagiene **,** sclerodactiliei **și telangiectaziilor** . În serul lor este prezent un anticorp antinuclear anticentromer specific unei proteine kinetocore cromozomiale.

Morfeea sau sclerodermia liniară

Morfeea se referă la afectarea localizată a pielii. Modificările sclerodermiei la nivelul pielii și țesutului subcutanat sunt localizate în anumite părți ale corpului.

Sclerodermia liniară se referă la afectarea unui membru sau a unei părți a corpului.

Aceste leziuni au o afectare sistemică minimă sau deloc.

Constatările serologice sunt similare cu cele din scleroza sistemică.

Sindroame de vasculită

Vasculita este un proces clinic patologic caracterizat prin inflamație și afectarea vaselor de sânge. Lumenul vasului este compromis și este asociat cu ischemie a țesuturilor vascularizate de vasul afectat.

Mecanismele de afectare a vaselor de sânge Sanguiniu

Imunopatogen

Formarea complexelor imune in situ

Leziuni celulare mediate de anticorpi (endoteliu și țesut vaselor de sânge)

Celulele T citotoxice împotriva componentelor vaselor de sânge și formarea de granuloame în sau în jurul peretelui vasului.

Expresia citokinelor indusă de aderența moleculară a leucocitelor la celulele endoteliale.

Mecanisme non-imune

Infiltrarea peretelui vasului de către agenți microbieni

Neidentificat.

Clasificare

Formarea patogenă prin depunerea de complexe imune.

Purpuriu Henoch-Schönlein

Vasculita asociată cu boli vasculare de colagen

Sindroame de boală serică și vasculită cutanată

Hepatita C - crioglobulinemie mixtă esențială

Hepatita B - asociată cu poliarterita nodoasă

Producerea de anticorpi anticitoplasmatici neutrofile.

Granulomatoza Wegener

Sindromul Churg-Strauss

Poliangeită microscopică

Răspunsuri patogene ale limfocitelor T și formarea granuloamelor.

Arterita cu celule gigante

Arterita Takayasu

Granulomatoza Wegener

Sindromul Churg-Strauss

Afecțiuni care imită vasculita (imită vasculita)

Boli infecțioase

Endocardită bacteriană

Infecția gonococică diseminată

Histoplasmoza pulmonară

Coccidioidomicoză

Sifilis

Boala Lyme

Febra pătată a Munților Stâncoși

Boala Whipple

Neoplasme

Mixom auricular

Limfom

Carcinomatoză

Toxicitatea medicamentelor

Cocaină

Amfetamină

Alcaloizi din ergot

Metisergidă

Arsenic

Coagulofa t iaS v J ^ S S . (^^ y O e JtinFicuerpos antifosfolipide

Purpura trombotică trombocitopenică

Sarcoidoză

Boala ateroembolică

Sindromul Goodpasture

Amiloidoză

Migrenă

Criofibrinogenemia.

Poliarterita nodoasă

Este o boală rară, cu o vârstă medie de debut în jurul a 50 de ani, cu o ușoară predominanță masculină.

Există o inflamație necrozantă a arterelor musculare mici și medii. Leziunile sunt segmentare și implică bifurcații și ramuri, extinzându-se circumferențial pentru a implica venele adiacente. Cu toate acestea, nu există implicarea venulelor. În stadiul acut, nu există infiltrare polimorfonucleară, iar în stadiul cronic, predomină celulele mononucleare. Sunt prezente tromboza și infarctul țesuturilor vascularizate de vasul afectat. Dilatarea anevrismală de până la 1 cm de-a lungul arterelor implicate este caracteristică PAN (Fig. 10.14).

Fig. 10.14: Poliarterita nodoasă

Fig. 10.15: Vasculită - gangrenă uscată

Fig. 10.16: Vasculită - gangrenă uscată

Patologia renală în poliarterita nodoasă clasică este cea a arteritei fără glomerulonefrită.

Arterele pulmonare se caracterizează prin faptul că nu sunt implicate

Poate fi asociată cu infecția cu hepatita B și leucemia cu celule păroase din cauza mecanismelor imune.
noțiuni comune.

medilibros.com

Cercetare

1. Frotiu periferic
   Număr total crescut, împreună cu o creștere a polimorfelor
   Anemia în bolile cronice
VSH crescută
Hipergamaglobulinemie
HBs Ag pozitiv la 30% dintre pacienți
Vasculită caracteristică în biopsia organelor afectate (Fig. 10.15 și 10.16).
Un test ACAN (anticorpi anticitoplasmatici neutrofili) pozitiv se găsește la mai puțin de 20% dintre pacienții cu PAN clasică.
În absența țesutului ușor accesibil pentru biopsie, demonstrarea angiografică a vaselor în cauză, în special sub forma anevrismelor arterelor mici și mijlocii, în vasculatura renală, hepatică și viscerală, este suficientă pentru a pune diagnosticul.

Anevrismele vaselor nu sunt patognomonice pentru PAN.

8. Biopsia organelor simptomatice, cum ar fi leziunile cutanate nodulare, testiculele dureroase, nervii, mușchii, oferă cel mai precis diagnostic.

Manifestări clinice în PAN

Corpul implicat	*Caracteristici clinice*
Renal	Insuficiență renală, hipertensiune arterială (ischemie renală)
Musculo-scheletic	Artrita, artralgie, mialgie
Sistemul nervos periferic	Neuropatie periferică, mononeurită multiplă
TGI	Dureri abdominale, greață, vărsături, infarct intestinal, perforație, infarct hepatic și pancreatic
Blană	Purpură, infarcte cutanate, livedo reticularis, erupție cutanată, fenomen Raynaud
Cardiac	CCI, IMA, pericardită
SNC	accident vascular cerebral, convulsii, stare mentală alterată
Genitourinar	Durere testiculară, ovariană și epididimală

℞ Tratament

Prednison 1 mg/kg/zi combinat cu ciclofosfamidă 2 mg/kg/zi. Acest regim asigură remisie pe termen lung la 90% dintre pacienți.

PAN asociată cu infecția cu virusul hepatitei B poate fi tratată cu vidarabină combinată cu schimb plasmatic cu sau fără glucocorticoizi sau cu utilizarea interferonului *A* și schimb plasmatic.

Dacă sunt prezente manifestări care pun viața în pericol, tratamentul se administrează în pulsuri cu doze mari de metilprednisolon 500 mg intravenos de două ori pe zi, timp de 5 zile.

Când sunt implicate organe majore (plămâni, rinichi, SNC), se utilizează imunosupresoare, cum ar fi ciclofosfamida orală.

Prognoză

În cazurile netratate, prognosticul este extrem de slab. Boala poate fi fulminantă sau poate progresa neobosit. Decesul survine din cauza insuficienței renale, a perforației intestinale sau a cauzelor cardiovasculare.

Rata de supraviețuire la cinci ani - 13%

Rata de supraviețuire la cinci ani cu tratament (steroizi) - 40%

O recidivă poate apărea după un tratament cu succes în 10% din cazuri.

Boala Churg-Strauss (angiită alergică sau boală granulomatoasă)

Este o boală cu chalazion multiplu (care este mai puțin frecventă în PAN clasică).

:a o Granulomatosis)

^eterizada

Boala poate apărea la orice vârstă, cu excepția bebelușilor.

Relația dintre bărbați și femei este aproape egală.

Fiziopatologie

Tipul de afectare este similar cu cel al PAN, dar capilarele, venele și venulele sunt, de asemenea, implicate în această boală, cu afectare pulmonară. Granuloamele sunt prezente în țesuturile organelor afectate sau chiar pe vasul de sânge. Infiltrarea eozinofilelor este frecventă (asociată cu astmul).

Caracteristici clinice

Febra, starea generală de rău, anorexia și pierderea în greutate sunt frecvente. Afectarea pulmonară domină tabloul clinic (astmul și infiltratele pulmonare sunt frecvente). Afectarea renală este mai puțin frecventă.

Mononevrita multiplă este a doua cea mai frecventă manifestare, reprezentând 70% din cazuri.

Diagnostic

Biopsie: Vasculită granulomatoasă eozinofilă cu infiltrare tisulară

Eozinofilie periferică (> 1000 celule/^l)

Radiografia poate evidenția infiltrate pulmonare trecătoare

P-ACAN este pozitiv în 40% din cazuri.

Tratament g

Glucocorticoizii sunt utilizați ca terapie de primă linie. Dacă aceasta este ineficientă, se poate administra ciclofosfamidă împreună cu prednisolon în zile alternative.

Prognoză

Rata de supraviețuire la cinci ani este de 25%.

Cauza decesului este legată de o boală pulmonară sau cardiacă.

Granulomatoza Wegener (WG)

Este o entitate clinico-patologică caracterizată prin vasculită granulomatoasă a tractului respirator superior și inferior, însoțită de glomerulonefrită.

Incidență

Este o boală rară care apare atât la nivelul plămânilor, cât și la nivelul plămânilor. Caracteristicile patologice sunt vasculita necrozantă a arterelor și venelor mici, împreună cu formarea de granuloame, care pot fi intra- sau extravasculare. Plămânii prezintă multiple infiltrate nodulare cavitare bilaterale care, la biopsie, relevă o vasculită granulomatoasă necrozantă tipică. Ulterior, se poate dezvolta obstrucție cu atelectazie.

Majoritatea pacienților cu granulomatoză cu poliangeită (GPA) dezvoltă anticorpi anticitoplasmatici neutrofile (ANCA). Aceștia se referă la modelul granular grosier observat prin microscopie cu imunofluorescență.

hombres y muj e res.

por

vasculitis

Aceștia sunt markeri sensibili și specifici pentru GW.

Lavajul bronhoalveolar arată un număr crescut de neutrofile.

Caracteristici clinice

Sinuzită paranazală, durere sinusală cu drenaj purulent lent sau secreții nazale cu sânge, cu sau fără ulcerație a mucoasei nazale.

Un sept nazal perforat provoacă deformarea vârfului. Pacienții pot prezenta febră, pierdere în greutate și dureri articulare.

Manifestări sistemice

Rinichi	Glomerulonefrită
ONG-uri	Sinuzită, afecțiuni nazale, otită medie, pierderea auzului, leziuni orale
Plămân	Infiltrate pulmonare, noduli, hemoptizie, pleurită
Ochi	Conjunctivită, sclerită,
Alții	Artralgie sau artrită, febră, tuse, anomalii cutanate, pierdere în greutate > 10% din greutatea corporală, neuropatie periferică, pericardită, hipertiroidism

VSH a crescut semnificativ

Investigaciones

Anemie ușoară
Leucocitoză în frotiul de sânge periferic
Hipergamaglobulinemie (IgA)
Factorul reumatoid poate fi pozitiv
Trombocitoză (ca reactiv de fază acută)
Diagnosticul se confirmă prin biopsie renală și pulmonară.

monarh.

Piesa prezintă modificări caracteristice vasculitei.

Titlurile înalte ale lui NCA (en e 88% de los
Al activa 45% de los
pacienții cu boala

El título de ANCA puede ser engañoso. Muchos pacientes que logran una remisión continúan con títulos elevados por años. Un aumento del título de ANCA por

și

pacienți în remisie).

Nu este în sine un precursor al recidivei imediate a bolii și nu

Diagnóstico Diferencial

ar trebui să ducă la reinstituirea sau creșterea terapiei imunosupresive.

Granulomatoza limfomatoidă: Această afecțiune implică infiltrarea celulelor limfocitare și plasmocitoide atipice într-o formă angioinvazivă. Cincizeci la sută dintre pacienți dezvoltă limfom malign adevărat.

Tratament

Afecțiunea este de obicei fatală în câteva luni fără tratament.
Ciclofosfamida, în doză de 2 mg/kg/zi, administrată oral, este utilizată pentru a menține un număr de leucocite de 1500/µL. După inducerea remisiunii complete, tratamentul poate fi continuat timp de 1 an. În plus, se pot administra inițial glucocorticoizi (prednison) în doză de 1 mg/kg/zi timp de 1 lună, apoi o dată la două zile timp de 6 luni. Steroizii pot fi întrerupți în decurs de 6-12 luni.

Există o ameliorare semnificativă la 90% dintre pacienți, iar remisia completă este obținută la 75% dintre pacienți.
Azatioprina poate fi administrată și în doză de 1-2 mg/kg/zi.
S-a demonstrat că Septran reduce recidivele asociate bolilor tractului respirator superior.
Metotrexatul și micofenolatul de mofetil sunt utilizate pentru menținerea post-remisiune.

Arterita temporală (arterita cu celule gigante, arterita cranianã)

Este o inflamație a arterelor medii și mari, caracterizată prin afectarea uneia sau mai multor ramuri ale arterei carotide, în special a arterei temporale. Este o boală a vârstnicilor, care apare exclusiv la persoanele cu vârsta peste 55 de ani, în special la femei.

Există dovezi ale apariției în familie.

Aceștia pot prezenta dureri la nivelul scalpului și slăbiciune a maxilarului.

La examinare, pacienții prezintă artere nodulare, moi, îngroșate, fără puls, care ulterior se pot ocluza. O altă complicație de temut este neurita optică ischemică cronică, care provoacă deficiențe de vedere și orbire bruscă. De asemenea, pot apărea accidente vasculare cerebrale, infarct

Patología

Se produce una panarteritis matoria con infiltrados
de células mononucleares recuente formación de ón
células gigantes. Hay prolif de la íntima y frag-

mentación de la lámina elástica interna.

Características Clínicas

Se caracteriza clínicamente por fiebre, anemia, VSG elevada y cefalea en pacientes ancianos. Los pacientes también tienen anorexia, pérdida de peso, sudoración, malestar general, artralgias, síndrome de polimialgia reumática (rigidez y dolor en los músculos del cuello, hombros, caderas y muslos).

miocardic, anevrisme aortice, disecții și infarcte ale organelor viscerale.

IK

SAU. Cercetare

Creșterea VSH-ului
Anemia normocromă sau hipocromă
Anomalii ale testelor funcționale hepatice (FAS)

ec libros.cor

Creșterea nivelului de IgG și a complementului.
Se efectuează o biopsie a arterei temporale pentru confirmarea diagnosticului.

Un studiu terapeutic cu glucocorticoizi are ca rezultat un răspuns dramatic.

Tratamiento

Prednisonul se administrează în doză de 40-50 mg/zi și se scade treptat la 7,5 până la 10 mg/zi, apoi se alternează cu terapie zilnică timp de 1-2 ani pentru a preveni recidiva.

Aspirina este utilizată pentru a reduce complicațiile accidentului vascular cerebral ischemic cranian.

VSH-ul este un indicator util al activității inflamatorii și pentru monitorizarea terapiei.

Pronóstico

El pronóstico es bueno.

Arteritis de Takayasu (Síndrome del Arco Aórtico)

Este o boală inflamatorie, stenotică a arterelor.

și

mari caracterizate printr-un

Diagnosticul de arterită Kayasu trebuie suspectat la o femeie tânără care dezvoltă o scădere a fluxului sanguin către arcul aortic și ramurile sale, aorta ascendentă și arterele femurale, în special la originea lor. Arteria are o **predilecție puternică pentru** arcul aortic și **ramurile** sale , aorta ascendentă și arterele femurale, în special la originea lor.

cu HLA-DR 2, MB1, HLA-DR4 și MB3.

Boala afectează arterele de dimensiuni medii

și de dimensiuni mari cu predilecție pentru arcul aortic și ramurile sale, precum și pentru arterele pulmonare. Ocluzia arterei renale duce la hipertensiune arterială.

Există o proliferare marcată a intimei, fibroză, cicatrizare și vascularizație a mediei, precum și întrerupere și degenerare a laminei elastice.

, > Caracteristici clinice

Este o boală sistemică cu simptome atât generalizate, cât și localizate. Simptomele generalizate includ stare generală de rău, febră, transpirații nocturne, artralgie, anorexie, pierdere în greutate și sincopă și episoade sincopale. Pot apărea evenimente cerebrovasculare.

Nu există durere în arterele afectate și pulsul este absent. Se poate manifesta și prin insuficiență renală, cardiomegalie și insuficiență cardiacă congestivă secundară hipertensiunii sistemice.

Tratament

Remisiunea spontană este frecventă. Glucocorticoizii pot fi utilizați în doze de 40-60 mg/zi. Angioplastia poate fi efectuată pentru vasele stenozate. În cazurile refractare, metotrexatul

Arteria	*Manifestaciones clínicas*
Subclavia	Claudicación del brazo, fenómeno de Raynaud
Carótida común	Cambios visuales, AIC, síncope, tartamudez (hemiplejía)
Aorta abdominal	Dolor abdominal, náusea, vómito
Arco o canal aórtico	Insuficiencia aórtica o ICC
Vertebral	Cambios visuales, mareos, diploplía, disartria, disfagia
Eje celíaco	Dolor abdominal, naúsea, vómito
Mesentérica superior	Dolor abdominal, naúsea, vómito
Ilíaca	Claudicación de la pierna
Pulmonar	Dolor torácico atípico, disnea
Coronaria	Dolor torácico - infarto del miocardio

sau pulmonară). Evoluția clinică poate fi fulminantă, iar moartea este de obicei cauzată de insuficiență cardiacă congestivă (ICC) sau accident vascular cerebral.

Cercetare

Creșterea VSH-ului
Anemie ușoară
imunoglobuline crescute
Aortografie.

diagnostic

tensiunea arterială și sufluriile arteriale.

poate fi administrat în doze de până la 25 mg/săptămână.

Boala Kawasaki (sindromul ganglionilor limfatici mucocutanați)

Aceasta este o boală acută, febrilă, multisistemică a copiilor, caracterizată prin lipsa de răspuns la antibiotice, adenită cervicală non-supurativă și modificări ale pielii și mucoaselor, cum ar fi edeme, congestie conjunctivală, eritem al cavității bucale și descuamarea buzelor, mâinilor și vârfurilor degetelor. Este prezentă o proliferare intimală tipică cu infiltrare a celulelor mononucleare. Complicațiile sunt frecvente între a treia și a patra săptămână de boală.

Vasculita și anevrismele arterelor coronare sunt frecvente. Alte manifestări includ pericardita, miocardita, ischemia miocardică, infarctul și cardiomegalia.

Tratament

Doze mari de gamaglobulină intravenoasă de 2 g/kg în perfuzie unică pe parcursul a 10 ore, împreună cu aspirină 100 mg/kg/zi timp de 2 săptămâni, urmate de 3-5 mg/kg/zi timp de câteva săptămâni.

Pronóstico

Trei procente dezvoltă complicații fatale. Prognosticul pentru o recuperare fără complicații este excelent.

Sindromul Behçet

Este o afecțiune multisistemică care se prezintă cu ulcere orale sau genitale recurente, precum și cu afectare oculară.

Incidență

Vasculită autoimună, legată de HLA B5 și HLA-DR5.

1 de cada 10,000 a 1 en 500,000.

Patología

medilibros.com

Caracteristici clinice

Pacienții prezintă ulcere aftoase dureroase, superficiale sau profunde, cu dimensiuni de 2-10 mm, care conțin material necrotic în centru. Aceste ulcere pot apărea individual sau în grupuri și pot fi localizate oriunde în cavitatea bucală. Ulcerele genitale seamănă cu ulcerele orale. Ulcerele vaginale sunt nedureroase. Ulcerele genitale nu afectează glandul sau uretra.

Afectarea pielii sub formă de foliculită, eritem nodos, exantem acneiform și vasculită.

Afectarea ochiului poate lua forma uveitei posterioare, iritei, ocluziei vaselor retiniene și neuritei optice.

Proteină C reactivă crescută

Anticorpi la nivelul mucoasei bucale.

Testul de patergie: Acesta este un răspuns inflamator anormal, nul sau intradermic la administrarea soluției saline, care nu se observă la persoanele normale.

Criterii de diagnostic

Pe lângă ulcerele orale recurente, dacă pacientul prezintă oricare dintre următoarele două criterii, diagnosticul este confirmat.

Tratament

Pacienții pot prezenta tromboză venoasă superficială și profundă și obstrucție a tractului venos inferior (VCS).

Afectarea SNC provoacă traumatisme cranio-cerebrale benigne, un tablou clinic similar sclerozei multiple, semne piramidale și tulburări psihiatrice.

Vasculita arterei pulmonare se prezintă cu dispnee, tuse, durere toracică, hemoptizie și infiltrate pe radiografiile toracice.

Artrita nu deformează și afectează genunchii și gleznele.

Investigaciones

1. VSH crescută

Pentru ulcerații bucale, se utilizează steroizi topici, cum ar fi pasta de dinți sau apa de gură.

Analgezice pentru artrită

Aspirină 150 mg/zi pentru tromboflebită

Prednison 1 mg/kg/zi pentru uveită

În cazurile refractare, se poate administra azatioprină în doză de 2-3 mg/kg/zi sau ciclosporină A în doză de 5-10 mg/kg/zi.

1. Úlceras genitales
2. Lesiones cutáneas
3. Lesiones oculares
4. Prueba de Pathergy.

medilibros.com

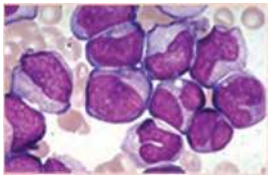

Capitolul 11
Oncologie

SÍNTOMAS

LOCAL SISTEMIC

- Non-metastatic
- Metastatic

PREZENTĂRI COMUNE PENTRU COPII

Anemie/febră/purpură
- Leucemii

Mase abdominale
- Nefroblastom
- Leucemie

Cataracta în copilărie
- Retinoblastom

VÂRSTA ADULTĂ

Tuse seacă, persistentă, cu sau fără hemoptizie
- Cancer pulmonar

EXAMENUL FIZIC

EXAMEN GENERAL

Caquexia Estado mental
Palidez Ictericia
Dedos hipocráticos
Edema pretibial
Adenopatias
Marcadores de malignidad:
- Vitiligo
- Hiperqueratosis

Tromboflebitis

SIGNOS VITALES

REVISIÓN LOCAL

EXAMINACIÓN SISTÉMICA
Sistema cardiovascular
Sistema respiratorio
Sistema gastrointestinal
Sistema nervioso

DIAGNÓSTICO PRELIMINAR

ESTADO CLÍNICO

INVESTIGACIONES
- Diagnóstico
- Estadio
- Pronóstico

EXPLICACIÓN A LOS FAMILIARES DEL PACIENTE (respecto a opciones de tratamiento y complicaciones)

TRATAMIENTO/PLANES A

edilibros.com

Masă nouă și persistentă I
Limfoame/sarcoame
Inflamație testiculară
nedureroasă
Neoplazie testiculară Icter
nedureros
Obstrucție malignă.
Agravarea icterului în ciroză.
Carcinom hepatocelular

CETĂȚEAN SENIOR
Hematurie silențioasă
Neoplazie urogenitală
Simptome ale vezicii urinare
Cancer de prostată,
modificări ale tranzitului
intestinal/dureri abdominale,
anemie feriprivă inexplicabilă
Malignitate gastrointestinală
Dureri cronice de spate
Mielom secundar
Vindecarea deficitară a
ulcerului oriunde
Carcinom scuamos/carcinom
bazocelular Leziuni
hiperpigmentate pruriginoase
Melanom

FEMEIE ADULTĂ
Tumoră la sân/secreții
mamelonare
Carcinomul mamar
Sângerare transvaginală în
postmenopauză/sângerare
postcoitală
Carcinom cervical
Masă abdominală - tumori
ovariene

Concepte de bază

Oncologia este studiul tumorilor. Neoplazia înseamnă o nouă creștere anormală, care poate fi benignă sau malignă.

Cancerul este termenul folosit pentru a descrie o gamă largă de boli maligne. Cancerul este a doua cauză de deces după boala coronariană. Aproape toate tipurile de cancer provin dintr-o singură celulă.

Genele și cancerul

Cancerul este o boală genetică: cancerul apare din cauza modificărilor ADN-ului, care pot fi rezultatul oricărei erori de replicare aleatorii, din cauza expunerii la agenți cancerigeni sau a proceselor eșuate de reparare a ADN-ului.

Proto -*oncogenele* promovează creșterea celulară normală. Supraactivarea proto-oncogenelor prin mutație punctuală, amplificare sau disreglare duce la formarea de oncogene.

Genele care în mod normal restricționează creșterea celulară se numesc supresoare tumorale, iar creșterea necontrolată a celulelor are loc dacă funcția lor este pierdută. Cancerul poate apărea ca urmare a supraactivării sau a pierderii acestor gene.

Funcția genelor supresoare tumorale. Genele de reparare a ADN-ului pot contribui la dezvoltarea tumorilor maligne prin mutații care implică oncogene și gene supresoare tumorale.

Genele supresoare tumorale și cancerele familiale

Majoritatea genelor responsabile de moștenirea dominantă a sindromului canceros sunt gene supresoare tumorale.

Mutațiile genetice pot cauza cancer

Dovezile că mutațiile pot cauza cancer includ:

Tumori maligne de natură clonală.

Unele tipuri de cancer prezintă moștenire mendeliană.

ADN-ul celulelor maligne poate uneori transforma celulele normale într-un fenotip malign.

Majoritatea tumorilor conțin mutații somatice în oncogene/gene supresoare tumorale.

În cancere se observă situsuri recurente ale modificărilor cromozomiale la locul unde genele sunt implicate în controlul creșterii celulare.

Majoritatea substanțelor cancerigene sunt mutagene.

Defectele în repararea ADN-ului cresc probabilitatea apariției cancerului.

Selecția genelor supresoare tumorale responsabile pentru sindroamele canceroase familiale

General	*Cromozom*	*Sindromul*
PTC	9	Nevus bazocelular
BRCA 1	17 ani	Cancerul mamar/ovarian familial
BRCA 2	13	Cancerul de sân familial
pagina 16	9	Melanomul familial
APC	5	Polipoză familială
RB	13	Retinoblastom familial
WT1	11	Tumora Wilms familială
EXT1	11	Exostoze multiple ereditare
p53	17 ani	Li-Fraumeni (sarcom, cancer la sân)
NF1	17 ani	Neurofibromatoza tip 1
NF2	22	Neurofibromatoza de tip 2
TSC2	16	Scleroză tuberoasă
VHL	3	Von Hippel Lindau

Translocațiile cromozomiale pot cauza cancer

Translocație	*Genele*	*Malignitate*
(9:22)	ABL-BCR	LMC
(3:21)	AML 1 EAP	LMA
(11:14)	BCL 1 IgH	Limfomul cu celule de mantă
(14:18)	BCL 2 IgH	Limfomul folicular
(1:7)	LCK TCRB	LLA cu celule T
(4:11)	MLL ALL 1 HRX	LLA
		Limfom Burkitt, LLA cu celule T
		LLA cu celule T
(14:19)	BCL 3 IgH	B-cell LLC

Biologia celulară a cancerului

Cancerul este mai frecvent prin transformarea rapidă a țesuturilor, în special a celor expuse la agenți cancerigeni din mediu și a căror proliferare este reglată de hormoni.

Materiale textile cu mișcare rapidă:
Blană
Măduva osoasă
Intestin.

Țesuturi fără reînnoire: Aceste țesuturi rămân intacte pe tot parcursul vieții, fără a se diviza sau a fi înlocuite. Neoplazia în astfel de țesuturi este rară.
Miocite cardiace
Fibrele lentilei
Receptori senzoriali pentru lumină și sunet.

În cancer, creșterea celulară nu este reglată de semnale externe (adică autonomă) și acest lucru duce la o creștere necontrolată a celulelor anormale.

O tumoră poate fi benignă sau malignă.

Neoplazie benignă: În leziunile benigne, creșterea necontrolată a celulelor anormale rămâne în țesutul de origine.

Oncogene și tumori umane asociate

Numărul de cazuri de cancer, inclusiv cancer pulmonar, de colon, pancreatic și

Categoría	*Proto-oncogen*	*Tumores humanos asociados*
Factor de crecimiento derivado de las plaquetas (FCDP)	*sis*	Astrocitoma Osteosarcoma
Factores de crecimiento de fibroblastos	*hst-1* *Int-2*	Cáncer de estómago Cáncer de vejiga Cáncer de mama Melanoma
Familia receptora de Factor de Crecimiento Epidérmico (FCE)	*erb-B1* *erb-B2*	Ca de pulmón de células escamosas, cáncer de mama, ovario, pulmón y estómago
	erb-B3	Cáncer de mama
Receptor de Factor estimulante de colonias	*fms* *ret*	Leucemia Neoplasia Endócrina Múltiple 2A, 2B, familiar, cáncer medular de tiroides
Proteína unida a Trifosfato de guanosina (TGP) ras		leucemie LMC, LLA
		plămân
Tirosina quinasa no receptora *abl*		Cancer pulmonar cu celule mici *L-myc*
Proteínas nucleares reguladoras		
Activadores transcripciona	les *myc*	Linfoma de Burkitt
	N-myc	Neuroblastoma,
		Cáncer de célula pequeña
ciclină D , cancer de sân, ficat și esofag		
CDK-4 Glioblastom, melanom, sarcom		
Reguladores del ciclo celular Las ciclinas		
Dependientes de ciclina quinasa		

medlib

Neoplasm malign: Principala caracteristică a neoplasmului malign este capacitatea sa de a invada țesuturile și de a permite țesutului de origine să se răspândească și să formeze metastaze.

Distincția histologică între bolile benigne și cele maligne:
Celule pleomorfe.
2 .
3 .
4 .

Presencia de aberraciones en el núcleo.
Aumento del número de mitosis Evidencia de la invasión.

Diplomă

Procentul de celule dintr-o tumoare care își păstrează originea din celule stem este luat în considerare pentru a determina gradul tumoral. Acesta este definit ca fiind scăzut, moderat sau ridicat, în funcție de cantitatea de țesut care își pierde aspectul normal. Acest lucru este util pentru evaluarea prognosticului multor tumori, dar nu este util pentru planificarea tratamentului.

Tumori lichide

Leucemiile și limfoamele fac parte din grupul tumorilor lichide. Tratamentul pentru tumorile lichide este, în general, chimioterapia sau radioterapia, sau ambele.

Tumori solide

Este vorba despre tumori care apar din orice organ sau țesut non-solid. Tratamentul pentru tumorile solide este, în general, intervenția chirurgicală, radioterapia, chimioterapia sau o combinație a acestor modalități.

Clasificarea tipurilor de cancer

Țesuturi sau celule de origine

Adenocarcinom, cancer bronșic cu celule mici, osteosarcom, fibrosarcom, leucemie limfocitară acută, boala Hodgkin

Tipo		*Ejemplo*
Carcinoma	Endodermo o ectodermo	Carcinogenii sunt agenți despre care se crede că acționează ca inițiatori și/sau promotori ai cancerului.
Sarcoma	Mesodermo	
Leucemia	Glóbulos blancos	
Linfoma	Monocitos/macrófagos	

Carcinógenos este Asociați

Carcinógeno	*Cáncer asociado*
Agentes alquilantes	LMA, cáncer de vejiga
Andrógenos	Cáncer de próstata
Aminas aromáticas	Cáncer de vejiga
Arsénico	Cáncer de pulmón y piel
Asbesto	Cáncer de pulmón, pleura y peritoneo
Benceno	LMA
Cromo	Cáncer de pulmón
Dietil stilbesterol prenatal	Cáncer de vagina
Virus Epstein Barr	Linfoma de Burkitt
Estrógenos	Endometrial y cáncer de hígado
Etanol	Cánceres del hígado, esófago, cabeza y cuello
H. pylori	Cáncer gástrico
VHB/VHC	Cáncer de hígado
VIH	Linfoma no Hodgkin, sarcoma de Kaposi, carcinoma de células escamosas
HTLV-1	Células T de Adultos, leucemia,
Agentes inmunosupresores	linfoma no Hodgkin (Azatioprina, ciclosporina y glucocorticoides)
Nitrógeno gas mostaza	Carcinoma de pulmón, cabeza, cuello y paranasales de seno
Polvo de niquel	Cáncer de pulmón, de los senos nasales
Fenacetina	Cáncer de riñón pélvico y vejiga
Policíclicos de hidrocarburos	Cáncer de pulmón y de piel Esquistosomiasis
Radiaciones ultravioletas	Cáncer de vejiga Cáncer de piel
Tabaco	Cáncer de tracto aerodigestivo superior y de la vejiga
Cloruro de vinilo	Angiosarcoma del hígado

Etiologia neoplasmelor

Cancerul este o boală genetică. O varietate de factori de mediu exercită efecte puternice asupra genelor. Anumiți virusuri pot provoca tumori maligne la oameni.

Viruși care cauzează malignitate

Virusul papiloma uman (HPV) și cancerul de col uterin
tipurile 16 și 18
Hepatom viral cu hepatită B și C
nazofaringian cu virus Epstein-Barr
Limfom
Limfomul Burkitt
Limfom cu celule T
Leucemie
Virus linfotrópico humano de células T

Cancer esofagian

Consumul excesiv de alcool.
Consumul de țigări.
Substanțe cancerigene ingerate, cum ar fi nitrați, opiacee afumate, toxine fungice din legumele murate.
Leziuni ale mucoasei cauzate de agenți fizici, cum ar fi ceaiul fierbinte, acalazia cronică, stenoza indusă de radiații.
Sensibilitatea gazdei
Sindromul Plummer-Vinson
tiloză palmo-plantară etc.
Esofagul lui Barrett
Deficit alimentar de molibden, zinc și vitamina A.
Sprue celiacă.

Carcinom gastric

Nitrații alimentari sunt transformați în nitriți cancerigeni de către bacterii.

Surse exogene care favorizează bacteriile care convertesc nitrații

Alimentele contaminate cu bacterii
Infecția cu H. pylori

Factori endogeni care favorizează bacteriile care convertesc nitrații

Aciditate gastrică scăzută
Înainte de operația gastrică
Gastrită atrofică/anemie pernicioasă

Cea mai mare incidență a cancerului gastric apare la persoanele cu grupa sanguină A.

Marcador Tumoral	*Cáncer*	*Condiciones no neoclásicas*
Antígenos oncofetales		
AFP	Hepatoma, tumor de células germinales gonadales	Cirrosis, hepatitis
CEA	Adenocarcinoma de colon, páncreas, pulmón, mama, ovario	Pancreatitis, hepatitis, enfermedad inflamatoria intestinal, tabaquismo
Proteína tumoral asociada		
Ag específico de la próstata	Cáncer de próstata	Prostatitis, hipertrofia prostática
Ig monoclonal	Mieloma	Infección, gammapatía monoclonal de significado incierto
CA-125	Cáncer de ovario, algunos linfomas	Menstruación, embarazo, peritonitis
CA 19-9	Ca de colon, páncreas y mama	Pancreatitis, colitis ulcerosa
CD 30	Enfermedad de Hodgkin, linfoma anaplásico de células grandes	
CD 25	Leucemia de células pilosas Leucemia/linfoma de células T adultas	
Enzimas		
Fosfatasa ácida prostática	Cáncer de próstata	Prostatitis, hipertrofia prostática
Enolasa neuronal específica	Carcinoma de células pequeñas	
LDH	Linfoma, sarcoma de Ewing	Hepatitis, anemia hemolítica, etc
Hormonas		
HCG	Enfermedad trofoblástica gestacional, Tumor de células germinales gonadales	Embarazo
Calcitonina	Carcinoma medular de tiroides	
Catecolaminas	Feocromocitoma	

Cancerul colorectal

Grăsimea animală crește numărul de bacterii anaerobe din microbiota intestinală, transformând acizii biliari normali în substanțe cancerigene. Nivelurile ridicate de grăsimi animale cresc, de asemenea, colesterolul, ceea ce, la rândul său, crește riscul de cancer de colon. Fibrele alimentare nu modifică incidența cancerului colorectal.

Alți factori de risc
Dietă
- Grăsime animală

Sindroame ereditare
- Polipi colonici
- Sindromul non-polipoză (sindromul Lynch)

Boala inflamatorie intestinală
Bacteriemie cu Streptococcus bovis
Ureterosigmoidostomie
Consumul de tutun.

Cancerul de intestin subțire

Incidență mai mare la pacienții cu enterită de lungă durată
Sprue celiacă
Pacienți cu SIDA.

Cancerul anal

Infecții cu papilomavirus uman.
Sexul anal la bărbații homosexuali.
Persoanele cu SIDA.

Carcinom hepatocelular

Boală hepatică cronică de orice etiologie:
- Hepatita virală B și C
- Boala hepatică alcoolică
- Deficit de alfa 1-antitripsină
- Hemocromatoză
- Tirozinemie

Alți factori de risc includ:
- Aflatoxină B1
- Steroizi androgenici
- Dioxid de toriu
- Clorură de vinil.

Cancerul pancreatic

Frecvența crește odată cu vârsta
- > 50 de ani - 40%
- > 70 ani - 70%

Obezitatea
diabet zaharat de lungă durată
Pancreatită cronică
Consumul de țigări.
Abuzul de alcool, consumul excesiv de cafea și colelitiaza nu sunt factori de risc pentru cancerul pancreatic.

Cancerul de cap și gât

Aceasta include tumori ale cavității bucale, nazofaringelui, orofaringelui , hipofaringelui și laringelui.

Causas

Alcool
Tutun - fumat, mestecat sau adulmecat
Expunerea la nichel
Expunerea la lucrul cu lemnul
Expunerea la fibre textile
Virusul papiloma uman - cancer oral și amigdalian
Virusul Epstein-Barr – cancer nazofaringian
Consum redus de fructe și legume
Consumul de pește sărat.

Cancerul de sân

Mutația germinală BRCA1 și BRCA2

Cáncer de Pulmón

Principal causa de muerte por cáncer
Edad de incidencia es 55-65 años

medilibriosibom"

Istoric familial puternic
Femeile nulipare
Menarha precoce
Menopauza târzie
Cea mai lungă durată a vieții menstruale înainte de termenul complet al primei sarcini
Contraceptive orale și THS postmenopauză
Radiații.

Carcinom cu celule renale

Consumul de tutun
Obezitatea
Dobândirea bolii chistice de rinichi
Istoric familial
Boala Von Hippel-Lindau.

Cancerul vezicii urinare

Fumatul (riscul persistă timp de 10 ani după renunțarea la fumat)
Expunerea la coloranți anilinici, medicamente - fenacetin, ciclofosfamidă
Radiații
Infecția cu Schistosoma haematobium.

Cancerul testicular

Incidența în grupa de vârstă 20-40 de ani
Criptorhidie (abdominală > inghinală)
Sindromul de feminizare testiculară
Sindromul Klinefelter.

Cancerul ovarian

Frecvență crescută odată cu vârsta
Tulburări ale funcției ovariene - infertilitate, nuliparitate, avorturi spontane frecvente
Medicamente care induc ovulația, cum ar fi clomifenul. Sarcina, alăptarea și ligatura trompelor uterine reduc riscul.
Istoric familial de cancer ovarian
Cancer ereditar de sân și ovarian, BRCA1 și BRCA2.

Cancerul de col uterin

Acesta este principalul cancer ginecologic întâlnit la grupurile socioeconomice defavorizate din țările subdezvoltate .
Femeile care sunt active sexual la o vârstă fragedă sau care au mai mulți parteneri sexuali
Consumul de tutun
Virusul papiloma uman (HPV); (tipurile 16, 18, 31, 45)

Cancer de piele

Persistența modificărilor aluniței
Istoric familial de melanom
Istoric personal de melanom anterior
Peste 50 de nevi cu diametrul de 2 mm sau mai mare
mână
Expunere excesivă la soare sau sensibilitate la soare
Imunosupresie, fie din cauza unei boli, fie din cauza terapiei.
Alunițe atipice:
Aceștia prezintă un risc mai mare de transformare malignă .
Caracteristicile unei alunițe atipice
Diverse culori, cum ar fi negru, maro, roșu, roz, în cadrul unui nevus individual.
Margini neregulate, prost definite
Dimensiune mai mare, peste 6 mm în diametru
Peste 100 de nevi (normal - 10-40 sau niciunul la 15% dintre indivizi).

Cancer de piele non-melanom (carcinom bazocelular și carcinom scuamos)
Expunerea cumulativă la razele solare din spectrul UV B
Expunerea la gudron sau funingine de șist
Fumatul - cancerul de buze
Virusul papiloma uman
Radiații UV
Imunosupresie indusă de boli sau medicamente.

Bărbat
Vârstă înaintată
Ocupație în aer liber
Expunerea la arsenic - apă provenită din surse industriale

transmisión venérea

51 52 y 53)

astenia en lugar de la

Caracteristicile clinice ale Cancer

Caracteristici generale

Caquexia

Se identifica mala salud general debido a la alteración del metabolismo, anorexia, pérdida de peso, como una manifestación común de los cánceres gastrointestinales, cánceres de pulmón, ovarios, testículos y poco común en los cánceres de mama, tumores intracraneales, leucemia y linfoma. Esto se debe a la desnutrición, mala digestión, malabsorción, ya sea como resultado de los cánceres GI o cáncer de páncreas o participación de las vías biliares.

Cáncer por Anorexia y Caquexia

Feto <?i n zd Tomo ooncicro on on nrovi o ri i ctíatci ón rio lo

ste s n rome cons ste en anorex a, stors n e a a humano -

percepción del gusto, y pérdida de masa muscular. El

tipo de tu or se relaciona con

Durere

Acest lucru se datorează:
Compresia nervilor
Distensia unui organ
Afectarea plexului brahial - Cancer pulmonar sau mamar
Afectarea plexului lombosacral - Cancer rectal sau cervical
Cancer pancreatic - nervi paraspinali
Distensia și întinderea capsulei și hepatomul secundar al ficatului
Leziuni osoase primare și metastatice
Implicarea țesuturilor moi
Implicarea pleurală
Spasm muscular
Durerea colică poate fi cauzată de afectarea viscerală
Periartrita.

Náuseas y Vómitos

Iritație gastrică
Golirea gastrică întârziată

Refluxul gastroesofagian
Obstrucție intestinală
Presiune intracraniană crescută
Chimioterapie
Radioterapie
Metabolice - uremie și hipercalcemie.

Prurit

Reacție la medicament
Icter colestatic
Insuficiență renală - uremie

Falta de Aire

Revărsat pleural malign, revărsat pericardic
Ascite masive
Afectare pulmonară extinsă.

Anemia extremă

Sângerare
Malnutriție
Mielosupresie.

Sindroame metabolice

-J!I

!,

Uremia ^001110 1

Leziune glomerulară

Acest tip de sindrom paraneoplazic constă în boli cu modificări minime (în special limfom Hodgkin) și glomerulonefrită membranoasă (tumori solide), rezultând în insuficiență renală. Tratamentul cancerului subiacent poate inversa boala renală.

Osteoartropatia hipertrofică

Este un stadiu avansat de hipodromatie asociat cu poliartertită și periostită care afectează oasele lungi, cel mai frecvent întâlnit în cancerul pulmonar fără celule mici și ganglionii limfatici metastatici din mediastin din cauza altor tipuri de neoplasme. Tratați cauza care stă la baza acesteia.

Fiebre prolongada
Malestar general
Fatiga
Hipo.

Febră

Poate însoți limfomul, carcinomul renal și metastazele
Boli maligne - limfom, leucemie
Coexistența diabetului zaharat sau a bolilor de piele.

EL Caracteristici clinice specifice

Cancer esofagian

Disfagie pentru alimente solide și ulterior pentru alimente semisolide
afectare esofagiană de peste 60%
Odinofagie - durere la înghițire
Durere retrosternală, durere care iradiază în spate etc.

Cancer gastric

hepatice. AINS sunt utile, iar o cauză infecțioasă a febrei trebuie exclusă cu atenție.

Alte manifestări

Leziune mică, superficială, removibilă chirurgical; de obicei asimptomatică.
Anorexia și pierderea în greutate
Disconfort abdominal superior
Disfagia în leziunile cardiace
Greață și vărsături în leziunile pilorice
O masă abdominală palpabilă indică o creștere îndelungată.
Metastaze la nivelul ganglionilor limfatici intraabdominali și supraclaviculari

(tumora Krukenberg) și regiunea periombilicală (nodulul Sora Mary Joseph)
Ascita malignă și metastaze hepatice
Sânge ocult în scaun
Anemia cu deficit de fier
Tromboflebită migratoare
Anemia hemolitică
Acanthosis nigricans indică un adenocarcinom gastric.

Cancerul colorectal

Deficiență de fier inexplicabilă, anemie care duce la oboseală, palpitații și uneori angină pectorală.
Sânge ocult în scaun - sângerări intermitente pozitive sau negative
Alterarea obiceiurilor intestinale (creșterea colonului transvers și descendent)
Crampe abdominale, tenesmus (regiunea rectus sigmoid) și obstrucție ocazională
Hematochezie.

Cáncer de Intestino Delgado

Dolor periumbilical que empeora al comer.
Pérdida de peso
Vómitos debido a obstrucción intestinal (ocasional).

Cancerul anal

Senzația unei mase perianale

Prurit
Durere
Sângerare.

Carcinom hepatocelular

Masă dureroasă în cadranul superior drept
Suflați sau frecați pe aluat
Ascita hemoragică în 20% din cazuri
Icterul nu este frecvent
Fosfatază alcalină crescută, alfa- fetoproteină serică (AFP) > 500 pgm/litru.
Sindroame paraneoplazice constând în eritrocitoză, hipercalcemie, hipercolesterolemie, hipoglicemie, disfibrinogenemie.

Cancerul pancreatic

Cap - 70%
Corp - 20%
Cola - 10%.
Adenocarcinom ductal 90%
Tumoră cu celule insulare 10%
Durere epigastrică care iradiază în spate
Pierdere în greutate (pierdere în greutate în 75% din cazuri)
Icterul se observă în leziunile capului pancreasului.
Icterul nedureros este o caracteristică a carcinomului ductului biliar
Vezică biliară palpabilă mărită - semnul Cour-voisier
Tromboză venoasă și tromboflebită migratoare - sindromul Trousseau
Tumorile care comprimă sistemul venos portal duc la splenomegalie și sângerări gastrointestinale
Intoleranța la glucoză este rară.

Cancerul de cap și gât

Ulcere ale cavității bucale care nu se vindecă
Tulburări de limbaj - tumori ale limbii și orofaringelui
Răgușeală persistentă a vocii - cancer laringian
Otită medie seroasă cauzată de obstrucția tuburilor

Cancer pulmonar

Tuse/hemoptizie persistentă
Respirație șuierătoare/stridor/dispnee monofonică localizată
Trompa lui Eustachio - cancer nazofaringian
Obstrucție nazală sau epistaxis
Durere locală, durere de urechi, trismus
Disfagie/odinofagie
Obstrucția căilor respiratorii
Neuropatii ale nervilor cranieni
Limfadenopatie cervicală unilaterală/bilaterală,
Leucoplazia/eritroplazia sunt leziuni premaligne
Pneumonie nerezolvată/recurentă a aceluiași segment
Abces pulmonar
Obstrucție traheală/esofagiană cauzată de ganglioni limfatici metastatici
Implicarea nervului laringian recurent - răgușeală vocală
Nerv frenic - hemidiafragm ridicat
Lanțul simpatic cervical - sindromul Horner
Nervul spinal C8, T1 și T2 - tumora Pancoast
Afectare pleurală cu durere sau revărsat pleural hemoragic
Sindromul venei cave superioare
Pericardită/revărsat
Aritmii cardiace, insuficiență cardiacă
Metastaze cerebrale cu sechele neurologice
Metastaze hepatice cu icter, modificări ale funcției hepatice
Metastaze osoase cu durere și fractură
Sindroame paraneoplazice
Acropapie/osteoartropatie pulmonară hipertrofică
Sindroame neurologice/miopatice

Ç 0 ^ S pfle ^ tiÿ^gyt|ri^

• Inflamație trombotică non-bacteriană (marantică)
Manifestările mai puțin frecvente includ dermatomiozita, acanthosis nigricans, glomerulonefrita.

Cancerul de sân

Masă palpabilă - dură, neregulată, nedureroasă, ancorată sau fixă
Retracția pielii peste sân sau mamelon
Secreții mamelonare
Mărirea ganglionilor limfatici regionali
Risc de 1% de fals negativ (triplu negativ - nodul benign, mamografie negativă, puncție-punct cu ac fin negativă).

Carcinom cu celule renale

Triada clasică
Hematurie
Durere în flanc

Masă palpabilă în flanc
Anemie, febră, pierdere în greutate
VSH crescută
Funcție hepatică anormală
Hipercalcemie
Eritrocitoză (3%)
Neuromiopatie
Amiloidoză.

Cancerul vezicii urinare
Hematurie
Simptome iritative - frecvență crescută, disurie , urgență.

Cancerul de prostată
Simptome ale obstrucției prizei de aer
Tenesmusul vezicii urinare
Flux scăzut
Urinare intermitentă
Golire incompletă
Incontinența post-micțiune.

Alte simptome
Simptome de creștere a frecvenței nicturiei, disurie și urgență
Retenție urinară
Hematurie microscopică
Hematospermie
Disfuncție erectilă
Durerea secundară metastazelor osoase
Compresia măduvei spinării.

Cancerul testicular
Masă testiculară nedureroasă

Cáncer Gástrico
Examen radiográfico de doble contraste
Gastroscopia y biopsia
Citología por cepillado.

Cáncer Colorrectal
Prueba de hemocultivo fecal
Sigmoidoscopia/colonoscopia
Enema con bario de doble contraste.

Cáncer de Intestino Delgado
Estudio mediante la infusión de bario a través de un tubo nasogástrico colocado en el duodeno
Endoscopia y biopsia
Para linfomas
Frotis sanguíneo periférico
Aspiración de médula ósea
Radiografía de tórax
TAC de tórax y abdomen
Exploración quirúrgica y resección.

Cáncer Anal
Tacto rectal
Proctoscopia.

Inflamación dolor^a^g^ufSgVers^^tl **I H F** Carcinoma(Hepatocelular

Dolor de espalda debido a metástasis retroperitoneal y^NívejIs d e^F-P **má^^** 500 Jg/litro (en ausencia de

Disnea secundaria a metástasis pulmonar.

Cáncer de Ovario
En su mayoría asintomático
Aumento de la frecuencia urinaria, estreñimiento
Dolor abdominal agudo debido a la torsión de la masa

Cáncer de Cérvix

tumoră a tractului gastrointestinal).
Fosfatază alcalină serică crescută
Ecografie abdominală
CT/RMN abdominal
Angiografie a arterei hepatice Scanare cu technețiu
Biopsie hepatică ghidată prin ecografie/CT Citologie cu lichid de ascită Laparoscopie/minilaparotomie.

Observarea post-coitală
Sângerări menstruale anormale, sângerări intermenstruale, secreții vaginale gălbui, dureri lombosacrale, simptome urinare.

Esofagoscopie și biopsie
Examen citologic al periajului tumoral.

4. Investigații

Cancer esofagian
Radiografii cu substanță de contrast - Esofagografie cu - proiecție

Cancerul pancreatic

Carcinomul embrionar și antigenul CA-19-9
Guvernul SUA
Tomografie computerizată abdominală (rată de detectare de 85%)
Colangiopancreatografie retrogradă endoscopică (ERCP)
Ecografie endoscopică (EUS)
RMN și PET - nu mai bune decât CT
Tomografie computerizată helicoidală cu substanță de contrast
Angiografie selectivă.

Cancerul de cap și gât

Laringoscopie, esofagoscopie, bronhoscopie
Biopsia tuturor leziunilor vizibile
Tomografie computerizată a capului și gâtului

Radiografie toracică și scintigrafie osoasă pentru - metastaze la distanță
Biopsia ganglionilor limfatici.

Cancer pulmonar
Citologia sputei
PA și radiografie toracică laterală
Tomografie computerizată toracică
scanare CT spiralată
Bronhoscopie - citologie și biopsie a periajului bronșic
Aspirație cu ac fin ghidată prin CT
Biopsia ganglionilor limfatici măriți
Citologia lichidului pleural.

Cancerul de sân
Mamografie diagnostică
Aspirație cu ac fin
Guvernul SUA
RM
Imagine sestamibi
Biopsie
Biopsie stereotactică pentru leziuni nepalpabile. 1 Biopsie excizională

Carcinom cu celule renale ^ III r 2. Biopsie prin incizie
Analiza urinei LlllJ e XJ IIIM IOS ' " “O™ |ü'|> g r nesa

Tomografie computerizată a abdomenului și pelvisului
Radiografie toracică
Guvernul SUA
Imagistica prin rezonanță magnetică a leziunilor care afectează VCI.

Cancerul vezicii urinare
Citologie urinară
Cistoscopie și biopsie
Pielografie intravenoasă (IVP)
CT și RMN
Guvernul SUA
Radiografie toracică
Scintigrafie osoasă pentru metastaze osoase.

Cancerul de prostată
Examen anormal al prostatei prin tuș rectal
Antigen specific prostatei > 10 nanogm/ml (5-10 nanogm/ml este la limita pozitivă)
Ecografie și biopsie transrectală
CT și RMN.

Cancerul testicular
Markeri tumorali serici AFP și HCG
Ecografie testiculară
Radiografie toracică
Tomografie computerizată a abdomenului și pelvisului.

Cancerul ovarian
Niveluri serice ale markerilor tumorali - CA 125
ecografie transvaginală
Imagistica Doppler în combinație cu ecografia transvaginală.
Radiografie toracică, tomografie computerizată a pelvisului și abdomenului pentru stadializare.

Cancerul de col uterin
Frotiul Papanicolau
Colposcopie și biopsie
Biopsie conică pentru tumora cervicală
Radiografie toracică, PVI.

Diagnostic

O biopsie a țesutului tumoral este esențială pentru confirmarea diagnosticului. Tumorile pot avea un aspect eterogen, iar în astfel de cazuri este nevoie de mai mult țesut pentru a pune diagnosticul corect. Tehnica biopsiei, care implică secționarea tumorii, prezintă riscul de a facilita răspândirea tumorii. Există mai multe tipuri de proceduri de biopsie.

4. Puncție cu ac fin.

Aspirație cu ac

Detectarea imunologică a proteinelor este mai eficientă în țesutul proaspăt congelat decât în țesuturile fixate în formalină.

Punerea în scenă

Stadializarea definește extinderea răspândirii tumorii prin teste radiologice și imagistice extinse și, uneori, prin proceduri chirurgicale. Este esențială pentru selectarea tratamentului și, de asemenea, pentru evaluarea prognosticului.

Clasificarea TNM

Clasificarea TNM este recunoașterea internațională a sistemului de stadializare.

Investigații pentru definirea statutului TNM

Tumoră:
Palpare
Inspecție inclusiv endoscopie
Radiologie
Citologie/aspirație/biopsie.

Nodul
Palpare
Aspirație
Biopsie
Radiologie.

Metastaze
Teste de laborator
Radionuclizi
Ecografie hepatică
Radiologie
Laparoscopie
Laparotomie.

Clasificarea TNM
T - Extensia tumorii primare
N - Gradul de afectare a ganglionilor limfatici regionali
M - Prezența sau absența metastazelor

Extinderea bolii:
T0 îndepărtată
T1
T2 crește dimensiunea tumorii
T3 primar

„Eu”
eu
parti *de*

Gradul

cipare
v_ mc uiiiu
N2 Participare sporită
N3 J

Prezența metastazelor
M0 nu este prezent
M1 Prezent.

Locul afecțiunii metastatice

Site-ul principal	*Ficat*	*Plămâni*	*Os*	*Creier*
Plămân	30-50	30	30-50	15-30
Mamă	60	60	50-85	15-25
Tiroide	60	65	40	1
Hígado	N / A	20	10	0
Pancreas	50-70	25-40	5-10	1-5
Estomago	35-50	20-30	5-10	1-5
Colorectal	70	25-40	5-10	1
Renal	35-40	50-75	30-50	5-10
Ovar	10-15	10	5	1
Pratasta	10-15	10-50	50-75	2

Starea performanței

Mai multe scale sunt utilizate pentru a evalua capacitatea funcțională a unui pacient. Acestea sunt utile pentru evaluarea prognosticului, precum și a eficacității și toxicității tratamentului. Pacienții complet activi sunt predispuși să se descurce bine, în timp ce pacienții imobilizați la pat sunt predispuși la rezultate mai slabe.

Indicele de performanță Karnofsky

Stare funcțională	*Capacitatea funcțională a pacienților*
100	Normal
90	Capabil să continue activitățile normale; semne și simptome minore ale bolii
80	Activitate normală cu efort; unele dintre semnele sau simptomele bolii
70	Îngrijire personală; nu este posibil să se continue activitățile normale
60	Necesită asistență ocazională pentru îngrijirea personală;
50	Necesită ajutor considerabil și îngrijiri medicale frecvente.
40	Persoană cu dizabilități, necesită îngrijire și asistență specială
30	Invaliditate severă, este indicată spitalizarea
20	Foarte bolnav, este necesar un tratament activ de susținere
10	Procesul fatal de moarte progresează rapid
0	Moarte

Scala de performanță
a Grupului Oncologic Cooperativ de Est

0 *sau* ~~porumb~~

Complex activ , capabil să desfășoare toate activitățile obișnuite fără restricții și fără ajutorul analgezicelor
Restricționat în activități intense, dar ambulatoriu sau complet activ doar cu ajutorul analgezicelor
Ambulator și capabil să aibă grijă de sine dar nu poate lucra sau mișca mai mult de 50% din orele de veghe
Capacitate limitată de autoîngrijire, constrânsă în pat sau pe scaun pentru mai mult de 50% din orele de veghe
Complet invalid, incapabil să care efectuați orice îngrijire personală și sunteți complet izolat

Depistarea cancerului
Recomandări de screening pentru subiecții asimptomatici cu risc.

A. Complicații

Infecții la pacienții cu cancer

Infecțiile la pacienții cu cancer cresc morbiditatea și mortalitatea. Modificările sistemului imunitar, fie ca o consecință a bolii în sine, fie ca urmare a chimioterapiei/radioterapiei, predispun individul la infecții intercurente.

Depistarea cancerului:

Recomandările Societății *de Procesare a Studiilor*

Sigmoidoscopia Sangre oculta en heces	50 años, cada 3-5 años 50 años, cada año
Examen digital rectal	40 años, cada año
Antígeno prostético específico	50 años, cada año
Prueba PAP	Desde los 18 años tres veces al año, y luego a discreción de los médicos
Examen pélvico	18-40 años, cada 1-3 años con PAP
Muestras de tejido endometrial	En la menopausia, si es obesa o hay historia del uso de estrógenos
Autoexamen de mama Examen clínico de mama	20 años, mensual 20-40 años, cada 3 años 40 años, anual
Mamografía	> 40 años, cada año
Examen de la piel completa	20-40 años cada 3 meses

Infección del Tracto Gastrointestinal

Ulceraciones bucales

- Streptococcus viridans
- Virus - VHS (aciclovir)
- Hongos - candida albicans (fluconazol)

Infecciones esofágicas

VHS y candidiasis

Colită neutropenică necrozantă, sindrom ileocecal; *Participarea la*

Infecția — Modificări ale barierelor normale ale în cazul afecțiunilor maligne ”

inmunológica

Ca de células escamosas de cabeza y cuello	Celulitis	Interrupción de la barrera física (piel)
Ca metastásico ovárico, renal, biliar	Bacteriemia infección del tracto urinario	Oclusión de orificios naturalmente permeables
Cirugía de cáncer de mama	Celulitis	Ruptura de linfáticos
Enfermedad de Hodgkin, PIT, leucemia	Sepsis fulminante	Esplenectomía
Leucemia de células pilosas, LMA, LLA	Bacteriemia	Fagocitosis anormal de granulocitos
LLC		Inmunidad humoral
	Infección por organismo encapsulado, sinusitis, neumonía	
Enfermedad de Hodgkin linfoma	Infecciones por bacterias intra-celulares, hongos,	Inmunidad celular

T, leucemia

EarfiitOS- “

Societatea Americană de Cancer
Tip de cancer Boală
Apărare/alterare subiacentă

*Tift/to^^*

o afecțiune epatoesplenică cauzată de bacili gram-negativi aerobi (*agent)*

Candidoză cronică diseminată (amfotericină B și agent bactericid cu spectru larg, fluconazol) *Diaree indusă de Clostridium difficile.*

Infecții și cancer

Cancer	*Anomalie imunologică subiacentă*	*Organisme care cauzează infecții*
Mielom multiplu	Hipogamaglobulinemie	*Streptococcus pneumoniae, Haemophilus influenzae, Neisseria meningitidis*
Leucemie limfocitară cronică	Hipogamaglobulinemie	*S. pneumoniae, H. influenzae, N. meningitidis*
Leucemie mielocitară acută sau limfocitară	Granulocitopenie, leziuni ale pielii și mucoaselor	Bacterii extracelulare Gram-pozitive și Gram-negative, fungi
Boala Hodgkin	Funcția anormală a celulelor T	Agenți patogeni intracelulari *(Mycobacterium tuberculosis, Listeria, Salmonella, Cryptococcus, Mycobacterium avium)*
Limfomul non-Hodgkin și leucemia limfocitară acută	Chimioterapia cu glucocorticoizi, disfuncția celulelor B și T	Pneumocystis carinii
Tumorile de colon și rect	Anomalii locale	Streptococcus bovis (bacteriemie)
Leucemie cu celule păroase	Funcția anormală a celulelor T	Agenți patogeni intracelulari (*M. tuberculosis, Listeria, Cryptococcus, M. avium)*

Infecții ale sistemului nervos

Meningită	*S. pneumoniae*
	H. influenzae
	N. meningitidis
	Infecții criptococice și cu Listeria
Mencefalită	Virusul varicelo-zosterian
Abces cerebral	Criptococic
	Nocardie
	Aspergillus

Leucoencefalopatie multifocală progresivă.

Infecții cardiovasculare

Catetere intravenoase

Endocardită bacteriană
Deteriorarea valvei

Bacteriemie severă

Endocardită trombotică nonbacteriană

Infecții endocrine

Infecția tiroidiană cu Candida
Adrenitis aguda cauzată de CMV m âț

Infecții renale și ureterale

Bile fungice/candidurie sau ciuperci persistente - Aspergillus/Candida

Cistita indusă de virusul BK

Tratament

Terapia antibacteriană

Penicilină + grup aminoglicozidic SAU
Cefalosporină de a treia generație

Terapia antifungică

Complexul de amfotericină B/deoxicolat de amfotericină B

P. carinii, trimetoprim, sulfametoxazol

Citokine

Factorul de stimulare a coloniilor de granulocite Factorul de stimulare a coloniilor de granulocite și macrofage.

Sunt indicate în neutropenie severă și prelungită.

Infecții la pacienții neutropenici

Transfuzia de granulocite este rezervată pacienților insensibili la antibiotice.

Vaccinarea pacienților cu cancer

Acestea nu răspund la vaccinuri la fel de bine ca gazda normală.

Nu trebuie administrate vaccinuri bacteriene/virale vii.

Vaccinarea nu trebuie administrată concomitent cu chimioterapia citotoxică.

Sindroame paraneoplazice

s

Las células cancerosas producen hormonas peptídicas o proteicas que provocan síndromes hormonale.

Hipercalcemia

Eom °

T _

Caracteristici clinice

Nivel de calciu mai mare de 2,6 mmol/l (11,7 mg/dl)
Disconfort, oboseală, confuzie, anorexie
Dureri osoase
Poliurie

Infecții pulmonare: diagnostic diferențial al infiltratelor toracice la pacienții imunocompromiși

Cauza pneumoniei		
Infiltrat	*Infecțios*	*Neinfecțios*

Situat	Agenți patogeni pulmonari bacterieni comuni, Legionella, micobacterii	Hemoragie sau embolie locală, tumoră
Nodular	Ciuperci (de exemplu, Aspergillus sau Mucor), Nocardia	Tumoră recurentă
Difuz	Viruși (în special CMV), *Chlamydia, Pneumocystis carinii, Toxoplasma gondii, micobacterii*	Insuficiență cardiacă congestivă, pneumonită iradiată, leziuni pulmonare induse medicamentos, hemoragie alveolară difuză (descrisă după transplant de măduvă osoasă), CMV, citomegalovirus, transplant de măduvă osoasă, transplant de măduvă osoasă.

Vaccinarea pacienților cu cancer care primesc chimioterapie

	Utilizarea la pacienții cu indicații		
Vaccin	*Chimioterapie intensivă*	*Boala Hodgkin*	*Transplant de măduvă osoasă*
Difterie-tetanus (difterie, pertussis, tetanos; DPT) pentru copii < 7 ani	Serie primară și întăriri atunci când este necesar	Nu există recomandări speciale.	La 12 și 24 de luni după transplant
Poliomielită	Serie primară completă și întăriri	Nu există recomandări speciale.	La 12 și 24 de luni după transplant
Haemophilus influenzae tip b	Serii primare și de consolidare pentru copii	Vaccinarea de rapel înainte de tratament și la 3 luni după	La 12 și 24 de luni după transplant
Vaccin pneumococic 23-valent	La fiecare 5 ani	Vaccinarea de rapel înainte de tratament și la 3 luni după	La 12 și 24 de luni după transplant
vaccin meningococic cu 24 de valențe	La fiecare 5 ani	Vaccinarea de rapel înainte de tratament și la 3 luni după	La 12 și 24 de luni după transplant
Gripă	Imunizarea sezonieră	Imunizarea sezonieră	Imunizarea sezonieră
Rujeola, oreionul și rubeola	Contraindicat	Contraindicat	După 24 de luni la pacienți fără boală grefă-contra-gazdă
Virusul varicelei-zosterian	Contraindicat	Contraindicat	Contraindicat

Polidipsia
Debilidad
Náuseas, vómitos, estreñimiento.

Nivel de calcio mayor a 3.5 mmol/L (15.75 mg/dl)
Confusión severa, III I

Letargo, coma y muerte.

Hipercalcemia osteolitică locală (LOH) este responsabilă de hipercalcemie la pacienții cu cancer mamar, mielom, limfom și leucemie.

Management

Hidratare - 2-4 litri de soluție salină normală intravenos/zi
Bifosfonați - 30 mg în 300 ml soluție salină normală timp de mai mult de 3 ore (doza maximă 90 mg/cură)
Diuretice de ansă
HOL - Glucocorticoizi
Hipercalcemie severă - (> 14 mg%) Calcitonină 4-8 U/kg IM/SC la fiecare 12 ore
Cazuri refractare - Se poate adăuga licamicină și nitrat de galiu.

Hiponatremie - SIADH

Nivel seric de sodiu < 130 mmol/L
Simptome de hiponatremie ușoară (120-130 mmol/L)
Pierderea concentrării
Anorexie, greață, vărsături
Oboseală, slăbiciune, dureri de cap.

Sindroame endocrine paraneoplazice frecvente

		Tumori asociate frecvent cu sindromul
Sindromul secreției inadecvate de hormon antidiuretic (SIADH)	Arginină vasopresină (AVP) Peptida natriuretică atrială	Cancer pulmonar fără celule mici Cancerul de cap și gât
Sindromul Cushing	Hormon adrenocorticotrop (ACTH) Hormonul de eliberare a corticotropinei (CRH)	Celule pulmonare mici Tumorile carcinoide
Acromegalie	Hormonul de eliberare a hormonului de creștere (GHRH) Hormonul de creștere	Tumori carcinoide Cancer pulmonar cu celule mici Tumorile celulelor insulare pancreatice
Ginecomastie	Gonadotropină	Cancer testicular
Hipercalcemia	Hormonul paratiroidian	Carcinomul cu celule renale Cancerul de cap și gât Cancerul vezicii urinare Mielom
Hipoglicemia tumorilor cu celule non-insulare	Factorul de creștere al insulinei-2	gonadotropină corionică umană (hCG) cancer pulmonar Tumorile carcinoide ale plămânilor și tractului gastrointestinal Sarcoame

Cancer pulmonar fără celule mici

Cancerul de sân

Hiponatremie severă (< 120 mmol/L)
Confuzie, letargie
Comă, convulsii, moarte.
Management
Restricție de fluide - 500 ml/zi timp de 7 zile
Demeclociclină orală - 600-1200 mg/zi
Alți agenți - fenitoină și litiu
Hidratare salină normală cu diuretic de ansă pentru hiponatremie profundă
Cazuri refractare - 3% pe cale centrală cu furosemid.

Sindromul ACTH ectopic (sindromul Cushing)

Caracteristici clinice

Slăbiciune, hipertensiune arterială, hiperglicemie.
În tumorile cu creștere lentă - Obezitate

central, hirsutism.

Management

Tratați cancerul subiacent

Inhibarea esterțifl^g^ eȘi^^

Ketoconazol 400-1200

Acromegalie ectopică

Caracteristici clinice

Mărirea mâinilor și picioarelor, desfigurarea feței, hipertensiune arterială, diabet zaharat, slăbiciune musculară, amenoree-galactoree, impotencia.

Metiraponă 1-4 g/zi
Adrenalectomie - cazuri refractare.

Management

Tratați cancerul subiacent cu Octreotidă 100-250 pgm la fiecare 8 ore.

Ginecomastie

Tratarea cancerului subiacent rezolvă problema în 75% din cazuri.

Hipoglicemia tumorală non-insulară

Caracteristici clinice

Dureri de cap, oboseală, confuzie, convulsii.

Manejo

Alimentación oral frecuente

Glucoză IV constantă

Sindroame hematologice

Sindroame hematologice paraneoplazice

Sindromul proteic		*Cancer în general asociat cu sindromul*
Eritrocitoză,	eritropoietină, cancere renale	Hepatocarcinom, hemangioblastoame cerebeloase
Granulocitoză	Factorul de stimulare a coloniilor de cancer pulmonar (FEC-G)	
	Cancer gastrointestinal FEC-GM Factorul stimulator creșterea culorii complexe granulocite-macrofage (FEC-GM)	Cancerul ovarian Cancerul genitourinar
Trombocitoză	IL-6	Cancer pulmonar Cancer gastrointestinal Cancerul de sân Cancerul ovarian Limfom
Eozinofilie	IL-5	Limfom Leucemie
Tromboflebită Necunoscută		Cáncer de pulmón Cáncer de pulmón Cáncer de páncreas Cáncer gastrointestinal Cáncer de mama Cáncer genito-urinario Cáncer de ovario Cáncer de próstata

Management

Eritrocitoză
Tratarea cancerului
Flebotomie periodică

Granulocitoză > 8000/pL
Tratați cancerul subiacent.

Trombocitoză > 400.000/l
Aceasta indică un stadiu avansat și un prognostic slab pentru cancer.
Nu necesită tratament.

Eozinofilie > 5000/ml
Dispnee cauzată de infiltrate pulmonare. Glucocorticoizi administrați oral/inhalatori. Tratamentul cancerului subiacent.

Tromboflebită
Duce la tromboză venoasă profundă/embolie pulmonară
Heparină cu greutate moleculară mică - 5 zile
Cumarină - timp de 3-6 luni
Mențineți INR-ul între 2-3.

Sindroame neurologice
Consultați tabelul de la pagina 739.
Notă: POEMS - polineuropatie, organomegalie, endocrinopatie, mielom și pigmentare a pielii. PDIC - polineuropatie demielinizantă inflamatorie cronică.

Urgențe oncologice

Obstrucția venei cave superioare

Cauze

Cáncer de pulmón
Linfoma
Neoplasias del mediastino/metástasis.

Caracteristici clinice

1^^

^^Pa rglfc

siones^Plitariasi^^intervenție chirurgicală urmată de radioterapie
Umflarea feței, gâtului, extremităților superioare și torace
Vene superficiale dilatate pe piept
Durere în piept, tuse și dificultăți de respirație, hemoptizie
Durere de cap, congestie nazală, sângerări nazale
Obstrucție severă - proptoză, edem laringian și glosofaringian.

JS. Investigații

Citologia sputei
Radiografie toracică.

Management

Dexametazonă 4 mg la fiecare șase ore, administrată oral. Radioterapie pentru cancer pulmonar fără celule mici și tumori metastatice.
Chimioterapia pentru cancerul pulmonar cu celule mici și limfom
Mențineți căile respiratorii deschise
Chirurgia este utilă în leziunile benigne.

Presiune intracraniană crescută (metastaze cerebrale)
Tumoră cerebrală metastatică din cancer pulmonar-sân.

Causas

Caracteristici clinice

Durere de cap, greață, vărsături
edem papilar
Modificări de comportament, convulsii, deficit neurologic focal.

Cercetare

CT și RMN cu substanță de contrast.

Management

Dexametazonă 4-8 mg intravenos sau oral la fiecare șase ore

Iradiere a întregului creier

iperventilación - infusión de manitol (mantener la PCO_2 a 25-30 mmHg)
Radiocirugía estereotáctica para lesiones inaccesibles.

Carcinomatosis Meníngea
Participación de leptomeninges ya sea por tumores primarios o metastásicos.

Intubație - hiperventilație

CĂTRE Cauze

Cancer pulmonar
Cancer la sân Melanom Leucemie acută Limfom.

Caracteristici clinice

Cefalee, vărsături, tulburări de mers, paralizii ale nervilor cranieni, modificări mentale, convulsii, slăbiciune a membrelor, scăderea reflexelor tendinoase profunde.

Sindroame paraneoplazice neurologice

Síndrome	*Características*	*Anticuerpos diana*	*Neoplasia/Porcentaje*
Cerebro			
Encefalitis límbica	Inicio: subagudo confusión Pérdida de la memoria Convulsiones del lóbulo temporal Vértigo	Hu	SCLC, cáncer testicular, mama, colon, vejiga, linfoma
Encefalitis del tronco	Cerebeloso: ataxia, nistagmo	Hu	Cáncer pulmonar de células pequeñas (CPCP-SCLC)
Degeneración cerebelosa	Ocular: diplopía, parálisis de la mirada Cerebeloso: ataxia, disartria	Yo Tr	Ovario, útero, SCLC, linfoma de Hodgkin Neuroblastoma, pulmón, mama
Opsoclono mioclono	Movimientos involuntarios de los ojos: Dirección rápida y aleatoria Ataxia Encefalopatía	Receptores de glutamato Ri (NOVA) Hu Neurofilamentos	
Médula espinal			
Mielopatia necrotizante	Debilidad: paraplejia o cuadriplejia Pérdida sensorial: nivel espinal Incontinencia urinaria	No se conocen	SCLC, linfoma
Nervio periférico			
Neuropatías			
Neuronopatía sensorial	Inicio: subagudo entumecimiento/parestesias, disestesia/dolor	Hu	Cáncer pulmonar de células pequeñas (CPCP-SCLC), ovario, próstata, ma
Neuropatie motor	Debilidad asimetrică brazos		
Neuropatii axonale			
Neuropatie senzoriomotorie	Pierdere motorie și senzorială distală. Cea mai frecventă neuropatie paraneoplazică, în special cu pierdere în greutate >15%. Neuropatie axonală	Nici unul	Multe neoplasme
Mononeurită multiplă	Slăbiciune și/sau pierderea sensibilității în distribuția mai multor nervi. Debut: acut până la subacut	Nu se cunosc	Crioglobulemie, leucemie, limfom
Neuromiotonia (Isaacs)	Slăbiciune: distală și proximală. Rigiditate. Fasciculații	Canalele de potasiu dependente de voltaj	al Timomei
Neuropatia amiloidă	Pierdere axonală distală simetrică: mică > mare Simptome autonome proeminente	Nu se cunosc	Mielom multiplu
Neuropatii autonome			
Neuropatie enterică	Gastropareză Pseudo-obstrucție intestinală Acalazie esofagiană Disfagie	Hu	Timoma, SCLC
Neuropatii demielinizante			
Anti-MAG	Senzorial > motor Tulburări distale, simetrice ale mersului, tremor	Glicoproteina asociată mielinei (MAG)	Gammopatie monoclonală cu semnificație netermabilă (MGUS-MSG) proteină M IgM în 85%

Continuare...

medilibros.com

Cont...

Síndrome	Características	Anticuerpos diana	Neoplasia / Porcentaje
	Progresión lenta VCN (NCV) velocidad de conducción nerviosa: latencias distales prolongadas		
Neuropatía motora multifocal	Progresión lenta Motor Distal > proximal Asimétrico VCN: Bloqueo de conducción motora	Ganglиósido G_{M1}	GMSI, proteína M IgM en 20%
Anti-sulfatado	Pérdida motora axonal (tardía) Progresión lenta Sensorial > motor Distal, simétrica Desmielinizante o axonal	Sulfatado	GMSI, IgM proteína M en 90% con neuropatía desmielinizante
POEMS	Neuropatía sensitivomotora Simétrica Desmielinización mixta y axonal Crónica o recidivante Motor > sensorial	No se conocen	Mieloma múltiple, IgG o IgA proteína M en 90%
Polineuropatía Desmielinizante Inflamatoria Crónica (PDIC)	Debilidad distal y proximal Por lo general simétrica VCN: Bloqueo de conducción, velocidades lentas de conducción sensorial y motora	P-tubulina en el 20%	GMSI, IgM o IgG proteína M en el 15%, linfoma
Joncțiunea neuromusculară			
Síndrome Miastènico de Lambert- Eaton (LEMS)	Debilidad: proximal y distal Ocular: Puede Seque Estimulación repetitiva rápida: incrementa		CPCP (carcinoma pulmonar de células pequeñas) en el 60% de los casos,
Miastenia gravis	Debilidad Craneal: ocular, cara, bulbar Respiratoria, extremidades, tronco Fatiga Estimulación repetitiva lenta: disminuye	Receptor de acetilcolina de tipo nicotínico	Timoma en el 10%, sobre todo > de 30 años
Mușchi			
Miopatie necrozantă	Bărbați > 40 de ani Slăbiciune cu debut rapid. Necroză la biopsia musculară. Se poate ameliora cu tratamentul cancerului	Nu se cunosc	Plămâni, sâni, tract digestiv
Dermatomiozită	Femei > 40 ani Slăbiciune musculară proximală, erupție cutanată	Nu se cunosc	Ovar, nazofaringe
Atrofie de tip II	Mai ales cu pierdere în greutate > 15% Uzură > slăbiciune	Nu se cunosc	Multe neoplasme
Miopatie cu anticorpi anti-decorină	> 50 de ani Slăbiciune simetrică proximală. Creatin kinaza ușor crescută.	Decora	Macroglobulinemia Waldenstrom, proteina M IgM
Boala musculară ondulatorie	Crampe induse de contactul muscular Undele musculare induse prin percuție Silențios din punct de vedere electric	Nu se cunosc	Timomă

Scleromixedem	Papule cutanate, fenomen Raynaud, slăbiciune musculară proximală, creatin kinază crescută, electromiografie miopatică	Nu se cunosc	MGUS, IgG sau IgA proteina M

JS. Investigații

CT/RMN înainte de LP pentru a exclude metastazele parenchimatoase
Puncție lombară - citologie LCR, proteine crescute
RM - Hidrocefalie/meninge neted sau nodular

Tratament

Chimioterapie intratecală (metotrexat, citarabină, tiotepa)
Radioterapia locală
Arabinozidă intravenoasă pentru limfomul meningeal.

Leucocitostază intracerebrală
(Boala lui Ball)

Posibile complicații care pun viața în pericol ale leucemiei acute
Mai frecvent în leucemia mieloidă
Apare atunci când numărul de blaști periferici este mai mare de 1 lakh/pL (un lakh = 100.000 sau 10^5)
Invazia creierului de către blastociste este asociată cu leziuni endoteliale, rezultând hemoragie. **IIFE**

gripă

Caracteristici clinice

Deficiențe de vedere
Ataxie, stupoare
Ameţeală
Comă, moarte.

Managementul NTI

Iradierea întregului creier
Terapie antileucemică agresivă.

Convulsii

IX Cauze

Tumoră primară/metastatică
Tulburare metabolică
Leziuni cauzate de radiații
Chimioterapia asociată cu encefalopatia, infecțiile SNC sau accidentul vascular cerebral
Medicamente - etopozidă, busulfan, clorambucil.

Management

Terapie anticonvulsivantă cu fenitoină.

Compresia măduvei spinării

Răspândirea hematogenă a cancerului la nivelul corpurilor vertebrale.

IX Cauze

Cancer pulmonar
Cancerul de sân
Neoplasmele prostatei
Mielom multiplu.

Locul accidentării

Coloana vertebrală este mai implicată decât alte oase.
Coloana vertebrală toracică - 70%
Coloana vertebrală lombosacrală - 20%
Coloana cervicală - 10%

Caracteristici clinice

Dureri și sensibilități localizate la spate
Durerea precede deficitele neurologice
Durerea este agravată de tuse și strănut.
Durere radiculară - unilaterală sau bilaterală
Pierderea controlului asupra intestinului și vezicii urinare
Durerea se agravează când pacientul se află în decubit dorsal

(în leziunile discale durerea este ameliorată în decubit dorsal)

Semne de compresie a măduvei spinării.

IX' SAU. Cercetare

Radiografie a coloanei vertebrale
Eroziunea pediculului (semnul ochiului de bufniță)
Distanță interpediculară crescută Distrucție și colaps vertebral.
RMN-ul coloanei vertebrale
RMN cu gadoliniu pentru leziuni intramedulare. În cazul imaginilor RMN slabe, mielografie sau CT cu mielografie.

Management

Dexametazonă în doze mari - 8 mg la fiecare șase ore.
Radioterapie.
Chirurgie și chimioterapie.

Accidente vasculare cerebrale maligne

Revărsat pericardic malign

Cauze X

Cancer pulmonar

Cancerul de sân
Leucemii și limfoame Radiații
Indusă de medicamente.

Radiații

Pericardită inflamatorie acută (luni)
Pericardită cronică cu îngroșare pericardică (până la 20 de ani după radioterapie).

Caracteristici clinice

Dificultăți de respirație, tuse, dureri în piept
Distensie a venei jugulare, hepatomegalie
Edem periferic
Puls paradoxal și puls alternativ
Frecare pericardică și tamponadă cardiacă.

Manejo

Taponamiento cardiaco justifica pericardiocentesis inmediata
Enfermedad sin c
esclerosis
Esclerosis - 30-60 mg

Îndepărtați după 10 minute
Acumulare recurentă - pericardiotomie subcifoidiană

Revărsat pleural malign

Cauzată de invazia tumorală sau obstrucția drenajului limfatic.

Management

Drenarea lichidului pleural urmată de instilarea de agenți sclerozanți
Revărsat rezistent - pleurectomie.

Ascita malignă

Cauza

Carcinomatoza peritoneală
Controlată prin chimioterapie sistemică și rareori prin instilarea intraperitoneală a agenților chimioterapeutici.

Cancerul colorectal și ovarian
Leziuni metastatice ale cancerului pulmonar și mamar, melanom.

Caracteristici clinice

Durere colică
Vărsături
Constipație

Obstrucția căilor respiratorii

Causas

Creștere tumorală intraluminală. Compresie extrinsecă.

Management

Obstrucție proximală laringelui - traheostomie.
Obstrucții distale - tratament cu laser, terapie fotodinamică și plasare de stent
Radioterapia de urgență și glucocorticoizii pot deschide căile respiratorii.

Hemoptizie

pacienții cu cancer pulmonar

Causas

tumorilor mamare, de colon, renale, de melanom și carcinoide.

Transfuzie de sânge
Oxigen
Bronhoscopie de urgență
Chirurgie / Terapie cu laser Nd:YAG (dopare cu neodim a cristalelor de granat de ytriu și aluminiu)
Embolizarea arterei bronșice.

Obstrucție intestinală

Causas

Durere abdominală
Peristaltism vizibil
Sunete intestinale ascuțite
Mase tumorale palpabile.

Investigaciones

Radiografía simple del abdomen de pie:
Múltiples nivel hidroaéreos
Dilatación del intestino delgado o grueso
USG del abdomen.

Prognoză

Per total, prognosticul este slab.
Dilatarea cecală acută este o urgență chirurgicală
Supraviețuire medie de 3-4 luni.

Manejo

Descompresión nasogástrica
Antiespasmódicos
Cirugía
Stents metálicos autoexpandibles.

Obstrucción Urinaria

Causas

^BBB IT is^t j_j.ciex icia su.pxaxxei
Radioterapia pentru tumorile pelvine.

tip

Metastaze osoase și fracturi <

Și · Caracteristici cliniceU- c S i »

Obstrucția duce la hidronefroză bilaterală și insuficiență renală
Durere în flanc, disurie
Proteinurie, hematurie
Poliurie, anurie
Creșterea ureei și creatininei.

Cercetare

• Ecografie renală • CT abdominală pentru identificarea masei retroperitoneale/

linfadenopatía.

Manejo

Stenturi pentru stricturi ureterale
Nefrostomie percutanată pentru hidronefroză
Cistostomie suprapubiană pentru obstrucția vezicii urinare.

Obstrucție biliară

IX Cauze

Cancerul pancreatic
Carcinomul tractului biliar
Hepatom
Metastaze ale neoplasmelor gastrice, mamare, de colon și pulmonare

Ou

Caracteristicas Clínicas

Heces de color intenso/ténue
Ictericia, prurito
Malabsorción conduce a la pérdida de peso.

Cercetare

Ecografie abdominală/tomografie computerizată
Colangiopancreatografie transhepatică percutanată/colangiopancreatografie endoscopică retrogradă
Colangiopancreatografie prin RMN (CPRM) (Figurile 11.1A până la E).

Management

Plasarea chirurgicală de stent/bypass
Radioterapie/chimioterapie.

Alte urgențe

Acidoză lactică
Cancer de prostată/cervical

C11TAT' ÍÍWÍ»! yț i • ■ ii • I TT Q11 rlGI GI ii

• Hipoglucemia
Insuficiencia suprarrenal
• cturas espontáneas
erulonefritis membranosa.

Cancerul metastatic Necunoscut principal

Comportament biologic

Cancerul primar devine evident în cursul bolii în 20% dintre cazuri.
Cancer primar diagnosticat la autopsie în 60% dintre cazuri
Cancer primar neidentificat nici măcar la autopsie în 20% dintre cazuri
Supraviețuire medie de 6-12 luni.

Evaluare clinică

Evaluare clinică sugerată la pacienții cu cancer metastatic de origine primară necunoscută
Istoric: Istoric de fumat, expunere la bestialitate , dureri abdominale
Examen fizic: ganglioni limfatici, tiroidă, piele;
Bărbați: prostată.
Femei: Sâni, examen pelvin
Evaluare de laborator: test de sânge ocult în materiile fecale; analiză de urină; hemoleucogramă completă; test funcțional hepatic; calciu, electroliți, creatinină; măsurarea nivelurilor serice de hGC, AFP, ACE și CA-125 (femei); radiografie toracică; tomografie computerizată abdominală și pelviană; mamografie.

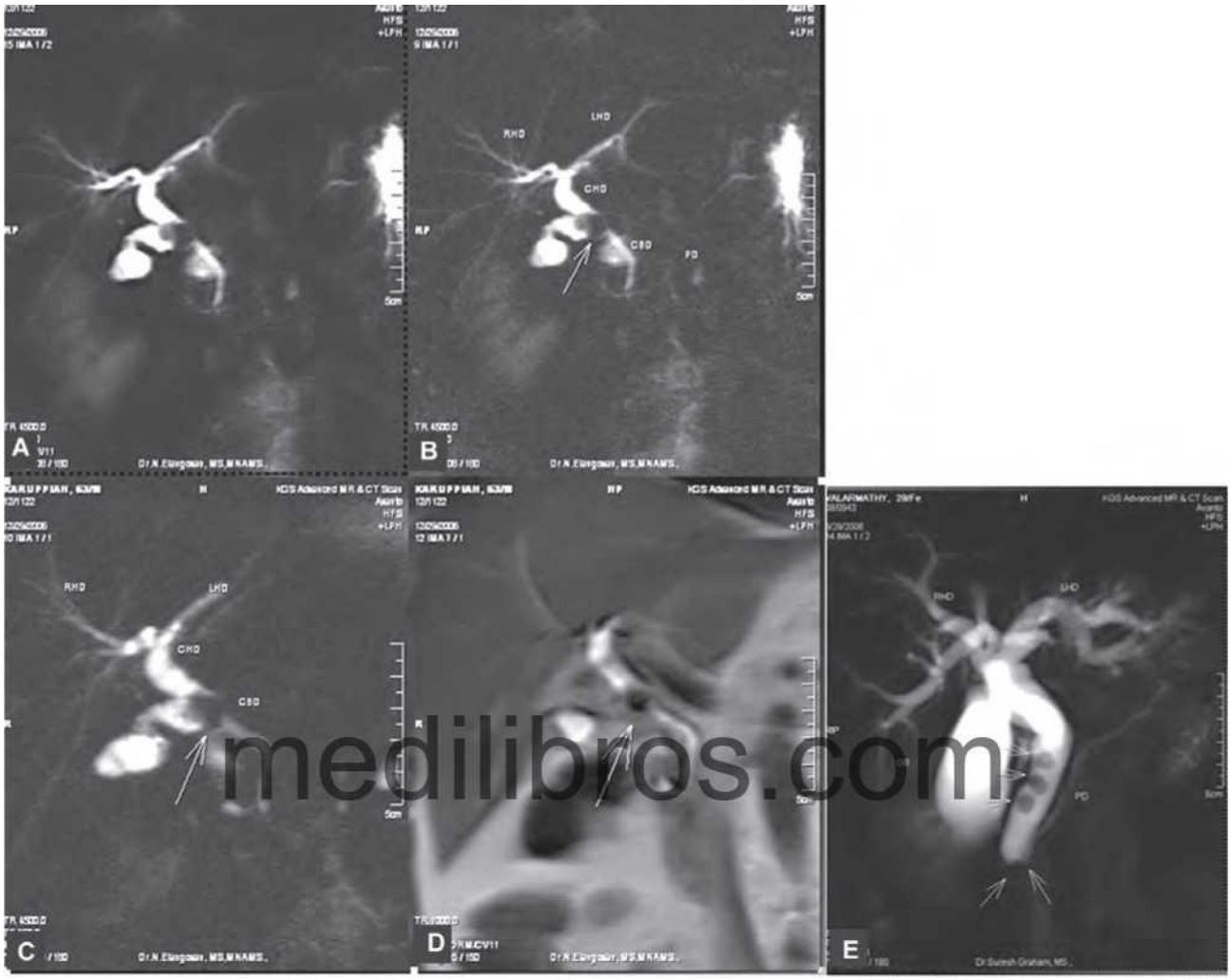

medilibros.com

Figs 11.1A a E: (A) CPRM relleno de defectos observados en conducto biliar común (CBC) distal (cálculos) con dilatación proximal del CBD, conductos hepáticos (B a E), cálculo en el conducto cístico

Evaluare patologică sau biopsie

Posibilă evaluare patologică a probelor bioptice la pacienții cu cancer metastatic de origine primară necunoscută:

Evaluare/Rezultat	*Sitio primario sugerido o neoplasia*
HISTOLOGIE (HEMATOXILINĂ) ȘI COLORAREA CU EOZINĂ)	
Corpii samoma, configurație papilară	Ovario, tiroides
Etanșare celule inelare	Estómago
IMUNOHISTOLOGIE	
Antigenul leucocitar comun (CLA, CD45)	Neoplasia linfoide
Leu-M1	Enfermedad de Hodgkin
Antigenul membranei epiteliale	Carcinoma
Carcinom de citokeratină	Carcinom CEA (Ag carcinoembrionar) .
HMB45 (marker pentru melanom)	Melanom Sarcom
	Desmin
Tiroglobulină	Carcinom tiroidian
Carcinomul medular cu calcitonină	tiroidă
Mioglobina	Rabdomiosarcomul
PAS (ácido periódico de Schiff)/ fosfatasa ácida prostática AFP (Alfa feto proteína)	prostatei Ficat, stomac, celule germinale Celule germinale Neoplazie limfoidă Tumoră neuroendocrină, melanom
Fosfatasa alcalina placentaria	Sân, glandele sudoripare
Marcadores de células B, T	
Proteína S-100	
Proteína del líquido cístico	

Factor VIII	Sarcomul Kaposi, angiosarcomul
FLUJO CITOMETRÍA	
Marcadores de células B, T	Neoplasm limfoid
ULTRAESTRUCTURA	
Filamentos de actina-miosina	Rabdomiosarcom Tumori neuroendocrine Carcinom
Gránulos secretores	
Desmosomas	Melanom
Premelanosomas	
CITOGENÉTICA	
Isocromosoma 12p; 12q(-)	Carcinom cu celule germinale; sarcom Ewing, tumoră neuroectodermică primitivă; neoplazie limfoidă; carcinom pulmonar cu celule mici; carcinom renal, mezoteliom; sarcom sinovial; liposarcom mixoid; sarcom cu celule clare
t(11;22)	
t(8;14)	
3p(-)	
	1p(-)
t(X;18)	Analiza receptorilor de estrogen/progresoronă
t(12;16)	
)	STUDII DE BIOLOGIE
t(2;13)	
	alveolar
MOLECULARĂ	Neuroblastoma
Imunoglobulină, bcl-2,	
	neoplazie limfoidă
Rearanjarea genei receptorului celulelor T	

medilibrosx om

Protocol de gestionare

Prezentări care prezintă terapii specifice pentru pacienții cu CUPS (cancer cu localizare primară necunoscută). Consultați tabelul de la pagina următoare.

Principiile terapiei cancerului

Scopul final al terapiei împotriva cancerului este eradicarea completă a acestuia. Atunci când eradicarea nu este posibilă, următorul obiectiv al terapiei împotriva cancerului sunt îngrijirile paliative. Îngrijirile paliative au ca scop îmbunătățirea simptomelor, menținerea calității vieții și prelungirea longevității.

Există 4 tipuri de terapie împotriva cancerului:
Chirurgie
Radiații, inclusiv terapie fotodinamică
Chimioterapia ca tratament hormonal
Terapie biologică, inclusiv imunoterapie.

Chirurgie

Intervenția chirurgicală este utilă în prevenirea, diagnosticarea , stadializarea și eradicarea cancerului. De asemenea, este utilă în îngrijirea paliativă și reabilitare.

Prevenirea

Rezecția leziunilor premaligne - piele, colon, col uterin, cavitate bucală.
Colectomie pentru colită ulceroasă și polipoză familială
Tiroidectomia pentru MEN 2 (neoplazie endocrină multiplă 2)
Orhiectomia testiculelor necoborâte
Mastectomie și ooforectomie pentru cancerul familial de sân și ovarian.

Diagnostic

Diverse tipuri de proceduri de biopsie.

ganglionii limfatici în limfom și cancere intraabdominale
• Nodul limfatic axilar pentru cancerul de sân.

A, Tratament

Chirurgia este cea mai bună și mai eficientă formă de terapie a cancerului.
Chirurgia vindecă 40% dintre pacienții cu cancer
Îndepărtarea chirurgicală a tumorii ajută la păstrarea funcției organelor, de exemplu, în cazul cancerului de vezică urinară și al cancerului laringian.
Citoreducția chirurgicală este utilă după un tratament eficient
Pentru tumorile hormono-responsive - ooforectomie bilaterală, adrenalectomie, orhiectomie.

Paliativ

Proceduri chirurgicale pentru hemoragii maligne
Introducerea cateterelor venoase centrale
Trimitere chirurgicală pentru obstrucție intestinală, urinară și biliară
Întreruperea venei cave pentru embolie pulmonară recurentă.

Reabilitare

Proceduri ortopedice pentru deambulație timpurie
Chirurgie plastică reconstructivă.

Caracteristici clinicopatologice	*Principalul loc suspect*	*Tratament sugerat*
Carcinom scuamos, carcinom al ganglionilor limfatici cervicali, ganglioni limfatici axilari (femei)	Cancerul de cap și gât	Disecție radicală a gâtului; radioterapie ± chimioterapie
	Cancerul de sân	Radioterapia mamară sau mastectomia, terapie adjuvantă sistemică
Carcinomatoza peritoneala (femei)	Cancerul ovarian	Chirurgie citoreductivă, chimioterapie pe bază de cisplatină
Revărsat pleural, celule adenocarcinomatoase cu receptori de estrogen și/sau progesteron pozitivi	Cancerul de sân	Terapia sistemică pentru cancerul de sân metastatic
Cancer slab diferențiat, vârstă < 50, masă pulmonară sau retroperitoneală sau mediastinală sau ganglionară, niveluri crescute de Ș -hGC sau AFP	Tumorile celulelor germinale nale (extragonadale)	Chimioterapie pe bază de cisplatină / VP-16 (fosfat de etopozidă) (controversat)
Metastaze osoase (bărbați)	Cancerul de prostată	Blocarea androgenică (leuprolidă plus flutamidă)
Adenocarcinom, metastaze hepatice, niveluri crescute ale ACE	Cancer gastrointestinal	Rezecție chirurgicală a leziunii hepatice posibile; colonoscopie cu rezecție (dacă este cazul) a tumorilor; 5-fluorouracil/leucovorin

Radioterapie

Țesutul tumoral este mai sensibil la radiații decât
țesut normal

Există trei modalități de a efectua radioterapia
1

leloterapie - radiații în fascicule generate la
r 1
distanţă

Brahiterapie - surse|e @ O J d e r a diación 'fjS "

CO Til
le8,one8

implantat direct în țesutul tumoral

Brahiterapie

o tumoare cerebrală .

• Cancer de col uterin.

cu radionuclizi.

^• Iod 131 pentru cancerul tiroidian
"z^z pentru e ccmicer er^zes"

Entrega de anticuerpos monoclonales unidos a radioisótopos

Por ejemplo, el yodo 131 etiquetado anti CD 20 Itrio 90 etiquetado anti CD 20

Ambos son activos en el linfoma de células B.

Terapia Fotodinàmica

Las células cancerosas absorben selectivamente ciertos productos químicos como porfirinas y ftalocianinas. Cuando la luz del láser se suministra, estas células generan radicales libres y las células mueren. Esta modalidad se utiliza en la piel, pulmón, ovario, cánceres de esófago y de colon.

Toxicidad de la Radioterapia

Esto depende del campo de radiación.

General

Fatiga, anorexia, náuseas, vómitos

Local

Mucositis
Eritema cutáneo
Toxicidad en la médula ósea
Insuficiencia tiroidea
Cataratas
Daño en la retina

prin imunoterapie cu imunostimulare

Terapia cu radionuclizi
- Celulele hipoxice sunt relativ rezistente la radioterapie
- Celulele care nu se divid sunt mai rezistente decât cei care sunt divizați
- Un rad (doză de radiație absorbită) este de 100 ergi de energie per gram de țesut
- Gy (Gri) - Un Gy este echivalent cu 100 de radiani.

Teleterapie
- Teleterapia este frecvent utilizată
- Toate tratamentele de radioterapie se administrează pe parcursul a 5 zile pe săptămână.

Radioterapia curativă
- Cancer la sân
- Boala Hodgkin
- Cancer de cap și gât
- Cancere ginecologice
- Neoplasme de prostată.

Radioterapia paliativă
- Controlul metastazelor cerebrale
- Ameliorarea durerii cauzate de metastazele osoase
- Ameliorarea obstrucției SVC
- Ameliorarea compresiei măduvei spinării
- Prevenirea meningitei și a metastazelor cerebrale.

Afección del gusto y olfato
Afección testicular y ovárica Desarrollo de tumores sólidos secundarios en la segunda década.

Quimioterapia

Principios de Quimioterapia

Cumplir estrictamente un plan de tratamiento ya que los agentes quimioterapéuticos tienen bajo índice terapéutico.
La quimioterapia se basa generalmente en la superficie corporal.
Haga una BH antes de cada ciclo de quimioterapia.
Ajustar la dosis del fármaco para las siguientes condiciones - pérdida de peso, neutropenia, trombocitopenia, estomatitis, diarrea, capacidad metabólica limitada del medicamento, insuficiencia hepática o renal.
Administración d e medicamentos por vía oral - antieméticos si el medicamento induce náuseas y vómitos.
Infusión IV - adecuada colocación de aguja de gran calibre a través de una vena - venas de la fosa antecubital, muñeca, o dorso de la mano (evitar el brazo I ipsilateral a una resección de los ganglios linfáticos axilares).

Catéter venoso en el caso de una mala circulación del acceso venoso.
Quimioterapia intratecal se administra para carcinomatosis meníngea o como profilaxis del SNC. Drenar 5-10 ml de LCR y dar 10 mg de metotrexato diluido durante 5-10 minutos.

Para disminuir el riesgo de aracnoiditis, el paciente debe permanecer en posición supina durante 15 minutos después de la infusión.

La liberación lenta de 50 mg de citarabina o ara-C 50-100mg diluidos en 10 ml son fármacos alternativos.
Instilación intracavitaria - tiotepa 30-60 mg es instilado en la vejiga del CA vesical. La doxorrubicina y cisplatino se han utilizado en la metástasis peritoneal.
Quimioterapia intraarterial - para alcanzar una alta concentración del fármaco en el sitio del tumor (ventaja teórica).

Tiene varias fases.

Inducción
Es la quimioterapia que se usa para lograr una completa remisión.

Consolidación
Aquí la quimioterapia se administra a los pacientes que inicialmente responden al tratamiento.

Mantenimiento
Esto se refiere al tratamiento ambulatorio de baja dosis para prolongar la remisión.

Quimioterapia adyuvante
Esto se da después del manejo quirúrgico o radiológico del tumor primario.

Quimioterapia neoadyuvante
Se da en la presencia de enfermedad local, antes de planear la terapia local.

Datos de Supervivencia
Supervivencia media: Se cuantifica el período de tiempo de los pacientes estudiados durante el cual el 50% están vivos y un 50% muertos.

Cinco años de supervivencia: Cuantifica el porcentaje de pacientes estudiados que están vivos a los cinco años.

Clasificación de Fármacos Anticancerígenos

Hay seis grupos principales de fármacos.
Antimetabolitos: Al inhibir el metabolismo del ácido fólico, interfieren con la síntesis de purinas y pirami- dinas.
Agentes alquilantes: La agregación del grupo alquilo

☐constituyentes de ADN interfiere con la replicación transcripción de Amm, qne conduce a la muerte

Alcaloides vegetales: Inhiben la división celular mediante la unión de la tubulina y la perturbación del huso mitótico.
Antibióticos: Actúan intercalando entre los pares de base y el ADN.
Taxanos: Actúan mediante la estabilización del huso mitótico
Varios compuestos sintéticos
Dacarbazina
Cisplatino
Procarbazina
Hexametilmelamina
Hidroxiurea Mitozantrona.

Respuesta al Tratamiento

Respuesta completa/remisión
Se erradica la malignidad con toda su evidencia

Respuesta parcial
Disminuye la masa tumoral en más del 50%.

Curación de Cánceres con Quimioterapia

A. Cánceres Avanzados con Posible Cura

Leucemia linfoide aguda y mieloide aguda (niños/adultos)

Încetarea secreției salivare

Enfermedad de Hodgkin (pediátrica/adulto)
Linfomas - ciertos tipos (pediátrico/adulto)
Carcinoma de células pequeñas de pulmón
Tumores de células germinales
Carcinoma embrionario
Teratocarcinoma
Coriocarcinoma
Seminoma o disgerminoma
Neoplasia trofoblástica gestacional
Carcinoma de ovario
Tumores pediátricos
Sarcoma de Ewing
Neuroepitelioma periférico
Neuroblastoma
Tumor de Wilms
Rabdomiocarcinoma embrionario.

Cánceres Avanzados posiblemente curables por quimioterapia y radioterapia
Carcinoma escamoso (cabeza y cuello)
Carcinoma escamoso (ano)
Carcinoma de mama
Carcinoma de cuello uterino
Carcinoma de células no pequeñas de pulmón (etapa ill) /"N ill k* I 11
Carcinoma de células pequeñas de pulmón.

Cánceres posiblemente curables con quimioterapia como cirugía adyuvante
Carcinoma de mama
Carcinoma colorrectal
Sarcoma osteogénico
Sarcoma de tejido blando.

Cáncer posiblemente curable con "altas dosis" de quimioterapia con apoyo de células madre
Leucemias linfoides y mieloides con recidivas
Linfomas Hodgkin y no Hodgkin con recaídas
Leucemia mieloide crónica
Mieloma múltiple.

Cánceres con respuesta a la paliación, pero no curables, por quimioterapia
Carcinoma de vejiga
Leucemia mieloide crónica
Leucemia de células pilosas
Leucemia linfocítica crónica
Ciertos tipos de linfoma
Mieloma múltiple
Carcinoma gástrico
Carcinoma de cuello uterino
Carcinoma de endometrio
Sarcoma de tejidos blandos
Cáncer de cabeza y cuello
Carcinomul adrenocortical
Tumorile celulelor insulare
Carcinomul mamar.

Răspuns slab al tumorii la chimioterapie în stadii avansate
Carcinomul pancreatic
Neoplasme ale tractului biliar
Carcinomul renal
Carcinomul tiroidian
Carcinomul vulvar
Carcinomul colorectal
Carcinom pulmonar fără celule mici
Carcinomul prostatei
Melanom
Carcinom hepatocelular.

Terapia cancerului Selectat

Cancer gastric
Adenocarcinom - leziuni localizate - intervenție chirurgicală precoce
• Tumori inoperabile avansate - pot beneficia de **chimioterapie și radioterapie**
Boala metastatică - **îngrijiri paliative prin chimioterapie** .

Cancer esofagian

Carcinom scuamos/adenocarcinom
Rezecție chirurgicală a esofagului sau chimioradioterapie urmată de rezecție
Creștere inoperabilă - chimioterapie și radioterapie
Boala metastatică - chimioterapie paliativă
Complicație obstructivă - plasarea stentului.

Cancerul de colon

Adenocarcinom - rezecție chirurgicală.
Afectarea ganglionilor limfatici regionali - 5FU și levamisol timp de 12 luni.
Sau 5-FU și leucovorin timp de 6 luni.
FU, irinotecan, capecitabina și oxaliplatina au fost utilizate pentru tratamentul cancerului colorectal metastatic.
Adăugarea irinotecanului la regimul FU/LV prelungește rata de supraviețuire.
Trei noi anticorpi monoclonali au fost aprobați pentru tratamentul metastazelor cancerului de colon. Bevacizumab vizează factorul de creștere endotelial vascular (VEGF); cetuximab vizează receptorul factorului de creștere epidermal (EGFR); iar panitumumab vizează receptorul factorului de creștere epidermal (EGFR).
Rezecție hepatică dacă metastazele sunt limitate la ficat în cazuri selectate.

Medicamente chimioterapeutice utilizate în mod obișnuit

Medicamente	*Exemple de doze tipice*	*Toxicitate*	*Interacțiuni, probleme*
Agenți ADN direcți cu interacțiuni			
Proprietari Ciclofosfamidă	400-2000 mg/ ^{m2} intravenos 100 mg/m2 ^{PO} qd	Măduvă osoasă (relativ economisitoare de trombocite) Cistită Chiriaș comun Cardiac (doză mare)	Metabolismul hepatic necesar pentru activarea iepurazei fosforamidice + acroleinei MESNA protejează împotriva leziunilor vezicii urinare cauzate de „doze mari”
Mecloretamină	6 mg/m2 ^{intravenos} în ziua 1 și în ziua 8	Medulla vezicantă Greață	Utilizare topică în limfomul cutanat
Clorambucil	1-3 mg/m² ^{qd} PO	Măduvă Chiriaș comun	
Busulfan	2-4 mg PO	Pneumonită interstițială, Ginecomastie	IC - sarcină și alăptare
Dozajul de temozolomidă (utilizat în tumorile cerebrale primare și metastatice)	5 mg		IC - sarcină și alăptare
Tiotepa (administrare intracavitară în revărsate maligne și cancer de vezică urinară)	60-90 mg în 100 ml de apă		
Melphalan	8 mg/m² ^{qd} x 5, PO	Măduva spinării (nadir întârziat) GI (doză mare)	Scăderea funcției renale întârzie compensarea
BCNU	200 mg/ ^{m2} intravenos 150 mg/ ^{m2} PO	Măduvă osoasă (nadir întârziat), tract gastrointestinal, ficat (doză mare)	
CCNU	100-300 $_{mg}$ / $_{m²}$ PO	Măduva spinării (nadir întârziat)	
Ifosfamidă	^{1}-lg/ m2 $_{pe}$ zi $_{q}$ dx 5 +1 MESNA	1 Mielosupresiv 1 Vezică urinară Neurologic Acidoză metabolică	Analog izomeric al ciclofosfamidei. Mai solubil în lipide. Activitate sporită împotriva tumorilor testiculare și a sarcoamelor Trebuie să utilizați MESNA
Procarbazină	100 mg/m2 ^{pc} zi, o dată pe zi, x 14	Măduvă Greață Neurologic Chiriaș comun	Este necesar metabolismul hepatic și tisular. Efect similar cu disulfiramul administrat cu etanol. Acționează ca un IMAO. Hipertensiune arterială după consumul de alimente bogate în tirozinază
DTIC	375 mg/m2 ^{intravenos} în ziua 1 și în ziua 15	Măduvă Greață Similar cu gripa	Activare metabolică
Hexametilmelamină	260 mg/m2 ^{pc} zi, o dată pe zi, x 14-21 în 4 doze orale divizate	Greață Neurologice (modificări ale dispoziției) Neuropatie Măduva spinării (mai puțin)	Activarea hepatică se îmbunătățește cu barbiturice/scade cu cimetidină
Cisplatină	20 mg/m² ^{qd} x 5 IV 1 la fiecare 3-4 săptămâni sau 100-200 mg/m² / doză IV la fiecare 3-4 săptămâni	Greață Neuropatie Auditiv Trombocitele din măduva osoasă > GB renal de $Mg2^{+}$, $Ca2^{+}$	Mențineți un flux urinar ridicat; diureză osmotică, monitorizați aportul/eliberarea de K+ și $Mg2^{+}$. Este necesară profilaxia emetogenă. Clearance-ul CrCl la doză completă > 60 ml/min și tolerați presiunea fluidelor.
Carboplatină	365 mg/m2 $^{intravenos\ la}$ fiecare 3-4 săptămâni, ajustat pentru compensarea creatininei	Trombocitele din măduva osoasă > GB Greață Renal (doză mare)	Reduceți doza în funcție de CrCl: ASC = doză/(CrCl + 25) de ASC de 5-7 mg/ml pe minut
Oxaliplatină - cancer colorectal		Neuropatie senzorială	Monitorizați funcția renală

Cont...

Cont...

Exemple de doze uzuale pentru medicamente	*Toxicitate*		*Interacțiuni, probleme*
Antibiotice antitumorale			
Bleomicină	15-25 mg/zi o dată pe zi x % bolus intravenos sau administrare intravenoasă continuă	Pulmonar Efecte asupra pielii Hipersensibilitate Raynaud	Dezactivat de bleomicină hidrolază (scădere în plămâni/piele) O2 crește toxicitatea pulmonară Inducția cisplatinei scade, iar CrCl poate crește toxicitatea cutanată/pulmonară Reduceți doza dacă CrCl < 60 ml/min
Actinomicina D	10-15 g/kg pe zi, o dată pe zi, x 5 bowling IV	Măduvă osoasă Greață Mucozită vezicantă Alopecie	Revocarea radiațiilor
Mitramicină	15-20 g/kg o dată pe zi x 4-7 (hipercalcemie) sau 50 mg/kg x 3-8 de ori pe zi (antineoplazic)	Măduvă Ficat Mucozită renală, hipocalcemie	Sindromul hemoragic acut
2-Deoxicoformicina (pentostatină) utilizată în leucemia cu celule păroase		Mielosupresie	
Mitomicina C	6-10 mg/m2 la fiecare 6 săptămâni	Măduvă Vesicante Sindromul hemolitic-uremic Plămân CV - insuficiență cardiacă	Tratamentul cancerului superficial al vezicii urinare prin perfuzie intravezicală Toxicitate întârziată a măduvei osoase Toxicitate cumulativă a măduvei osoase
Etopozidă (VP16-213)	100-150 mg/m2 intravenos qd x 3-5 zile o 50 mg, [illegible] PO qd x 21d o hasta 1500 mg/ m²/ dosis (dosis alta con apoyo de células madre)	Măduvă osoasă (leucocite > trombocite) Alopecia Hipotensión Hipersensibilidad (rápida IV) Nausea Mucositis (dosis alta)	30% metabolism hepato-renal Reduceți doza la pacienții cu insuficiență renală In funcție de program (cinci zile sunt mai bune decât o zi) Leucomogenic Acentuar la ac metabolit
Tenipozidă (VM-26)	150-200 mg/m2 de două ori timp de patru săptămâni	Măduvă Alopecie	
Amsacrina	100-150 mg/m2 intravenos qd x 5	Măduvă Mucozită Greață CV - aritmii (evitarea hipokaliemiei)	Reduceți doza cu 30% dacă există insuficiență hepatică sau renală.
Topotecan	20 mg/m² intravenos la fiecare 3-4 săptămâni, timp de 30 de minute sau 1,5-3 mg/m² la fiecare 3-4 săptămâni timp de 24 de ore sau 0,5 mg/m2 pc zi mai mult de 21 de zile	Măduvă Mucozită Greață Alopecie ușoară	Reduceți doza la pacienții cu insuficiență renală. Nu există toxicitate hepatică
Irinotecan (CPT II)	100-150 mg/ m2 intravenos timp de 90 de minute la fiecare 3-4 săptămâni sau 30 mg/m2 pc zi mai mult de 120 de ore	Diaree: „Debut precoce”, cu crampe, înroșirea feței, vărsături; „Debut tardiv”, după mai multe doze. Măduvă osoasă Alopecie Greață Vărsături Pulmonar	Promedicamentul necesită compensare enzimatică a clearance-ului pentru medicamentul activ „SN-38” „Diaree precoce” probabil din cauza excreției de bilă Diaree tardivă, utilizarea de loperamidă în „doză mare” (2 mg la fiecare 2-4 ore)
Doxorubicină și daunorubicină	45-60 mg/m² doze la fiecare 3-4 săptămâni sau 10 până la 30 mg/m² doze la fiecare săptămână sau perfuzie continuă	Măduvă Mucozită Alopecie Cardiovascular acut/cronic Vesicante	Heparină adăugată; administrarea concomitentă crește compensația Tylenol, BCNU crește toxicitatea hepatică. Inversarea efectelor radiațiilor.
Idarubicină	10-15 mg/m² IV la fiecare 3 săptămâni sau 10 mg/m2 intravenos qd x 3	Măduvă osoasă Cardiace (mai puțin decât doxorubicina)	: Nestabilită
Epirubicină	150 mg/m² IV la fiecare 3 săptămâni	Măduvă Cardiac	Nu au fost stabilite

Cont...

Cont...

Cont...

Cont...

Medicament	*Exemple de doze tipice*	*Toxicitate*	*Interacțiuni, probleme*
Mitoxantronă	12 mg/m2 o dată pe zi x 3 sau 12-14 mg/m2 la fiecare 3 săptămâni	Măduvă Cardiac (mai puțin decât doxorubicina) Vezicant (ușor) Urina albastră, sclerotica și unghiile	Interacționează cu heparina Mai puțină alopecie, greață cauzată de doxorubicină Revocarea radiațiilor
Agenți ADN indirecți cu	***interacțiuni***		
Antimetaboliți			
Desoxicoformicina	4 mg/m^2 IV en semanas alternas	Náusea Inmunosupresión Neurológico Renal	Excreta en la orina Reducir la dosis para la insuficiencia renal Inhibe la adenosina deaminasa
	75 mg/m^2 PO o hasta 500 mg/m^2 PO (dosis alta)	Médula Hígado Náusea	
6-Mercaptopurina			Biodisponibilidad variable Metabolismo por la xantina oxidasa Disminuir la dosis con alopurinol Aumento de la toxicidad con tiopurina Deficiencia de metiltransferasa
6-Tioguanina	2-3 mg/kg por día por hasta 3-4 semanas	Médula Hígado Náusea	Biodisponibilidad variable Aumento de la toxicidad con tiopurina Deficiencia de metiltransferasa
Azatioprina	1-5 mg/kg por día	Médula Náusea Hígado	Metaboliza a 6-MP, por lo tanto, reduce la dosis con alopurinol Aumento de la toxicidad con deficiencia de tiopurina metiltransferasa
2-clorodeoxi-adenosina	0.09 mg/kg por día, qd x 7 como infusión continua	Médula Renal Fiebre	Uso notable en la leucemia de células pilosas
Hidroxiurea	20-50 mg/kg (peso corporal magro) PO una vez al día o 1-3 g/día	Médula Náusea Mucositis Cambios en la piel Raro en localización renal, hepática, pulmonar, SNC	Disminuir la dosis con insuficiencia renal Aumenta efecto de antimetabolito
Metotrexato	15-30 mg PO o IM qd x 3-5 ó IV en los días 1 y 8 o de 1.5- al día (con leucovorina)	Médula Hígado/pulmón Tubular renal Mucositis	Leucovorina de rescate Excretado en la orina Disminuir la dosis en la insuficiencia renal AINES aumentan la toxicidad renal
5-Fluorouracilo	375 mg/m^2 IV qd x 5 ó 600 mg/m^2 IV días 1 y 8	Médula Mucositis Neurológico Cambios en la piel	Aumento de la toxicidad por la leucovorina. Deficiencia de dihidropirimidina deshidrogenasa Aumenta la toxicidad Se metaboliza en los tejidos
Citosina arabinósido	100 mg/m^2 por día qd x 7 por infusión continua ó 1-3 g/m^2 dosis de bolo IV	Médula Mucositis Neurológicas (dosis alta) Conjuntivitis (dosis alta) Edema pulmonar no cardiogénico	Mejora la actividad de los agentes alquilantes Se metaboliza en los tejidos por desaminación
Azacitidina	750 mg/m^2 por semana ó 150 mg/m^2 por día x 5-10 (bolo) continua)	Médula Náusea Hígado Neurológico Mialgia	Utilización limitada para leucemia Metilación alterada de la expresión del gen de ADN
Gemcitabina	1000 mg/m^2 IV semanal x 7	Médula Náusea Hepático Fiebre/"síndrome gripal"	
Fosfato de fludarabina	25 mg/m^2 IV qd x 5	Médula Neurológico Pulmón	Reducción de la dosis con insuficiencia renal Metabolismo a F-ara hasta convertirse en F-ara ATP en las células de la desoxicitidina cinasa

medilibros.com

Cont...

Continuare...

Medicament	*Exemple de doze tipice.*	*Toxicitate. Interacțiuni, probleme.*
Asparaginază		
	25.000 UI/m² la fiecare 3-4 săptămâni. sau 6000 UI/m² pc zi, o dată pe zi, timp de 3-4 săptămâni sau 1000-2000 UI/m2 timp de 10-20 zile	Sinteza proteinelor. Blochează acțiunea metotrexatului. Factori de coagulare glucoză Albumină Hipersensibilitate SNC Pancreatită Hepatic
Agenți antimitotici		
Vincristină	1-1,4 mg/m² pc săptămână	Vezifactant Clearance hepatic Reducerea dozei de bilirubină din măduva osoasă Neurologic > 1,5 mg/dl GI: ileus/constipație; Vezică urinară: Regim intestinal profilactic Hipotoxicitate; SIADH Cardiovascular
Vinblastină	6-8 mg/m² pc săptămână	Vezifactant Clearance hepatic Reducerea dozei de măduvă osoasă cu vincristină Neurologic (mai puțin frecvent, dar cu un spectru similar cu alte tipuri de vinca) Hipertensiune arterială Raynaud
Vinorelbină	15-30 mg/m² pc săptămână	Vezifactant Clearance hepatic Măduvă Alergie/bronhospasm (imediat) Dificultăți de respirație/tuse (subacută) Neurologic (mai puțin proeminent, dar _ — ■ ■ ■ ■ ■ B — B — 1. Spectru ^n -similar cu ot^svincă^.
Paclitaxel	B 135-175 mg/m2 prin perfuzie de 24 BB	Hipersensibilitate B »B Premedicație cu steroizi, blocante H1
	140 mg/m² prin perfuzie cu durata de 96 de ore sau 250 mg/m² prin perfuzie cu durata de 24 ore plus FEC-G.	mucozită clearance hepatic Alopecie: Reducerea dozei ca și în cazul vinca. Neuropatie senzorială Alterarea conducerii CV Greață, rară
Docetaxel	100 mg/m² prin perfuzie cu durata de 1 oră la fiecare 3 săptămâni. Hipersensibilitate.	Premedicație cu steroizi, blocante H1 . Sindromul de retenție și H2 de lichide Măduvă Dermatologic Neuropatie senzorială Greață frecventă Stomatită
Fosfat de estramustină	14 mg/kg pe zi în 3-4 doze doze divizate cu apă. > 2 ore după mese Evitați alimentele bogate în Ca2 +	. Greață. Vărsături. Diaree și CHF Tromboză Ginecomastie
Agenți hormonali		
Tamoxifen	10 mg oral BD	Hormonul erupe după 7-14 zile. Erupția hormonală nu necesită zile de tratament (dureri osoase, oprirea terapiei). eritem, hipercalcemie) administrarea pe termen lung nu este Cancer endometrial, TVP asociată cu efecte antiestrogenice sistemic
Inhibitorii de aromatază sunt utilizați în cancerul de sân hormono-sensibil (postmenopauză). i. Anastrozol		
	1 mg/zi	Bufeuri, transpirații, uscăciune sângerări vaginale
Letrozol	2,5 mg/zi	Bufeuri și transpirații nocturne
Exemestano	25 mg/zi	Bufeuri, transpirații, căderea părului

Cont...

Cont...

Medicament	*Exemple de doze tipice*	*Toxicitate*	*Interacțiuni, probleme*
Agoniști ai gonadotropinei: acetat de leuprolidă și acetat de goserelină	Administrare lunară Depozitele de injecții subcutanate trebuie monitorizate	Agravarea simptomelor	Semne de boală neurologică, disfuncție urinară sau obstrucție
Agenți progestativi: acetat de megestrol și medroxiprogesteron	40 mg de patru ori pe zi, administrat oral 10 mg OD PO	Creștere în greutate, retenție de lichide, bufeuri.	De asemenea, este utilizat în tratamentul cancerului pentru cașexie.
Antiandrogenii sunt utilizați în cancerul de prostată avansat.			
i. Bicalutamidă	150 mg/zi	Greață, vărsături, alopecie/hirsutism, ginecomastie, boli interstițiale (BPI), insuficiență cardiacă	
ii. Flutamidă	250 mg de trei ori pe zi	Greață, vărsături, ginecomastie Hipertensiune arterială, sindrom asemănător LES,	
Imunoterapie			
Agenți selectivi			
Trastuzumab	4 mg/kg pentru 90 de metri În săptămânile 1 și 2, mg/kg timp de 30 de minute pe săptămână		Adăugat la prima linie de terapie în cancerul de sân metastatic, pe baza expresiei genei sale 2
Rituximab	Administrat săptămânal. Hipersensibilitate timp de 1 lună	Frisoane și febră.	Se utilizează în cazul CD20 pozitivi LNH de grad scăzut
Alemtuzumab	(Utilizat în SRL)		Incidență ridicată a infecțiilor oportuniste.
Gemtuzumab	(Utilizat în leucemiile mieloide)		
Imatinib	(Utilizat în LMC)		
Ibritumomab și iod 131 tositumomab sunt anticorpi utilizați în LNH.			
Bevacizumab, cetuximab și pa	Nitumumab este utilizat în tratamentul cancerului de colon.		
Campath			Antifungice profilactice și antivirale din cauza incidenței ridicate a infecțiilor oportuniste
Imunoterapie nespecifică			
Levamisol	50 mg PO de trei ori pe zi, timp de 3 zile alternând zilnic		Utilizarea 5FU ca terapie adjuvantă în cancerul de colon
Interferonul **a**		Greață, vărsături, simptome asemănătoare gripei, dureri de cap	Simptomele acute răspund la acetaminofen
Aldesleukină (IL2)		Dozele mari determină creșterea permeabilității vasculare, hipotensiune arterială, azotemie prerenală și creșterea enzimelor hepatice.	
Agenți chemopreventivi			
Retinoizi	Isotretinoină 50-100 mg/m2 ^{PO} OD timp de 12 luni	Piele uscată, cheilită, hiperlipidemie Transaminaze crescute	S-a demonstrat că scade a doua tumoră primară în tratamente anterior pentru cancer de cap și gât
Tamoxifen	20 mg/zi timp de 5 ani		Reduce incidența cancerului de sân. la femeile cu risc crescut

Cáncer de Recto

Recidivă locală după intervenția chirurgicală
Se recomandă radioterapia postoperatorie și 5-FU.

Cancerul anal

Chimioterapia și radioterapia oferă rate de vindecare ridicate în comparație cu rezecția chirurgicală
Această modalitate păstrează sfincterul anal și continența fecală.

Cancerul de sân

Tilectomie - lumpectomie și disecție a ganglionilor limfatici axilari
La fel de eficientă ca mastectomia radicală modificată
Chimioterapie adjuvantă - pentru pacientele cu tumori mai mari de 1 cm sau afectarea ganglionilor limfatici axilari sau cancer cu receptori de estrogen (ER) negativi cu expresie HER-2 mai mare, în special la femeile premenopauzale.

Tamoxifenul este util doar la femeile aflate la premenopauză. La femeile aflate la postmenopauză, inhibitorii

Inhibitorii de aromatază anastrozol, letrozol și exemestan au afectat ganglionii limfatici inghinali.
a fost înlocuită cu terapie hormonală cu tamoxifen • Seminom - radioterapie.
adjuvant.

■ ■ ■ Kz I •

Pentru **boala metastatică**

scheme terapeutice care
Chimioterapia trebuie luată în considerare dacă nu există răspunsul la tratamentul hormonal.
În cancerul cu supraexprimare HER-2, adăugarea de trastuzumab la chimioterapia de primă linie îmbunătățește rata de supraviețuire.
La femeile cu mai mult de o metastază osteolitică, administrarea lunară de acid zoledronic 4 mg intravenos îmbunătățește calitatea vieții și supraviețuirea.
În cancerele inflamatorii inoperabile (modificări
Piele de portocală sau eritem cu suprafață crescută), din cauza probabilității mari de metastaze în momentul diagnosticării, intervenția chirurgicală și radioterapia pentru controlul leziunilor locale ar fi putut adăuga un efect suplimentar chimioterapiei inițiale.
Radioterapie - femei selectate care au ganglionii limfatici afectați.

Carcinom cu celule renale

Tumoră localizată - rezecție chirurgicală

Cancerul vezicii urinare

Cancere de sân RE pozitiv - tamoxifen 20 mg/zi timp de 5 ani.
Tumoră unifocală limitată la mucoasă - cistoscopie și rezecție transuretrală - fulgurația se repetă la fiecare 3 luni
Cancer invaziv local - rezecție chirurgicală
Boală mucoasă multifocală - BCG intravezical sau tiotepa sau mitomicină C
Boală metastatică/recurentă - boală care conține scheme terapeutice cu cisplatină.

Cancerul de prostată

Prostatectomie sau radioterapie
Boli metastatice - orhiectomie bilaterală cu analogi LHRH
Boală refractară hormonală - îngrijiri paliative cu antracicline, taxani, vinblastină și estramustină.
Anemia și durerile osoase - transfuzii, factori de creștere și radiații.

Cancerul testicular

Malignidad más curable con quimioterapia. Orquiectomía inguinal en lugar de enfoque trans- escrotal para prevenir la propagación del tumor a

r--

contienen cisplatino.

Cáncer de Cérvix

Carcinoma in situ - biopsia endocervical de cono
Enfermedad microinvasora - histerectomía abdominal
Enfermedad localizada avanzada - cirugía seguida de quimioterapia y radiación.
Cáncer inoperable - enfermedad controlada con radiación
Enfermedad metastásica - quimioterapia basada en cisplatino
Una vacuna contra el VPH ha sido aprobada recientemente para las mujeres jóvenes para prevenir y reducir la incidencia de carcinoma de cuello uterino.

Cáncer de Ovario

Estadificación y tratamiento quirúrgico incluyen:
Histerectomía abdominal,
Ooforectomía bilateral,
Muestreo de ganglio linfático,
Omentectomía,
Citología peritoneal
Eliminación de todo el tumor.

Tumor localizado en el ovario - la cirugía es curativa.

Extensión del tumor - cirugía seguida de quimioterapia.

Terapia adjuvantă nu este eficientă
Boala metastatică - interferon alfa și interleukină-
na-2 (rata de răspuns de 15-30%)
Sunitinibul și sorafanibul au fost aprobate pentru tratamentul cancerului renal metastatic. Acestea sunt mai active și mai bine tolerate decât medicamentele anterioare.

Cancerul endometrial

Chirurgie și radiații.

Cancerul de cap și gât

Leziuni precoce - intervenție chirurgicală, radiații sau ambele

Chimioterapia adăugată la radiații îmbunătățește supraviețuirea în cancerele nazofaringiene.

Boală diseminată - chimioterapie.

Cancer pulmonar

Majoritatea pacienților au o boală inoperabilă.

Cancerul pulmonar cu celule mici

Boală limitată

Chimioterapie combinată

Rată de răspuns de 90% (supraviețuire medie de 12-18 luni; rată de vindecare 5-15%).

Pentru pacienții cu remisie completă indusă de chimioterapie , se efectuează radioterapie la nivelul întregului creier pentru a preveni metastazele cerebrale.

Boală extinsă - vindecare rară (supraviețuirea medie este de 6-9 luni).

Cancer pulmonar fără celule mici

Leziune precoce - rezecție chirurgicală

Leziune rezecabilă - potențial vindecabilă prin radioterapie.

Boală metastatică - combinație de chimioterapie pe bază de cisplatină.

Erlotinibul, un inhibitor care vizează receptorul factorului de creștere epidermală (EGFR), este recomandat pentru cancerul pulmonar fără celule mici.

Melanom malign

Îndepărtarea unei tumori prin biopsie excizională.

Invazie mai profundă - rezecție urmată de o doză mare de interferon

Boală sistemică

Dacărbazină
Interferonul *a*
Interleukina 2.

Sarcoame

Sarcomul țesuturilor moi

Leziune precoce - rezecție chirurgicală

Recidivă locală sau regională - radioterapie adjuvantă

Boala metastatică
Doxorubicină
Ifosfamidă
Dacărbazină

Sarcomul osteogenic

Rezecție chirurgicală urmată de chimioterapie adjuvantă .

Metastaze pulmonare izolate - rezecție chirurgicală.

Sarcomul lui Kaposi

Radioterapia locală sau vinblastină

Terapie paliativă - doxorubicină lipozomală

Cancer cu localizare primară necunoscută

Această prezentare este frecventă la 5% dintre pacienții cu cancer. Scheme de chimioterapie care nu îmbunătățesc supraviețuirea.

Limfadenopatie cervicală

Cel mai probabil este carcinom cu celule scuamoase

Cel mai probabil este cancer de cap și gât. Poate fi vindecat prin radioterapie.

Masă pe linia mediană

Mediastin/retroperitoneu

Cátcer de <élul?j extr. gmtlales germinales V_> e^ S . jbasada en cisplatino.

Controlul simptomelor în cancerul sever

Durere

Scala de evaluare a durerii

Gradul 1 Durerea este ameliorată cu analgezice ușoare ocazionale
de gradul 2 necesită analgezice ușoare regulate
Gradul 3 Durerea necesită analgezice obișnuite de concentrație medie
Gradul 4 : Durerea necesită analgezice puternice și regulate.
Gradul 5: Durere regulată necontrolată de analgezice puternice.

Încearcă să elimini durerea. Nu face rabat la analgezice.

Scara analgezică
Non-opioide - AINS (aspirină, paracetamol, diclofenac etc.)
Opioid slab - Codeină, Dihidrocodeină, Dextropropoxifen
Opioide puternice - morfină, diamorfină, buprinorfină.

Ameliorează durerea folosind scara durerii.

Morfină orală 10 mg de patru ori pe zi sau de trei ori pe zi, supozitoare rectale 30 mg.

Măsuri locale
Injecție de anestezice - spinal-epidural-intra-cal-subarahnoidian
Ablație neurochirurgicală - neurectomie, simpatectomie, cordotomie, hipofizectomie
EENT - Stimulare nervoasă electrică transcutanată.

Greață și vărsături

Cauze

Radioterapie/chimioterapie
Uremia/hipocalcemia
Presiune intracraniană crescută
Obstrucție intestinală
Refluxul esofagian
Golire gastrică întârziată. Iritație gastrică.

Antiemetice

Ondansetron 4-8 mg de trei ori pe zi, po/iv
Haloperidol 1-20 mg PO

Ciclicină 50-100 mg PO ■ ■ ■ ■ ■
Metoclopramidă 10-20 mg de patru ori pe zi sau de trei ori pe zi, administrată oral; Cisapridă 10-20 mg de patru ori pe **zi, administrată oral;**

g O | | |

Întrerupeți administrarea de AINS și începeți să luați **blocante H2** .

Prurit

IX **Cauze**

Reacție la medicament
Icter colestatic
Insuficiență renală
Sistemul reticular al malignității.

Management

Parafină lichidă pentru uz extern și antihistaminic.

Sughiţ

Stimularea nervilor faringieni - băuturi reci. Reducerea distensiei gastrice - metoclopramidă. Creșterea $PaCO_2$. - Ține-ți respirația, apoi inspiră într-o pungă de hârtie Haloperidol.

Dificultăți respiratorii

IX **Cauze**

Revărsat pericardic malign/revărsat pleural: Aspirația lichidului și instilarea intracavitară de bleomicină.
Infecție pulmonară - antibiotice adecvate.
Leziune în masă - radioterapie cu fascicul extern Insuficiență cardiacă - tratamentul insuficienței cardiace Se ia în considerare administrarea suplimentară de oxigen/morfină.

Cașexie/Anorexie

Din cauza modificării metabolismului carbohidraților, lipidelor și proteinelor.
Prednisolon 10 mg/zi sau progesteron, megestrol 160-320 mg/zi.

Cauzele constipației IX

• Aport redus de lichide și alimente

oâ œ Sm

LJÊL **Management**

Lactuloză
Senozide
Bisacodil.

Complicații ale terapiei

1. Extravazare

Extravazarea agenților chimioterapeutici poate apărea în urma perfuziei venoase, rezultând eritem, ulcerații, durere din cauza leziunilor tisulare locale severe.

Management

Opriți perfuzia
Aspirați 5 ml de sânge din linia venoasă pentru a îndepărta orice medicament rezidual.
Instilarea agenților adecvați pentru neutralizarea reacției chimice
Aplicați o compresă locală caldă sau rece
Grefe de piele, dacă este necesar.

Tratamiento de la Extravasación de Antineoplásicos Seleccionados

Medicamento	*Compresión*	*Antídoto*
Dacarbazina	Caliente	Tiosulfato isotónico IV y SC
Daunorrubicina	Frío	Dimetil-sulfóxido aplicado tópicamente sobre la vena
Doxorrubicina	Frío	Dimetil-sulfóxido aplicado tópicamente sobre la vena
Etopósido	Caliente	Hialuronidasa - 150 U/ml -16 ml SC
Mecloretamina	—	Tiosulfato isotónico - IV y SC
Mitomicina-C	—	Tiosulfato isotónico - IV y SC
Vinblastina	Caliente	Hialuronidasa - 150 U/ml -16 ml SC x 1
Vincristina	Caliente	Hialuronidasa - 150 U/ml -16 ml SC x 1

Mielosupresie și risc de infecție

Incidența maximă a mielosupresiei - 7-14 zile după - chimioterapie

A. Neutropenie

Risc crescut de infecție atunci când numărul de neutrofile - este < 500/ mm^3

Schemă antimicrobiană adecvată, cu spectru larg .

B. Trombocitopenia

Conteo inferior a 10,000 / mm^3 requiere transfusión de plaquetas.

Candida/herpes simplex

C. Anemie

Concentrația de hemoglobină < 7 g%

Anemia este cauzată de chimioterapie/radioterapie. Diareea este cauzată de 5 - FU/Leucoverină-Octreotidă 150-500 mg SC de trei ori pe zi. Sunt indicate transfuzii de globule roșii.

Factorii de creștere

Acestea îmbunătățesc mielosupresia.

Nu se administrează în decurs de 24 de ore de la chimioterapie/radioterapie deoarece poate crește mielosupresia.

Factorul de stimulare a coloniilor de granulocite (G-CSF) - 5 mg/kg s.c./iv.

Numărătoarea de celule sanguine de două ori pe săptămână

Toxicitatea comună este durerea osoasă - administrați AINS

Factorul de stimulare a coloniilor de granulocite-macrofage (GM-CSF) - 250 pg/m2 / zi

Eritropoietină - 150 U/kg s.c. de 3 ori pe săptămână

Interleukina 11 - utilă în tratamentul trombocitopeniei.

Toxicitate gastrointestinală

i. Greață și vărsături

Cisplatină -

Ondansetron 8 mg intravenos la fiecare 12 ore sau de trei ori pe zi (TID). Dexametazonă 16 mg în 20 ml soluție salină, timp de 10 până la 15 minute în timpul administrării cisplatinei.

Ciclofosfamidă, Ifosfamidă -

Dexametazonă, așa cum s-a menționat anterior

Izpar cu azot, Dacarbazină (DTIC)

Lorazepam 2-4 mg intravenos în decurs de 4 ore

Doxorubicină

Domperidonă 10-20 mg oral sau sub formă de supozitoare la fiecare 4-8 ore

ii. Stomatită

Ape de gură cu clorhexidină 15-30 ml și peroxid de hidrogen 3%

Acoperire antimicrobiană pentru suprainfecția cu

iii. Diaree

fluide intravenoase/loperamidă

Pneumonită interstițială

Opriți agenții implicați și utilizați glucocorticoizi.

Cistită hemoragică

Această complicație este frecventă în cazul asocierii cu ciclofosfamidă/ifosfamidă.

Tratament profilactic cu MESNA

Dacă apar complicații - irigarea continuă a vezicii urinare cu soluție salină izotonică.

Sindromul de liză tumorală

Mai frecvent în limfomul non-Hodgkin, mielom și în tratamentul leucemiei acute.

Moartea rapidă a celulelor tumorale eliberează conținut intracelular, rezultând hiperkaliemie, hiperfosfatemie, hiperuricemie și insuficiență renală.

Prevenirea implică hidratare adecvată și alopurinol 300-600 mg de patru ori pe zi, administrat oral.

Bicarbonat de sodiu 50 mEq/l lichid intravenos,

Alcalinizarea urinei peste pH 7 pentru a preveni nefropatia cauzată de acid uric.

Indicații pentru dializă.

Potasiu seric > 6 mEq/L

Acid uric seric > 10 mg/dl

Recomandări pentru tratamentul antiemetic

Medicament	*Doza*	*Traseu*	*Interval*
Fenotiazine			
Proclorperazină	5-10 mg	PO sau IV	4-6 pe oră
Proclorperazină	25 mg	Prin rect	4-6 pe oră
Clorpromazină	10 mg	Ordin de comandă	4-6 pe oră
Trimetobenzamidă	100 mg	Ordin de comandă sau	4 - 6 pe oră
Antagoniști ai receptorilor serotoninei			
Granisetron	1-2 mg	IV sau PO	30 de minute înainte
Ondansetron	8-32 mg	IV.	Chimioterapie
Dolasetron	100 mg	IV sau PO	
Butirofenonă			
Droperidol	1-5 mg	IV.	4 - 6 pe oră
Metoclopramidă	2-3 mg / kg	IV-2 ore la fiecare 3 doze	Înainte de chimoterapie
Antihistaminic			
Difenhidramină	50 mg	PO IV	4-6 pe oră
Anxiolitice			
Lorazepam	1-2 mg	PO IV	o oră sau o jumătate de oră
Glucocorticoizi			
Dexametazonă	10-30 mg	IV.	Înainte de chimioterapie

Creatinină serică > 10 mg/dl

F o sf ato sério > 10 mg/dL

Hipocalcemie simptomatică crescută. faimă .

7. Reacțiile lui [1] Anticorpi [1]

tra-

Infuzie de oameni

Perfuzie cu rituximab -

Reacții adverse:

Cefalee, febră, frisoane, greață. Bronhospasm și hipotensiune arterială în 1% din cazuri. Opriți perfuzia și reluați-o la un ritm lent.

8. Sindromul hemolitic-uremic (SHU)

Cel mai frecvent agent cauzal este mitomicina

Alți agenți – cisplatină, bleomicină, gemcitabină. SHU se manifestă la 4-8 săptămâni după chimioterapie.

SHU se caracterizează prin anemie hemolitică microangiopatică, trombocitopenie și insuficiență renală.

- Caracteristici clinice

Oboseală

Oligurie

Violet

Hipertensiune arterială

Edem pulmonar.

Urină - hematurie, proteinurie, cilindri granulari. Sunt indicate plasmafereza și schimbul de plasmă.

9. Alopecie

pst n comnlicac ; ín se debe - doxorubicina y ciclofos-

Alopecia este reversibilă Ionia întrerupere a tamiento.

Tulburare de creștere

Întârzierea creșterii fizice se observă la copiii tratați cu chimioterapie/radioterapie.

Declin intelectual - nu există dovezi sustenabile.

Afectarea fertilității

Această complicație este mai variabilă - de la subfertilitate la pierderea fertilității.

Medicamentele citotoxice sunt potențial teratogene - se recomandă utilizarea contracepției.

A doua neoplazie

Doar anumite tipuri de medicamente împotriva cancerului cauzează această complicație.

Leucemie mielomonocitară acută - la 5 ani după utilizarea agenților alchilanți.

După radiații, dezvoltarea tumorilor solide secundare are loc în a doua decadă de viață.

Efecte psihologice

Manifestări frecvente - anxietate/depresie. Oferiți consiliere și reasigurare adecvate.

Efectele tardive ale terapiei împotriva cancerului

Procedura chirurgicală

Procedură	*Efect*
Amputare	Pierdere funcțională
Disecția ganglionilor limfatici	Riscul de limfedem
Stomie	Impactul psihosocial
Splenectomie	Riscul de sepsis
Aderențe	Risc de obstrucție
Anastomoză intestinală	Sindroame de malabsorbție

Radioterapie

Organ	*Efecte*
Os	Încetarea prematură a creșterii, osteonecroză
Țesuturi moi	Atrofie, fibroză
Creier	Deficit neuropsihiatric, disfuncție cognitivă
Tiroida	Hipotiroidism, boala Graves, cancer
Glandele glandele salivare	Gură uscată, carii, disgeuzie
Ochi	
Inimă	un
Plămân	Fibroză pulmonară
Rinichi	Funcție scăzută, hipertensiune arterială
Ficat	Funcție redusă
Gonade	Malabsorbție, stenoză
intestinale	Infertilitate, menopauză prematură, neoplazie
Orice	secundară

^pdilihr^^

Chimioterapie

Organ	*Efectul medicamentului*	
Os	Glucocorticoizi	Osteoporoză, Necroză avasculară, Deficit neuropsihiatric, Tulburări cognitive?
Creier	Metotrexat, Arabinozidă-C, altele	
Periferic	Platină, vincristină	Neuropatie, Pierderea auzului, Cataractă, Cardiomiopatie, Fibroză pulmonară, Hipersensibilitate pulmonară, Funcție scăzută, Hipomagneziemie, Funcție alterată, Infertilitate, Menopauză prematură, Aplazie, Mielodisplazie, Leucemie secundară
Ochi	Glucocorticoizi	
Inimă	Antracicline	
Plămân	Bleomicină	
Rinichi de platină	Metotrexat, altele	
hepatice	diverse	
Gonade	Agenți de închirieri, alții	
Măduva osoasă	Mai multe	

medilibros.com

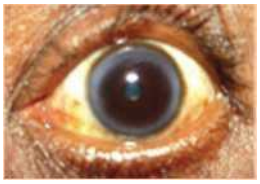

Capitolul 12
Medicină Geriatrică

SIMPTOME

MANIFESTĂRI ATIPICE

MANIFESTĂRI TARDIERE

PREZENȚA UNOR PATOLOGII MULTIPLE ȘI COMORBIDITĂȚI

INCONTINENȚĂ

ULCERE DATORATE PRESIUNE

CONFUZIE

CONSTIPAȚIE

DURERLARTICULARE

IMOBILITATE

PROBLEME RESPIRATORII

AMEȚELI/LEȘIN

ANEMIE

INFECŢIE

DEZECHILIBRU ELECTROLIT

Ulcer peptic

Evenimente cerebrovasculare

DEPRESIE

DEMENȚĂ

DEFICIENȚĂ DE VEDERE

DEFICIENȚĂ DE AUZ

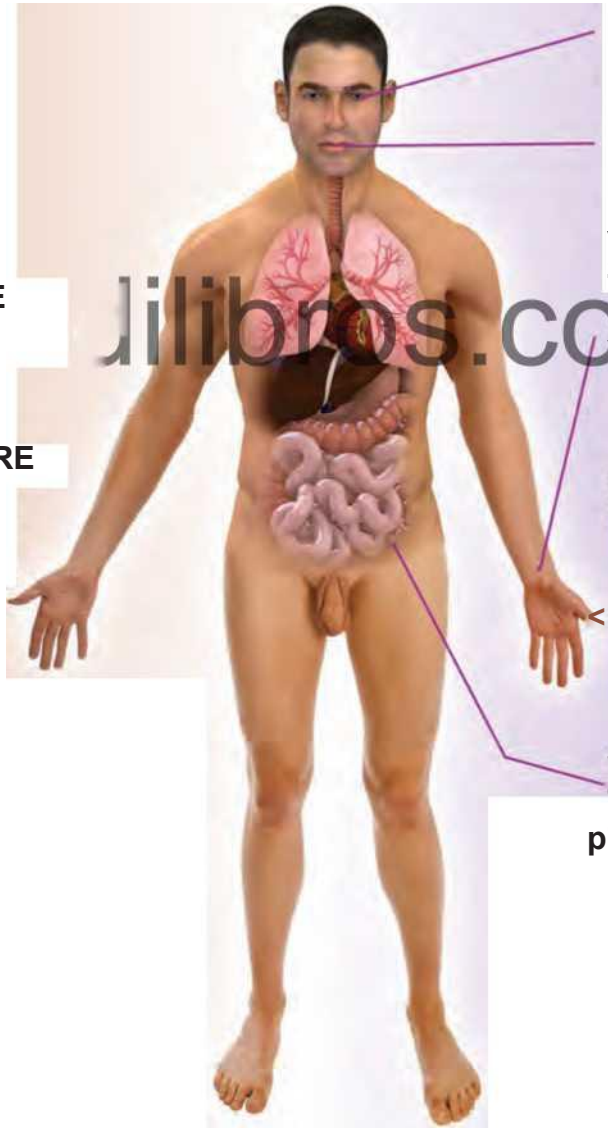

EXAMEN FIZIC

EXAMEN GENERAL

Stare de conștiență

Paloare

Edem postural

Hidratare

Blana

arcus senilis

Ulcere varicoase

Ulcere de presiune

Stare a vaselor periferice

Sistemul cardiovascular

Semne de insuficiență cardiacă

Boală valvulară degenerativă

Constipație

Prostată mărită

Sistemul gastrointestinal

Sistemul nervos

Orientare

Comportament

Cogniție

Comunicare

Memorie

Vedere/Auz

Mers

SEMNE VITALE

Temperatura

hipo/hiperte

Frecvență/regularitate

Frecvență și presiune

EXPLORARE PE SISTEME

Sistem respirator

Rigiditate a peretelui toracic

Bolă valvulară degenerativă

Dovezi

Prostată mărită

Sistemul de pneumonie

Frecvență/regularitate

Stare a vaselor periferice

Sistemul cardiovascular

Semne de insuficiență cardiacă

Boală valvulară degenerativă

Constipație

Prostată mărită

dilibros.co

Introducere

Una dintre cele mai notabile schimbări în demografia globală a fost creșterea proporției persoanelor în vârstă.

Relevanța acestui fapt în ceea ce privește serviciile de sănătate și sociale constă într-o creștere a dizabilității și a - bolilor fizice și mintale la persoanele cu vârsta peste 75 de ani.

Îmbătrânire

Îmbătrânirea poate fi descrisă dintr-o perspectivă fiziologică ca o pierdere progresivă a rezervei homeostatice în fiecare organ, în diferitele sisteme. Acest declin, denumit homeostază, este evident în a treia decadă și este treptat progresiv. Rata și amploarea deteriorării fiecărui organ sunt influențate de - obiceiuri genetice, de mediu, alimentare și personale (rata de declin al funcției organelor poate fi de obicei încetinită de factori precum exercițiile fizice regulate sau accelerată de obiceiuri nesănătoase, cum ar fi fumatul sau consumul excesiv de alcool).

Prin urmare, odată cu trecerea anilor, poate exista un declin moderat al funcției organelor. Acesta rămâne neschimbat la unele persoane în vârstă , în timp ce la altele este atât de sever încât le lasă cu dizabilități grave .

De asemenea, trebuie avut în vedere faptul că efectele îmbătrânirii sunt de obicei insuficiente pentru a interfera cu funcția unui organ în condiții limită, dar modificările pot fi suficiente pentru a reduce capacitatea de rezervă a unui organ în prezența stresului unei boli ușoare sau a unui exercițiu fizic neobișnuit și, astfel, pentru a precipita o criză.

Valoarea practică a definirii caracteristicilor îmbătrânirii normale constă în faptul că oferă un punct de referință în raport cu care pot fi evaluate semnele și simptomele bolii la vârstnici.

Multe patologii sunt frecvente la vârsta adultă, așa că persoanele în vârstă care nu le suferă formează o elită biologică .

Postulate mecanice ale îmbătrânirii

Poate fi cauzată de mutații somatice spontane acumulate
Poate fi rezultatul unor erori în sinteza proteinelor
Poate fi rezultatul reorganizării continue a ADN-ului
Poate fi rezultatul deteriorării provocate de radicalii liberi. *Un declin brusc al oricărui sistem sau funcție este întotdeauna produsul unei boli și nu al îmbătrânirii normale.*

Unele efecte fiziologice ale îmbătrânirii

Piele și înveliș

Modificările țesutului conjunctiv duc la pierderea elasticității pielii, ceea ce duce la apariția ridurilor. Aspectul este similar cu cel asociat cu deshidratarea, motiv pentru care deshidratarea este ușor de observat la pacienții vârstnici.

Scăderea numărului de glande sudoripare odată cu înaintarea în vârstă duce la probleme de termoreglare în organism, în special în climatele calde, unde există posibilitatea creșterii temperaturii .

Există o cădere difuză a părului, iar părul devine, de asemenea, mai subțire. La unele persoane, există o depigmentare a părului (păr gri).

Sistemul musculo-scheletic

Există o scădere a numărului de celule ale cornului anterior, ceea ce duce la slăbiciune și atrofie musculară. Acest proces este de obicei exacerbat de inactivitatea fizică și poate fi redus la minimum prin exerciții fizice regulate ■

Miros și gust

Odată cu înaintarea în vârstă, există o deteriorare a simțului gustului și mirosului, ceea ce duce la o scădere a aprecierii aromelor alimentelor.

Articulații

Modificări degenerative se dezvoltă la nivelul articulațiilor, în special în articulațiile care susțin greutatea, cum ar fi genunchii, ducând la osteoartrita.

Degenerarea vertebrelor cervicale și lombare și a discurilor acestora poate duce la apariția spondilozei cervicale și a spondilozei lombare.

Funcția imunitară

Îmbătrânirea, nutriția deficitară și bolile cronice la mulți adulți se combină pentru a interfera cu funcția imunitară. Acest lucru are ca rezultat un răspuns inflamator redus, mascarea efectelor locale și sistemice ale infecțiilor și ducerea la manifestări atipice ale bolilor infecțioase. Un sistem imunitar de supraveghere diminuat la vârsta adultă predispune indivizii la tumori maligne.

Caracteristicile bolii la vârsta adultă

Signos y Síntomas del Envejecimiento Relacionados con los Cambios Fisiológicos y sus Consecuencias y Estados de la Enfermedad en la Edad Adulta

Órgano/sistema	*Edad relacionada con cambios fisiológicos*	*Síntomas/signos causados por la edad y cambios fisiológicos*	*Síntomas/signos causados por la edad*
General	Aumento de la grasa corporal	Aumento del volumen y distribución de medicamentos solubles en grasa. Disminución del volumen y distribución de medicamentos solubles en agua	Obesidad
	Disminución del agua total del cuerpo		Anorexia
Ojos	Presbicia	Disminución del enfoque Aumenta la susceptibilidad a la luz. Dificultad para distinguir las palabras en un medio ruidoso	Disminución de la agudeza visual (formación de cataratas)
	Opacidad del lente		
Oídos	Disminución de la agudeza de frecuencias altas		Sordera (sensoneural)
Endocrino	Intolerancia a la glucosa	Hiperglucemia de estrés Disminución de los requerimientos de T_4 en el hipotiroidismo	Diabetes mellitus
	Disminucion del nivel de tiroxina y/o producción		Disfunción tiroidea (hipotiroidismo o hipertiroidismo)
	Disminución de la testosterona	Osteopenia	
	Disminución de la absorción y activación de la vitamina D		Osteoporosis, osteomalacia
Sistema pulmones	Disminución de la elasticidad de los respiratorio y aumento de la rigidez torácica	Discrepancia entre ventilación- perfusión y disminución del PO_2	Disnea
Sistema cardiovascular	Disminución del volumen sanguíneo e incremento de la presión sistólica	Respuesta hipotensora al volumen de depleción o a la pérdida de la contracción auricular	
	Disminución de los receptores P adrenérgicos	Disminución del rendimiento cardiaco	
	Disminución de la sensibilidad de los barorreceptores de la automaticidad	Dificultad en la presión sanguínea	Síncope
			Insuficiencia cardiaca
			Bloqueo auriculoventricular
Sistema gastrointestinal	Disminución de la hepática		
	Disminución de la acidez gástrica	Disminución en la absorción del calcio con el estomago vacío	Osteoporosis; deficiencia de vitamina B_{12}
	Disminución de la motilidad del colon	Estreñimiento	Impactación fecal (resultando en incontinencia urinaria o diarrea espuria) Incremento de la creatinina sérica
Renal	Disminuye la TFG	Dificultad en la excreción de algunos medicamentos	
Sistema genitourinario	Atrofia de la mucosa vaginal/uretral	Dispareunia; bacteriuria asintomática	Infección sintomática del tracto urinario
	Agrandamiento de la próstata	Aumento del volumen residual de la orina	Incontinencia urinaria; retención urinaria
Sistema nervioso	Disminución en la síntesis cerebral de catecolaminas		Depresión
	Disminución en la síntesis cerebral de dopaminérgicos	Marcha rígida	Enfermedad de Parkinson
	Disminución de los reflejos	Incrementa el balanceo corporal Se	Caídas recurrentes
	Disminución del estadio 4 del sueño	despiertan más temprano Olvidadizos	Apnea del sueño
	Atrofia cerebral		Demencia; delirio

Există diferențe în abordarea care ar trebui adoptată atunci când se compară adulții cu tinerii, datorită prezenței anumitor trăsături caracteristice ale bolii în procesul de îmbătrânire.

Etiologii și patologii multiple: Multe procese ale bolii se pot combina pentru a produce simptome la o persoană în vârstă (de exemplu, căderile recurente pot rezulta dintr-o combinație de hipotensiune posturală, scăderea reflexelor de protecție, deficiență de vedere din cauza cataractei și slăbiciune musculară). Acest lucru diferă de modul în care se prezintă bolile la persoanele mai tinere, astfel încât aceleași simptome pot fi întâlnite în oricare dintre anomaliile menționate mai sus. Prin urmare, la bătrânețe, tratarea individuală a fiecărei etiologii poate oferi o oarecare ușurare, în timp ce tratarea tuturor poate fi extrem de benefică.

Prezentare nespecifică a bolii: Unele manifestări ale bolii sunt frecvente la vârsta adultă, în special la „giganții geriatrici”,

inclusiv incontinența urinară, confuzia acută, imobilitatea și căderile. Bolile se pot manifesta atipic și la bătrânețe.

Multe manifestări clinice anormale la vârste fragede pot fi relativ frecvente la persoanele în vârstă (bacteriurie, aritmii ventriculare premature, presiune sistolică izolată, densitate minerală osoasă scăzută, intoleranță la glucoză, contracții vezicale necontrolate).

O deteriorare rapidă poate apărea dacă boala nu este tratată.

Complicațiile sunt frecvente.

Recuperarea durează mai mult.

Există o defecțiune în metabolismul și excreția medicamentelor. Dozele de medicament trebuie

r „ medilib i

Prezentare atipică a bolii la bătrânețe

Efectele schimbărilor legate de vârstă, ale funcției imunitare afectate, ale nutriției deficitare, ale patologiilor multiple, ale deficitelor senzoriale, ale tulburărilor psihiatrice și ale reacției la tratamentul medicamentos interacționează pentru a modifica și masca semnele și simptomele tipice ale bolii la mulți pacienți adulți.

Giganți ai medicinei geriatrice

Aceasta se referă la cele mai frecvente patru cauze de dizabilitate la vârste înaintate la pacienții trimiși la unitatea geriatrică, inclusiv confuzia, incontinența urinară, imobilitatea și căderile.

Confuzie acută

Confuzia acută la pacienții vârstnici este de obicei rezultatul unor boli organice sau al manifestărilor de toxicitate medicamentoasă (în special sedative-hipnotice, antiemetice sau anticolinergice).

Incontinență urinară

Confuzia și imobilitatea asociate cu bolile acute sunt de obicei rezultatul incontinenței urinare. Aceasta se rezolvă aproape întotdeauna odată ce boala se vindecă, dar în unele cazuri, incontinența persistă.

O cauză neurologică frecventă a incontinenței urinare cronice este afectarea cortexului cerebral cu afectarea inhibiției vezicii urinare, rezultând un volum vezicii urinare mai mic, creșterea tonusului urinar și golirea frecventă (vezică urinară dezinhibată). Tulburările responsabile pentru aceasta includ boala Alzheimer, bolile neurologice și alte afecțiuni neurologice.

Deși leziunile măduvei spinării cauzate de scleroză multiplă, traume sau tumori sunt mai puțin frecvente, acestea pot provoca disfuncții ale vezicii urinare.

Deteriorarea fibrelor aferente parasimpatice în tulburări precum neuropatia autonomă diabetică duce la o vezică atonică cu volum mare, în care există o incontinență continuă prin secreții.

Medicamente care pot afecta continența

Medicamente	*Exemple*	*Efecte asupra continentei*
AINS	Inhibitori COX-2	
Alcool	Benzodizepine	Diureză nocturnă cauzată de retenția de lichide: Frecvență, urgență, poliurie, sedare, delir; Sedare excesivă, delir
Sedative/hipnotice	Derivați de morfină	Retenție, impactare fecală, delir, sedare excesivă
Analgezice narcotice	Diciclomina, antihistaminice	Retenție - Scurgere
Anticolinergice	Haloperidol, tioridazină Amitriptilină	Retenție, rigiditate, sedare
Antipsihotice	Trihexifenidil	Retenție - Scurgere
Antidepresive	Toate dihidropiridinele	Retenție - Scurgere
Medicamente antiparkinsoniene	Furosemidă, bumetamidă	Diureză nocturnă din cauza retenției de lichide. Poliurie, urgență, frecvență
Blocante ale canalelor de calciu	Enalapril, lisinopril	Medicamentul induce tuse care provoacă incontinență de stres
Diuretice de ansă		Retenție urinară
Inhibitori ai ECA		
Vincristină		

Trastornos que se Presentan con Síntomas Atípicos en Pacientes Ancianos

Trastorno	*Manifestación atipica*
Infarto al miocardio	Confusión, debilidad, fatiga, disnea y palpitaciones sin dolor en el pecho. También se puede presentar con sudoración inexplicable, vómitos, hipotensión postural o urgencia intestinal.
Bronconeumonía Apendicitis Ulcera péptica	Confusión y respiración rápida, sin fiebre y con signos mínimos en el pecho. Confusión, estreñimiento o diarrea, sin fiebre, y con algunos signos localizados. Anemia, hematemesis o melena sin síntomas previos de dispepsia.
Infección del tracto urinario	Confusión e incontinencia urinaria, sin fiebre o incremento en la frecuencia o disuria.
Deshidratación	Sin sed, y cambios en la piel indistinguibles de los de la vejez.
Hipotiroidismo Tirotoxicosis	Letargo y deterioro general sin otros cambios y síntomas. Apatía, pérdida de peso y signos cardiacos (arritmias atriales) sin ansiedad, exceso de sudoración e intolerancia al calor.
Diabetes mellitus Tumor cerebral	Asintomática hasta el comienzo de las complicaciones, por ejemplo nefropatía, neuropatía o retinopatía. Confusión, somnolencia y signos neurológicos focales sin cefalea o edema papilar.

Cauzele locale ale incontinenței urinare pot fi cauzate de presiunea asupra vezicii urinare din cauza impactului fecal sau a măririi prostatei.

Incontinența de efort este o consecință a slăbiciunii mușchilor planșeului pelvin, în special la femeile multipare și aflate la postmenopauză.

La femeile aflate la postmenopauză, modificările atrofice

falta de estrógenos resultando aumento de la frecuencia urinaria, urgencia e incontinencia urinaria. I

Los medicamentos como los diuréticos pueden causar incontinencia.

ale vaginului pot fi însoțite de anomalii similare la nivelul mucoasei uretrei și trigonului, din cauza...

Mobilitatea limitată, și prin urmare o întârziere în a ajunge la toaletă, poate fi cauza incontinenței.

La unii pacienți, incontinența urinară este o manifestare a anxietății sau un mecanism de căutare a atenției.

Management

Pilonul principal al gestionării incontinenței urinare este antrenamentul adecvat pentru utilizarea la toaletă, în care pacientul este încurajat să descopere obiceiul de a goli regulat vezica urinară.

Dacă există impactare fecală, aceasta trebuie tratată.

O cremă cu estrogen trebuie utilizată dacă există vaginită atrofică.

Dacă este prezentă incontinența de efort, pacientelor li se pot preda exerciții pentru planșeul pelvin.

La bărbați, prostatectomia poate crește scurgerile de incontinență.

Ca ultimă soluție, incontinența urinară refractară poate fi gestionată prin dispozitive precum catetere , pisoare sau scutece.

3. Inmovilidad

Modificările sistemelor neurologice și musculo-scheletice legate de vârstă și prevalența ridicată a unor tulburări precum evenimentele cerebrovasculare, boala Parkinson, osteoartrita și osteoporoza interacționează și produc o mobilitate redusă, una dintre cele mai frecvente probleme și plângeri la pacienții vârstnici.

Deoarece capacitatea de rezervă musculo-scheletică este redusă, chiar și o scurtă perioadă de repaus la pat poate lăsa pacientul imobil. Prin urmare, un program activ de reabilitare trebuie instituit cât mai curând posibil

după un episod de boală acută pentru a preveni dezvoltarea unei dizabilități prelungite.

Căderi

Există o incidență crescândă a căderilor odată cu vârsta înaintată.

Căderile la vârstnici au, în general, o gamă largă de cauze. 50% sunt cauzate de împiedicări sau accidente.

Aproximativ 10% sunt legate de pierderea conștienței sau amețeli (datorate insuficienței vertebrobazilare).

Pentru restul, nu există o cauză clară.

Consumul de droguri poate fi o cauză majoră a căderilor (drogurile pot provoca hipotensiune posturală, sedare sau aritmii cardiace).

Consumul de alcool poate provoca, de asemenea, căderi la vârstnici.

Consecințele căderilor la vârstnici pot fi deosebit de dăunătoare la pacienții cu fractură de col femural sau traumatism cranio-cerebral, rezultând un hematom subdural.

Prevenirea căderilor este foarte importantă; chiar și o singură cădere poate afecta încrederea unui pacient, chiar dacă nu s-au produs vătămări grave.

Factori de risc pentru căderi și posibile măsuri de reabilitare

Factori de risc	*Intervenție medicală*	*Reabilitare*
Acuitate vizuală redusă, capacitate auditivă redusă, disfuncție vestibulară	Refracție, chirurgie a cataractei Îndepărtarea cerumenului, evaluarea auzului, aparate auditive dacă este necesar Evaluare ORL/neurologică:	Măsuri de siguranță la domiciliu Evitați medicamentele care afectează sistemul nervos vestibular
Demență	Corectați cauzele tratabile.	Evitați sedarea, implementați măsuri pentru securitatea casei
Disfuncție proprioceptivă	Niveluri corecte de vitamina B, tratarea spondilozei cu C.	mărimea corectă a încălțămintei, ajutor la mers
Hipotensiune posturală Sedative Antihipertensive Tulburări musculo-scheletice	Selectați medicamentele pe care le luați. Ridicați capul în pat. Folosiți cea mai mică doză eficientă. Faceți pași lenți și consecvenți. Evitați hipotensiunea posturală. Evaluare neurologică	Verificați tensiunea arterială în poziție culcat și în picioare. , exerciții fizice și antrenament al mersului

medilibros.com

Unele reacții adverse la medicament observate la pacienții geriatrici

Medicament	*Efecte secundare*
Sedative și hipnotice, antiemetice și neuroleptice	Stări de confuzie, căderi, incontinență Sindrom parkinsonian, confuzie, hipotensiune posturală, diskinezie tardivă, somnolență, susceptibilitate la hipotermie
Diuretice AINS Anticolinergice și antidepresive	Deshidratare, dezechilibru electrolitic, hipotensiune posturală, dispepsie, hemoragii gastrointestinale superioare, edem, insuficiență cardiacă, stări de confuzie, retenție urinară, constipație, xerostomie.

Unele medicamente care trebuie evitate/utilizate cu precauție
la pacienții geriatrici cu tulburări

Tulburare	*Medicamente care trebuie evitate/utilizate cu precauție*
Hipertensiune arterială	Utilizați vasodilatatoarele cu precauție, deoarece acestea pot precipita hipotensiune posturală și un eveniment vascular cerebral.
	Blocantele de fosfați și blocantele canalelor de calciu trebuie utilizate cu precauție în prezența defectelor de conducere și a insuficienței cardiace incipiente.
	Problocantul agravează insuficiența vasculară periferică existentă .
CPI	
Cardiopatia ischemică	Utilizați diureticele cu precauție, deoarece acestea pot provoca deshidratare și dezechilibru electrolitic. Utilizați digoxina cu precauție, deoarece poate fi precipitată toxicitatea digoxinei, în special atunci când excreția renală este afectată.
	Nitroglicerina sublinguală trebuie administrată în poziție de repaus, deoarece poate precipita hipotensiune posturală și căderi dacă este administrată în poziție așezată sau în picioare.
Tromb de perete	
	Anticoagulantele orale (warfarina) se utilizează cu precauție deoarece poate exista o creștere a activității din cauza legării plasmatice reduse a medicamentului.
	Utilizarea prelungită a heparinei poate agrava osteoporoza existentă și poate provoca fracturi patologice.
Astm bronșic/BPOC	Adrenalina nu trebuie utilizată deoarece poate precipita vasospasm coronarian.
	Teofilina trebuie utilizată cu precauție, deoarece oxidarea/hidroxilarea hepatică poate crește concentrațiile plasmatice ale medicamentului până la niveluri toxice.
	pompei de protoni (salbutamol) trebuie administrați în doza minimă optimă, deoarece pot precipita tahicardia și cardiopatia ischemică.
	Administrarea prelungită de steroizi trebuie evitată, deoarece poate provoca o exacerbare a osteoporozei existente și un dezechilibru electrolitic (hipokaliemie).
m.	
Boala Parkinson 1	Evitați anticolinergicele, deoarece acestea pot **precipita** glaucomul, retenția urinară și stări de confuzie.
Evenimente cerebrovasculare	
	Măsurile antiedem trebuie utilizate cu precauție, deoarece pot precipita deshidratarea și dezechilibrul electrolitic.
	Manitolul poate precipita insuficiența renală și insuficiența ventriculară stângă atunci când este utilizat la pacienții cu insuficiență renală.
Diaree	
	Pierderile de fluide și electroliți trebuie monitorizate cu atenție, iar înlocuirea trebuie făcută meticuloasă.
	Hipovolemia și hemoconcentrația pot duce la ocluzie vasculară periferică și gangrenă. Evitați utilizarea antispasticelor sau antidiareicelor, deoarece acestea pot provoca ileus paralitic.
Constipație	
Hipotiroidism	Evitați utilizarea prelungită a laxativelor, deoarece acestea pot provoca hipokaliemie.
	Terapia de substituție cu L-tiroxină trebuie inițiată la doza minimă optimă și apoi crescută treptat pe parcursul a 2-3 săptămâni. Înlocuirea inițială cu doze mari poate precipita cardiopatia ischemică.
Hipertiroidism/tremor senil	Tratamentul cu propranolol se inițiază cu prudență, deoarece concentrația serică a acestuia poate crește din cauza scăderii metabolismului la primul pasaj hepatic.
Tulburări psihiatrice	
	Medicamentele antipsihotice trebuie utilizate cu precauție, deoarece pot provoca căderi și stări de confuzie.

Kinetoterapia, care include învățarea tehnicilor de ridicare din pat sau de pe podea și deplasare cu grijă prin casă, poate fi de mare folos pacientului.

Hipotensiune posturală

Depistarea hipotensiunii posturale la vârste înaintate este importantă deoarece este frecventă la aceștia și este, de asemenea, o cauză frecventă a căderilor și a mobilității reduse.

Hipotensiunea posturală apare de obicei după mese, în timpul efortului și la ridicarea bruscă din poziția de repaus, în special noaptea. Poate apărea și tranzitoriu în cazul bolilor recurente (de exemplu, febre virale).

Hipotensiunea posturală poate fi cauzată de insuficiența venoasă a extremităților inferioare, neuropatia autonomă, administrarea de medicamente (diuretice, nitrați, antihipertensive, antidepresive, sedative) sau un răspuns scăzut al baroreceptorilor la modificările de presiune.

Acest lucru poate fi gestionat prin reducerea dozei sau întreruperea administrării medicamentului cauzal. Pacientul poate fi învățat cum să se ridice încet din poziția în picioare, în trepte. Un test de compresie poate fi util. Medicamentele care rețin fluidele, cum ar fi fluorouracilul 0,1 mg zilnic, administrat oral, pot fi utile la pacienții grav afectați.

Principiile gestionării problemelor geriatrice

Evitați repausul prelungit la pat.

Pacienții trebuie să stea în poziție verticală de câteva ori pe zi.

Punctele de presiune scăzută de pe piele trebuie inspectate frecvent.

Terapiile medicamentoase la vârstnici ar trebui utilizate numai după ce au fost luate în considerare și testate terapii alternative.

Odată ce farmacoterapia a fost decisă, medicamentul trebuie inițiat la doza minimă optimă.

și după aceea, creșteți treptat doza, dacă este necesar.

Numărul de medicamente administrate trebuie să fie cât mai mic posibil.

Schema de administrare a medicamentelor administrate - trebuie să fie astfel încât pacientul să respecte regimul său, deoarece acesta dispare adesea din cauza deficitului de memorie la pacienții geriatrici.

Atunci când se prescriu medicamente pacienților geriatrici, trebuie întotdeauna avut în vedere faptul că persoanele în vârstă sunt mai predispuse la reacții adverse la medicamente din cauza următorilor factori:

Clearance-ul medicamentului este adesea redus semnificativ din cauza afectării fluxului plasmatic renal și a RFG și a filtrării hepatice reduse (din cauza metabolismului enzimatic microsomal afectat al medicamentului și a fluxului sanguin afectat către ficat).

Volumul de distribuție al medicamentului este afectat din cauza scăderii apei totale din organism și a creșterii grăsimii corporale (medicamentele hidrosolubile devin mai concentrate, iar medicamentele liposolubile au un timp de înjumătățire mai bun)

^^ c. Nivelurile de Gb. G, pe măsură ce bogate în proteine , scad odată cu scăderea legării de proteine a multor medicamente (de exemplu, fenitoină, warfarină); de aceea există mai multe medicamente libere (active) disponibile.

Medicamente eliminate prin rinichi care trebuie monitorizate cu atenție la bătrânețe

1. Antibiotice	Gentamicină, Streptomicină, kanamicină.
2. Blocantele P	Atenolol, sotalol.
3. Glicozidă cardiacă	Digoxină.
4. Medicamente psihotrope	Litiu.

Capitolul 13
Abuzul de substanțe

PREZENTĂRI COMUNE

EXAMEN FISICO

INCONŞTIENT
- NARCOTICE
- BARBITURICE
- INTOXICAȚIE CU ALCOOL
- BENZODIAZEPINE

PSIHOZĂ/AGITAȚIE
- AMFETAMINE
- BENZODIAZEPINE
- LSD (dietilamidă a acidului lisergic)
- SEBRAȚIE DE ALCOOL
- CANABIS (Marijuana)

ASTM/DISPNEE
- EDEM DE HEROINĂ

FEBRĂ/ABCES PULMONAR

HIPERPIR

EXIE

EXTAZ

ABSCESOS, SOBRE LOS PUNTOS DE

TAQUIARRIT

MIAS

COCAÍNA

DEPENDENȚI DE TOXICI CU F.

(Endocardită infecțioasă)

INDUS DE OPIOIDE

CAUTĂ,

CHEILE COMPORTAMENTULUI
- Schimbări de dispoziție
- Comportament neregulat, agitație etc.

CHEILE FIZICE
- Ochi congestionați
- Pupile mici (opiacee)
- Miros de alcool/lipici Pete de nicotină Mai multe înțepături de ace

Abcese și limfadenopatie regională / Limfadenopatie

ALCOOLISM

Cancer pulmonar, cardiopatie ischemică/boală vasculară periferică

Alte tumori maligne

Delirium tremens

iPI. Sindromul Wernicke-Korsakoff x Neuropatie periferică

Boala hepatică alcoolică

medilibros.com

ICTER

STEROIZI ANABOLICI PENTRU HEPATITA B, C, D

CONGESTIE NAZALĂ

FEBRA GLANDULARĂ

RETRAGEREA

SEROCONVERSIA

INFARTOS

HIV

USO DE OPIOIDELOR

COCAINĂ

CONSTIPAŢIE

OPIOIDE

CANABIS

rAI

Tulburări psihiatrice tranzitorii

BPOC

Dependența psihologică

OPIOÏDES

Intoxicación aguda

Dependencia fisica

COCAÍNA

Dependencia psicológica

Enfermedad vaso-oclusiva

Convulsiones

Perforación nasal

Alcool

Echivalenți de alcool

	1 unidad = 10 g
Whisky 30 ml	1 unidad
Vin 100 ml	1 unidad
Bere 250 ml	1 Unidad

Dintre limitele săptămânale de alcool
Bărbați: 21 unități/săptămână Femei: 14 unități/săptămână

Factori de risc pentru boala hepatică alcoolică

Model de consum

Consumul mediu de alcool al bărbaților cu ciroză a fost de 160 g/zi/8 ani. Pentru majoritatea persoanelor , doza periculoasă este mai mare de 80 g de alcool/zi. Durata consumului este, de asemenea, importantă. Afectarea hepatică nu este legată de tipul de băutură. Consumul continuu de alcool este mai periculos decât consumul intermitent.

Sex în Medilib

Femeile dezvoltă niveluri mai ridicate de etanol în sânge după ingerarea unei doze standard și progresează de la hepatită alcoolică la ciroză, chiar dacă încetează să mai consume alcool . Acest lucru se datorează faptului că alcool dehidrogenaza, din mucoasa gastrică, contribuie la metabolismul alcoolului. De asemenea, au niveluri mai scăzute de ADH.

Genetică

Pacienții cu HLA-B8 sunt mai susceptibili la hepatita alcoolică.

Heterozigoții pentru gena 2 ADH au metabolismul acetaldehidei afectat.

Hepatita B și C acționează ca și cofactori ai bolii hepatice alcoolice.

Nutriție

Funcția hepatică nu se îmbunătățește odată cu abținerea de la alcool, mai ales când proteinele alimentare rămân scăzute.

Alcoolul crește necesarul zilnic de colină, acid folic și alți nutrienți.

Deficitul de proteine promovează efectul toxic al alcoolului.

Primul pas al metabolismului gastric

Cea mai mare parte a etanolului ingerat oral este absorbită rapid prin difuzie pasivă din stomac și duoden. Cu toate acestea, s-a sugerat recent că, după mese, prima etapă în metabolismul etanolului are loc în stomac, mediată de ADH-ul gastric.

Metabolismul alcoolului

Alcoolul este metabolizat prin
Sisteme microsomale de oxidare a etanolului (SMOE)
Alcool dehidrogenază

SMOE este indus de alcool, iar nivelul microzomal P450 crește după consumul de alcool.

Alcoolul este metabolizat prin oxidare, transformat în acetaldehidă de către enzimele catabolice (ADH) și apoi - transformat în acetat de către enzima acetaldehidă dehidrogenază.

Consumul de alcool duce la o creștere a caloriilor goale (calorii fără valoare nutritivă). 1 gram de alcool = 7 kilocalorii. Alcoolul este eliminat prin plămâni și, de asemenea, prin secreții corporale (urină și transpirație).

OS d e A Alcohol i zo bre el Hígado

Mecanismul leziunilor hepatice

Efectul toxic direct al alcoolului.
Acetaldehidă

- Acetaldehida se leagă de fosfolipide, reziduuri de aminoacizi și grupări sulfhidril, devenind reactivată și toxică. Afectează proteinele polimerazei membranei plasmatice și modifică antigenele de suprafață.
- Acetaldehida se leagă de tubulină și distruge microtubulii citoscheletului.

Alte mecanisme ale leziunilor hepatice induse de alcool includ

Modificări ale potențialului redox intracelular
Dilatarea mitocondrială
Retenția de apă și proteine în celulele hepatice
Stare hipermetabolică
Creșterea grăsimii hepatice
Leziuni imunologice ale ficatului
Fibroză
Leziune mediată de citokine.

Cambio Morfológico

Steatoză hepatică: Steatoza hepatică este definită ca prezența a peste 5 g de grăsime/100 g de țesut hepatic. Grăsimea poate fi sub formă macroveziculară (picături mari). În cazuri mai severe, transformarea adipoasă este difuză (de obicei, grăsimea se acumulează în zonele 3 și 2).

Hepatita alcoolică

Afectare celulară a ficatului (degenerescență vacuolară tipică și zone de necroză).

Infiltrație neutrofilică predominantă.

Fibroză pericelulară și perivenulară.

Caracteristicile proeminente ale hepatitei alcoolice sunt corpii hialini Mallory (observați și în ciroza biliară primară, boala Wilson și medicamente precum amiodarona).

Ciroza: Ciroza la alcoolici este de tip micronodular. Formarea nodulilor este adesea lentă, datorită unui presupus efect inhibitor al alcoolului asupra regenerării hepatice.

Sindroame clinice

a. Pacienții sunt de obicei asimptomatici; diagnosticul se pune atunci când există un ficat mare, moale și ferm.

b. Greața și vărsăturile însoțite de durere periombilicală, epigastrică sau în hipocondrul drept, însoțite de icter, sunt prezente în steatoza hepatică severă.

Caracteristici de laborator

Hiperbilirubinemie

AST aspartat aminotransferază / ALT alanin aminotransferază (SGOT/SGPT)/ALT > 2 în 80% din cazuri (proporția mare se datorează deficitului de piridoxină)

Creșterea fosfatazei alcaline (mai puțin de 300 Ul/dl) în absența colestazei.

Raportul GGTP (gama glutamil transpeptidază)/fosfatază alcalină este de 5 sau mai mult în 50% din cazuri.

Nivelurile sanguine de GGTP > 30 U și transferina cu deficit de carbohidrați > 20 U sunt markeri serologici utili pentru consumul excesiv de alcool (specificitate și sensibilitate >70%). Aceste teste sunt utile și în monitorizarea abstinenței.

Alte analize de sânge care pot fi utile în identificarea persoanelor care consumă 6 sau mai multe băuturi alcoolice standard pe zi includ: creșterea MCV (>91) și a acidului uric seric (>7 mg/dl).

Cele mai frecvente simptome sunt anorexia, greața, starea generală de rău, slăbiciunea, durerile abdominale vagi, icterul, pierderea în greutate sau febra.

Semnele fizice sunt

Hepatomegalie (95%)

Sensibilitate hepatică (50 - 60%)

Semne de hipertensiune portală (40-70%)

Hepatita alcoolică acută

Stigmatele bolilor hepatice cronice și alcoolismului (30-60%)

Icter (55%)

Febră (50%)

Sângerări gastrointestinale superioare (30%) și dovezi de encefalopatie hepatică.

Caracteristici de laborator

Hiperbilirubinemie

Transaminaze crescute (AST, ALT)

Prelungirea timpului de protrombină

Ciroză hepatică

10-20% dintre pacienți pot fi asimptomatici, dar se prezintă frecvent cu complicații și stigmate specifice bolii hepatice cronice.

Hipogonadismul și feminizarea sunt frecvente la bărbați cirotici.

Caracteristici de laborator

Creșterea transaminazelor

Hipoalbuminemie

Prelungirea timpului de protrombină

Alte caracteristici includ leucopenie, trombocitopenie și anemia

și ecografia sunt esențiale pentru diagnostic .

Prognoză

Timpul de protrombină și nivelurile de bilirubină sunt utilizate pentru a determina funcția discriminantă, care estimează prognosticul hepatitei alcoolice.

Funcție discriminantă = 4,6 x creșterea PT (s) + bilirubina serică (mg)

O valoare > 32 este greșită.

Tratament

Mecanismele patogene ale hepatitei alcoolice implică eliberarea de citokine (TNF) și perpetuarea leziunilor prin procese imunologice. Prin urmare, pacienții cu hepatită alcoolică severă,

definită ca având un factor de discriminare > 32, pot fi tratați cu steroizi - prednison 40 mg/zi (efect imunosupresor) - timp de patru săptămâni, urmați de reducerea treptată a dozelor sau de administrarea de pentoxifilină.
Abstinența de la alcool (totală și imediată).
Suplimente alimentare (proteine, vitamine și electroliți).
Evitați factorii declanșatori (infecție, hemoragie).
Tratamentul sindromului de sevraj.
Tratamentul complicațiilor (ascite, peritonită bacteriană spontană, sindrom hepatorenal, encefalopatie hepatică, hemoragie gastrointestinală superioară).
Transplantul hepatic este indicat în cazuri selectate de hepatită alcoolică acută și ciroză alcoolică.

Alcoolul și sistemul nervos central (SNC)

1. Intoxicație acută

Etanolul este un depresor al SNC. Acesta interferează direct și indirect cu funcția receptorilor acidului gama-aminobutiric și afectează predominant controlul cortical frontal. Substanțele deprimante centrale ale SNC sunt la **cele** mai scăzute niveluri la femei și la alcoolicii ocazionali și la cele mai ridicate niveluri la alcoolicii cronici (Fig. 13.1) .

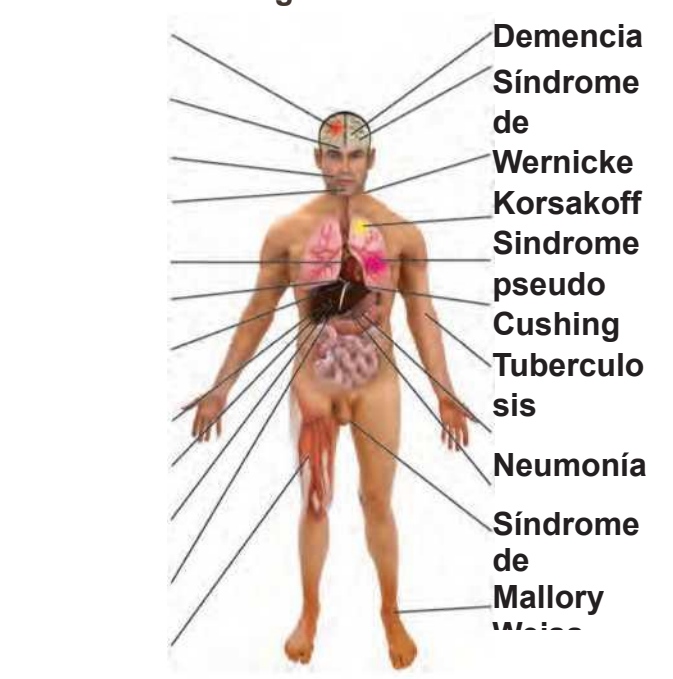

Fig. 13.1: Efectos del alcohol

Simptome ale SNC și niveluri de etanol din sânge
Euforie (25-50 mg/dl)
Incoordonare (50-100 mg/dl)
Ataxie (100-200 mg/dl)
Stupor (200-400 mg/dl)
Comă (400-900 mg/dl).

Comă alcoolică

Este o afecțiune gravă și apare în 5% din internările în spital. Inhalarea vărsăturilor este frecvent fatală din cauza anoxemiei secundare pneumonitei prin aspirație (sindromul Mendelson).

Sindromul de sevraj

Acest sindrom este prezent în alcoolismul cronic (de obicei 5-10 ani) cu dovezi de dependență.

Caracteristicile includ anxietate, tremor și iritabilitate , tremurături sau nervozitate, greață, vărsături și, mai precis, coșmaruri, terori nocturne sau pierderea conștienței. Sindromul apare după o perioadă de abstinență (12-36 de ore). Ajustările cauzează, de asemenea, atacuri de sevraj alcoolic. Aceste ajustări nu produc modificări ale EEG și nici nu apar în cazul carbamazepinei.

Demență alcoolică

Se datorează consumului excesiv de alcool. Manifestarea clinică este demență globală ușoară până la difuză, cauzată de atrofia corticală cerebrală și mărirea ventriculară. Alte caracteristici includ comportament antisocial, dizartrie, tremor, mers ataxic și neuropatie periferică. Nu se datorează deficitului de tiamină.

Sevrajul alcoolic
Înlocuitor de multivitamine.

Sindromul Marchiafava-Bignami

Este descrisă la consumatorii italieni de vin roșu crud și la alți alcoolici. Se prezintă ca o boală subacută de demență și ulterior progresează rapid spre convulsii, rigiditate, paralizie, comă și deces. Se datorează demielinizării și afectării axonale a corpului calos, substanței albe cerebrale, chiasmei optice și pedunculului cerebelos mijlociu.

os com

y son tratac s con clorodiacepóx
Los anticon lsivos convencionales son menos efectivos.

Tratamiento

Boala cerebrovasculară (BCV)

Consumul unor cantități mari de alcool este cea mai frecventă cauză a accidentului vascular cerebral la tineri. De asemenea, crește riscul de accident vascular cerebral la persoanele de toate vârstele. Accidentele vasculare cerebrale (AVC) sunt mult mai probabile să apară după consumul excesiv de alcool. Se consideră că riscul crescut de accident vascular cerebral se datorează unor factori precum creșterea vâscozității sângelui, defectele de coagulare și aritmiile. Printre posibilele consecințe ale consumului excesiv de alcool se numără hemoragia intracerebrală, infarctul cerebral sau hemoragia subarahnoidiană. Alcoolicii sunt, de asemenea, predispuși la dezvoltarea unui hematom subdural ca urmare a traumatismelor craniene suferite în condiții de intoxicație.

Degenerarea cerebeloasă alcoolică

Se datorează degenerării cortexului cerebelos (celulele Purkinje) și a părții superioare și anterioare a vermisului.

Caracteristicile clinice sunt ataxie, instabilitate progresivă a mersului cu afectare mai mare a membrelor inferioare comparativ cu cele superioare. Nu există alte modificări.

Mielinoliză Po

Este o tulburare rară care apare la alcoolici și într-o serie de alte afecțiuni (hepatice, renale, metabolice). Se caracterizează printr-un debut rapid al tetraplegiei spastice sau flasce cu afectarea mușchilor bulbari (disartrie, disfagie).

eraciones del habla gmo.
ntino Cent al

Neuropatie periferică

Acest lucru se datorează neuropatiei axonale predominante a noului tip de moarte, care afectează sistemele nervoase somatic și autonom.

Caracteristicile clinice includ parestezii distale (la nivelul picioarelor și mâinilor), slăbiciune și atrofie a mușchilor distali (picioare și brațe) și pierderea reflexului tendinos profund (RTD). Caracteristicile autonome includ reacție pupilară anormală, tahicardie și hipotensiune ortostatică.

Paralizie de sâmbătă seara

Această afecțiune implică compresia nervului radial în șanțul radial, ducând la căderea încheieturii mâinii și a degetelor. Este adesea o consecință a consumului excesiv de alcool într-un weekend (sâmbătă) și a posturii anormale a brațului rezultată în timpul stuporii cauzate de intoxicație. Recuperarea după această paralizie are loc de obicei în decurs de 8-12 săptămâni cu tratament conservator.

11. Miopatia alcoolică

Se caracterizează prin dureri și sensibilitate musculară intensă, mioglobinurie și leziuni renale cu hiperkaliemie. Acest lucru se datorează unui efect direct asupra mușchiului.

Ambliopie cauzată de alcool sau tutun

Este o complicație rară la alcoolici. Se caracterizează prin afectare vizuală bilaterală bruscă sau subacută, cu scotoame centrocecale bilaterale.

Sindromul deficienței nutriționale

Sindromul Wernicke-Korsakoff (psihoza confabulației)

Se caracterizează printr-o triadă de oftalmoplegie (nistagmus și abducție oculară afectată), ataxie cerebeloasă și confuzie. Caracteristicile clinice includ letargie, lipsă de atenție, dezorientare (față de loc, persoană și timp), pierdere recentă a memoriei și alterarea stării de conștiență (frecvent cu confabulație).

Supliment de tiamină.

Modificările patologice includ hiperemie cu multiple hemoragii mici în partea superioară a trunchiului cerebral, hipotalamus, talamus adiacent ventriculului al treilea și corpii mamilari.

Pelagră

Se caracterizează prin diaree, demență și dermatită.

Sarcina și alcoolul

Sindromul alcoolic fetal

Consumul de alcool al mamei în primele patru săptămâni de sarcină este teratogen și se manifestă prin anomalii craniofaciale (microoftalmie, alungire facială medială, buză superioară mai lungă cu pliu nazolabial subdezvoltat) și anomalii ale sistemului nervos central la făt (deficiențe intelectuale și întârzieri de dezvoltare). Consumul de alcool în etapele ulterioare ale sarcinii provoacă deficiențe intelectuale, auditive și vizuale, precum și sindroame hiperkinetice la descendent.

Las lagunas en la memoria se
eventos imaginarios y gráfic
Es debido a la ingesta in

Alte defecte observate includ VSD sau ASD, pliul palmar aberant și limitarea mișcării articulare.

Aceasta este o consecință a formării acetaldehidei în placentă. Factorii predispozanți includ monitorizarea evenimentelor legate de prescripție (PEM), deficitul de vitamine, deficitul de zinc și sinergia cu consumul intens de tutun.

Gastrointestinal

Esofag

Esofagită

Sindromul Mallory-Weiss: Se caracterizează prin ruperea longitudinală a mucoasei la nivelul joncțiunii gastro-esofagiene la consumatorii cronici de alcool în timpul vărsăturilor violente.

Stomac

Gastrită

Ulcer peptic
Manifestările clinice sunt durerea epigastrică, greața și vărsăturile.

Pancreas

Pancreatită acută
Pancreatită cronică
Chist pseudopancreatic
Carcinomul pancreatic.

Intestinul subțire

Interferează cu absorbția vitaminelor B și a nutrienților.
De asemenea, produce leziuni hemoragice ale vilozităților duodenale.
Manifestările clinice sunt diareea (secundară creșterii motilității intestinului subțire) și dezechilibrul electrolitic.

Hematologie

Se manifestă ca o tulburare acută și cronică reversibilă a celulelor sanguine.
Globule roșii: anemie macrocitară, neutrofile hipersegmentate, reticulocitopenie și măduvă osoasă hiperplazică.
Leucocite: Scăderea mobilității și aderenței granulocitelor cu hipersegmentare.

Răspunsul de hipersensibilitate întârziată la antigene noi este modificat.

Apare granulocitoza toxică.

Trombocite: *Pot apărea* trombocitopenie ușoară, hipersplenism (ciroză), scăderea agregării plachetare și inhibarea eliberării de tromboxan.

Sistemul cardiovascular

Contractilitatea miocardică este redusă și se produce vasodilatație periferică.

Una sau două băuturi alcoolice pe zi, pentru perioade lungi de timp, pot crește colesterolul HDL. Însă trei sau mai multe băuturi alcoolice pe zi duc la o creștere dependentă de doză a tensiunii arteriale (care revine la normal la o săptămână după abstinență).

Consumul excesiv și cronic se manifestă prin boli de inimă (aritmie inexplicabilă în prezența afectării ventriculului stâng) și trombi murali în axila stângă și ventricul stâng.

Sindromul cardiac de vacanță

Dezvoltarea aritmiilor atriale sau ventriculare apare după consumul excesiv de alcool la persoanele care nu prezintă semne de boli de inimă.

Sistemul respirator

Consumul de alcool poate exacerba astmul bronșic (în special vinul roșu).

Sistemul genitourinar

Consumul de doze moderate de alcool (nivel de alcool în sânge de 100 mg/dl sau mai puțin) se manifestă prin creșterea libidoului, scăderea funcției erectile și atrofie testiculară, contracția tubulilor seminiferi și pierderea spermatozoizilor. La femei, se manifestă prin amenoree (datorită scăderii dimensiunii ovarelor și absenței corpului luteal) și avort spontan. Retenția acută de urină poate apărea după consumul excesiv de alcool.

Os

Consumul de alcool se manifestă prin fractură (datorată metabolismului alterat al calciului) și osteonecroză a capului femural.

Endocrin

Se manifestă prin hipoglicemie și hiperglicemie (în consumul excesiv de alcool)

Scădere reversibilă a tiroxinei (T4) și T3) .

Piel

1. Psoriazis
2. Eczemă discoidă
3. Rozacee
4. Infecții ușoare ale pielii, cauzate de bacterii și ciuperci.

Alcoolul și malignitatea

Consumul de alcool predispune persoanele la dezvoltarea următoarelor neoplasme:

Carcinom hepatic

Carcinomul cavității bucale

Carcinomul faringian

Carcinomul laringian

Carcinomul esofagian

Carcinomul pancreatic

Carcinomul mamar.

Alcoolul și sistemul

Există un risc mai mic de a dezvolta limfom la alcoolici .

Consumul de alcool poate provoca durere la locul ganglionilor limfatici sau implicare limfatică suplimentară la pacienții cu limfom Hodgkin.

medilibros.com

Alcoolul și interacțiunile

Produse medicinale

Sedative: Efectele sedative ale alcoolului sunt amplificate de utilizarea concomitentă de sedative, hipnotice, opiacee sau alte medicamente. Este prezentă afectare severă a funcției psihomotorii.

Medicamente antihipertensive (vasodilatatoare): Efectul vasodilatator al etanolului este exagerat odată cu administrarea concomitentă de agenți antihipertensivi vasodilatatori , ceea ce duce la riscul de hipotensiune arterială posturală.

Aspirină și alte AINS: Incidența iritației gastrice și a sângerărilor gastrointestinale superioare crește odată cu consumul simultan de alcool și AINS.

Insulină: Există un risc crescut de a dezvolta hipoglicemie severă la pacienții diabetici tratați cu insulină atunci când consumul excesiv de alcool este crescut.

Inhibitori de monoaminooxidază: Unele băuturi alcoolice conțin tiramină și, prin urmare, poate exista riscul de a dezvolta hipertensiune arterială severă la pacienții care iau inhibitori de MAO și consumă alcool.

Contraceptive orale: Femeile care iau contraceptive orale elimină alcoolul lent, prin urmare efectul alcoolului este prelungit.

Metronidazol, cloralhidrat și disulfiram: Aceste medicamente inhibă activitatea aldehidei dehidrogenazei și duc la acumularea de acetaldehidă. Când se consumă alcool împreună cu oricare dintre aceste medicamente, nivelurile de acetaldehidă cresc semnificativ, provocând înroșirea feței, tahicardie, hipotensiune arterială, dispnee , greață și vărsături.

Warfarină: Intoxicația acută cu alcool potențează efectul hipoprotrombinemic al warfarinei, ceea ce poate duce la sângerări.

Psihologic

Anxietate

Depresie

Social

Probleme familiale, discordie conjugală

Probleme financiare

Accidente rutiere repetate, încălcări ale regulilor de circulație

Angajare (de exemplu, absenteism, în special lunea, performanță slabă)

Abuz sexual.

Comă alcoolică

Niveluri > 400 mg/dl - depresie respiratorie și comă.

Introduceți sonda endotraheală înainte de lavajul gastric (< 1 oră după ingestie)

Cărbunele nu este foarte util, deoarece alcoolul se absoarbe rapid.

100 mg de tiamină intravenos, urmată de 50 ml de dextroză 50% în apă administrată intravenos.

Hemodializa poate fi utilă în cazul supradozelor care pun viața în pericol.

Luați în considerare teste toxicologice suplimentare și o tomografie computerizată craniană.

Abstinența de la alcool

Întreruperea consumului de alcool din cauza bolii sau - spitalizării.

Simptome minore - tremor, iritabilitate, anorexie și greață

Apare în câteva ore după încetarea consumului de alcool și dispare în 48 de ore.

Tiamină 100 mg intramuscular, urmată de 100 mg oral zilnic

Multivitamine care conțin acid folic și o dietă echilibrată

Clorodiazepoxid 25-100 mg de trei ori pe zi

Convulsii secundare sevrajului alcoolic – Convulsiile apar la 12-48 de ore după încetarea consumului de alcool. Anticonvulsivantele nu sunt indicate, deoarece sunt autolimitative. Tiamina trebuie administrată înainte de glucoză, în timp ce hipoglicemia este corectată. Luați în considerare alte cauze ale convulsiilor.

Simptome severe de sevraj - Delirium tremens, halucinații, agitație, confuzie și hiperactivitate vegetativă (febră, tahicardie și diaforeză).

De obicei, apare la 3-4 zile după încetarea consumului de alcool. Simptomele dispar, în general, în decurs de 3-5 zile.

Clorodiazepoxid - 100 mg intravenos sau oral de patru ori pe zi (maximum

pacienți vârstnici. La pacienții cu insuficiență hepatică, se administrează oxazepam 15-30 mg PO de trei ori pe zi sau la nevoie (în loc de clordiazepoxid), deoarece acesta este

alcoolic.

500 mg en las primeras 24 horas.

Dar la mit tad de la dosis do dí
y reducir la do lo sis a 50 mg / dí Jtiliza
acción corta 1 IV e

Fumat

Fumul de țigară este un aerosol eterogen produs prin arderea incompletă a frunzelor de tutun. În medie, fumătorii pierd mai mult de o zi de viață în fiecare săptămână.

• Fum principal: Fumul care iese din mușțiuc atunci când fumați.

• Fum lateral: Fumul eliberat între fiecare puf din con și din mușțiuc.

en el tratamiento del síndrome de abstinencia

Majoritatea substanțelor cancerigene din fumul de țigară sunt hidrocarburi aromatice policiclice, amine aromatice și nitrozamine. Co-substanțele cancerigene, cum ar fi catecolul, stimulează carcinogeneza.

Monoxidul de carbon este un gaz toxic care se găsește în fum (2-6%) și provoacă policitemie și deteriorarea SNC. Este principala cauză a BPOC.

Fumatul provoacă, de asemenea, tuse cronică, flegmă, dificultăți de respirație, modificări ale testelor funcției pulmonare, creșterea incidenței pneumoniei și boli pulmonare inflamatorii.

Caracteristicile fumătorilor

Fumătorii beau mai mult alcool, cafea și ceai decât nefumătorii. Menopauza apare mai devreme la femeile care fumează. Fumătoarele au o productivitate mai scăzută.

excretat pe cale renală.

Corectarea hipoglicemiei, hipokaliemiei, hipomagneziemiei și pierderilor de lichide.

Atenololul, clonidina, carbamazepina și haloperidolul sunt alte câteva dintre medicamentele utilizate. Fumul de la râu conține mai multe particule cancerigene.

Conținutul fumului de țigară

Carcinogeni	Gudron
	Hidrocarburi aromatice polinucleare
	p -Naftilamină
	N-nitrosonornicotină Benzopiren
	Urme de metale - nichel, arsenic.
	Poloniu 210
	Nitrozamine, hidrazină, clorură de vinil
Co-carcinogeni:	fenol, crezol, catecol
Accelerator tumoral	Indol, carbazol

Farmacologia fumului de țigară

În fumul de țigară sunt identificate peste 4.000 de substanțe. Acestea au proprietăți antigenice și citotoxice.

mutagénicas y cancerígenas.

La nicotina es un alcaloide tóxico presente en el humo ¿ei cigarri'lo q-?e un ^stimulante y depresor

bros.com

Los efectos agudos cardiovasculares de la nicotina son aumento de:

PA sistólica y diastólica

Ritmo cardiaco

Fuerza de contracción del miocardio y excitabilidad

Consumo de oxígeno miocárdico

Flujo sanguíneo de la arteria coronaria

Vasoconstricción periférica.

deportivo y deterioro del sistema inmunológico en comparación con los no fumadores. Muestran aumento del hematocrito, recuento de glóbulos blancos y recuento de plaquetas, y hay una disminución en los niveles de vitamina C, leucocitos, ácido úrico y albúmina.

La proporción del colesterol HDL a LDL también se reduce.

Correlaciones Clínicas

Los trastornos más comunes asociados con el tabaquismo incluyen enfermedad cardiovascular aterosclerótica, cáncer y EPOC. El riesgo depende de la duración, intensidad y tipo de exposición al humo (Fig. 13.2).

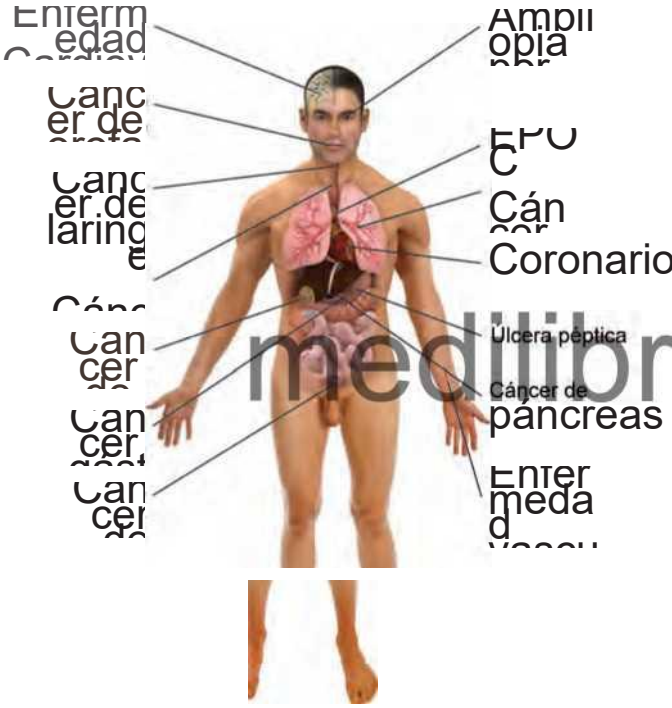

Fig. 13.2: Efectele fumatului

Fumatul și bolile cardiovasculare

Fumatul, hipertensiunea arterială și hipercolesterolemia sunt trei factori de risc pentru boala coronariană (CHD). Prezența a doi dintre acești trei factori de risc poate crește riscul de boală coronariană de patru ori, iar în prezența a trei factori de risc, riscul crește de opt ori.

Ratele mortalității prin boli coronariene sunt cu 60-70% mai mari la fumătorii de sex masculin decât la nefumători.

Moartea subită este de 2-4 ori mai frecventă la tinerii fumători de sex masculin.

Cancerul pulmonar este frecvent dacă indicele de fumat este peste 300.

Pachet pe an

Las mujeres fumadoras también desarrollan ECC, especialmente cuando toman la píldora anticonceptiva oral.

Los que continúan fumando después del IM tienen más probabilidades de morir de ECC que los que dejan de fumar. Los fumadores tienen una mayor mortalidad perioperatoria que los no fumadores.

Del mismo modo, las enfermedades cerebrovasculares y los eventos cerebrovasculares son comunes en los fumadores. En las mujeres fumadoras, la hemorragia subaracnoidea es más común; los anticonceptivos orales aumentan el riesgo.

Enfermedades vasculares periféricas como la tromboangeítis obliterante (TAO) y la arteriosclerosis obliterante son comunes en los fumadores.

- Los hipertensos que fuman tienen un riesgo mayor de desarrollar hipertensión maligna y mueren a causa de complicaciones de la hipertensión.

Tabaquismo y Cáncer

El fumar causa cáncer de

Cavidad oral	Páncreas
Laringe	Riñón
Pulmón	Vejiga urinaria
Esófago	Cérvix uterino
Estómago	Leucemia mielocítica

Índice de Tabaquismo (IT)

IT = número de cigarrillos/día x duración total en años IT

IT	< 100	Fumador leve
IT	101-300	Fumador moderado
	> 300	Fumador intenso

Numărul de pachete pe an = 1 pachet de țigări/zi x numărul de ani (un pachet = 20 de țigări).

Riscul de a dezvolta cancer pulmonar este de 40 de ori mai mare la pacienții care fumează 2 pachete de țigări pe zi timp de 20 de ani.

Fumatul și bolile respiratorii: Fumătorii de sex masculin au o rată a mortalității de 4-25 de ori mai mare ca urmare a BPOC decât nefumătorii.

Fumatul prelungit afectează mișcarea ciliară, inhibă funcția macrofagelor alveolare și duce la hipertrofie și hiperplazie a glandelor secretoare de mucus. De asemenea, inhibă antiproteazele și determină

leucocitele polimorfonucleare să elibereze acut enzime proteolitice. Fumul de țigară inhalat crește rezistența căilor respiratorii datorită constricției mușchilor netezi mediate de vag prin stimularea receptorilor iritanți submucoși.

Anomaliile testelor funcționale pulmonare (măsurători ale recului elastic, fluxului de aer în căile respiratorii mari și mici și capacității de difuzie) sunt frecvente la fumători. Există o incidență crescută a infecțiilor respiratorii și a deceselor cauzate de pneumonie și gripă. Complicațiile respiratorii postoperatorii și pneumotoraxul spontan sunt, de asemenea, frecvente. Faringita cronică, laringita cronică și bronșita cronică sunt mai frecvente la fumători.

Fumatul și tulburările gastrointestinale

La fumători, există modificări ale țesuturilor dure și moi ale gurii, decolorarea dinților și o scădere a simțului gustului și mirosului.

Ulcerul gastric și duodenal este mai frecvent la fumători, atât la bărbați, cât și la femei. Fumatul afectează vindecarea ulcerului, favorizează recurența ulcerului, inhibă secreția de bicarbonat pancreatic (HCO_3^-) și scade presiunea sfincterului esofagian și piloric . Inhibarea secreției nocturne de acid de către blocantele H2 este, de asemenea, afectată de fumat.

Fumatul și depresia

Prevalența fumatului este mai mare la persoanele care suferă de tulburare depresivă majoră.

Fumatul și greutatea corporală

Există o relație inversă între fumat și greutatea corporală. Creșterea în greutate apare după renunțarea la fumat.

Fumatul și sarcina

Fumatul întârzie concepția, iar fumatul în timpul sarcinii afectează fătul. Bebelușii născuți din mame fumătoare cântăresc cu aproximativ 170 de grame mai puțin decât bebelușii născuți din nefumătoare. Acest lucru se datorează circulației uteroplacentare afectate.

Avortul spontan, nașterea unui copil mort, moartea neonatală și sindromul morții subite a sugarului sunt, de asemenea, frecvente. Creșterea fizică pe termen lung și - dezvoltarea intelectuală sunt, de asemenea, afectate.

Fumatul pasiv

Deoarece fumul de tutun pasiv este diluat într-un volum mare de aer, expunerea la fumul provenit din inhalarea involuntară este mai mică decât cea asociată cu fumatul. Fumatul pasiv este o cauză a cancerului pulmonar la nefumători. Fumatul parental este o cauză a efuziunilor urechii medii, a bolilor respiratorii acute sau cronice și a astmului la copii. Fumatul pasiv poate provoca, de asemenea, boli coronariene.

Fumatul și drogurile

Componentele fumului de tutun induc sistemele enzimatice microsomale hepatice, importante în metabolismul medicamentelor precum propranololul, teofilina și propoxifenul și, prin urmare, se recomandă creșterea dozei la fumători.

Interacțiunea dintre fumat și droguri

Mai puțină sedare	
Efect redus din cauza eliminării crescute la primul pasaj. Concentrație serică scăzută. Eliminare hepatică crescută. Eliminare accelerată.	
Absorbție întârziată din cauza	
Benzodiacepinas	
Beta bloqueadores	
Imipramina	
Clorpromazina	vasoconstricție cutanată
Teofilina	Eliminare metabolică accelerată
Clomipramina	
Heparina	
Insulina	

Tipuri de fumători

Utilizarea țigărilor cu conținut scăzut de gudron de nicotină arată un risc scăzut de a dezvolta cancer pulmonar și laringian. Riscul este același atât pentru țigările cu conținut ridicat de gudron de nicotină, cât și pentru cele cu conținut scăzut de gudron de nicotină, atunci când numărul de țigări fumate pe zi și durata fumatului sunt mai mari în cazul celui din urmă grup.

Utilizarea pipelor sau a trabucurilor reduce riscul general (pacienții nu inhalează mai mult fum, deoarece pH-ul alcalin al tutunului folosit în acestea este un iritant puternic pentru tractul respirator).

Ratele mortalității pentru fumătorii de trabucuri, pipe și țigări sunt aproximativ aceleași pentru carcinomul cavității bucale, laringian și esofagian. Cu toate acestea, aceștia se confruntă cu mai multe probleme de sănătate legate de cancerul din alte localizări, cum ar fi boala coronariană (CAD) sau boala pulmonară obstructivă cronică (BPOC). Mestecatul tutunului sau consumul de tutun de prizat cresc riscul de cancer oral.

Renunțarea la fumat produce beneficii fizice, psihologice și economice imediate și pe termen lung. Simțurile mirosului și gustului se pot îmbunătăți în câteva zile de la renunțare.
La un an după renunțarea la fumat, există o scădere a riscului de boli coronariene; renunțarea la fumat reduce, de asemenea, riscul de cancere asociate cu tutunul, boli cerebrovasculare, infarct miocardic și BPOC.

Procesul de încetare

Fumătorii trebuie să renunțe la fumat într-un proces pas cu pas. Mai întâi, se gândesc să renunțe, apoi decid să renunțe, iar mai târziu trebuie să-și mențină statutul de foști fumători.

Majoritatea persoanelor care renunță cu succes la fumat recidivează și trec prin etapele de trei până la patru ori înainte de a realiza abstinența. Factorii care încurajează renunțarea la fumat pe termen lung includ scăderea acceptabilității sociale, creșterea îngrijorărilor cu privire la consecințele asupra sănătății și creșterea costului tutunului.

Metode de încetare

Consiliere dovedită, terapie de grup, training comportamental și hipnoză.

Renunțarea la fumat de la o zi la ....rapia de grupo, entrenamiento • Parc e trans érmico - enrojecimiento oca y HTIed H ibro S.C OOO o lagrimeo ; y tos e un dia para otro es el método • Inhalador de nicotina - tos e irritación oral

folosit de 80% dintre fumători.

Farmacoterapie

Folosește gumă de mestecat care conține 2 mg sau 4 mg de nicotină și mestecă-o timp de 20-30 de minute, repetând până la 60 mg/zi.

Guma de mestecat poate fi lăsată între obraz și gingie timp de aproximativ 30 de minute.

Plasture transdermic cu nicotină: Se începe cu un plasture cu doză mare, 21 mg/zi timp de 6 săptămâni, urmat de un plasture cu doză intermediară, 14 mg/zi timp de 2-4 săptămâni, apoi de un plasture cu doză mică, 7 mg/zi timp de 2-4 săptămâni.

Spray nazal cu nicotină: 2 pulverizări (echivalentul a 1 mg), după cum este necesar, fără a depăși 5 doze/oră sau 40 de doze/zi.

Inhalator cu nicotină: 6-16 cartușe/zi timp de 12 săptămâni, scăzând doza pentru următoarele 6-12 săptămâni.
Fiecare cartuș conține 10 mg de nicotină.

• Comprimate sublinguale de nicotină - 2 mg de două ori într-o oră, fără a depăși 80 mg/zi (40 de comprimate).

Fumătorii înrăiți necesită terapie combinată cu un plasture cu nicotină cu acțiune prelungită și scurtă. Terapia cu nicotină se administrează timp de 3 luni , urmată de o reducere treptată pe o perioadă de 6-12 săptămâni.

• Pastile cu nicotină - 2 mg la fiecare două ore, fără a depăși 20 de pastile pe zi. Pacienții care fumează prima țigară în decurs de 30 de minute de la trezire ar trebui să utilizeze 4 mg. Procesul de întărcare durează câteva săptămâni.

Contraindicații:
Boală vasculară majoră
Sarcină
Alăptarea
Alergie la medicamente

Efecte secundare:
Durere de cap
Insomnie

5. Hidrocloruro de bupropión: Actúa inhibiendo la recaptación de las neuronas de dopamina y nora- drenalina. El fármaco se inicia una semana antes de dejar de fumar a una dosis de 150 mg por via oral OD durante 3 dias seguido de 150 mg por via oral BD durante 7-12 semanas; aumenta la tasa de cesación cuando se utiliza con el programa de modificación del comportamiento y puede combinarse con

Coșmaruri
Greață și vărsături
Ameţeală
Vedere încețoșată
Gumă de mestecat - senzație de furnicături
Plasture transdermic - roșeață locală și

Efecte secundare:
Greață și gură uscată
Durere de cap
Hipertensiune arterială
Insomnie
Ameţeală
Convulsii

Contraindicații:
Convulsii
Tulburări de alimentație precum bulimia sau anorexia nervoasă.
Administrarea inhibitorilor MAO

Traumatisme craniene
Tumora SNC

Antidepresive sau antipsihotice administrate concomitent. Hipersensibilitate.

Trebuie evitată administrarea concomitentă de alcool sau benzodiazepine.

Tratamente de linia a doua:

Clonidină - Doza inițială 0,1 mg de două ori pe zi, administrată oral, și crescută la 0,15-0,75 mg/zi, administrată oral, sau plasture transdermic 0,1 până la 0,2 mg timp de 3 până la 10 săptămâni.

Nortriptilină 25 mg/zi și creșterea la 100 mg/zi PO timp de 12 săptămâni.

Vareniclina (Champix)

Începeți cu o săptămână înainte de a renunța la fumat, luând 0,5 mg pe cale orală zilnic timp de 3 zile, 0,5 mg pentru următoarele 4 zile și apoi 1 mg de două ori pe zi timp de 12 săptămâni. Se leagă de receptorii nicotinici și blochează activarea acestora de către nicotină.

Contraindicații:
Sarcină
Alăptarea
Insuficiență renală

Efecte secundare:
Greață și vărsături
Insomnie
Coșmaruri
Dureri gingivale, stomatită aftoasă
Durere în piept
Aritmie cardiacă
Hipertensiune arterială
Infarct miocardic
Tremor, lipsă de coordonare
Tulburări de vedere
Spasme musculare și artralgii
În cazuri rare, tendințe suicidare.

medilibros.com

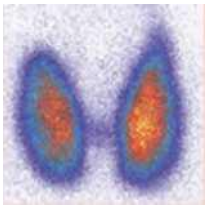

Capitolul 14
Modalități imagistice în medicina internă

ABDOMEN

ECO

SISTEMA RESPIRATORIO

Rayos X Tórax

Cardiopatie congenitală / Valvulopatie cardiacă / Cuantificarea funcției Ventriculare stângi / Trombi / Vegetații / Efuziunidel Bronquiectasias/Enfermedad Pulmonar

ANGIOGRAMA

- Boala coronariană diagnostic /tratament „Evaluează severitatea cardiopatiei congenitale/valvulopatiei”

ANGIOGRAFIA PULMONAR

r 1

y Enfermedad

ESCÁNER DE VENTILACIÓN-PERFUSIÓI

, y ...

SISTEMA CARDIOVASCULAR

Rayos X Tórax

Elección inicial

NEUROLOGÍA

RAZE X

Abdomen acut / intraperitoneal liber dilatație intestinală/ niveluri hidro-aeriene

10*

TAC

9 ca,

EVC Opción inicial

RMN

„To mo gra fie co mp ute riz ată

Lesiones de fosa posterior

ECOGRAFIE

ale obstrucției în ficat/splină/ rinichi

RAYOS X

Ovare/prostată

Calcificacion

dilibros.com

ANGIOGRAFÍA

Angiografía

Enfermedad aórtica

IMAGINI NUCLEARE

1. Acestea evaluează fluxul sanguin miocardic regional și integritatea celulară.

I din miocite

Studiu detaliat al masei și structurilor retroperitoneale

STUDII CONTRASTATE (VO/IV)

Să studiez patologia Lr Jí intraluminal - calculi / neoplasme / stenoze / ulcere / hernii.

COLANGIOPANCREATOGRAFIE ENDOSCOPICĂ DE GRAD RETRO - I Formă neinvazivă de

Investigați boala ■ - ' ■ « pancreatică sau hepatobiliară

Radiografie toracică

O radiografie toracică este o oglindă pentru multe boli sistemice, pe lângă informațiile pe care le dezvăluie despre tulburările respiratorii și cardiovasculare. De obicei, aceasta arată porțiunea anterioară a 6 ± 1 coaste și porțiunea posterioară a 9 ± 1 coaste. Un număr mai mare de coaste sau spații intercostale poate fi observat în BPOC, astm bronșic și emfizem pulmonar.

Hemidiafragmul drept este cu 3 cm mai mare decât hemidiafragmul stâng în 95% din cazuri. Această ridicare aparentă a hemidiafragmului drept (nu datorată ficatului) este cauzată de deplasarea în jos a părții stângi a diafragmului de către inimă. Unghiurile costodiafragmatice laterale trebuie să fie marcate și ascuțite.

Acest unghi este neclar sau slab definit în cazul revărsatului pleural sau al hiperinflației. Raportul cardiotoracic este raportul dintre lățimea inimii și lățimea toracelui. Ar trebui să fie mai mic de 50% pe proiecția PA, deoarece inima este mărită pe proiecția AP.

Hilul stâng este cu 1 cm mai mare decât cel drept. Densitatea este egală. O modificare a densității indică rotația plăcii, tumorii sau ganglionilor limfatici.

Proiecțiile laterale sunt segmente utile para es ale câmpului Hipertrofia s pulmonares afectados y v cavităților drepte dades cardiacas. El hemidi traversează umbra inimii până la peretele toracic anterior, iar hemidiafragmul stâng se termină la marginea posterioară a inimii în imaginile radiografiei toracice laterale (Fig. 14.1 până la 14.3).

În proiecția laterală stângă, hipertrofia ventriculară stângă este cel mai bine vizualizată deoarece invadează coloana vertebrală, iar hipertrofia ventriculară dreaptă este, de asemenea, vizibilă deoarece invadează spațiul retrosternal. Esofagografia oblică atrială stângă arată efectul deformant al compresiei esofagiene de către atriul stâng.

Calcificarea în formă de virgulă a butonului aortic indică ateroscleroză. Calcificarea aortei ascendente este diagnostică pentru sifilis.

Creșterea transluciditățiicâmpurilor pulmonare:

Pneumotorax - Absența marcajului vascular cu colaps pulmonar vizibil

1. Schimbare buloasă - Emfizem
   Embolul pulmonar - semnul Westermark
2. Hiperinflația în BPOC
   Hipertensiune pulmonară.

Opacități anormale:

1. Consolidare: Opacitate + Bronhografie cu aer în interior (semnul siluetei)

Colaps: Pierderea de volum provoacă deplasarea punctelor de referință normale (mediastin, hil, fisuri etc.)

Opacități liniare: atelectazie, linii septale (linii Kerley B - limfatice interlobulare), tumoră, carcinomatoză limfatică.

Umbrele inelelor: Bronșiectazie, leziuni cavitaționale, tumoră, abces, chist hidatic, infarct pulmonar (triunghiular cu bază pleurală - cocoașă Hampton)

Leziuni „în formă de monedă": cu caracteristici enorme (trebuie întotdeauna exclusă o tumoră).

Restul detaliilor sunt discutate în detaliu în capitolul despre Sistemul respirator.

Radiografie abdominală simplă

În situații de urgență, se efectuează o radiografie abdominală simplă fără pregătire prealabilă. Demonstrarea gazului sub diafragmă pe proiecția verticală indică perforația intestinală. Intestinul subțire este recunoscut prin poziția sa centrală și prin valvele connivente care se extind de la un perete la altul. Intestinul gros este situat periferic, având haustrele sale. Deplasarea intestinului indică o leziune care ocupă spațiu (Fig. 14.4 și 14.5).

În ficat sau sistemul biliar – infecție prin formare de gaze, după colangiopancreatografie endoscopică retrogradă; după eliberarea calculilor. În sistemul genitourinar – fistulă enterovezicală, pielonefrită emfizematoasă (diagnostic de diabet zaharat cu infecție cu E. coli).

În peretele colonului - Pneumatoză coli / colită infecțioasă

În abcesul subfrenic.

(tumor) u anomegalia masiva

Gas Extra minal

Calcificarea în abdomen

Calcificare în formă de coajă de ou într-un anevrism

Ganglioni limfatici calcificați (TB - abdomen)

Pietre la vezica biliară

Pietre intrarenale sau ureterale

Calculi pancreatici (pancreatită cronică)

Uter - fibrom calcificat, foarte rar fătul

Chist dermoid care poate conține dinți.

Țesuturi moi

Luați în considerare dimensiunea rinichiului (10-12 cm) și lungimea mușchiului psoas, care este egală cu 2-3,5 corpuri vertebrale (T12 până la L2). Liniile psoas devin estompate în inflamația retroperitoneală, hemoragie sau peritonită.

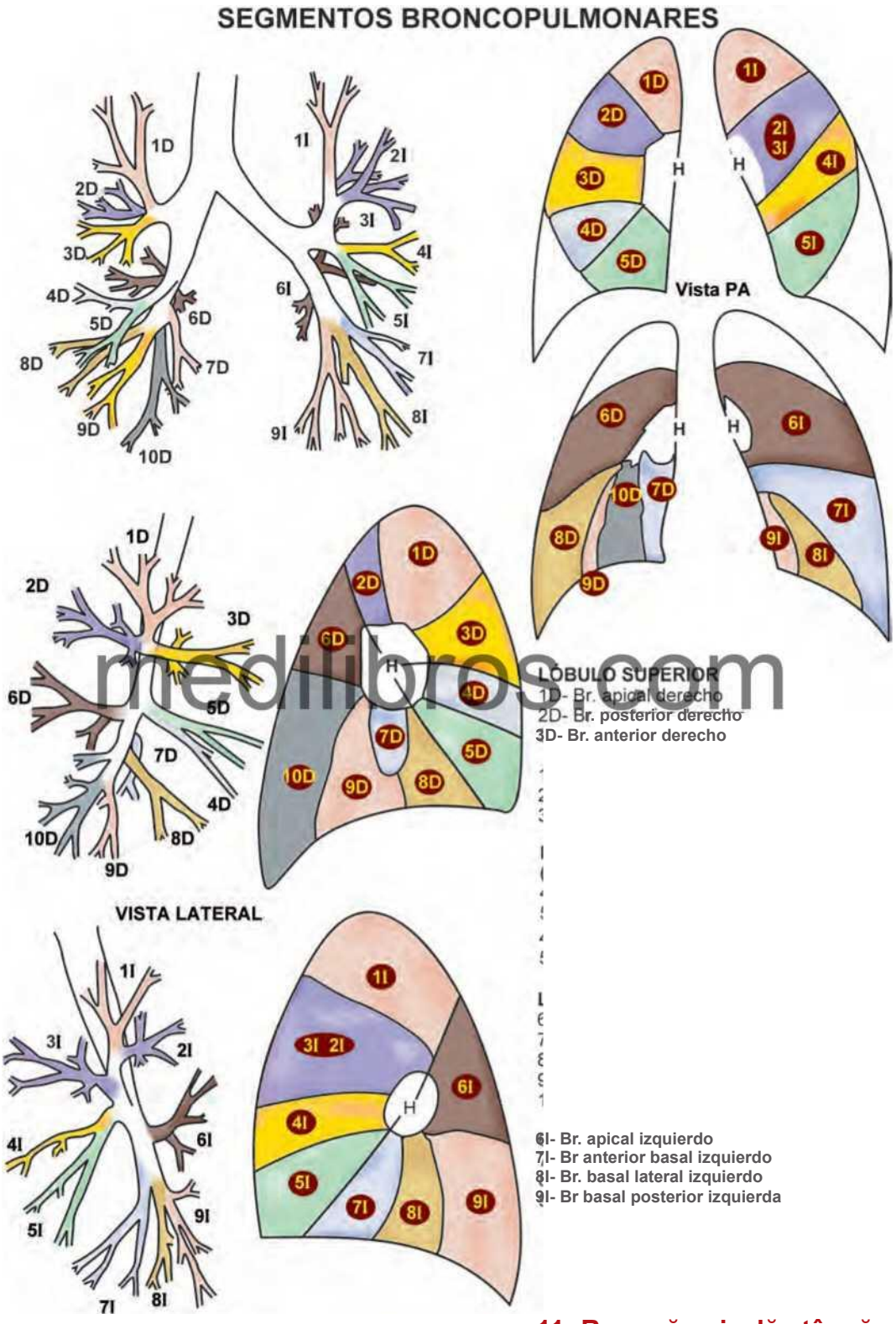

medilibros.com

11- Ramură apicală stângă
21- Ramură posterioară

stângă 31- Ramură anterioară stângă

LOBU MIJLOCIU (doar partea dreaptă) 4D - Ramură laterală dreaptă 5D - Ramură medială dreaptă 4D - Ramură lingulară superioară 5D - Ramură lingulară inferioară

LOBU INFERIOR
6D - Ramură apicală dreaptă
7D - Ramură mediobazală dreaptă 8D - Ramură bazală anterioară dreaptă 9R - Ramură bazală laterală dreaptă 10R - Ramură bazală posterioară dreaptă

Notă: Obțineți proiecții PA și laterale pentru a localiza segmentul exact, deoarece segmentele se suprapun.

Fig. 14.1: Poziția segmentelor în radiografia toracică

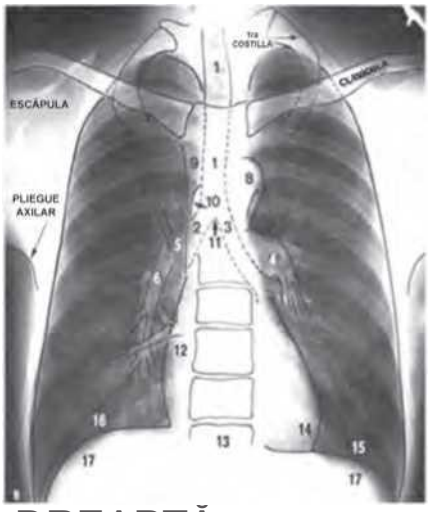

TRAHEE (1) BRONCHIA PRINCIPALĂ DREPTA (2) BRONCHIA PRINCIPALĂ STÂNGA (3) ARTERE PULMONARE (4, 5 și 6) VENE PULMONARE DREPTE (7) AORTA (8) VENA CAVĂ SUPERIOARĂ (9) AORTA ASCENDENTĂ (10) CARINA (11) ATRIUL DREPT (12) VERTEBRA (13) APEX CARDIAC (14) UMBRELE PLĂMÂNILOR DREPT ȘI STÂNGI (15, 16) HEMIDIAFRAGME STÂNGĂ ȘI DREAPTĂ

Infecția poate fi localizată la locul patologiei - cum ar fi colecistita, pancreatita, apendicita și diverticulita. Cu toate acestea, o infecție localizată poate produce ileus generalizat.

(1

RAYOS X DE TÓRAX MOSTRANDO LA POSICIÓN DE

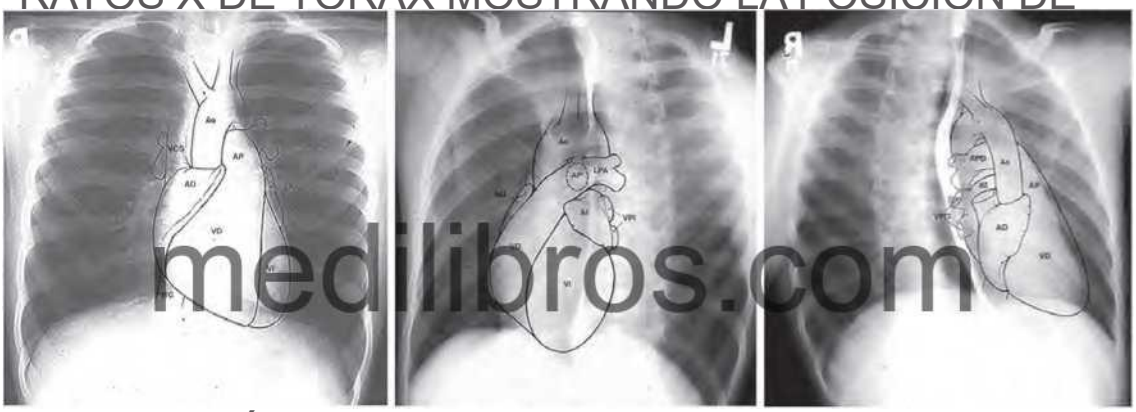

medilibros.com

PROYECCIÓN POSTEROANTERIOR VISTA OBLICUA

MÉTODOS DE

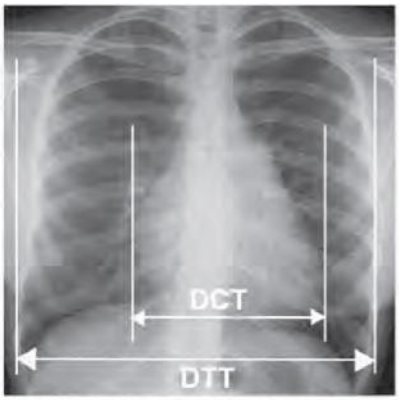

DCT > 50% del diámetro torácico total, denota cardiomegalia.

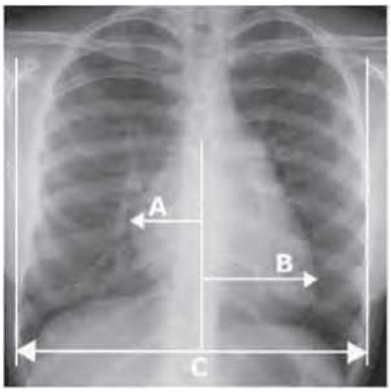

A+B> 50% de C,

Fig. 14.2: Radiografía de tórax delineando las estructuras normales

Meteorismo

Inflamación peritoneal localizada que puede causar un íleo localizado. Puede ser visto como una "asa centinela" de gas intraluminal y puede proporcionar una pista

Pneumotorax drept cu colaps pulmonar.

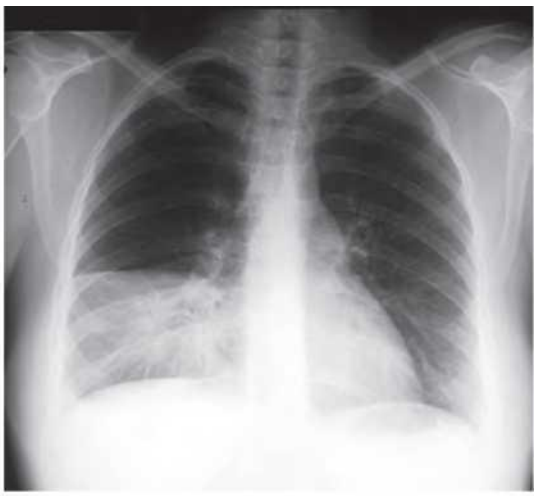

Pneumonie lobară - lob mijlociu drept.

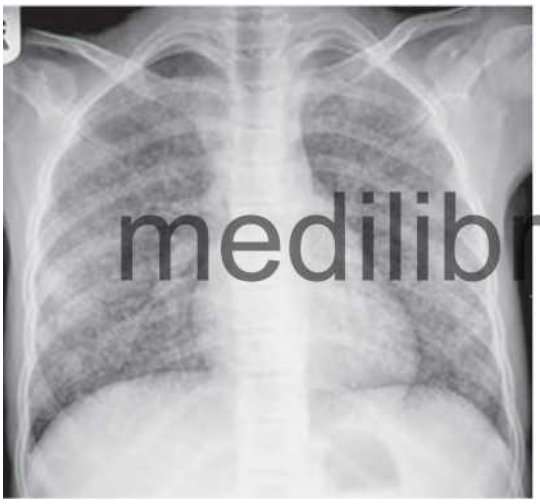

Tuberculoză **miliară. Proiecție în decubit**

lateral care prezintă nivelul lichidului cu revărsat pleural

medilibros.com

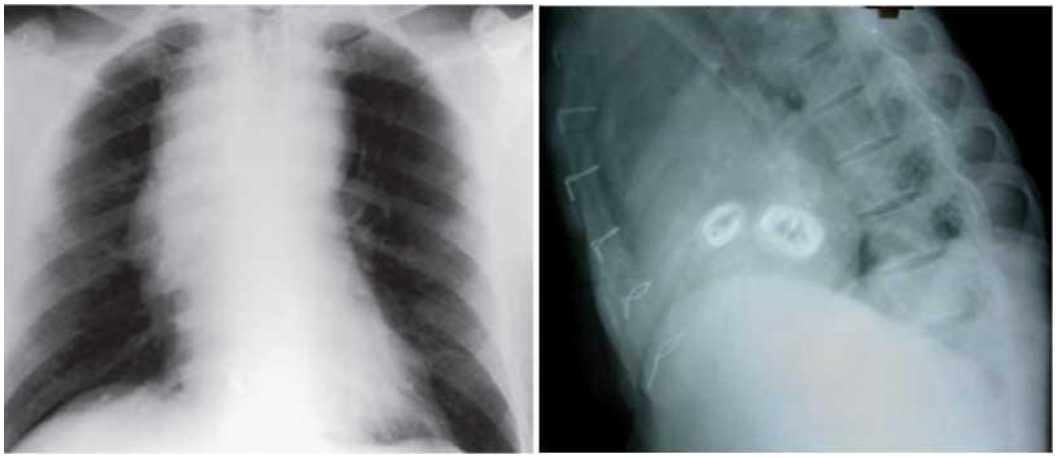

Ensanchamiento mediastínico Válvulas protésicas (aórtica y mitral)

Fig. 14.3: Radiografías de tórax

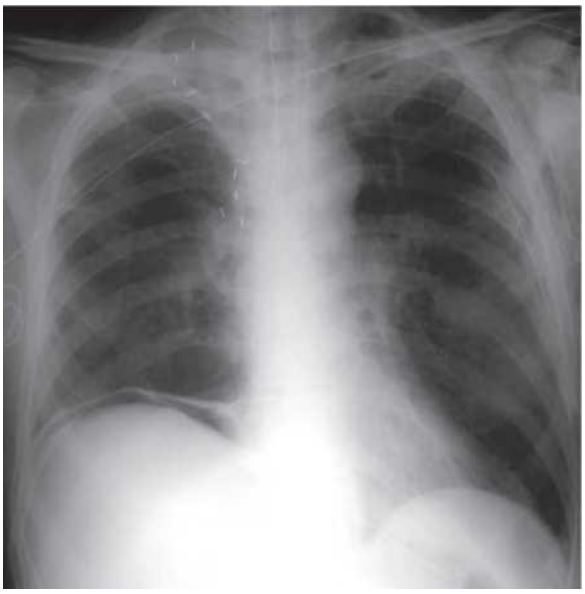

Aer sub diafragmă - perforație

Obstrucție intestinală (niveluri multiple de apă și lichide)

Fig. 14.4

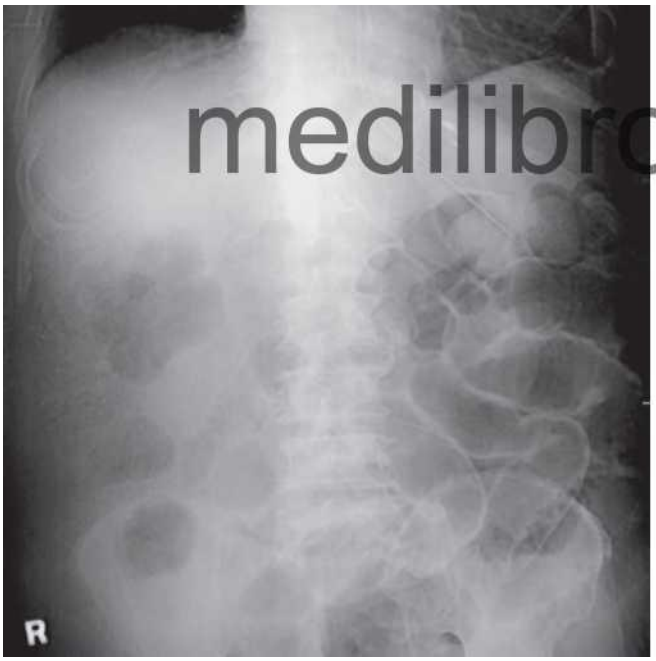

Pneumoperitoneu

Pielonefrita emfitematoasă

medilibros.com

Fig. 14.5

Figurile 14.4 și 14.5: Radiografii abdominale simple

Coloana vertebrală și pelvisul

Căutați modificări degenerative (osteoartrită), metastaze (osteolitice/osteoblastice), colaps, zone mai flexibile (osteomalacie - aspect de „tricou de rugby”), boala Paget (Fig. 14.6 până la 14.11).

Radiografie simplă a craniului
(Fig. 14.12)

Căutați următoarele:

- Fractură liniară de craniu (probabilitatea unui hematom intracranian - mai frecventă la pacienții inconștienți decât la cei conștienți)

Fig. 14.6: Calculi vezicii urinare

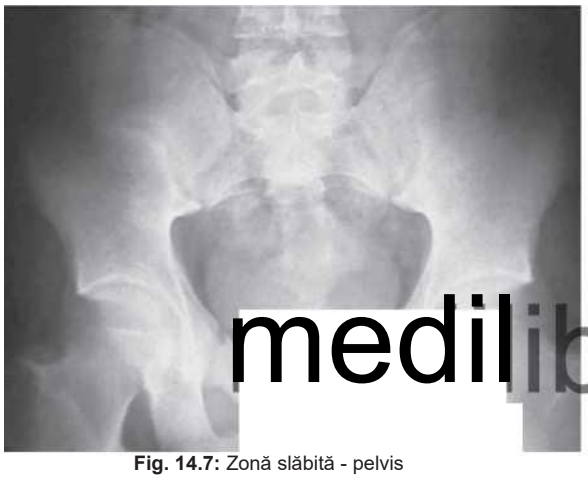

Fig. 14.7: Zonă slăbită - pelvis

Fig. 14.8: Zona de uzură - femur

Fig. 14.9: Imagine pe „tricoul de rugby"

Fig. 14.10: Metastaze multiple în pelvis

Fig. 14.11: Spondilita anchilozantă

medilibros.com

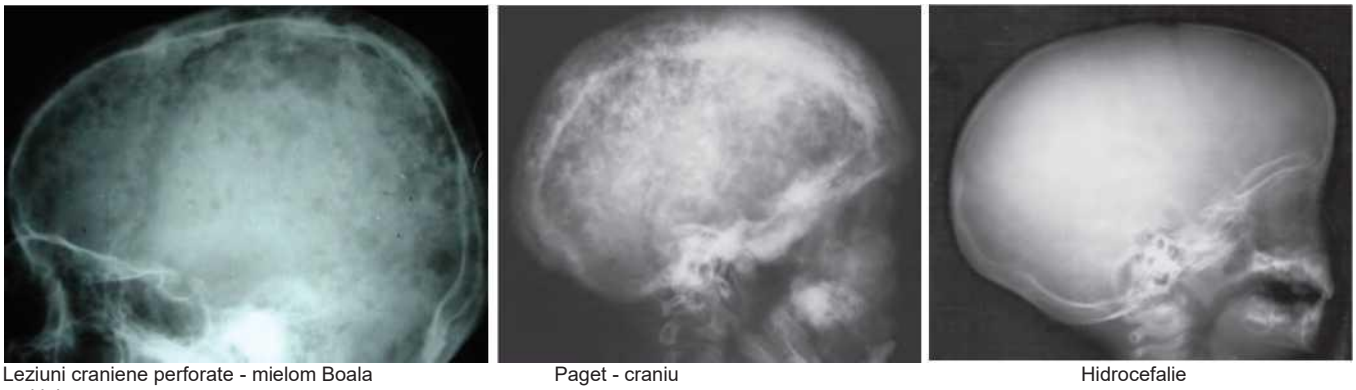

Leziuni craniene perforate - mielom multiplu | Boala Paget - craniu | Hidrocefalie

Fig. 14.12: Radiografie - craniu

Fractură de craniu deprimată (necesită ridicare)

Starea joncțiunii craniocervicale

Deviația liniei mediane a glandei pineale calcificate > 3 mm

Densitate crescută a boltei - boala Paget, fluoroză; creștere difuză a grosimii - acromegalie, talasemie

Îngroșare localizată – boala Paget, meningiom, osteomielită, leucemie, histiocitoză

Zone lucide - mielom multiplu, boala Paget (osteoporoză circumscrisă), tumori maligne, hiperparatiroidism .

Țesuturi moi

Creștere generalizată a grosimii - mâini în formă de lopă în acromegalie, degete în formă de cârnat (dactilită) în

Calcificare intracraniană

Corpul pineal, glioame, meningioame, craniofaringioame

Calcificarea „liniei de tramvai" - sindromul Sturge-Weber

Calcificare inelară - anevrism cerebral, tuberculoză, toxoplasmoză.

Scaun turcesc

Dimensiune normală - diametrul AP 11-16 mm și adâncimea 8-12 mm.

Mărire - adenom hipofizar

Eroziune clinoidă - hipertensiune intracraniană crescută

Eroziunea laminei dure a feței dorsale a șeii turcice - tumoră sau anevrism.

Sinusurile paranazale

Îngroșarea mucoasei - sinuzită cronică

Mărirea sinusurilor paranazale - acromegalie

Nivelul fluidelor - după traumatism (fractură de maxilar, fractură de bază a craniului).

Articulații periferice mici simetrice, cu excepția articulațiilor

Radiografía de Manos

artropatia psoriazică

Calcificarea țesuturilor moi - CREST - sclerodermie, dermatomiozită

inflamație pericapsulară, noduli reumatoizi, în osteoartrita.

Articulații

interfalangiene distale (IPD) - Artrită reumatoidă

Corzi ale unghiilor cu IFD și leziuni cutanate - Psoriazis

Osteoartrită - DIP (ganglioni Heberden) / Interfalangiene proximale - PIP (ganglioni Bouchard), cu osteoporoză.

Deformități

Deviație și subluxație ulnară - Artrită reumatoidă - Gât de lebădă, deformare în butonieră

Căutați sindactilie sau polidactilie - Stenoză pulmonară/DSA/Sindromul Laurence Moon-Biedl

Metacarpiene scurte - pseudo-hipoparatiroidism, sindrom pseudo-pseudo-hipoparatiroidism.

Eroziunea falangelor terminale (Fig. 14.13)

Se observă în sarcoidoză, hiperparatiroidism, sclerodermie cu „pseudoacropahie" și psoriazis.

Trabeculații groase

Anemia hemolitică cronică, boala Paget, lipidoza - sindromul Gaucher.

Fig. 14.13: Osteodistrofie renală

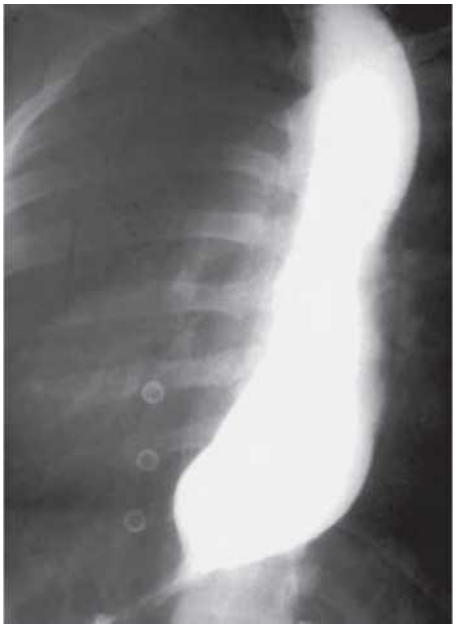

Fig. 14.14: Acalazia cardiacă

Falanga Mijlocie

Sunt indicate câteva vae de eroziune subperiostală de-a lungul cateliei radiale a oaselor .

este un semn precoce al radiației percutan parat

Aceasta

Studii despre Con

Aceste proceduri se efectuează fie cu substanță de contrast intravenoasă, fie cu substanță de contrast orală, cum ar fi bariul sau gastrografina. Substanțele de contrast intravenoase trebuie utilizate cu precauție la pacienții cu insuficiență renală și trebuie asigurată o hidratare și un debit urinar adecvate (lichide intravenoase și manitol). Substanțele de contrast intravenoase pot duce la anafilaxie, bronhospasm și edem pulmonar. Substanțele de contrast neionice, mai noi, sunt mai sigure.

Studii gastrointestinale cu contrast — înghițire cu bariu, suspensie baritată, cu urmărire prin intestinul subțire și clismă baritată. Tehnica de dublu contrast cu aer și bariu este foarte utilă pentru demonstrarea modelelor de suprafață ale mucoasei. Leziunile se vizualizează cel mai bine prin distensia peretelui intestinal — tumori, diverticuli, polipi, ulcere și fistule (Fig. 14.14).

Colangiografie: Poate fi efectuată în mai multe moduri.

Colecistografie orală - Administrați contrast oral cu 12-24 de ore înainte de studiu.

Lipsa vizualizării vezicii biliare poate indica colecistită acută, peritonită, pancreatită sau litiază biliară. Acest test nu este util atunci când bilirubina serică este crescută.

Colecistografia intravenoasă: Este utilă în cazul suspiciunii de

Colangiog ia transhepatica p CTP) cu P WlHMlKr .

investigaci es útil para demostr

Canalele dilatate în icterul obstructiv sunt contraindicații pentru

Acest test detectează o tendință la sângerare, colangită, ascită și alergii.

Colangiopancreatografie retrogradă endoscopică (ERCP): Un cateter este introdus cu ajutorul unui endoscop prin ampula lui Vater în canalul biliar comun (CBD), iar după injectarea substanței de contrast se fac radiografii. Aceasta demonstrează lezarea arborelui biliar și a canalelor pancreatice. Se recomandă profilaxia antibiotică cu ciprofloxacină 750 mg pe cale orală cu două ore înainte de procedură.

Manevre terapeutice

Sfincterotomie cu îndepărtarea calculilor din canalul biliar comun (CBD)

Dilatarea stenozei biliare benigne

Stenturi paliative pentru obstrucția tractului biliar în afecțiuni maligne.

Complicații

Colangită ascendentă
Pancreatită
Foraj
Hemoragie.

Fig. 14.15: Pielograma intravenoso

e ilibros.com

ación obtener infor-
ués de V (Fig. 14.15).

Urografie/Pielografie intravenoasă (UIV sau PIV)

Informațiile clinice bune sunt esențiale.

Nefrogramă

(Imagine a rinichilor ca urmare a difuziei contrastului prin aceștia în stadiul incipient al excreției de contrast)

Absent - Rinichi nefuncționali (infarct, GN severă)
Întârziată - Stenoză a arterei renale
Intens - În obstrucție și glomerulonefrită
Prelungit - În obstrucție, GN cronică, tromboză venoasă renală și nefrită toxică acută.

Rinichi nevizualizat:

Agenezie renală
Nefrectomie - îndepărtarea chirurgicală de-a lungul coastei a 12-a
Insuficiență renală
Ascuns de gaze intestinale sau de un abces perirenal.

Rinichi mic (< 12 cm)/Rinichi contractat (< 8 cm)

Pielonefrită cronică
Stenoza arterei renale
Atrofie renală bilaterală

Rinichi mărit (> 14 cm)

Diabetul zaharat
Tumoră renală

Pielografie retrogradă

După cateterizare, se injectează substanță de contrast în

Tromboza venei renale
Amiloidoză
Rinichi polichistici
Compensare urmată de nefrectomie contralaterală
Hidronefroză
Mielom
Limfom
Obstrucție bilaterală.

Rinichi la altitudine mică

Hepatomegalie
Transplant
Congenital.

Modele clasice

Obstrucție - Nefrografie densă prelungită, calice dilatate, megauretere
Pielonefrită cronică - Rinichi cu cicatrici în cortexul subțire și calicele din pulpă
Necroză papilară - rupturi liniare ale bazelor papilare.

uretere. Aceasta este utilă pentru detectarea oricărei obstrucții.

Vezica urinară este cateterizată și umplută cu substanță de contrast. Aceasta - evidențiază refluxul ureteral în timpul urinării, valvele uretrale posterioare și stricturile uretrale.

Cistouretrografía Miccional

Angiografie

Pentru imaginea aortei, a arterelor principale și a ramurilor acestora
Pentru a demonstra stenoza aterosclerotică, tromboza, embolia
Pentru detectarea anevrismelor, fistulelor AV, malformațiilor angiomatoase
Pentru a delimita tumorile
Intervenții - dilatare cu balon (angioplastie), embolizare.

Angiografie cardiacă: Pentru a demonstra patologiile cardiace și leziunile valvulare.

Angiografie coronariană: Pentru a decide între angioplastie și intervenția chirurgicală de revascularizare coronariană.

Angiografie pulmonară: Pentru detectarea emboliei, a anomaliilor vasculare, evaluarea presiunii arteriale în inima dreaptă și intervenția în embolia pulmonară masivă.

Angiografie cerebrală (carotidă/cu patru vase): Pentru cuantificarea stenozei aterosclerotice și detectarea anevrismelor și malformațiilor auriculoventriculare; pentru proceduri intervenționale.

Angiografie renală: Pentru investigarea hipertensiunii renale și pentru embolizarea tumorilor vasculare.

Angiografie viscerală selectivă: Pentru localizarea locului sângerării, cu perfuzie selectivă de medicamente sau material embolic în vasul hemoragic și pentru evaluarea vascularizației tumorale.

Angiografia este utilizată și în bolile vasculare periferice.

Scanarea radioizotopilor

Imaginile oricărui organ din corp pot fi obținute utilizând - izotopi selectivi specifici organului.

„Zone reci" - Țesutul tumoral nu absoarbe izotopi.

„Zone fierbinți" - Țesutul tumoral poate absorbi mai mulți izotopi.

Scaner cardiac

Tc ^{99} (Tehnețiu) - Este util pentru demonstrarea dimensiunii și funcției camerelor de ejecție), modificări

Scanare MUGA (Datele mele sunt sincronizate cu ECG-ul pentru a crea o imagine dinamică a funcției cardiace. Acest test poate fi efectuat în repaus și în timpul efortului. Nu este potrivit atunci când pacientul are ritmuri rapide și neregulate. Concentrația izotopilor este (gasto cardiaco, fracción de cea mai mare în miocardul le la motilidad, y cortocircuitos recent afectat (24-72 de cultigated aquisition) – La recolec ore) cu scanare pirofosfat marcat cu Tc- ^{99m}.

Taliu- scanare ^{291} - Este absorbit de miocardul normal. Zona unui infarct acut (mai puțin de 12 ore) apare „fierbinte", iar în timpul exercițiilor fizice, zona ischemică/infarctată apare „rece", dar zona ischemică revine la normal după repaus.

Scanare cerebrală cu Tc ^{99}

Acest test a fost folosit anterior pentru a exclude metastazele cerebrale. Testul nu este fiabil și a fost înlocuit de tomografii computerizate și RMN-uri.

Scaner de ventilație/perfuzie (scaner V/Q)

Scintigrafia de perfuzie pulmonară (scanare Q) se efectuează utilizând macroagregate de albumină sau microsfere marcate cu Tc ^{99} (Fig. 14.16).

Hipoperfuzia cauzată de embolia pulmonară apare ca o zonă rece. Hipoperfuzia cauzată de alte cauze, cum ar fi pneumonia, tuberculoza, chisturile și colapsul, nu poate fi diferențiată.

Scanarea ventilatorie (V-scan) se efectuează după inhalarea de materiale radioactive, cum ar fi xenonul (Xe ^{133}) sau kriptonul (Kr ^{81}).

În embolia pulmonară, scintigrafia Q arată un defect de umplere, în timp ce scintigrafia V va fi normală.

Technețiul-99m este utilizat pentru diagnosticarea cancerelor osoase, în special cele de tiroidă, rinichi, sân, plămâni și

ESCANEO DE PERFUSIÓN DEL MIOCARDIO ESCANEO TECHNITIUM

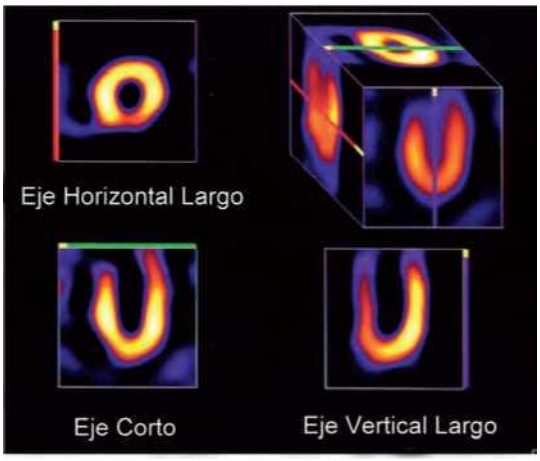

Fig. 14.16: Patrón normal de perfusión

prostată. Leziunile benigne, cum ar fi osteoartrita, artrita reumatoidă, displazia fibroasă și fracturile, ocupă, de asemenea, izotopi și pot interfera cu diagnosticul afecțiunilor osoase metastatice.

Scaner renal

Tc $_9$ $^{9-}$ DTPA (acid dietilentriaminpentacetic) este utilizat pentru evaluarea funcției renale, a fluxului sanguin renal, estimarea RFG și evaluarea sistemului de colectare.

Los comple de fosfato marcado zan para de tar metástasis en los

Tc ^{99} - DMSA Acidul dimercaptosuccinic (acidul dimercaptosuccinic) este utilizat pentru imagistica cortexului renal. Un consum mai mic al izotopului se observă în pielonefrita cronică, uropatia obstructivă și tuberculoză. Tumorile și chisturile apar ca defecte de umplere.

I ^{131} -Hipuran este util și pentru evaluarea funcției renale, deoarece este complet excretat.

Scanare suprarenală

Imaginile sunt obținute folosind Se ^{79} -colesterol și evidențiază tumori care cauzează sindroamele Cushing și Conn. Nu pot evidenția o tumoră suprarenală cauzată de feocromocitom.

Scintigrafia cu metaiodobenzilguanidină (MIBG) relevă - feocromocitom, precum și metastaze ale tumorilor suprarenale.

medilib os.com

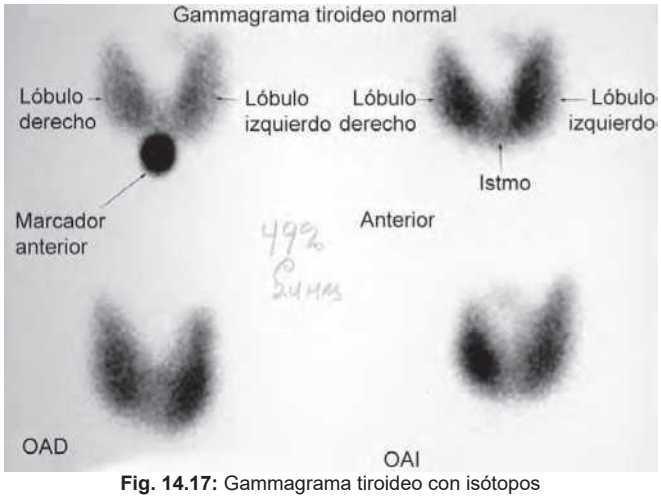

Fig. 14.17: Gammagrama tiroideo con isótopos

Scaner hepatobiliar

Tc $^{-99}$ este utilizat pentru imagistica ficatului. Leziunile masive cu diametrul mai mare de 2 cm, cum ar fi tumorile, chisturile, abcesele și hematoamele, apar ca zone reci.

explorar la vía biliar. Si no se visualiza la vesícula biliar _____ la función.
puede ser a causa de una colecistitis aguda o por una obstrucción del conducto cístico. Si nose
excreta en el | \
duodeno puede ser consecuencia de una atresia biliar.

Tc ^{99} - **HIDA** (acidul hepato-iminodiacetic) este utilizat pentru

Scintigrafie tiroidiană (Fig. 14.17)

Se poate face folosind fie Tc- ^{99m} -pertehnetat, fie I- ^{125} pentru a evalua nodulii (25% dintre nodulii reci solitari sunt maligni). Este foarte util pentru localizarea țesutului tiroidian ectopic.

Testele funcționale tiroidiene și ecografia, împreună cu izotopii, pot ajuta în diagnosticarea adenomului hiperfuncțional, a gușei multinodulare, a nodulilor toxici și a bolii Graves.

Este util să se facă diferența între miocardul hibernant și cel

Scaner de leucocite

Indiul sau technețiul marcate periferic pe leucocite oferă un mecanism neinvaziv pentru localizarea puroiului ocult și, de asemenea, pentru monitorizarea activității inflamatorii în afecțiunile intestinale (boala Crohn și colita ulcerativă).

Scaner cu Gallium67

Este foarte util pentru localizarea abceselor care se dezvoltă de 5-10 zile și a leziunilor inflamatorii cronice. De asemenea, este util în evaluarea răspândirii neoplasmelor și limfoamelor, în special în mediastin.

Amiloidoza poate fi diagnosticată utilizând proteina P amiloidă radiomarcată.

Diagnosticul cu ultrasunete este o tehnică neinvazivă recent dezvoltată, care poate oferi informații clinice valoroase și reprezintă adesea prima linie de investigație pentru abdomen, inimă, sistemele arteriale și venoase, tiroidă, orbită și ochi,

Tomografie cu emisie de pozitroni (PET)

Acest test este cel mai util pentru detectarea faptului dacă o celulă este vie, funcțională și starea fluxului sanguin. Se injectează molecule marcate cu radionucleotide emițătoare de pozitroni și se obțin imagini 3D pentru a evalua aportul de sânge (amoniac marcat) și metabolismul glucozei (fluorodeoxiglucoză-FDG).

Tumori recurente

După radioterapie, tomografia cu emisie de pozitroni (PET) este extrem de importantă pentru diferențierea dintre moartea celulară și recurența tumorii. Aceasta ajută la planificarea tratamentului ulterior, cum ar fi determinarea necesității radioterapiei stereotactice.

Cardiología

mort . Prezența unui metabolism normal al glucozei cu flux sanguin scăzut indică un miocard hibernant.

PCI (procedurile coronariene invazive), cum ar fi angioplastia, ar putea îmbunătăți alimentarea cu sânge și

^{3} ■ I

Este foarte util pentru diagnosticarea demenței cu mult înainte de apariția simptomelor.

Demența Alzheimer - hipometabolism simetric în lobii parietali și temporali.

Demența Pick - hipometabolism care afectează lobii frontali.

Scanarea PET este utilă și pentru identificarea focarelor epileptogene atunci când nu există leziuni anatomice evidente prin RMN/CT.

PET-ul este foarte scump și este utilizat în principal în cercetare.

Ultrasonido

ovare și leziuni testiculare.

Este sigur, nedureros, ieftin, convenabil, repetabil și nu necesită radiații ionizante.

Scanare abdominală (Fig. 14.18)

Dimensiunea și textura ficatului - mărirea steatozei
steatoase/ficat cirotic redus/chisturi sau tumori

Sistem biliar - canale dilatate în obstrucție
- tumoră/calcul

Abces hepatic

Metastaze hepatice

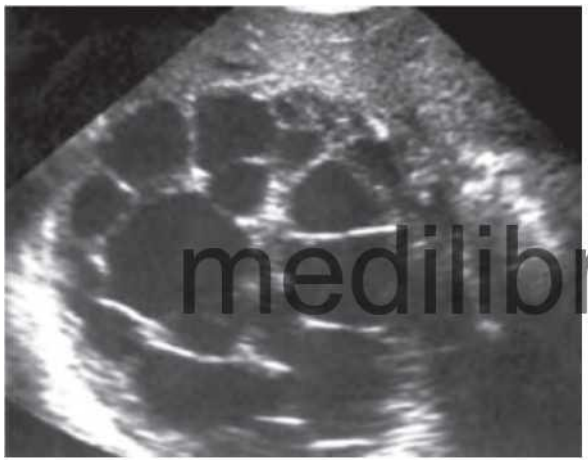

Chist hidatic - ficat

Calculi biliari

medilibros.com

Pancreas calcificat

Pietre la rinichi

Fig. 14.18: Ecografie - Abdomen

Organ	*Hiperecogen*	*Hipoecogen*	*Anecoic*
Ficat	Calculi, metastaze, granuloame, ciroză, hemangioame	Metastaze, abcese	Chisturi, abcese
Splină	Hemangioame, granuloame	Hematoame, limfoame, metastaze	Chisturi, abcese
Vezică biliară	Pietre, polipi	Carcinom, empiem	Colecistită, abcese
Rinichi	Pietre, lipoame, angioame	Abcese, metastaze, cancer	Chisturi, dilatarea sistemului pelvico-caliceal
Pancreas	Pancreatită cronică, calculi biliari	Pancreatită acută, carcinom	Abcese, chisturi, pseudochisturi

3. Splina - dimensiune, dovezi de hipertensiune portală, tromboză a venei splenice
4. Vezică biliară - îngroșarea peretelui, polipi, calculi biliari
5. Pancreas - pseudochisturi, abcese, tumori, calculi; Rinichi
6. - măriți sau micșorați, calculi, hidronefroză, boală polichistică, leziuni în masă, leziuni suprarenale
   Anevrisme ale aortei și ale marilor vase
7. Studii Doppler ale venelor portale și splanhnice – pentru a
8. evalua direcția fluxului și a exclude tromboza. Pentru a monitoriza sarcinile normale și anormale.
   Pentru a controla creșterea și dezvoltarea plantei
9. Localizarea placentei

III I^\

I

Pentru a identifica un aminoacid azoic (1'mbaAzo^ctopcl III)
Leziuni ale masei ovariene, inclusiv PCOS (sindromul ovarelor polichistice).
Leziuni ale masei uterine
Dimensiune testiculară, leziuni tumorale, hidrocel.

Ecocardiografie

Această tehnică neinvazivă oferă o multitudine de informații anatomice și fiziologice despre inimă. Este sigură, nedureroasă, repetabilă, ieftină și nu utilizează radiații ionizante. Toate echipamentele moderne oferă următoarele - servicii:
Mod M
Ecocardiografie în mod B sau bidimensională
Doppler pulsat
Doppler continuu
Doppler color

Ecocardiografia în mod M: Oferă o vedere limitată a inimii. Permite măsurarea dimensiunii camerei, evaluarea valvei și evaluarea mișcării peretelui. Structurile cardiace din apropierea traductorului sunt afișate în partea superioară a discului, iar structurile îndepărtate sunt afișate în partea inferioară (în ecocardiografia transtoracică în mod M, structurile din partea dreaptă poziționate anterior sunt afișate

la parte superior y las estructuras izquierdas colocadas posteriormente aparecen en la parte inferior, y el orden se invierte en el ecocardiograma trans-esofágico).

în *ecocardiografia în mod B sau bidimensională).*
Este util în diagnosticarea cardiopatiilor congenitale, cum ar fi
Defecte septale
Boala valvulară congenitală
Relația dintre marile vase și camerele cardiace
Imagistica fetală pentru diagnosticul prenatal al cardiopatiilor congenitale
Poziție incorectă a inimii
Evaluează hipertrofia camerelor cardiace, dilatarea, disfuncția sistolică și diastolică, tipul de

ar - congenital, reumatic-

Pentru diagnosticul endocarditei infecțioase - vegetație cu dimensiunea > 2 mm
Pentru a diagnostica îngroșarea pericardică, revărsatul și tamponada cardiacă iminentă
Util pentru evaluarea și diagnosticarea bolilor coronariene (inclusiv ecocardiografia de stres și testarea farmacologică de stres)
Ecocardiografia Doppler este utilizată pentru a evalua direcția și viteza fluxului sanguin în inimă și în marile vase (pentru a detecta șunturi, leziuni regurgitante și pentru a cuantifica stenoza valvulară).
Datele de flux colorat, atunci când sunt suprapuse peste ecocardiografia în mod B, oferă informații calitative mai utile. Se atribuie un cod de culoare, unde roșul indică fluxul spre traductor, iar albastrul indică fluxul care se îndepărtează de acesta.

Scintigrafie tiroidiană

Este util pentru măsurarea dimensiunilor tiroidei și, de asemenea, pentru diferențierea chisturilor, nodulilor/tumorilor.
Nu este util pentru diferențierea nodulilor benigni de cei malign.

Órbita y Ojos

• Ayuda a la localización de cuerpos extraños

Evaluarea dezlipirii de retină și coroidă
Evaluarea leziunilor ocupante de spațiu retroorbital.

Vene și artere mari

Evaluarea fluxului sanguin la nivelul extremităților
Pentru a evalua magnitudinea trombozei.

Tehnici speciale

Ecocardiogramă transesofagiană pentru evaluarea leziunilor și vegetațiilor valvei mitrale în endocardita infecțioasă
Ecografie transvaginală pentru studiul leziunilor uterine și ovariene.
Ecografie transrectală pentru evaluarea leziunilor prostatice și rectale.
Ecografie intravasculară – utilizată pentru studierea extinderii plăcii; are un rol clinic în angioplastia coronariană și plasarea stentului
Ecografie endoscopică - Evaluarea profunzimii de penetrare a mucoasei în cancer și, prin urmare, utilă în stadializare (cancer de esofag, stomac, colon și rect).

Tomografie computerizată (CT)

Fasciculul de raze X se mișcă în jurul pacientului pe o traiectorie circulară, iar secțiunile pot fi realizate la diferite niveluri. Imaginile detaliate sunt construite din datele de absorbție a razelor X cu ajutorul unui computer. Tomografia computerizată (CT) este foarte utilă la pacienții cu accident vascular cerebral pentru a diferenția între un infarct și o hemoragie, deoarece modalitățile de tratament diferă . În traumatismele severe cu traumatism cranio-cerebral, CT este cea mai importantă modalitate de imagistică pentru investigare.

Tomografia computerizată (CT) se efectuează cu sau fără substanță de contrast. CT-ul cu substanță de contrast este util în abdomen, pelvis și creier. Ajută la delimitarea intestinului în tractul gastrointestinal și la evaluarea vascularizației leziunilor tumorale în creier și la efectuarea angiografiei carotidiene sau cu patru vase.

Măsurătorile densității sunt esențiale pentru diferențierea chisturilor, tumorilor și hematoamelor. Acestea sunt exprimate în unități Hounsfield. (Apa este 0, osul este +1000, aerul este -1000 unități, grăsimea este de la -50 la -150 și variază pentru alte țesuturi în funcție de densitatea lor.)

Tulburările sistemului osos sunt observate mai detaliat la tomografia computerizată.

Tomografie computerizată a creierului

Tomografia computerizată este utilă pentru diagnosticarea și evaluarea diferitelor leziuni:

• Fractură care implică bolta sau baza craniului
• Infarct (zonă cu atenuare scăzută, cu sau fără efect -a ^a) și hemoragie (leziune cu densitate mare), edem cerebral sau eveniment cerebrovascular datorat diferitelor

tipuri de comă metabolică

• Leziuni în masă, cu sau fără deplasare a liniei mediane

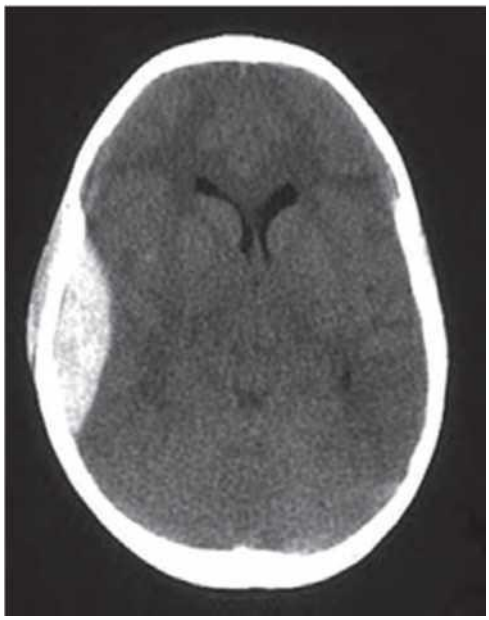

Fig. 14.19: Hematoma extradural

• Hidrocefalia - ventrículos dilatados con surcos borrados y adelgazamiento de la corteza
• Hematom extradural sau subdural cu densitate mare în faza acută (Fig. 14.19)
• Hematom subdural cronic cu densitate mică
• Diverse tipuri de leziuni cerebeloase
• Scleroză multiplă și leziuni metastatice
• Atrofie cerebrală - proeminența șanțurilor și atrofia girusurilor.

Tomografie computerizată toracică (Fig. 14.20)

• CT-ul de înaltă rezoluție este testul de elecție pentru diagnosticul bronșiectaziei
cancerului pulmonar primar , pleural și mediastinal
• Pentru diagnosticarea metastazelor la nivelul plămânilor sau pleurei
• Pentru detectarea bolilor pulmonare infiltrative
• Pentru diagnosticarea emboliei pulmonare
• Evaluarea bolilor pulmonare interstițiale.

Angiografie CT

Angiografia este un test medical minim invaziv care ajută medicii să diagnosticheze și să trateze bolile. Angiografia utilizează una dintre cele trei metode

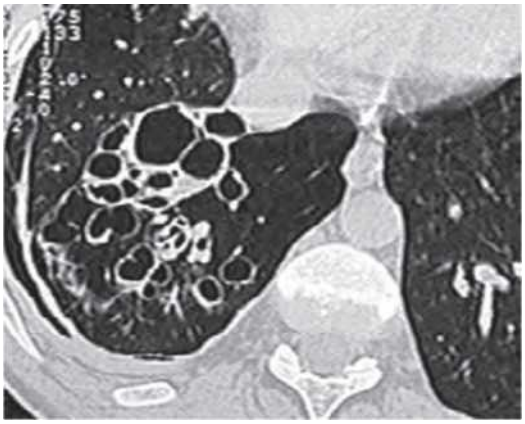

Bronșiectazie

Carcinom bronhogenic cavitant

Fig. 14.20: Tc de Tórax *(cont...)*

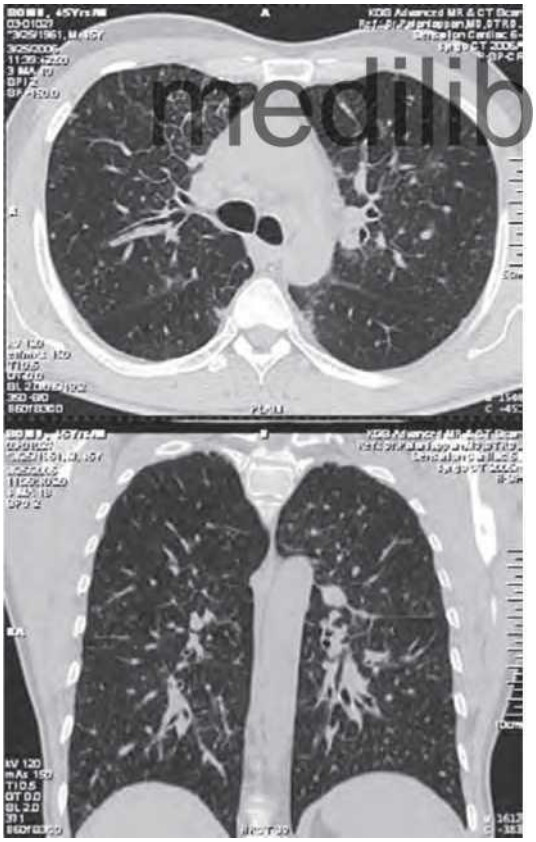

Linfangitis carcinomatosa

Embolia pulmonar

Pneumotorax unilateral drept
Notă: Vezica biliară ruptă la vârful plămânului este indicată prin săgeți.

Fig. 14.20: Tc de Tórax *(cont...)*

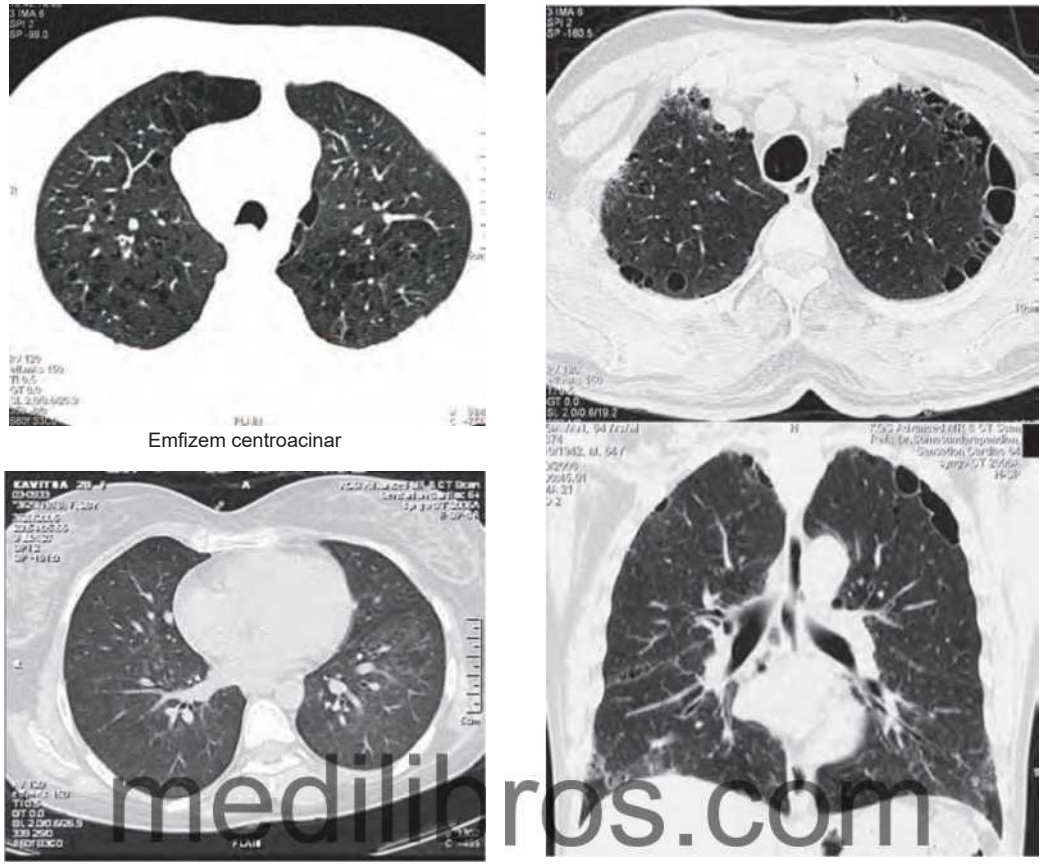

Emfizem centroacinar

Pneumonia cu Pneumocystis

Emfizem paraseptal

medilibros.com

Fig. 14.20: CT toracic

tehnologii de imagistică și, în unele cazuri, un material de contrast pentru a produce imagini ale principalelor vase de sânge din întregul corp.

Angiografia se efectuează folosind:

Radiografii cu catetere

Tomografie computerizată (CT)

imagistica prin rezonanță magnetică (IRM)

Tomografia computerizată (CT) utilizează echipamente speciale cu raze X pentru a produce imagini multiple și un computer pentru a le îmbina în vederi multidimensionale. În angiografia CT (CTA), tomografia computerizată cu substanță de contrast produce imagini detaliate ale vaselor de sânge și ale țesuturilor.

Zonele corpului, inclusiv:

Creier

Rinichi

Pelvis

Picioare

Plămâni

Inimă

Gât

Abdomen

Identifică boli și anevrisme la nivelul aortei, atât în torace, cât și în abdomen, sau în alte vase de sânge importante.

Detectează boala aterosclerotică a arterei carotide a gâtului, care poate limita fluxul sanguin către creier și poate provoca un accident vascular cerebral .

Identificați un anevrism mic sau o malformație arteriovenoasă în creier.

Detectează boala aterosclerotică care a cauzat boli vasculare periferice și ajută la pregătirea pentru intervenție endovasculară sau intervenție chirurgicală.

Indică o boală a arterelor renale sau vizualizează fluxul sanguin pentru pregătirea unui transplant de rinichi.

Acesta ghidează radiologii intervenționali și chirurgii în repararea vaselor de sânge bolnave, cum ar fi implantarea de stenturi sau evaluarea stentului post-implantare.

Detectează leziunile uneia sau mai multor artere din gât, piept, abdomen, pelvis sau membre la pacienții cu traumă.

Evaluați arterele care alimentează o tumoră înainte de intervenții chirurgicale sau alte proceduri, cum ar fi chemoembolizarea sau radioterapia internă selectivă.

Identifică o disecție sau o divizare a aortei toracice sau abdominale sau a ramurilor sale principale.

Arată extinderea și severitatea aterosclerozei în arterele coronare și planul pentru o operație chirurgicală, cum ar fi revascularizarea sau bypass-ul coronarian.

Probă de sânge prelevată din anumite vene din corp - pentru a detecta orice boală endocrină.

Examinați arterele pulmonare pentru embolie.

Beneficii

Angiografia poate elimina necesitatea intervenției chirurgicale. Dacă intervenția chirurgicală este încă necesară, aceasta poate fi efectuată cu o precizie mai mare.

Angiografia CT este capabilă să detecteze îngustarea vaselor de sânge la timp pentru a efectua terapia corectivă.

Angiografia CT oferă mai multe detalii anatomice mai precis decât imagistica prin rezonanță magnetică (IRM).

" 0 '

001110

Mulți pacienți pot fi supuși unei angiografii CT în loc de o angiografie convențională cu cateter .

Comparativ cu angiografia cu cateter, care implică plasarea unui cateter (tub de plastic) și injectarea de substanță de contrast într-o arteră sau o venă mare, angiografia CT este o procedură mult mai puțin invazivă și mai confortabilă pentru pacient.

Această procedură este o modalitate utilă de a detecta bolile arteriale, deoarece este mai sigură și necesită mai puțin timp decât angiografia cu cateter și este rentabilă. De asemenea, este mai puțin inconfortabilă, deoarece substanța de contrast este injectată într-o venă din braț, mai degrabă decât într-o arteră mare din zona inghinală.

Nu rămâne radiație în corpul pacientului după o tomografie computerizată.

Radiografiile folosite în tomografia computerizată nu au efecte secundare.

Riscuri

Există întotdeauna o mică probabilitate de cancer din cauza expunerii excesive la radiații. Cu toate acestea, beneficiul unui diagnostic precis depășește cu mult riscul.

Dacă aveți antecedente de alergie la substanța de contrast pentru radiografie, radiologul vă poate recomanda administrarea de medicamente speciale cu 24 de ore înainte de angiografia CT pentru a reduce riscul unei - reacții alergice. O altă opțiune este efectuarea unui examen diferit, care nu necesită injectarea de substanță de contrast.

Dacă o cantitate mare de contrast se scurge din vasul injectat și se răspândește sub piele unde

Dacă se introduce perfuzie intravenoasă , este foarte puțin probabil să apară leziuni ale pielii sau ale vaselor de sânge și nervilor. Dacă simțiți durere în această zonă în timpul injectării substanței de contrast, trebuie să informați imediat tehnicianul.

Femeile ar trebui să își informeze întotdeauna medicul și tehnicianul radiolog sau tomografist dacă există vreo posibilitate de a fi însărcinate.

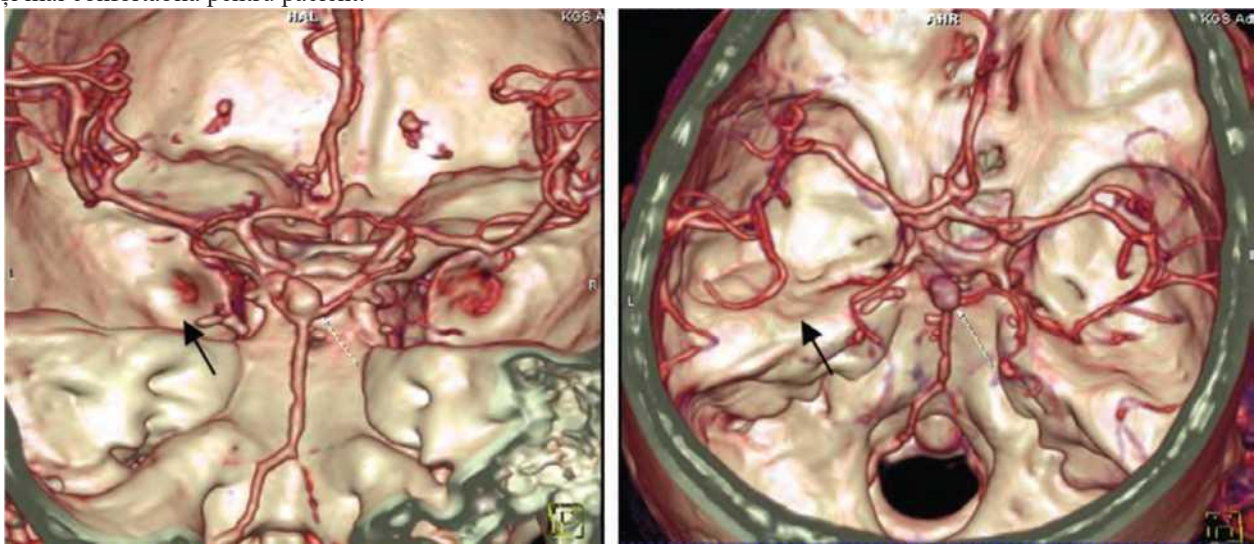

Fig. 14.21: Angiografie CT 3D a craniului; săgeata indică un anevrism al arterei bazilare

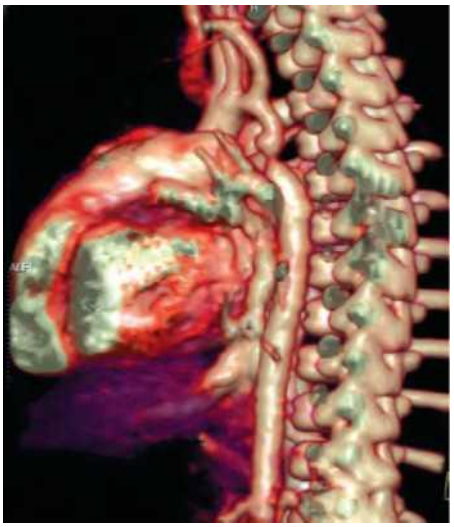

Fig. 14.22: Angiografie CT 3D a toracelui și abdomenului cu reconstrucție MP ; Săgeata arată coarctația de aortă la originea aortei toracice.

Fig. 14.23: Angiografia CT renală (arteriografia) în 3D cu - reconstrucție MP arată 2 artere renale drepte din aortă și o obstrucție a arterei renale stângi la rădăcină

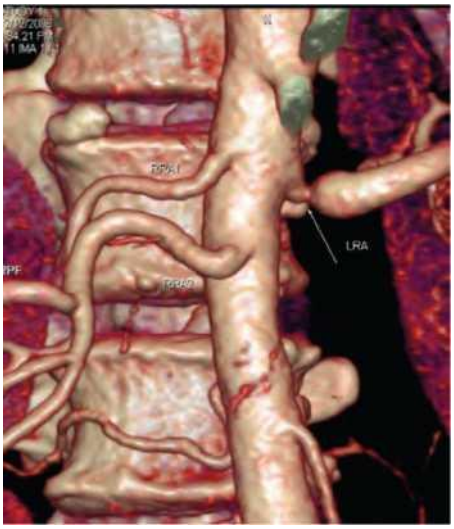

Mamele care alăptează trebuie să aștepte 24 de ore după injectarea intravenoasă a substanței de contrast înainte de a relua alăptarea.
Riscul unei reacții alergice severe la substanța de contrast care conține iod este extrem de rar, iar departamentele de radiologie sunt bine echipate pentru a le gestiona.
Angiografia coronariană se efectuează folosind tehnologia cu 64 de secțiuni.
Se injectează 80 ml de iodixanol într-o venă antecubitală cu un debit de 5 ml/s, urmat de un bolus de 50 ml de soluție salină.
Timpul de scanare este în general mai mic de 15 secunde, iar perioada totală de studiu este mai mică de

Corul de angiografie ^ m P sau T C * Principalele contraindicații sunt alergia **(**
Figurile 14-21 până la **14-24)** **contrastul iodat** și insuficiența **renală severă**

• Această tehnologie are o specificitate și o sensibilitate de
Se usan TC multi-corte 95%, cu o valoare predictivă pozitivă de 85% și o valoare predictivă negativă de 99%.

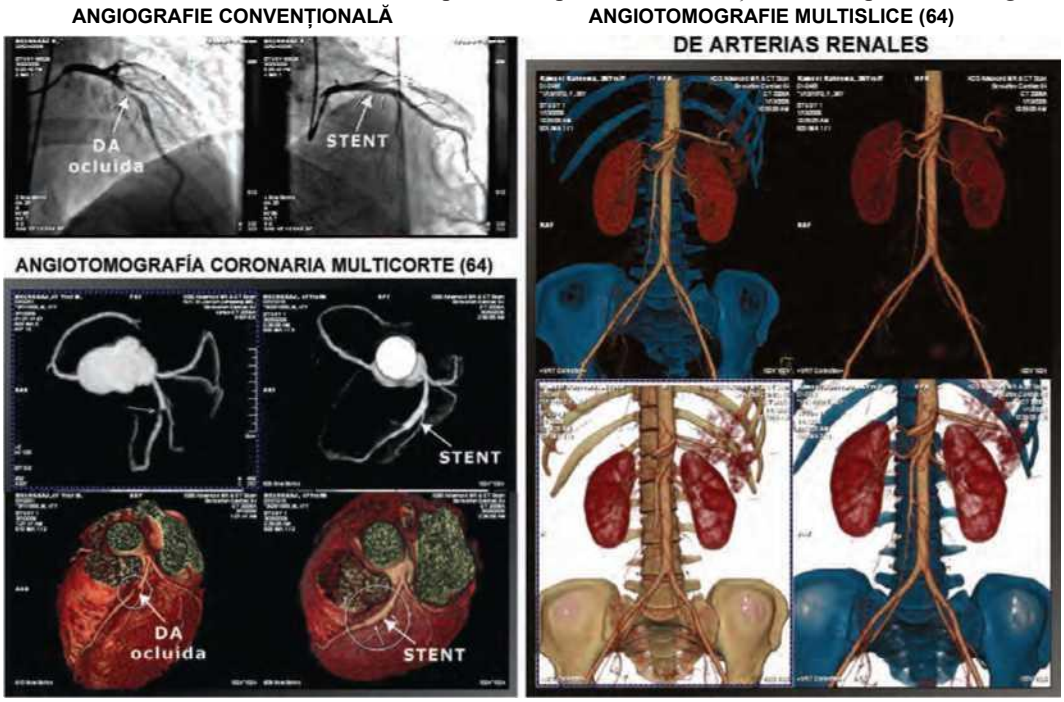

Fig. 14.24: Angiografie CT cu 64 de secțiuni

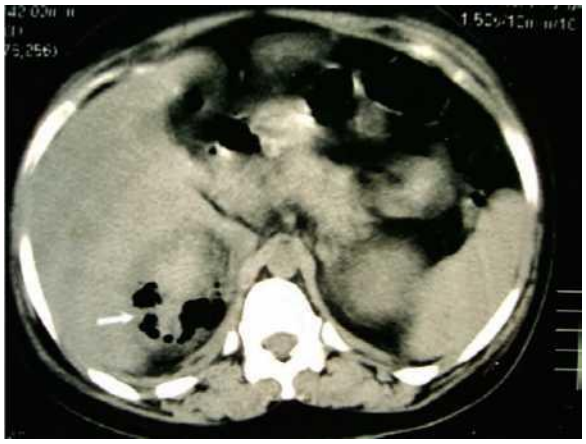

Pielonefrita emfizematoasă

Abces hepatic amibian

Pancreatită calcificată cronică. Observați calcificările curbilinii pe tomografia computerizată.

Sacroileită - artrită seronegativă

Fig. 14.25: Tomografie computerizată a abdomenului și pelvisului

Calcificarea extinsă a peretelui arterial interferează cu evaluarea corectă a vaselor.

CT - Abdomen (Fig. 14.25)

Pentru evaluarea precisă a patologiei la persoanele obeze
Pentru detectarea leziunilor mici nedetectate prin ecografie
Pancreasul și afecțiunile sale sunt mai bine vizualizate
maselor renale și suprarenale
Evaluarea limfadenopatiei para-aortice și retroperitoneale
CT-ul helicoidal este util în organele solide, structurile retroperitoneale și obstrucția intestinului subțire sau gros.
Pentru monitorizarea procedurilor invazive
- biopsii, plasarea de tuburi de drenaj

Se utilizează în stadializarea tumorilor maligne abdominale și hematologice.

Imagistica prin rezonanță magnetică (IRM)

RMN-ul utilizează turbulența indusă de rezonanța protonică în țesutul corporal în cadrul unui câmp magnetic uniform. O imagine poate fi construită în orice plan ales folosind energie de radiofrecvență pulsată. Imaginile RMN sunt construite din rata de descreștere sau relaxare a rezonanței protonice, fie longitudinal, fie transversal față de câmpul magnetic.

Fig. 14.26: Imagistică prin rezonanță magnetică

Fig. 14.28: Metastaze multiple la nivelul coloanei vertebrale

Fig. 14.27: Coloana vertebrală a lui Pott

Imagini $_{T1}$ - Reflectă timpul necesar protonilor pentru a reveni la axa inițială a câmpului.
Imagini $_{T2}$ - Momentul în care protonii devin defazați.
Imaginile $_{T1}$ oferă imagini anatomice bune și sunt utile și pentru diferențierea structurilor chistice sau solide.

p Oo adas în T2 $_{sunt}$ utile pentru formarea ; Sângele în mișcare
și luminoase pe secvențe de ecou de gradient
(GRE) și este posibilă reconstituirea morfologiei vaselor
vase de sânge. Această tehnică este foarte utilă în angiografia
neinvazivă a diferitelor organe. Sensibilitatea imaginilor
RMN este sporită prin secvențe giro-eco și utilizarea
substanței de contrast cu gadoliniu (un element rar al
pământului) (Fig. 14.26 până la 14.32).

Avantajele RMN-ului

Nu există radiații.
Pentru a obține imagini în orice plan - sagital/coronal/axial
Angiografie neinvazivă (cerebrală, coronariană, renală și
periferică)

Caracteristici diferențiale între imagini
în T1 și $_{T2}$

Structuri	*Imagine în T1*	*Imagine T2*
Apă	Negru	Alb (strălucitor)
Grăsime	Alb (strălucitor)	Alb
Aer	Negru	Negru
Mușchi	Gri	Gri închis
Tendoane/ ligamente	Negru	Negru
Os	Negru	Negru
Tumori	Gri	Alb

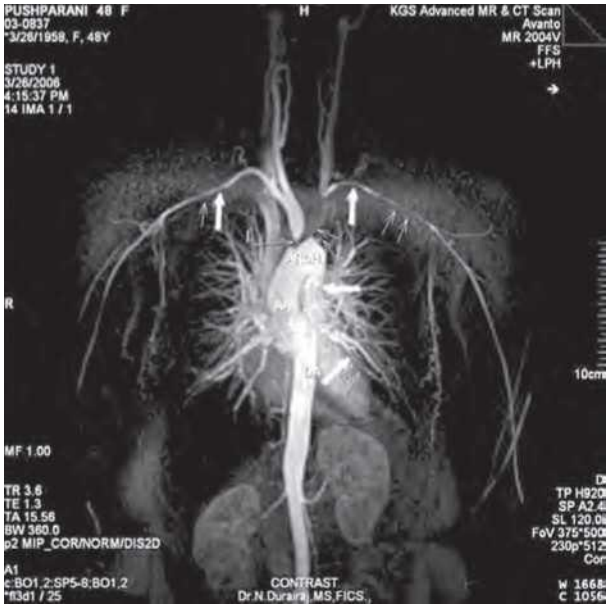

Fig. 14.29: Arterita Takayasu - angiografie RM (subclavie bilaterală și PA)

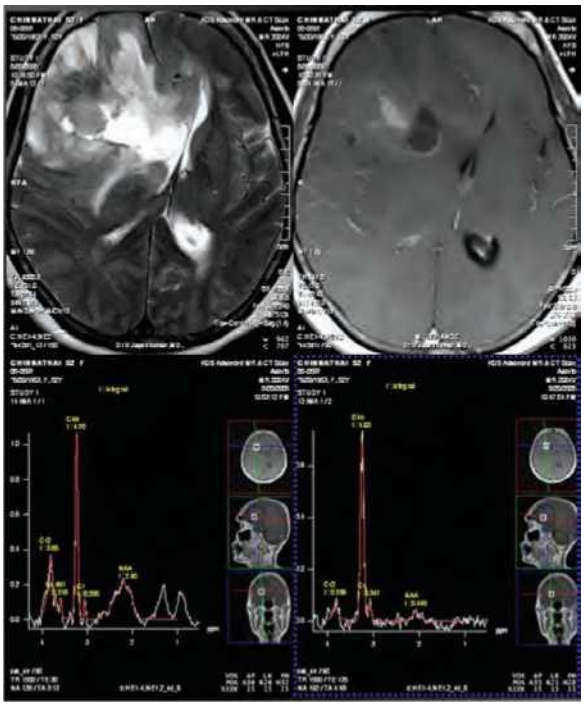

Fig. 14.31: Glioblastom multiform - Spectroscopie RMN care prezintă vârfuri de colină cu NAA (NAA-N-acetilaspartat)

medilibros.com

Fig. 14.30: Tuberculom - cerebel

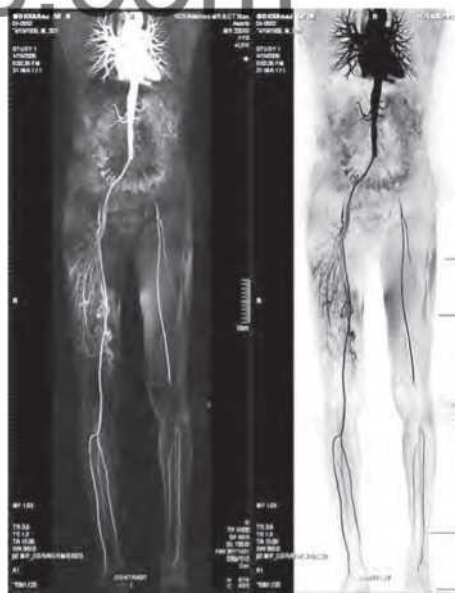

Fig. 14.32: Angiografie RMN - boală iliofemurală

Cele mai bune imagini ale creierului/măduvei spinării/aortei/venei cave
Vizualizarea fosei posterioare/joncțiunii craniocervicale
Imagistică îmbunătățită pentru leziunile țesuturilor moi.
Imagistică îmbunătățită a pancreasului, glandelor suprarenale, arborelui biliar și leziunilor pelvine.
Urografie RMN - pregătirea intestinului nu este necesară și poate fi efectuată chiar dacă funcția renală este afectată (se evidențiază dilatarea sistemului).

pielocaliceală chiar și în prezența funcției renale afectate). Urografie prin RMN - obstrucția extrinsecă a tractului urinar este mai bine vizualizată decât în IUV (ecografie intravasculară).

RMN de difuzie (Fig. 14.33)

Imagistica ponderată prin difuzie (DWI) este o tehnică RMN care se bazează pe analiza contrastului mișcării microscopice a apei. Leziunile cu difuzie restricționată apar luminoase, în timp ce structurile cu difuzie mai mare, cum ar fi lichidul cefalorahidian (LCR), apar întunecate. Este utilizată pentru detectarea și evaluarea accidentului vascular cerebral ischemic în stadiile sale incipiente.

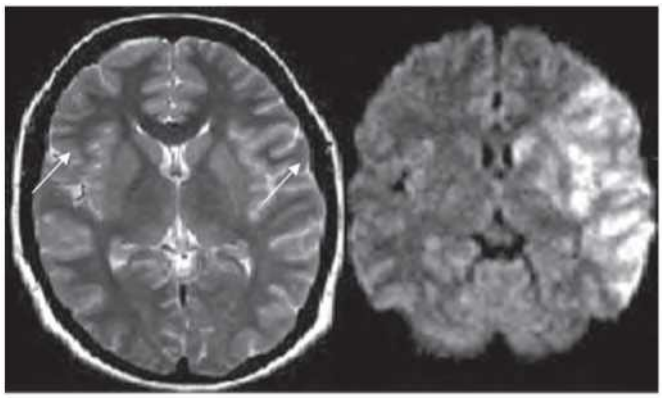

Fig. 14.33: Evaluación de un accidente cerebrovascular agudo en RM por difusión. Paciente con síntomas agudos de debilidad del lado derecho. Imagen en T2 muestra ausencia de flujo en región insular izquierda sin cambios apreciables de señal en la corteza. Las imágenes de RM por difusión demuestran claramente el infarto agudo en el territorio de la arteria cerebral media izquierda.

Dezavantajele RMN-ului

Costul relativ ridicat

Nu este potrivit pentru pacienții cu corpuri metalice.
obiecte străine (stimulatoare cardiace, implanturi cohleare, clipsuri vasculare)

Dificultate în absorbția calciului

Dificultate în obținerea de imagini ale pacienților aflați în stare critică cu ajutorul echipamentelor de monitorizare

Claustrofobie

Imagistica pe termen lung are ca rezultat artefacte cu mișcare mai mare

Urografie prin RMN - ureterele normale nu sunt bine vizualizate.

medilibros.com

Capitolul 15
Proceduri

PROCEDURI
DIAGNOSTIC/TERAPEUTIC
ELECTIV/URGENȚĂ

DISCUȚII CU PACIENȚII/RUDE
Natura procedurii Avantaje
Dezavantaje și complicații

CONSIMȚĂMÂNT INFORMAT
(Pacienți/Rude)

CUNOȘTINȚE ȘI EXPERIENȚĂ
ADECVATE SOBIE |
PROCEDURA
Indicații Contraindicații
Precauții - asepsie și
precauții universale Limitări
Complicații și gestionarea
acestora k *

PREGĂTIREA
PACIENT

PREGĂTIRE ȘI
ECHIPAMENT

EXAMEN PRE-
PROCEDURĂ

MANIPULAREA CORECTĂ A
COLECTĂRII ȘI
TRANSPORTULUI DE
MOSTRĂRILE

ÎNGRIJIRI POST-PROCEDURĂ

ELIMINARE DEȘEURI
MEDICALE

BIOPSIE PRIN
ASPIRAȚIE PLEURALĂ
TUB DE DRENAJ
INTERCOSTAL
TRAHEOSTOMIE
INTUBARE
ENDOTRAHEALĂ

PERIOCARDIOCENTEZĂ
CANULAȚIE VENOASĂ
CENTRALĂ
PUNCȚIE ARTERIALĂ

...ediliTos.com

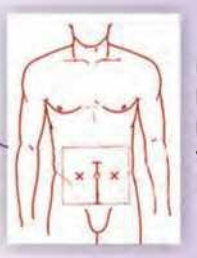

Paracenteză, biopsie
hepatică, biopsie
renală, cateterism
vezical

ASPIRAȚIE/BIOPSI
E A MĂDUVEI
SPINALE

Puncție lombară

Aspirație pleurală și biopsie

Indicații pentru aspirația pleurală

Diagnóstico
Terapéutico
Instilación de medicamentos (fármacos citotóxicos, esteroides) o productos químicos (talco).

1 .
2 .
3 .

Indicații pentru aspirația terapeutică

Accident vascular cerebral moderat până la masiv
Piotorax (puroi ușor).

Dacă este planificată o biopsie pleurală, aceasta trebuie efectuată odată cu prima aspirație.

Locul de aspirație

Al șaselea spațiu intercostal pe linia axilară mediană
Al 7-lea spațiu intercostal pe linia axilară posterioară
Al 8-lea spațiu intercostal pe linia scapulară.

Pentru revărsatul lobulat, aspirația se efectuează la locul cu cea mai mare matitate.

Ac de aspirație pleurală

Acul este disponibil în diferite dimensiuni și fără stilet. Acul stabilizator cu 3 căi este conceput pentru a preveni

empre conecta
realiza la aspir
e aire en la cav

Procedură

Pacientul trebuie să se simtă confortabil și relaxat, iar procedura trebuie explicată.

Pacientul este poziționat ușor aplecat în față cu brațele încrucișate în față și se odihnește așezând zona cardiacă pe o pernă.

După un test de sensibilitate la anestezia locală (lidocaină 2%) prin injecție intradermică, locul de aspirație este infiltrat de la piele până la pleura parietală.

În condiții stricte de asepsie, acul este introdus în cavitatea pleurală. Acul trebuie introdus chiar deasupra marginii superioare a coastei inferioare pentru a evita deteriorarea vaselor și nervilor intercostali, care se desfășoară de-a lungul marginii inferioare a fiecărei coaste.

Acul pleural este conectat la un adaptor cu 3 căi, care la rândul său este atașat la o seringă. Lichidul pleural este aspirat prin aspirație din seringă și apoi golit într-un vas renal prin ajustarea adaptorului cu 3 căi.

Este recomandabil să nu se aspire niciodată mai mult de 750-1000 cmc în prima ședință, din cauza riscului de reexpansiune a edemului pulmonar. Dacă pacientul tușește sau prezintă dispnee, procedura trebuie întreruptă.

Pentru aspirația diagnostică, sunt suficienți aproximativ 50 cm^3 de lichid.

Aspirația trebuie repetată la fiecare 3 până la 4 zile, iar ulterior trebuie efectuat un control radiologic după fiecare procedură.

Uneori, chiar și în prezența unei efuziuni masive, aceasta poate dispărea complet după o singură aspirație și expansiunea pulmonară completă. Acest lucru se datorează stării dinamice constante de producție și reabsorbție a lichidului pleural. Scopul ar trebui să fie de a permite plămânului colapsat pasiv să se extindă în cel mai scurt timp posibil.

În cazurile de revărsat transudativ, terapia diuretică poate fi suficientă pentru a trata revărsatul pleural sau revărsatul interlobular (tumoră fantomă/ dispariția tumorii).

Complicații

Șoc pleural
Reextinderea edemului pulmonar
Pneumotorax, hidropneumotorax, hemotorax
Piotorax
Leziuni ale vaselor și nervilor intercostali
Embolie gazoasă

4. Este incapacitatea de a obține lichid pleural în timpul
5. tentativei de aspirație.

IX Cauze

Puroi gros (empiem)
Parenchim pulmonar sau :ercostal (complicación
afecțiune pleurală care imită revărsatul pleural (consolidare, carcinom pulmonar , tumoră pleurală, îngroșare pleurală).
Hemotorax
Revărsat localizat
Revărsat pulmonar inter- sau intralobular.

În cazurile menționate mai sus, poate fi necesară o puncție-punct ghidată prin ecografie sau tomografie computerizată.

Biopsie pleurală

Se utilizează o biopsie cu ac Abrams (Fig. 15.1).

Poziția și pregătirea pacientului sunt aceleași ca în cazul aspirației pleurale.

Se face o mică incizie cu un bisturiu la locul aspirației și se introduce un ac Abrams închis în cavitatea pleurală. Stiletul este retras, iar lichidul pleural este drenat în mod obișnuit. Acul este aliniat astfel încât crestătura să se angajeze în pleură.

Fig. 15.1: Aguja de Abrams

Pleura parietală este perforată cu un ac perforant. Direcția crestăturii poate fi identificată după direcția marcajului de pe baza acului. Acul este apoi retras cu o ușoară mișcare de rotație. Proba de biopsie pleurală parietală este recuperată din crestătură.

Puncție lombară

Instrucţiuni

Diagnostic - suspiciune de meningită
Procedura de cercetare - electroencefalografie și mielografie
Terapeutică - administrarea intratecală de medicamente citotoxice, cum ar fi metotrexatul sau steroizii.

Contraindicații

Edem papilar (presiune intracraniană)
Sepsism local al pielii (ulcere de presiune).

Examinarea fundului de ochi este o prioritate înainte de efectuarea unei puncții lombare.

sub genunchi. Dacă pacientul nu cooperează, se cere unui asistent să mențină poziția. Se plasează o pernă între picioare pentru a ajuta la menținerea coloanei vertebrale drepte.

În prezența unei afecțiuni degenerative a coloanei vertebrale (spondiloză lombară), se poate adopta o postură așezată pentru procedură.

Ac pentru puncție lombară

Acul are un stilet. Baza acului are o crestătură pentru a găzdui stiletul.

Procedură

Pacientul va fi rugat să stea întins pe partea stângă, cu extremitățile inferioare ridicate astfel încât genunchii să atingă aproape bărbia, iar gâtul să fie flexat. Pacientul este așezat pe marginea unei canapele ferme. Un pacient cooperant poate menține poziția de mai sus împreunându-și mâinile. Dacă LCR-ul este sanguinolent, lichidul este colectat în 3 flacoane.

Dacă lichidul este pătat uniform cu sânge în toate cele 3 sticle, este vorba de o hemoragie internă.

Procedura se efectuează sub măsuri aseptice stricte și sub anestezie locală (infiltrarea pielii și a țesuturilor mai profunde folosind 5 ml de lidocaină 2%).

Se trasează o linie cu un tampon umezit într-o soluție antiseptică care leagă cele mai înalte puncte ale crestelor iliace care trec între L_3 și L4 , care este spațiul intervertebral de elecție pentru efectuarea unei puncții lombare. Marginea teșită a acului pentru puncție lombară trebuie să fie orientată în sus pentru a evita lezarea ligamentului galben care se extinde longitudinal (separare mai degrabă decât ruptură).

Acul trebuie să pătrundă 1 cm din piele sub procesul spinos al vertebrei superioare. Acul trebuie îndreptat cefalo-ombilic.

Acul este împins cu stiletul. Există rezistență din cauza ligamentului spinal și a durei mater. La perforația durală, există o senzație de „cedare ” .

Stiletul este retras , iar LCR -ul se scurge.

LCR se recoltează în 3 flacoane numerotate secvențial (8 picături în fiecare flacon și fără a depăși maximul de 3 cc).

După procedură, pacientul este sfătuit să rămână întins timp de aproximativ 4 ore, cu capătul inferior al patului ridicat.

Complicaciones

Meningită (iatrogenă)
Cefalee post-puncție lombară
Hernie mezencefalică (în prezența hipertensiunii intracraniene)

LCR cu sânge

Dacă lichidul nu este pătat uniform cu sânge, acest lucru se datorează unui traumatism.

Dacă există îndoieli persistă cu privire la sursa sângerării, proba de fluid este centrifugată.

Dacă supernatantul este xantocromic, aceasta se datorează unei hemoragii interne.

Dacă supernatantul este limpede, acest lucru se datorează unui traumatism.

Într-un lichid colorat cu sânge, deși analiza biochimică poate să nu fie foarte utilă, se poate utiliza o formulă aproximativă pentru a estima numărul de leucocite din LCR și valoarea proteinelor din a treia sticlă.

Pentru a estima numărul de GB din LCR, se utilizează următoarea formulă:

$$W = Gil - \frac{\text{sinus\#* GR } \textit{în LCR}}{\text{CR SIYJCIiS}}$$

Unde W = numărul de GB din LCR
GB = numărătoarea leucocitelor.

Dacă hemoleucograma pacientului este normală, regula generală este de a scădea din numărul total de leucocite din LCR (per ml) o leucocite pentru fiecare 1000 de globule roșii.

Pentru a estima nivelul real de proteine, se scade 10 mg/L pentru fiecare 1000 GR/mm3 din LCR obținut din aceeași sticlă.

însoțită de o decolorare gălbuie a LCR din cauza conținutului ridicat de proteine *(sindromul Froin).*

Causas de Alta Proteína en el LCR

1.
2.
3.

Sindromul Guillain-Barré
Tumori ale măduvei osoase

Analiza LCR obținută prin puncție Neurom acustic

În blocul parțial, presiunea în LCR poate crește (dar nu mai mult de 40 mm de LCR) sau poate exista o creștere sau o scădere bruscă a presiunii la aplicarea/eliberarea presiunii în venele jugulare.

Dacă se aplică presiune secvențial asupra venelor jugulare, este posibil să se evalueze partea trombozei sinusului venos transvers. Atunci când se aplică presiune asupra venei jugulare opusă părții trombozei sinusului venos transvers, există o creștere a presiunii lichidului cefalorahidian (LCR).

Cea mai frecventă cauză a presiunii scăzute în LCR este plasarea defectuoasă a acului; alte cauze includ hernia amigdalelor cerebeloase sau blocul spinal.

O creștere a presiunii LCR cu mai mult de 250 mm de LCR este anormală și nu trebuie făcută nicio încercare de a drena mai mult lichid, deoarece acest lucru poate precipita o herniere a mezencefalului.

Punție cisternală

Esto se puede hacer si hay una contraindicación para la realización de una punción lumbar (supuración, enfermedad o deformidad de la columna vertebral).

Puede ser útil para comparar la presión y la compo- unción lumbar y punción nal. :e a través de una pun- ción cisternal para delinear el borde superior de un tumor espinal cuando no es posible hacerlo con la mielografía lumbar.

Pericardiocentesis

Indicaciones

Diagnóstico (citología, cultivo de líquido)
Terapéutico (para el alivio del taponamiento cardiaco).

Aguja

Se utiliza una aguja de aspiración pleural.

Procedimiento

Esto se hace bajo monitorización ECG y ECO.
El procedimiento se lleva a cabo bajo estrictas medidas de asepsia.
Si el paciente está ansioso, se podrán emplear 10 mg de diazepam IV.
Pueden elegirse diferentes lugares para realizar el procedimiento.

Meningită IIPfl II | [i [î

t- ττ i • i III ^^1 III Iwl

i? cas o d e i e s pn

Se poate injecta un colorant

Scleroză multiplă »
Diabetul zaharat
Hipotiroidism

Testul Queckenstedt

Acest test este efectuat pentru a detecta dacă există vreun blocaj în traiectoria LCR prin măsurarea presiunii LCR cu ajutorul unui manometru.

Procedură

Puncția lombară se efectuează în mod obișnuit.
Stiletul este retras și acul pentru puncție lombară este conectat la un manometru. Presiunea LCR este citită pe manometru.

Presiune normală a LCR în poziție supină
lateralul este de până la 150 mm (sau 15 cm) de LCR/ H_2O .

În poziția așezată, presiunea normală a LCR este
până la 250 mm (sau 25 cm) de CRL/ H_2O .

Testul Queckenstedt se efectuează prin comprimarea ambelor vene jugulare și luând în considerare creșterea presiunii LCR pe manometru .

Creșterea normală a presiunii în LCR este > 40 mm LCR/H2O (*test Queckenstedt negativ)* .

Dacă există un blocaj al fluxului LCR (tumoară spinală), nu va exista o creștere a presiunii LCR la efectuarea testului *(test Queckenstedt pozitiv).* De obicei, acest lucru se întâmplă...

Cale cifosternală sau epigastrică

Este cea mai sigură și mai recomandată rută.
Pacientul trebuie să se întindă confortabil, cu spătarul la un unghi de 45°.

Pielea și țesuturile profunde sunt infiltrate cu 10 ml de lidocaină 2%.
Acul este împins posterior prin piele la un unghi de 45° în direcția umărului stâng.
Pe măsură ce pielea și țesutul subcutanat sunt perforate , se simte o rezistență din cauza membranei. În acest moment, acul intră în cavitatea pericardică. Acul este avansat lent, cu aspirația aplicată seringii.
Pătrunderea în sacul pericardic este confirmată prin aspirarea lichidului din seringă. Acul este introdus la aproximativ 5-7 cm și aspirarea lichidului continuă.
Dacă acul este prea adânc, miocardul va fi tras spre vârful acului și va face ca acul să se frece de miocard, ceea ce va produce o senzație de trosnituri.

Calea apicală

Impulsul apical este palpabil. Acul este introdus la aproximativ 2 cm medial de apexul cardiac sau, dacă apexul cardiac nu este palpabil, la 2 cm medial de marginea laterală a matității cardiace, în spațiul intercostal 4 sau 5.
Această cale duce la un risc mai mare de leziuni ale arterei coronare și de contaminare a cavității pleurale atunci când lichidul pericardic este purulent.

Calea parasternală

Acul este introdus în al cincilea spațiu intercostal stâng, la stânga sternului, îndreptat direct posterior. Artera mamară internă este situată la aproximativ 2 cm lateral de marginea sternală, iar acul trebuie să treacă prin ea; lacerarea arterei este principala complicație a acestei abordări. În cazul unui revărsat pericardic mare, aceeași procedură poate fi efectuată la dreapta sternului. Este posibilă și o abordare mai posterioară.

Reacție vasovagală (bradicardie, hipotensiune arterială)
Hemopericard
Aritmii
Pneumopericard
Piopericard
Contaminarea cavității pleurale
Leziuni ale arterelor coronare, arterelor mamare interne
Lacerația miocardului (ventriculului), plămânului, esofagului

Complicaciones

Peritonită.

Îngrijire postoperatorie

Monitorizarea ECG continuă pentru încă 2 ore
Pulsul și tensiunea arterială se înregistrează la fiecare 15 minute, timp de 2 ore.
O radiografie toracică se efectuează dacă se suspectează complicații.
Complicațiile sunt rare după 2 ore.

Aspirația lichidului de ascită (paracenteză)

Instrucţiuni

Diagnostic
Terapeutic (în cazuri de detresă respiratorie cauzată de ascită sau eliminare de lichid ascitic atunci când ficatul este sănătos).

Procedură

Pentru procedură se utilizează un ac intravenos.
Pacientul trebuie să rămână în poziție supină pe o suprafață fermă.
Procedura se desfășoară în condiții stricte de asepsie.
Oricare dintre diferitele locuri poate fi aleasă pentru drenajul lichidului de ascită.

Diferitele locuri din care puteți alege sunt:
Linia mediană (la jumătatea distanței dintre simfiza pubiană și buric după golirea vezicii urinare).
Linia spino-ombilicală (unirea liniei spino-ombilicale mediale 2/3 și laterală 1/3).

În cazurile de ascită minimă, se poate adopta o postură așezată.

Acul intravenos utilizat pentru aspirație este conectat la un cateter atașat la o pungă de colectare.

Într-o singură ședință care durează mai mult de patru ore se pot drena unu până la doi litri de lichid. În cazurile de afecțiuni hepatice, albumina fără sare se administrează intravenos după fiecare paracenteză pentru a înlocui proteina pierdută în lichidul ascitic.

Complicații

Atacul vasovagal
Encefalopatie hepatică
Peritonită
Leziuni ale intestinului sau vezicii urinare
Scurgeri persistente prin plăgi înțepătoare în ascita malignă.

Robinet uscat

Plasture peritoneal care ocluzează vârful acului. Perforația - unui viscer.

Îngrijire postoperatorie

Pacienții trebuie monitorizați timp de 24-48 de ore după aspirație pentru a detecta apariția complicațiilor.

Aspirația măduvei osoase

Instrucţiuni

Anemii de cauză necunoscută, granulocitopenie, trombocitopenie
Anemia aplastică
Leucemii
Kala azar
Malarie
cultură de măduvă osoasă)
Tumori osoase și mielom.

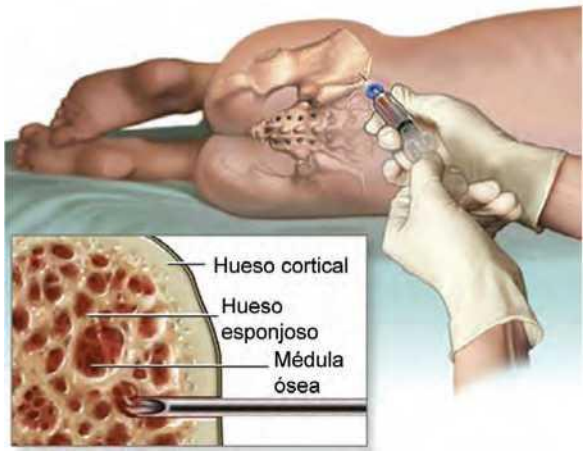

Fig. 15.3: Aspirație de măduvă osoasă

Corpul sternului sau manubriul
Creasta iliacă posterioară
Tibia (suprafața medială imediat sub tuberozitatea tibială)
Procesul spinos al vertebrei
Locul infiltrației osoase sau al tumorii.

• La parte posterior de cresta ilíaca y la tibia son los

Contraindicación

Tulburare de sângerare.

Ace (Fig . 15 - 2 mpnjljhr)

Există trei tipuri de ace care pot fi utilizate. Acestea au un stilet, iar lungimea acului introdus în cavitatea medulară poate fi ajustată folosind o teacă de protecție.
Ac Salah cu șurub lateral
Ac Klima cu șurub central (nu alunecă)
Ac trepanat pentru biopsia măduvei osoase (ac Jamshidi-Swain sau Islam pentru biopsia măduvei osoase).

Procedură (Fig. 15.3)

Procedura poate fi efectuată în oricare dintre următoarele locații:

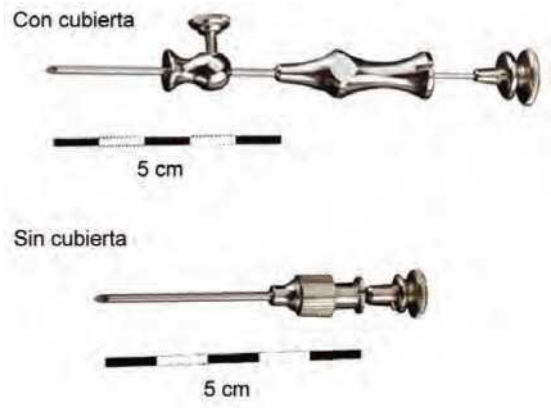

Fig. 15.2: Măduvă osoasă prin aspirație cu ac

locuri preferate de copii.

Procedura se desfășoară sub măsuri stricte

•Se anesteziază dacă se infiltrează local (5 ml de ndicaină 2%) în piele până la periost.

Acul pentru măduva osoasă este împins prin piele și țesutul subcutanat în periost. Protecția acului este ajustată astfel încât doar puțin mai mult de 5 mm să poată fi avansați în măduva osoasă.

Acul este ținut în unghi drept față de os și, cu o presiune fermă, în sens invers acelor de ceasornic, este împins prin cortex până când se simte o scădere a rezistenței la intrarea în cavitatea medulară. Se scoate stiletul, se atașează o seringă de 10 sau 20 ml la ac și, cu o aspirație puternică de până la 0,5 ml, măduva este aspirată în seringă pentru a evita amestecarea cu sângele periferic. În timpul aspirării , pacientul resimte o durere atroce de aspirație, indicând faptul că acul este în măduvă.

Dacă măduva spinării nu este aspirată, acul trebuie rotit sau stiletul trebuie înlocuit și procedura trebuie continuată cu atenție, sau acul trebuie retras. Dacă măduva spinării este inaccesibilă, trebuie ales un alt loc.

Lamele trebuie să fie curate și ușor accesibile pentru recoltarea imediată a frotiului. Particulele de măduvă osoasă pot fi vizibile în frotiul aspirat.

O picătură de aspirat se plasează pe o lamă de pe care se poate preleva sângele cu o

seringă cu ac fin. Materialul rămas poate fi plasat pe lamă pentru testarea măduvei osoase pure. Alternativ, materialul poate fi plasat pe o sticlă de ceas care conține acid etilendiaminotetraacetic (EDTA), din care se poate preleva sângele cu o pipetă Pasteur, iar particulele de măduvă osoasă rămase pot fi utilizate.

Un frotiu bun se obține prin plasarea unei picături de aspirat la 1 cm de capătul unei lame curate. Folosind o a doua mișcare ușoară, se face o fotografie a particulelor de la 3 până la 5 cm distanță. Particulele ar trebui să lase urme de celule.

Trebuie realizate și vopsite imediat minimum 10 mostre.

Robinet uscat

Tehnică defectuoasă
Hipoplazie/aplazie a măduvei osoase
Măduva spinării îngustă
Mielofibroză.

Complicațiile punctiei sternale

Traumatisme cardiace, dureri sternale, care sunt fatale.
Tamponadă pericardică
Mediastinită
Pneumomediastin.

Biopsie cu trefină

Creasta iliacă posterioară este locul preferat pentru efectuarea unei biopsii cu orificiu de frezare. Pacientul este plasat în poziție laterală dreaptă sau stângă, cu spatele - flexat confortabil, și se alege expansiunea medială a crestei celei mai înalte.

Se face o incizie în pielea care acoperă creasta cu un bisturiu. Acul este introdus cu un stilet folosind o mișcare de rotație (în sensul acelor de ceasornic și în sens invers acelor de ceasornic) în direcția spinei iliace anterioare superioare până când rezistența scade. Stiletul este retras, iar acul este avansat 2 până la 3 cm până când se obține măduvă osoasă. Proba de măduvă este recoltată cu marginea distală a acului. Instrumentul care conține proba este retras prin rotirea acestuia de-a lungul axei sale în ture rapide și complete. Frotiul trebuie preparat imediat după aceea și colorat cu eozină și hematoxilină după decalcificare.

O porțiune din materialul de biopsie poate fi utilizată pentru coloratia Leishman. În biopsiile cu trefină, histologia este bine definită și mielofibroza poate fi confirmată.

Biopsie hepatică

Instrucţiuni

Hepatomegalie/hepatosplenomegalie inexplicabilă
Tulburări infiltrative (sarcoidoză, boli maligne , leziuni granulomatoase, limfoame, tulburări de depozitare, cum ar fi hemocromatoza și boala Wilson).
Febră de origine necunoscută
Carcinom (suspiciune de hepatom sau metastază)
Colestază de origine incertă
Anomalii persistente ale testelor funcționale hepatice
Ciroză
Hepatită cronică (hepatită cronică activă, hepatită cronică persistentă, hepatită lobulară cronică)
Boala hepatică alcoolică.

Contraindicații

Tulburare de coagulare a sângelui
cancer hepatocelular cunoscut
Pacienți necooperanți
Prezența ascitei tensionate (poate duce la scurgeri)

duce la peritonită

7. Infecția spațiului pleural drept sau colangită septică.

Ace pentru biopsie hepatică

Ac Menghini (ac de aspirație)
Ac Vim Silverman sau Klatskin (ac de tăiat)
Biopsie cu ac.

Procedură

Pacientul trebuie să fie pregătit corespunzător înainte de efectuarea biopsiei hepatice.

Injecția cu vitamina K se administrează intramuscular, o fiolă pe zi, timp de 3 zile consecutive înainte de procedură.

Grupa sanguină trebuie determinată și verificată cu cea compatibilă cu sângele, iar o pungă de sânge compatibilă trebuie să fie disponibilă în momentul procedurii.

Atenție

Procedura nu trebuie efectuată atunci când
Timpul de protrombină este prelungit cu > 3 secunde peste valoarea de control.
Număr de trombocite < 50.000/mm³
Timpul de sângerare, timpul de coagulare sau timpul parțial de tromboplastină sunt prelungiți.

Acul Menghini

Vârful acului nu este teșit. Un canal separat expune acul. Un mic scut se potrivește pe cilindrul de la baza acului. Deoarece se aplatizează și nu circulă, este permisă circulația liberă a sângelui și a soluției saline, dar nu și a materialului de biopsie.

Pacientul se întinde pe marginea patului, în poziție supină.

Biopsia poate fi efectuată în spațiul intercostal 8 sau 9 pe linia axilară mediană sau într-un spațiu intercostal sub matitatea hepatică obținută la expirație completă pe linia axilară mediană.

Procedura se efectuează cu precauții aseptice stricte.

Procedura se efectuează sub anestezie locală.

Puncția cu ac se face în țesutul subcutanat până la ficat (nu în ficat). Pacientul este rugat să-și țină respirația în timpul expirării, iar acul Menghini este acoperit cu o seringă umplută cu soluție salină și introdusă după efectuarea puncției. Înainte de a intra în ficat, orice țesut nedorit care a fost atras în ac trebuie injectat prin împingerea soluției saline afară. [Cu aspirație pentru a fi împins înăuntru] ca un burghiu.

Acum, proba de țesut hepatic din acul de biopsie poate fi introdusă într-un flacon cu formalină prin injectarea unei soluții saline în seringă. Dacă ficatul nu este cirotic, se poate obține o probă de țesut hepatic de formă cordon.

Rata de succes a procedurii cu acest ac este de aproximativ 75%.

Vim Silverman Needle

Acesta este un ac mai mare, cu un stilet, rezervor și lamă bifurcată mai lungi decât acul în sine și trebuie rotit la 180° pentru a obține o mostră biopsică bună. Avantajul acestui ac este rata de succes de aproximativ 95%. Dezavantajul este că este mai traumatizant.

Acul Trucut

Are un trocar și o canulă. Trocarul este mai lung decât canula.

Pielea este tăiată cu o lamă de bisturiu, iar acul de biopsie este avansat lent, în timp ce pacientul respiră calm. Acul este avansat până când începe să oscileze odată cu respirația pacientului. Acul este apoi retras ușor până când mișcarea oscilatorie se oprește. Pacientului i se cere să își țină respirația. În timpul expirației, acul este introdus aproximativ 2 până la 3 cm în ficat. Trocarul interior este apoi introdus, menținând canula exterioară încă înfășurată. Teaca exterioară este apoi avansată peste trocarul interior pentru a inciza ficatul și a obține biopsia. Acul (trocarul și canula) sunt retrase rapid după finalizarea procedurii.

Îngrijire ulterioară

Pacientul este instruit să stea întins pe partea dreaptă timp de patru ore și să rămână în pat timp de 24 de ore.

Pulsul și tensiunea arterială sunt înregistrate în fiecare oră.

Complicații

Șocul este de obicei cauzat de pierderea rapidă de sânge dintr-un vas mare sau o tumoră vasculară.

Durerea severă poate fi cauzată de sângerare sau scurgeri de bilă. Durerea poate fi direcționată către umăr.

Septicemia poate rezulta din puncția unei căi biliare infectate sau a unui abces hepatic. Pneumotorax

Peritonită biliară (leziuni ale vezicii biliare)

în unghiul hepatic al

Pacienții cu boală renală glomerulară pot prezenta caracteristici clinice similare; cu toate acestea, afecțiunile lor variază de la cele banale la cele care pun viața în pericol. Prognosticul și tratamentul lor vor depinde de patologia renală specifică, iar examinarea histologică a rinichiului este adesea singura modalitate de a pune diagnosticul.

Biopsia cu ac oferă o probă de doar aproximativ 20-30 din cei 2.000.000 de glomeruli și, prin urmare, nu este foarte utilă și poate da rezultate înșelătoare în afecțiuni neregulate, cum ar fi nefropatia de reflux. Este foarte valoroasă în evaluare și, în special, în indicarea prognosticului pacienților cu boală glomerulară difuză.

4. Peritonitis bacteriana (lesión *e*

salina. Con succión, la agujaadebe

medilibrps.com

epàtico se encuentra dentro de la

Biopsia Renal

Contraindicații

Lacerarea rinichiului poate provoca sângerări, ceea ce poate necesita o nefrectomie. Riscul este mic, iar o biopsie trebuie efectuată numai dacă celălalt rinichi este normal.

Un rinichi unic sau afectarea semnificativă a rinichiului contralateral sunt contraindicații, la fel ca și prezența oricărei tendințe la sângerare, inclusiv uremia avansată. Numărul de trombocite trebuie să fie peste 100.000/ml, iar timpul de protrombină trebuie să fie normal.

Indicaciones

Síndrome clínico	*Indicaciones para biopsia*
Proteinuria asintomática	Excreción de proteína mayor a 1 g/24 hr Glóbulos rojos en orina Función renal afectada
Hematuria - macroscópica y microscópica Síndrome nefrítico agudo	Urografía y cistoscopia no muestran origen del sangrado
Síndrome nefrótico	Oliguria persistente *Adultos:* Sólo si la causa es aparente de manifestaciones extra-renales *Niños:* Sólo si también hay presencia de hematuria, o si persiste la proteinuria después del manejo con corticoesteroides
Insuficiencia renal aguda	Sin causa precipitante; Se excluye obstrucción del tracto renal
Insuficiencia renal crónica Aloinjerto renal	Riñones normales radiográfica y ultrasonográficamente Para diferenciar el rechazo secundario a intoxicación por ciclosporina y para diagnosticar la recurrencia de la enfermedad original

Biopsia nu trebuie efectuată pe rinichii redusi deoarece aceștia sunt dificil de localizat, rezultatele histologice sunt adesea nespecifice și este puțin probabil să ofere informații relevante din punct de vedere terapeutic.

Procedură

Înainte de începerea procedurii, sângele pacientului trebuie grupat și testat încrucișat, iar o unitate de sânge compatibilă trebuie ținută la îndemână.

Procedura trebuie explicată pacientului, iar pacientul trebuie să exerseze ținerea respirației în timpul inspirării. Biopsia nu este sigură dacă pacientul nu cooperează. Consimțământul informat poate fi obținut în scris.

Biopsia renală este potențial periculoasă.

Premedicația cu diazepam intravenos face procedura mai puțin neplăcută pentru pacient; în general, anestezia este necesară doar la copii și tineri.

Pacientul este plasat în decubit ventral. Biopsia poate fi efectuată sub ghidaj ecografic. Locul preferat este polul inferior al rinichiului stâng. Acesta evită vasele renale majore și este probabil să conțină mai mult cortex decât medular. Radiologul marchează anatomia de suprafață pe piele.

Pielea este pregătită, iar pielea și țesuturile subcutanate sunt anesteziate. Un ac de examinare este introdus în mușchii lombari și avansat 5 mm până când o mișcare, coordonată cu respirația, dezvăluie locația rinichiului. Pacientul este instruit să-și țină respirația la inspirație de fiecare dată când acul avansează. După localizarea rinichiului, se injectează anestezic local de-a lungul traiectoriei create, în timp ce acul este retras.

Pentru a obține proba de biopsie se folosește un ac Tru-Cut de 11,4 cm. Se face o mică incizie în piele cu vârful unei lame de bisturiu, iar apoi acul de biopsie este introdus în rinichi.

peste obturator . Obturatoru l este mai lung decât canula și are o margine teșită . După introducerea acului de biopsie, apare un arc mare de oscilație al acului ■ ▬ sau situat

■ Cu vârful

acului se închide

Acul este introdus direct în rinichi, iar pacientului i se cere să își țină respirația în timpul inhalării. Obturatorul este împins în canulă și apoi de-a lungul obturatorului pentru a obține proba. Mânerul obturatorului este ținut ferm cu o mână, în timp ce canula este împinsă cu cealaltă. Obturatorul și canula sunt apoi îndepărtate după finalizarea acestei proceduri.

O biopsie reușită produce o fâșie de țesut renal de până la

20 mm lungime. Proba este împărțită în trei porțiuni. O porțiune este trimisă pentru examinare cu microscopie optică , a doua porțiune pentru examinare cu microscopie electronică, iar a treia pentru microscopie cu imunofluorescență.

Îngrijire ulterioară și complicații

Pacientul trebuie să rămână în pat timp de 24 de ore.

Pulsul și tensiunea arterială sunt verificate la fiecare oră timp de patru ore și apoi la fiecare patru ore după aceea.

Cele mai importante complicații ale biopsiei renale sunt hemoragia, care poate fi perirenală, provocând dureri articulare și uneori o masă palpabilă și semne de pierdere de sânge.

Poate exista hematurie puternică și persistentă și uneori retenție de cheaguri.

Hematuria minoră este frecventă și se dezvoltă de obicei rapid. Dacă sângerarea persistă, aceasta trebuie tratată cu o transfuzie de sânge.

Reglarea picurării

Instrucţiuni

Înlocuirea fluidelor (produse sanguine, coloizi sau soluții electrolitice).

Pentru a genera o cale de administrare și a administra medicație sau nutriție intravenoasă.

Monitorizarea presiunii venoase centrale.

Precauții

Nu există contraindicații absolute, dar este necesară prudență în anumite circumstanțe: În prezența insuficienței cardiace incipiente, o încărcare suplimentară cu lichid circulant poate provoca edem pulmonar sever. Când o transfuzie de sânge sau o perfuzie intravenoasă este esențială, problema poate fi ameliorată prin administrarea simultană de diuretice.

În prezența insuficienței renale, este important ca încărcătura de lichide și electroliți, precum și cantitatea de medicamente administrate, să nu depășească capacitatea excretorie a rinichiului.

La pacienții cu tulburări de răspuns imun sau boli valvulare cardiace, locul de perfuzare este o poartă importantă de intrare pentru infecția care pune viața în pericol.

Dacă venele mici cu flux sanguin inadecvat sunt canulate, poate apărea inflamație la locul venipuncției.

Procedură

Selecția venelor

Cel mai convenabil loc pentru canularea periferică este antebrațul non-dominant (antebrațul stâng la o persoană dreptacă și invers). Acest lucru permite o mobilitate confortabilă a brațului dominant și îi permite să desfășoare activități precum scrisul, mâncatul etc.

Venele cotului trebuie evitate, deoarece canula este dificil de ajustat și este necesară imobilizarea articulației. Dosul palmei este un loc convenabil pentru canulare . Venele din apropierea gleznei pot fi utilizate la un pacient neliniștit, deoarece piciorul este adesea mai ușor de imobilizat. Alte locuri de canulare includ venele jugulare, subclaviculare sau safene.

Venpunctură

Se îndepărtează hainele de pe membru și se aplică un garou pentru a bloca întoarcerea venoasă. Se selectează o venă superficială adecvată, iar zona din jurul locului ales se curăță temeinic cu un tampon cu alcool.

Acul perforează pielea paralel cu vena aleasă pentru canulare, cu marginea teșită orientată în sus.

Vena este apoi perforată prin deplasarea acului în direcția venei și continuând prin lumenul venei.

Garoul este eliberat, iar fluidul intravenos este conectat și lăsat să curgă în venă. Debitul fluidului este controlat cu ajutorul unei valve reglabile conectate la tubul intravenos.

Fluidul sau sângele este de obicei conținut într-o pungă de plastic pliabilă. Dacă fluidul este într-o sticlă rigidă, este necesar un tub de admisie a aerului pentru a preveni formarea unui vid pe măsură ce fluidul curge din sticlă în setul de perfuzie intravenoasă.

de canulare este fixat ferm cu bandă adezivă.

Un segment al tubului Venoset din apropierea acului este pliat înapoi pe sine într-o buclă și fixat într-un mod care permite mișcarea liberă a membrului .

Când venele nu sunt vizibile sau palpabile, se poate efectua o canulare „oarbă” a venei jugulare sau subclaviculare.

Alternativ, se poate utiliza venodisecția.

Se face o mică incizie în cot sau gleznă și, cu un garou pe picior, vena este evidențiată prin disecția obtuză a țesutului subcutanat și este sub vedere directă.

Prezența inflamației la locul canulării este o indicație pentru îndepărtarea promptă a canulei. Infecția locală nu se va rezolva și nu va răspunde la tratament atâta timp cât sunt prezente corpuri străine. Infecția persistentă poate duce la bacteriemie.

O febră de origine necunoscută la un pacient cu venocliză se datorează adesea inflamației locului de venipunctură.

Administrarea intravenoasă a agenților citotoxici

Administrarea și manipularea medicamentelor citotoxice pe cale intravenoasă este sarcina unui specialist, ceea ce necesită cunoștințe vaste și experiență practică privind farmacologia, toxicologia și eficacitatea acestor medicamente.

Procedură

Pacientul trebuie să fie informat corespunzător despre procedura care urmează să fie urmată și, de asemenea, despre efectele secundare care pot rezulta din administrarea medicamentului citotoxic.

Acul se introduce în venă așa cum s-a descris anterior. Permeabilitatea venei și a acului se confirmă prin injectarea a aproximativ 5-10 ml de soluție salină izotonică și observarea atentă a venei. Se preferă o venă mare de pe dosul palmei. Medicamentul citotoxic nu trebuie injectat în venele piciorului.

După injectarea medicamentului, se efectuează o spălare cu soluție salină izotonică pentru a preveni scurgerea medicamentului din locul puncției.

Contraindicații pentru terapia citotoxică

Număr scăzut de globule roșii, leucocite sau trombocite. Înainte de administrarea de medicamente citotoxice, trebuie întotdeauna efectuată o hemoleucogramă proaspătă.

Disfuncția organelor poate fi exacerbată de medicamentele citotoxice utilizate sau de organul care excretă medicamentul. De exemplu, cisplatina, un

Hipersensibilitate la medicamente

Prezența unei infecții, care poate amâna administrarea medicamentului citotoxic.

Probleme

Extravazare

Mulți agenți citotoxici sunt foarte iritanți și, dacă sunt extravazați, pot provoca leziuni tisulare severe. Dacă apare extravazarea în ciuda administrării atente, injecția se oprește imediat și se urmează următoarea procedură.

Îndepărtați orice medicament rămas prin aspirație cu ac.

Instilarea a 50 mg de hidrocortizon la locul canulării prin acul intravenos.

Îndepărtarea acului intravenos și administrarea subcutanată a încă 50 mg de hidrocortizon în zona inflamată.

Analgezicele pot fi administrate în prezența durerii severe.

Reacții locale

Uneori, de-a lungul locului de injectare se dezvoltă roșeață și iritație ca reacție locală la medicament, în special atunci când se utilizează vene mici. Aceasta poate fi redusă prin diluare suplimentară, de exemplu, prin injectarea medicamentului sub formă de perfuzie rapidă sau prin injectarea lentă. La sfârșitul procedurii se poate utiliza hidrocortizon intravenos.

Gestionarea durerii

Unele medicamente (în special dacarbazina, vinblastina și mustina) pot provoca dureri musculare și venoase în timpul administrării. Această durere se resimte de-a lungul venei, nu doar la locul injectării acului, și este diferită de durerea cauzată de extravazare. Diluarea sau injectarea ulterioară într-o perfuzie rapidă ameliorează adesea problema.

Complicații

Multe medicamente citotoxice provoacă vărsături severe. Prin urmare, este obligatorie asigurarea unei acoperiri antiemetice înainte de administrarea medicamentului citotoxic.

Terapia citotoxică poate duce la supresia măduvei osoase, provocând infecții și febră. Pacienții cu suspiciune de infecție trebuie să efectueze o hemoleucogramă completă. Sepsisul în prezența neutropeniei este o urgență și necesită tratament imediat.

dezvoltă stomatită severă din cauza igienei orale precare.

Medicamentele citotoxice precum ifosfamida și ciclofosfamida pot provoca cistită chimică și, prin urmare, pacienții trebuie sfătuiți cu privire la un aport adecvat de lichide.

Canularea venoasă centrală percutanată

Presiunea venoasă centrală este rezultatul volumului sanguin venos, funcției ventriculare drepte și tonusului venos. Modificările rapide ale volumului sanguin, în special cele asociate cu insuficiența cardiacă dreaptă, reprezintă motivul monitorizării presiunii venoase centrale.

Perfuzia cu antibiotice, agenți chimioterapeutici și alte substanțe care irită venele și țesuturile se administrează cel mai bine printr-o linie al cărei vârf este situat într-o venă centrală.

Medicamentele utilizate în resuscitarea unui stop cardiac trebuie administrate printr-o linie centrală, dacă este disponibilă.

Această cale este, de asemenea, utilizată pe scară largă pentru alimentarea intravenoasă pe termen lung.

De asemenea, este utilizat pentru inserarea unui cateter Swan-Ganz pentru monitorizarea presiunii arterei pulmonare și a atriului stâng și pentru introducerea dispozitivelor de stimulare intracardiacă.

Venopunctura trebuie evitată în orice locație în care există sepsis.

Emfizemul apical sau bulele sunt contraindicații pentru abordările infraclaviculare sau supraclaviculare ale venei subclaviculare.

Un anevrism carotidian poate fi evitat prin utilizarea venei jugulare interne ipsilaterale.

Procedură

Se respectă măsuri aseptice stricte în timpul inserării canulei.

Echipament

Se poate utiliza unul dintre următoarele echipamente.

Cateter prin canulă: Canula de pe partea exterioară a acului este introdusă în venă, iar acul este scos. Un cateter este introdus în venă. Când cateterul este în poziție, canula este scoasă.

Cateter peste ac: Acul și cateterul sunt plasate într-o venă a

brațului. Acul (care este atașat la un fir) este scos, iar cateterul este avansat.

Cateter peste fir ghid: Un fir ghid flexibil este introdus în venă printr-un ac. După ce acul este scos, cateterul este introdus peste firul ghid, care îl ghidează în vena centrală.

Metode de inserare | 1

Venele brațului: Se aplică un garou pe membru. Dacă pacientul este conștient, pielea trebuie infiltrată cu anestezic local.

Venele de dimensiuni medii (basilice) ale brațelor sunt cea mai sigură metodă de acces venos central. Cateterul introdus prin venă trebuie să aibă o lungime de cel puțin 600 mm.

Vena jugulară externă: Vena jugulară externă se extinde de la unghiul maxilarului până în spatele claviculei medii și se unește cu vena subclaviculară. Pacientul este poziționat cu capul înclinat în jos la un unghi de 20°, cu capul întors spre partea opusă. În această poziție, vena jugulară externă este mai vizibilă și poate fi canulată.

Vena jugulară internă: Vena jugulară internă trece prin spatele mușchiului sternocleidomastoidian până la marginea laterală a arterei carotide. Vena poate fi canulată cu o incidență scăzută a complicațiilor majore, utilizând o abordare deasupra claviculei. Pacientul este poziționat cu capul în jos la un unghi de 20°, cu capul întors spre partea opusă. Se preferă partea dreaptă pentru a evita deteriorarea canalului toracic. Se identifică mușchiul sternocleidomastoidian, cartilajul cricoid și artera carotidă. Cu cealaltă mână, se palpează artera carotidă și se protejează la nivelul cartilajului cricoid. Acul este atașat la o seringă umplută cu soluție salină și introdusă chiar în artera laterală. Acul este îndreptat spre picioare. Se menține o aspirație ușoară în timp ce se avansează acul. Fluxul sanguin în seringă indică intrarea în venă. Canula este apoi avansată în vena centrală.

Vena subclaviculară infraclaviculară: Vena subclaviculară este deosebit de potrivită pentru administrarea nutriției parenterale pe termen lung.

Este larg palpabilă chiar și în stările de colaps circulator, astfel încât puncția venoasă subclaviculară poate oferi singura cale de perfuzie rapidă.

Puncția și cateterizarea venei subclaviculare este o procedură oarbă, așa că poate duce la complicații, pneumotoraxul fiind cel mai frecvent.

Vena subclaviculară este situată în unghiul format de mijlocul unei treimi a claviculei și prima coastă, unde cursul venei subclaviculare peste prima coastă intră în cavitatea toracică.

Pacientul se află în decubit dorsal cu capul înclinat la 20° în jos. Se poate folosi oricare parte, deși este preferată partea dreaptă. Capul pacientului este poziționat pe partea opusă. - Trebuie identificate punctul de mijloc al claviculei și incizura suprasternală.

Acul este atașat la o seringă umplută cu soluție salină și este introdus sub marginea inferioară a punctului median al claviculei. Vârful acului este avansat aproape de partea inferioară a claviculei, țintind spre crestătura sternală. În timp ce acul este introdus, trebuie menținută o aspirație ușoară a seringii, iar fluxul sanguin indică faptul că acul a intrat în venă. Canula este apoi la locul ei.

O radiografie toracică trebuie efectuată întotdeauna după procedură pentru a verifica dacă există pneumotorax.

Verificare după inserarea canulei

Înainte de injectarea fluidului, trebuie aspirat sânge pentru a se asigura că cateterul se află într-un spațiu vascular. Dacă linia este conectată la o sticlă cu fluid ținută sub pacient, sângele ar trebui să curgă liber sub influența gravitației.

La conectarea unei coloane de fluide pentru măsurarea presiunii venoase centrale, coloana de fluide trebuie să prezinte oscilații lente legate de respirație și oscilații mai rapide legate de bătăile inimii.

Trebuie efectuată o radiografie toracică pentru a confirma că poziția apexului este deasupra atriului drept, de preferință la nu mai mult de 2 cm sub linia care unește marginile inferioare ale claviculelor.

Diametrele recomandate ale acului sau canulei și lungimile cateterului pentru fiecare rută de inserție

Calea de inserare	*Diametrul exterior al acului sau canulei*	*Lungimea minimă a canulei (mm)*
Vena brațului	14 G	600
Vena jugulară externă	16 sau 14	G200
Vena jugulară internă	16 sau 14	G150
Vena subclaviculară	16 sau 14	G150

Complicații

Imediat	*Imediat sau întârziat*	*Târziu*
Puncție arterială Aritmii cardiace Leziunea canalului toracic Leziuni nervoase	Embolie gazoasă Embolie secundară cateterizării Pneumotorax	Perforație sau tamponadă miocardică Hidrotorax Infecție Tromboză venoasă

Menținerea cateterismului venos central

După plasarea cu succes, cateterul trebuie fixat cu grijă pentru a preveni îndepărtarea accidentală sau deplasarea ulterioară în venă.

Echipamentul intravenos trebuie ținut la îndemână

Evitați injectarea probelor de sânge. Trebuie efectuată o monitorizare bacteriologică regulată a locului puncției. Dacă apare o infecție, cateterul trebuie îndepărtat imediat.

Este important să se mențină un flux continuu prin cateter pentru a preveni refluxul și coagularea sângelui. După efectuarea unor măsurători intermitente ale presiunii venoase cu un manometru simplu umplut cu soluție

Dacă perfuzia este salină, aceasta trebuie activată. În cazul

Dacă se ține seaza, perfuzia este o activă curățarea cateterului prin injectarea a 2-5 ml de soluție salină heparinizată sub presiune.

Introducerea unei sonde nazogastrice

Există două indicații principale pentru plasarea unei sonde nazogastrice. Una este aspirarea conținutului stomacului, ca în cazul unui „abdomen acut”, iar cealaltă este menținerea nutriției pacientului.

O sondă nazogastrică mare (dimensiunea 16 FG) poate fi utilizată pentru aspirație, iar o sondă nazogastrică mai mică (cu diametrul de 3 mm) poate fi utilizată pentru hrănire.

Procedură

Procedura este explicată pacientului pentru a obține cooperarea maximă. Pacientul poate fi așezat în poziție culcată, cu capul ușor înclinat înainte.

Nasul este lubrifiat cu jeleu de lidocaină prin a unui aplicator. Sonda nazogastrică este, de asemenea, lubrifiată cu gel de lidocaină și este trecută de-a lungul

podeaua nasului. Se simte rezistență atunci când pacientul este rugat să bea lichide. Acest lucru ajută sonda să avanseze prin esofag fără rezistență. O sondă nazogastrică nu trebuie niciodată introdusă cu forța dacă există

rezistență persistentă.

La 40 cm, la adult, se atinge joncțiunea gastroesofagiană.

Sonda este introdusă dincolo de această joncțiune. Acum este esențial să se confirme prezența vârfului sondei în stomac. Aceasta se face prin aspirarea lichidului prin sonda nazogastrică și confirmarea naturii sale acide folosind testul cu hârtie de turnesol. Dacă nu se obține aspirație, se poate face o radiografie pentru a confirma prezența vârfului sondei.

nazogastrică.

Insuflație de aer cu auscultație simultană

În epigastru, este un semn suplimentar de confirmare. Exteriorul sondei este închis cu un capac și ancorat la frunte cu bandă adezivă.

Probleme

Înecul indică de obicei faptul că sonda a intrat în trahee și trebuie îndepărtată imediat.

Dificultatea de a trece peste sondă apare la un moment dat pe traseu.

a. *Nas:* Dacă o nară s-a îngustat din cauza unei devieri de sept, se folosește cealaltă nară.

În cazul în care sonda prezintă dificultăți persistente în trecerea prin nară, se poate introduce în nară un vasoconstrictor topic (efedrină 0,5%) pentru a facilita trecerea sondei.

Orofaringe: În cazul unui reflex de vomă, sonda poate fi plasată în gură. Această problemă poate fi rezolvată:

Scoaterea vârfului sondei din nazofaringe și reintroducerea acesteia în orofaringe.

Răcirea sondei în frigider o face să se întărească, fiind mai puțin probabil să se onduleze.

Observarea trecerii sondei prin gură cu un apasător de limbă și utilizarea unei pensete lungi pentru a ghida sonda în jos.

Esofag: O stenoză faringiană sau un diverticul poate împiedica trecerea tubului.

Îngrijire ulterioară și complicații

Cele mai subțiri sonde pot fi lăsate la locul lor timp de câteva săptămâni, dar se știe că se înfășoară în stomac și reintră în esofag.

Marcajele vizibile de pe sonde sunt inspectate periodic pentru a depista ieșiri insidioase ale sondei nazogastrice.

Principalele complicații ale procedurii apar din cauza trecerii acesteia prin arborele bronșic sau a perforării faringelui sau esofagului. Perforația esofagiană este agravată de prezența bolii esofagiene sau a cardiomegaliei.

Cateterizarea uretrală

Instrucţiuni

Cateterizarea temporară este indicată ca măsură de urgență pentru ameliorarea durerii acute de retenție urinară. Aceasta este cel mai frecventă la bărbații cu boli de prostată și obstrucție a orificiului vezical, dar poate fi cauzată și de coagularea sângelui în vezică, strictura uretrală, eșecul relaxării sfincterului asociat cu durerea postoperatorie sau vezica neurogenă.

Un cateter permite, de asemenea, măsurarea precisă a debitului urinar după intervenții chirurgicale majore. Cateterizarea pentru evaluarea debitului urinar orar este utilă în evaluarea pierderii de lichide la pacienții necooperanți sau comatoși cu contracție a volumului intravascular.

Cateterizarea este indicată și în cazurile de inconștiență sau la o femeie conștientă cu un accident vascular cerebral care este obligată să stea la pat.

Cateterizarea prelungită este cel mai bine evitată, dar poate fi necesară la unii pacienți de sex masculin cu hiperplazie benignă de prostată care nu sunt candidați pentru prostatectomie. Unii pacienți cu probleme neurologice, cum ar fi scleroza multiplă sau leziunile măduvei spinării, pot necesita cateterizare prelungită.

Contraindicații

Cel mai bine este să evitați cateterizarea atunci când se suspectează o leziune uretrală.

Infecțiile tractului urinar sunt foarte greu de eradicat în prezența unui cateter, așa că, dacă un pacient are o infecție, trebuie evitată ori de câte ori este posibil o infecție cu un cateter permanent.

Selectarea cateterului

Un cateter de retenție urinară, cum ar fi cateterul Gibbon, poate fi utilizat dacă se efectuează cateterizare pentru a drena temporar vezica urinară și apoi este îndepărtată.

Sonda Foley autoretentoare poate fi utilizată dacă cateterizarea este de câteva zile.

Dacă se efectuează cateterismul în prezența hematuriei asociate, se poate utiliza un cateter cu trei căi, cu un canal suplimentar pentru a permite irigării sterile și a fluidului de îndepărtare a cheagurilor să curgă în lumenul cateterului. Acesta este cunoscut sub numele de „cateter pentru hematurie”.

Majoritatea cateterelor sunt fabricate din latex pentru a le face cât mai inerte din punct de vedere biologic posibil. Dacă un cateter trebuie să rămână la locul său mai mult de câteva zile, este preferat un cateter din silicon.

Un cateter prea mare tinde să deterioreze uretra masculină , provocând periuretrită și formarea de stricturi. Un cateter prea mic poate fi obstrucționat de sânge sau resturi. Prin urmare, este recomandat să alegeți un cateter de dimensiuni medii. Cateterele urinare sunt măsurate folosind sistemul inventat de Charrière și uneori numit ecartamentul francez. Ecartamentul Charrière este definit de circumferința cateterului în milimetri. Un cateter Charrière de 14 este o alegere bună pentru utilizarea inițială într-un caz necomplicat.

Procedură

Procedura este explicată pacientului.

Procedura se efectuează în condiții stricte de asepsie.

Uretra se anesteziază cu 15-20 ml de gel de lidocaină 2%. La bărbați, după aplicarea gelului anestezic, uretra trebuie masată ușor, atingând în același timp suprafața anterioară a penisului.

Cateterizarea la bărbați

Examinatorul, purtând mănuși sterile, șterge penisul cu o soluție antiseptică. Prepuțul, dacă

este prezent, este retras și curățat. Penisul este ținut ridicat, iar vârful cateterului este introdus în meatul urinar. Cateterul este trecut ușor pe sub uretră până când ajunge la joncțiunea penoscrotală. Vârful cateterului se sprijină din nou pe sfincterul uretrei externe. Prin tragerea ușoară a penisului în jos, între coapsele pacientului, curburile naturale ale uretrei pot fi îndreptate, iar cateterul poate fi avansat fără dificultate prin sfincter și în uretra prostatică și în vezică. În acest moment, urina curge normal prin cateter, confirmând poziția sa corectă. Dacă nu apare urină și cateterul pare a fi introdus corect, acesta este clătit pentru a îndepărta orice obstrucție din lumen care ar putea împiedica fluxul normal de urină.

După confirmarea poziției cateterului, balonul este umflat pentru a reține cateterul în vezică.

Prepuțul este retras din penis și repus la loc pentru a evita pericolul parafimozei.

Cateterul este conectat la o pungă de drenaj sterilă.

Cateterizarea la femei

Uretra feminină este relativ scurtă și dreaptă, iar cateterizarea nu este de obicei dificilă.

Probleme

Dacă pacientul este tensionat sau anestezicul topic are puțin timp să-și facă efectul, cateterul se poate opri din cauza unui spasm al sfincterului uretral. Dacă pacientului i se cere să încerce să golească ușor vezica urinară atunci când vârful cateterului ajunge la acesta, sfincterul se poate relaxa suficient pentru a permite trecerea completă a cateterului.

Când un balon pentru cateter Foley este umflat, pacientul nu ar trebui să simtă durere. Durerea sugerează că balonul s-a umflat în uretra. Dacă se întâmplă acest lucru, balonul trebuie dezumflat, iar cateterul trebuie repoziționat.

Este posibil ca dezumflarea balonului cateterului să nu se poată face atunci când se încearcă scoaterea cateterului. Cea mai bună modalitate de a remedia această problemă este prin utilizarea unui stilet subțire din sârmă introdus sub canalul de umflare pentru a rupe balonul. Dacă acest lucru eșuează, se recomandă puncția percutană cu ac a balonului, ghidată ecografic.

Un cateter permanent duce aproape întotdeauna la infecții ale tractului urinar în câteva zile sau săptămâni. Efectele acesteia pot fi reduse la minimum prin irigarea regulată a vezicii urinare cu soluție salină sau soluție diluată de clorhexidină. Odată ce infecția a luat ființă, este puțin probabil ca nici cel mai intensiv tratament cu antibiotice să sterilizeze urina până când cateterul nu este îndepărtat. Cateterizarea pe termen lung este frecvent asociată cu formarea de calculi vezicii urinare.

Se le pedirá a la paciente que se acueste con sus piernas separadas y las rodillas flexionadas cómodamente.

Después de la introducción del gel anestésico local dentro del codo del brazo no d de la uretra y después de limpiar el perineo con soluciónI $i_n di_v id_{uo}$ $di_{es}t_{ro}$) antiséptica, el meato uretral externo es expuesto mediante la separación de los labios. Se identifica la abertura de la uretra y se introduce el catéter.

Se prefiere la arteria bra

Expoziția

Este important să se înregistreze volumul de urină drenat din vezică după inserarea cateterului. O probă din urina drenată este trimisă la laboratorul de microbiologie pentru analiză.

Puncție arterială

Aceasta se face pentru a măsura tensiunea gazelor sanguine (PaO_2 , $PaCO_2$) , saturația de oxigen (SaO_2) și pH-ul.

Contraindicații

Diateză hemoragică (număr de trombocite < 30.000/ML).

O contraindicație relativă este tensiunea arterială diastolică.

> 120 mm Hg.

Locul puncției

deasupra pliului (brațul stâng într-o

Artera radială este preferată ca a doua opțiune.

Artera femurală este evitată deoarece vena femurală este mai lungă decât artera și adesea se recoltează sânge din vena respectivă, ceea ce duce la rezultate eronate.

Procedură

Se utilizează o seringă care conține heparină (1 cc conține 1000 de unități). Se iau măsuri de precauție aseptică. Se administrează anestezic local la locul puncției. Artera brahială se palpează medial de tendonul bicepsului. Pentru a evita injectarea lidocainei în arteră, se aplică întotdeauna aspirație în seringă înainte de injectarea anesteziculuI local.

Cu teișul îndreptat în sus, acul este avansat spre artera brahială și se aplică o aspirație constantă cu seringa. Pe măsură ce sângele intră în seringă, se pot observa pulsații în interiorul seringii. Aproximativ 5 sau 6 cc de probă sunt suficienți.

După procedură, se aplică o presiune fermă pe locul puncției cu un tifon steril și se aplică un bandaj elastic.

Proba de sânge este apoi injectată direct în electrozii de gaz din seringă, fără a fi transferată într-un alt recipient. Analiza gazelor sanguine trebuie efectuată în termen de 5 minute. Dacă o întârziere este inevitabilă, seringa și conținutul acesteia trebuie răcite.

Înainte de efectuarea analizei, aceasta este răcită și apoi reîncălzită la temperatura corpului, pentru a minimiza erorile cauzate de metabolismul continuu al leucocitelor din proba de sânge.

Traheostomie

Traheotomia înseamnă realizarea unei deschideri în trahee. *Traheostomia* înseamnă transformarea acestei deschideri într-o stomă la suprafața pielii.

Indicații pentru traheostomie

Ameliorarea obstrucției căilor respiratorii superioare (aspirația de corp străin, epiglotită acută, edem laringian acut).

Curățare bronșică pentru a îndepărta excesul de secreții bronșice, așa cum se întâmplă frecvent în comă, accident vascular cerebral, traumatisme craniene, supradoze de medicamente, leziuni ale măduvei spinării cervicale, miastenie gravis sau tetanos.

Pentru a reduce spațiul mortal cu 30-50% și a îmbunătăți eficiența respiratorie.

Poate fi necesar atunci când este nevoie de asistență respiratorie.

Rotație prelungită .

una incisión horizontal a través de la piel y del tejido subcutáneo hasta los músculos. La incisión se hace alrededor de 2 dedos de ancho por encima del esternón. Los músculos se retraen a cada lado con retractores. La fascia pre-traqueal se identifica y se hace una incisión vertical a través de ella entre los anillos traqueales tercero y cuarto.

Una pared semicircular de la tráquea se retira de cada lado y una sonda de traqueostomía se inserta a través de éste defecto. La herida se cierra sin apretar con suturas de seda 4/0.

2. Traqueostomía de Emergencia

El paciente es colocado en una forma similar a la traqueostomía electiva. El uno por ciento de lidocaína se infiltra en el cartílago cricoides con el manubrio del esternón, que es la línea de incisión. Se realiza una incisión vertical de 6 cm en la línea media. La disección se lleva a cabo en el plano vertical hasta la tráquea. El primer anillo traqueal se palpa y se realiza una incisión horizontal en el nivel del segundo anillo traqueal. Se retira un semicírculo de la pared traqueal y se inserta la sonda de traqueostomía.

Cuidado Postoperatorio

enfermería con estrictas medidas

ión de secreción en las primeras 48 horas después del procedimiento y necesita ser eliminado cada 1/2 hora durante 48 horas y, posteriormente, cada 1 a 2 horas.

La humidificación es necesaria para prevenir la formación de costras de la secreción y se realiza mediante la instilación de gotas de solución salina normal a través del tubo de traqueostomía en intervalos regulares.

El tubo de traqueostomía no debe ser trastornado durante las primeras 48 horas y posteriormente el tubo interior se limpia en intervalos regulares.

Eliminación del Tubo

1. Îngrijire medicală bună

Tipuri de traheostomie ^^^ III Asepsie ITi. IQH

Traheostomie temporară electivă : Aceasta este o procedură planificată efectuată sub anestezie generală, ca etapă temporară în gestionarea problemelor reversibile, cum ar fi epiglotita acută .

Traheostomie permanentă: Această procedură implică îndepărtarea laringelui, restul fiind scos la suprafață ca o deschidere permanentă către căile respiratorii.

Traheostomie de urgență: Această procedură nu este cea de elecție. Are foarte puține indicații, cum ar fi o tumoră mare în laringe care necesită ameliorarea de urgență a obstrucției.

Tuburi de traheostomie

Tub Jackson argintiu: Se utilizează în traheostomia temporară
și are un tub interior și unul exterior.

Tub Portex: Acesta este doar un tub și poate fi sau nu tunelat.

Tubul Redcliffe: Este un tub unic în unghi drept, util la pacienții cu gât gros.

Procedură

Traheostomie electivă

Pacientul este poziționat cu un sac de nisip sau o pernă sub umeri pentru a extinde gâtul și a aduce traheea înainte. Odată ce pacientul poate dormi o noapte cu tubul montat, tubul de

traheostomie poate fi îndepărtat.

&YO Complicații

Emfizem chirurgical în jurul rădăcinii gâtului și a părții superioare a toracelui, din cauza suturii strânse a tubului de traheostomie. Acest lucru poate duce la emfizem mediastinal dacă nu este corectat prompt.

Obstrucția sondei de traheostomie poate apărea dacă există o umidificare inadecvată sau o igienă precară.

Eroziunea și hemoragia traheală.



Fig. 15.4: Tuburi endotraheale

Intubație orală vs. intubație transnazală

Oral	*Transnazal*
Ușor de făcut	Greu de făcut
Întreaga procedură se desfășoară sub vizualizare directă	Prima parte a procedurii se face în orbește.
Tuburile pot fi mușcate sau comprimate folosind limba sau buzele... Pot fi poziționate corect.	Puede producirse epistaxis
rándes	1^ JÓlose^ueden paO^ubosVeqke^^^
ón a corto plazo (24-48 horas) I Adecuado para ventilación a largo plazo	

Intubație endotraheală

Aceasta este o procedură de urgență pentru a asigura o ventilație adecvată în cazurile de insuficiență respiratorie.

Tipuri de tuburi endotraheale (Fig. 15.4)

Oral: Acestea sunt tuburi mari de dimensiuni 8, 9 și 10 care se administrează pe cale orală.

Transnazal: Acestea sunt tuburi mici, de dimensiunile 6 și 7, care sunt introduse prin cavitatea nazală.

Dimensiunile tuburilor indică diametrul lor intern în milimetri.

Tuburile endotraheale pot fi cu sau fără manșetă. Tuburile endotraheale cu manșetă sunt preferate deoarece ajută la menținerea tubului în poziție.

Procedură

Intubație orală

Pacientul este așezat în decubit dorsal cu gâtul extins.

Vizualizarea orofaringelui, nazofaringelui și a corzilor vocale se realizează cu ajutorul unei spatule. Marginea laterală a lamei este plasată pe suprafața laterală a limbii pentru a o devia într-o parte și a obține o vizualizare adecvată.

Tubul endotraheal de dimensiuni adecvate este introdus în trahee prin corzile vocale.

Sonda endotraheală cu manșetă este umflată pentru a o menține în poziție.

Intubație transnazală

Inițial, aceasta este o procedură oarbă, în care sonda este introdusă prin cavitatea nazală.

Trecerea sondei prin cavitatea nazală este facilitată prin instilarea de picături de efedrină 1% în nări. Prezența unui sept deviat sau a polipilor nazali face procedura dificilă.

După intrarea în orofaringe, tubul poate fi ghidat prin corzile vocale în trahee prin vizualizare cu ajutorul unui laringoscop.

Complicații

Intubația oricăreia dintre bronhii, de obicei cea dreaptă, duce la colapsul pulmonar. Acest lucru poate fi rectificat prin retragerea sondei deasupra nivelului carinei.
Obstrucția tuburilor din cauza blocajului cu secreții
Dilatarea traheei din cauza supradistensiei manșetei, ducând la infecție sau stenoză ulterioară.

medilibros.com

Valori de laborator de referință

Biochimia serică

Albumină	3,5 până la 5 g/dl
Alfa-fetoproteină	< 30 mg/l
Amoniac	80 până la 100
Bilirubina (totală)	0,2 până la 1
Direct	0,1 mg/dl
Indirect	0,8 mg/dl
Bicarbonat de sodiu	20 până la 30
Gaze în sânge (arterial)	
pH-ul	7,35 și
PO	80 până la 105
PCO_2	35 până la 45 mm
Calciu	
Total	
Ionizat	
Ceruloplasmină	25 până la 50 mg/dl
Clorură	95 până la 110 mEq/l
Colesterol	
Colesterol LDL	< 100 Optimal 100-129 Aproape de sau peste normal 130-159 La limită de maxim 160-189 Maxim > 190 foarte ridicat
Colesterol total	< 200 Dezirabil 200-239 Limită superioară
Colesterol HDL	< 40 Scăzut > 60 Înaltă
VLDL	35 până la 100 mg/dl
Cupru	75 până la 150 mg/dl
Creatinină	0,5 până la 1,2 mg/dl
Feritină	
Masculi adulți	25 până la 250
Femei adulte	20 până la 200
Folat	ng/ml
Plasmă	2 până la 12
Globule roșii	150 până la 600
Glucoză à jeun (plasmatică)	65 până la 110
Hemoglobină glicozilată	4 până la 8%
Homocistina	5 până la 15 mol/l
Fier	50 până la 150
Saturația transferinei	25 până la 50%
Lactat	0,7 și 1,4 mmol/l
Lipasa	0 până la 160 UI/l
Lipoproteină (a)	0 până la 3 mg/dl
Magnesio	2,5 mEq/l
Mioglobin	20 la 85 g/l
Osmolalid	270 până la 300 mOsm/kg
Fosfat	4,5 mg/dl
Potasiu	3,5 până la 5 mEq/l
Proteine (totale)	6 până la 8 g/dl
Sodiu	135 la 145 mEq/l <
Trigliceride (în repaus alimentar)	160 mg/dl 0-0,4 mg/l
Troponina I	0-0,1 mg/L
Troponina T	
Azot din uree	10 până la 20 mg/dl
Uree	20 până la 40 mg/dl
Acid uric	3 la 8 mg/dl
Vitamina B_{12}	300 până la 900 pg/ml

Enzime serice

ALT (TGP)	10 la 40 UI/L
AST (TGO)	10 la 40 UI/L

Fosfatasa acida	1 până la 5 UI/L
Fosfatasa alcalina	de la 3 la 13 unități KA/l (40 până la 100 UI/L)
Amilasa	30 până la 180 UI/L
Creatina chinasă	
Bărbat	30 până la 200 UI/L
Fracțiunea feminină MB	30 până la 150 UI/L <10 UI/L (de obicei < 5% CPK)
Gamaglutamil transpetidază	25 până la 75 UI/L
LDH	100 până la 300 UI/L
5' Nucleotidază	5 până la 15 UI/L

Valori hematologice

1. Timp de sângerare	5 până la 10 minute
2. Timp de coagulare	10 până la 15 minute
3. Produși de degradare fibrină	< 8 g/ml
4. Fibrinogen	200 până la 400 mg/dl
5. Timp parțial de tromboplastină (act va)	25 la 35 de secunde. sunt bolnav
6. Timp de protrombină	III
7. Hemogramă completă	
a. Hematocrit	
Femei	35 până la 40%
Bărbați	40 până la 45%
b. Hemoglobină	
Femei	13 până la 15 g/dl
Bărbați	15 până la 17 g/dl
c. Numărătoarea de globule	
Bărbați	4,5 până la 5,5 milioane/ mm^3
Femei	4 până la 4,5 milioane/ ^{3} mm
Hb medie corpuscular	25 până la 35 pg/celulă
MCHC	30 până la 35 g/dl
MCV	78 până la 98 fl
Termen de valabilitate al globulelor roșu	120 de zile
Numărul de leucocite	
Număr total de	celule 4000 până la 11.000/ mm^3
Număr diferențial	P_{60}, L_{35}, E_5
i. Numărarea trombocitelor	lakh-uri (100.000 sau 10^5) mm^3
j. Durata de viață utilă	10 zile
8. Retracția cheagului	Începe la momentul respectiv și
9. Numărul de reticulocite	Se termină la 6:00 dimineața
10. VSG	
Bărbați	0 până la 20 mm/h
Femei	0 până la 30 mm/h
11. PCR	< 10 mg/L
12. Supliment	
C3	75 până la 150
C4	25 la 50 mg/dl
13. Imunoglobuline	
	100 la 500 mg/dl
	50 la 250 mg/dl
	800 până la 1800
IgE	< 0,025 mg/dl
IgD	0 până la 8 mg/dl

Urină

Calciu	0 până la 250
Catecolamine	< 500 mg/zi
Cupru	25 până la 100
Cortizol	25 până la 100

Creatinină	
a bărbaţilor	1 până la 2 g/zi
Femei	0,5 până la 1,5 g/zi
5 HIAA	< 9 mg/zi
Hidroxiprolină	25 până la 75 mg/zi
Metanefrină	< 0,9 mg/zi
Acid vanilil mandelic	2 până la 8 mg/zi
Proteină	0 până la 150 mg/zi
Sodiu	100 până la 250 mEq/zi
Urobilinogen	1 până la 3,5 mg/zi

Heces

Greutate normală	< 200 g/zi
Grăsime	< 7 g/zi
Stercobilinogen	40 până la 280 mg/zi

Transpira

La mijlocul ciclului	10 până la 23 UI/L
Cortizol	
postmenopauză (dimineața)	18 până la 126 UI/L
Aldosteron	8 până la 25 mg/dl

medilibroscom.

Hormoni

Hormonul de creștere	8 ng/ml
Insulină	20 mU/ml
Tiroxină (T4)	5 până la 12 µg/dl
Triiodotironina (T3)	80 până la 200 ng/dl
TSH	0,4 până la 6,2 uU/ml
Parathormona	10 până la 50 pg/ml
Prolactina	
a bărbaţilor	5 până la 15 ng/ml
Femei	5 până la 25 ng/ml
Testosteron liber	
a bărbaţilor	50 până la 250 pg/ml
Femei	1 până la 5 pg/ml

Progesteron	
a bărbaţilor	< 0,5 ng/ml
Femei	
Faza foliculară	0,1 până la 1,5
Faza luteală	2,5 până la 28
Primul trimestru	9 până la 47
al treilea trimestru	55 până la 255
Postmenopauză	< 0,5 ng/ml
Stânga	
Bărbați	0 până la 9 UI/L
Femei	
Faza foliculară	1,4 până la 11,5 UI/L
Faza luteală	0,1 până la 16
Mijlocul ciclului	8,5 până la 46,5
Postmenopauza	
FSH	
Bărbați	20 UI/L
Femei	
Faza foliculară	3 până la 20 UI/L
Faza luteală	10 UI/L

Sodiu	60 mEq/l
Clorură	70 mEq/l

Lichidul cefalorahidian

Glucoză		40 până la 70 mg/dl
Proteine totale		20 până la 50 mg/dl
Globule albe	TC	< 5/µL
DC	L.	60 până la 70%
	M.	30 până la 50%
	N	0%
Clorură		116 până la 122 mmol/l
Presiune		50 până la 180 mm de
Volum		150 ml

Aldosteron	10 până la 150 ng/l)
	3 mUI/ml < 60 pg/ml

Bibliografie

Capitolul 1: Introducere în medicina internă

1. Alper J, Kegel M. Semne cutanate în bolile pulmonare. Clin Chest Med. 1987 iunie;8(2):299-311.
2. Hon KL, Leung AK. Alopecia areata. Descoperiri recente ale medicamentelor pentru alergii în cazul inflamației, publicate de Pat. Mai 2011; 5(2): 98-107.
3. Shimizu T, Tokuda Y. Limbă păroasă. BMJ Case Rep. 2012, 6 octombrie 2012.
4. Gelb BD. Sindromul Marfan și tulburările înrudite - mai strâns legate decât credeam. N Engl J Med. 24 august 2006;355(8):841-4.
5. Lay CS, Yu CJ, Tyan YS. Disecție de aortă abdominală cu ischemie mezenterică acută la un pacient cu sindrom Marfan. J Chin Med Assoc. 2006 Jul;69(7):326-9.
6. Kumar V, Aggarwal S, Sharma A și alții. Diagnosticul perfect : koilonichia. Perm J. Vara 2012;16(3):65.
7. Tully AS, Trayes KP, Studdiford JS. Evaluarea normalității abdominisului unghial. Am F 0 12 r A pE 15;85(8):779-87.
8. atu *vir ca pre - Lecoules S, Manifestarea carcinogenă a cancerului de colon: O serie de cazuri a 11 pacienți. Rev Med Interne. 3 octombrie 2012.
9. Vertenoeil G, Servais S, Beguin Y. [Cum se poate explora o febră de origine necunoscută la pacienții adulți?]. Rev Med Liege. 2012 iul.-aug.;67(7-8):391-7.
10. Parra Ruiz J, Peña Monje A, Tomás Jiménez C, et al. Spectrul clinic al febrei de durată intermediară în sudul Spaniei. Eur J Clin Microbiol Infect Dis. 2008 Oct;27(10):993-5.
11. Bleeker-Rovers CP, van der Meer JW. [Abordarea diagnostică a febrei de origine necunoscută]. Ned Tijdschr Gene- neeskd. 2008 Apr 12;152(15):869-73.

Capitolul 2: Nutriție

1. Hankard R, Colomb V, Piloquet H, și alții. Screeningul malnutriției în practica clinică. Arch Pediatr. 2012 Oct;19(10):1110-7
2. Ubesie AC, Ibeziako NS, Ndiokwelu CI și colab. Malnutriție energetică proteică la copii sub cinci ani, internați la Spitalul Universitar din Nigeria, Enugu: o - analiză retrospectivă pe 10 ani. Nutr J. 2012 14 iunie;11(1):43
3. Dibari F, Diop el HI, Collins S, Seal A. Alimente terapeutice ieftine, gata de utilizare, pot fi concepute folosind produse disponibile local cu ajutorul programării liniare . J Nutr. 2012 mai;142(5):955-61.
4. Glade MJ. Vitamina D: Panaceu pentru sănătate sau profet fals? Nutriție. 18 octombrie 2012. pii: S0899 -
5. 9007 (12) 00252 - 3. von Lintig J. Metabolismul funcț provitaminei A și beneficiile sale în biologia ie- mamiferelor. Am J Clin Nutr. Noiembrie;96(5):123 4012
6. 44S. Sherwin JC, Reacher MH, Dean WH, Ngondi J, și Epidemiologia deficitului de vitamina A și a xeroftalmiei la populațiile cu risc. Trans R Soc Trop Med Hyg. 2012 Apr;106(4):205-14
7. Clagett-Dame M, Knutson D. Vitamina A în reproducere și dezvoltare. Nutrienți. 2011 Apr;3(4):385-428
8. Khadilkar VV, Khadilkar AV. Utilizarea vitaminei D în diverse afecțiuni. Indian J Pediatr. 2012 Sep 6
9. Mitchell DM, Henao MP, Finkelstein JS, Burnett-Bowie SA. Prevalența și predictorii deficitului de vitamina D la adulții sănătoși. Endocr Pract. 2012 14 septembrie: 1-26.
10. Soliman A, De Sanctis V, Adel A, El Awwa A, Bedair 2 S. Qrn ical, bjQc h emic al and radiological manifestations deficit sever de vitamina D la adolescenți versus copii: dren: răspuns la terapie . Georgian Med News. Septembrie 2012;(210):58-64.
11. Casey CF, Slawson DC, Neal LR. Suplimentarea cu vitamina D la sugari, copii și adolescenți. Medic de familie. 15 martie 2010;81(6):745-8
12. Wimalawansa SJ. Vitamina D: o componentă esențială pentru sănătatea scheletică. Ann NY Acad Sci. 2011 Dec;1240:E1-12.
13. Frank GP, Voorend DM, Chamdula A și alții. Pelagra: o boală netransmisibilă a sărăciei. Trop Doct. Iulie 2012;42(3):182-4.
14. Wan P, Moat S, Anstey A. Pellagra: o analiză cu accent pe fotosensibilitate. Br J Dermatology. Iunie 2011;164(6):1188-200.
15. Solanki M, Baweja DK, Patil SS, Shivaprakash PK. Deficiență de acid ascorbic: raport de caz. J Dent Child (Chic). Iulie 2011;78(2):115-9.
16. Smith A, Di Primio G, Humphrey-Murto S. Scorbut în lumea dezvoltată. CMAJ. 9 august 2011;183(11):E752-5.
17. Magiorkinis E, Beloukas A, Diamantis A. Scorbut: trecut, prezent și viitor. Eur J Intern Med. 2011 Apr;22(2):147- 52.
18. Fakhouri TH, Ogden CL, Carroll MD, Kit BK, Flegal KM. Prevalența obezității în rândul adulților în vârstă din Statele Unite, 2007-2010. NCHS Data Brief. Septembrie 2012;(106):1-8.

19. Carter R, Mouralidarane A, Ray S, Soeda J, Oben J. Progrese recente în tratamentul medicamentos al obezității. Clin Med. Octombrie 2012;12(5):456-60.
20. Stefater M, Kohli R, Inge T. Progrese în tratamentul chirurgical al obezității morbide.
Mol Aspects Med. 23 octombrie 2012. pii: S0098-2997 (12) 00120-3.

Capitolul 3: Sistemul cardiovascular

1. Wahls SA. Cauze și evaluarea dispneei cronice. Am Fam Physician. 15 iulie 2012;86(2):173-82.
2. Bertoia ML, Waring ME, Gupta PS și alții. Implicațiile noilor ghiduri privind hipertensiunea arterială în Statele Unite. Bertoia ML, Waring ME, Gupta PS, Roberts MB, Eaton CB. Hipertensiune arterială. 2011 sept.;58(3):361-6.
3. Aronow WS. Ghiduri pentru hipertensiune arterială. Hipertensiune arterială. 2011 sept.;58(3):347-8.
4. Huang CM, Chang HC, Kao ST, Li TC și colab. - Variabilitatea presiunii radiale, a pulsului și a frecvenței cardiace la subiecții normotensivi și hipertensivi. J Altern Complement Med. 2011 Oct;17(10):945-52
5. Flint A. Clasici în cardiologie: despre sufluri cardiace (partea 1-4). Heart Views. Ianuarie 2012;13(1):26-8.
6. Ginghină C, Năstase OA, Ghiorghiu I, Egher L.Continuous murmur--the auscultatory expression of a varietate of pathological conditions.J Med Life. 22 februarie 2012;5(1):39-46.
7. Poh KK, Teo SG, Taj EL, Yip ^ **Serie de** electrocardiografie . ECG-uri în cardiopatiile structurale: Partea 1.
8. Singapore Med J. 2011 Dec;52(12):855-8
Kobza R, Cuculi F, Abacherli R și alții. Electrocardiografie cu douăsprezece derivații la tineri: anomalii fiziologice și patologice. Ritm cardiac. 28 august 2012. pii: S1547-5271(12)00919-8
9. Márquez MF. Sindromul QT lung: o scurtă trecere în revistă a diagnosticului electrocardiografic, inclusiv testul Viskin. Arch Cardiol Mex. 2012 iul.-sept.;82(3):243-7.
10. Mistry NF, Vesely MR. Sindroame coronariene acute: de la departamentul de urgență la unitatea de terapie cardiacă. Cardiol Clin. 2012 Nov;30(4):617-27.
11. Haasenritter J, Stanze D, Widera G, et al. Pacientul cu dureri în piept are o boală coronariană? Valoarea diagnostică a simptomelor și semnelor individuale - o meta-analiză. Croat Med J. 2012 Oct 15;53(5):432-41.
12. Komarov AL, Iliushchenko TA, Shakhmatova OO, et al. Eficacitatea comparativă a tratamentului conservator și invaziv la pacienții cu formă stabilă de cardiopatie ischemică (conform rezultatelor unui studiu prospectiv pe cinci ani). Kardiologiia. 2012;52(8):4-14. Rusă.
13. Siekierka-Harreis M, Rump LC, Vonend O. - Hipertensiune arterială rezistentă la tratament: Valoarea unui nou concept de tratament. Internist (Berl). Octombrie 2012
14.

Capítulo 4: Sistema Respiratorio

1. Lewczuk J. Boala pulmonară cardiacă - punctul de vedere al cardiologului. Pneumonol Alergol Pol. 2012;80(6):541-545
2. Broekhuizen BD, Sachs AP, Hoes AW, Verheij TJ, Moons KG. Managementul diagnostic al bolii pulmonare obstructive cronice. Neth J Med. 2012 ian;70(1):6-11
3. Wang Z, Xiong YX. Modelele sonore pulmonare ajută la distingerea insuficienței cardiace congestive, a bolii pulmonare obstructive cronice și a exacerbărilor astmatice. Acad Emerg Med. 2012 ian;19(1):79-84
4. Dabrowska M, Kolasa A, Zukowska M, et al. Analiza nodulilor pulmonari solitari descoperiți în radiografiile toracice. Pneumonol Alergol Pol. 2009;77(1):37-42.
5. Zolak JS, de Andrade JA. Fibroză pulmonară idiopatică. Immunol Allergy Clin North Am. 2012 noiembrie;32(4):473-85. Mann A, Early GL. Sindrom de detresă respiratorie acută. Mo Med. 2012 septembrie-octombrie;109(5):371-5.
6. Neffen H, Vidaurreta S, Balanzat A și colab. Astm slab controlat: diagnostic și terapie la copii și adolescenți. Medicina (B Aires). 2012;72(5):403-13. Spaniolă.
7. Chipps BE, Figliomeni M, Spector S. Omalizumab: O actualizare privind eficacitatea și siguranța în astmul alergic moderat până la sever.
8. Allergy Asthma Proc. 2012 sept.;33(5):377-85.
Hamid Q. Patogeneza căilor respiratorii mici în astm.
9. Respirație. 2012;84(1):4-11.
10.

Sheng Y et al.Treatment ipopnea Syndrome With agoplasty and Midline a 5-Year Study. Respir

11. Glosectomie: Ou
Îngrijire. 15 iunie 2012
Alkhazna A, Bhat A, Ladesich J, Barthel B și alții. Severitatea apneei obstructive în somn la pacienții de culoare și albi.
12. Hosp Pract (Minneap). Octombrie 2011;39(4):82-6.
Shott SR. Evaluarea și gestionarea apneei obstructive în somn pediatrice dincolo de amigdalectomie și -
13. enoidectomie adică. Curr Opin Otolaryngol Head Neck Surg. Decembrie 2011;19(6):449-54.
Bothamley G, Lipman M, Kon OM. Tuberculoza pulmonară cavitativă: o provocare globală. Clin Med. 2012
14. iunie;12(3):299
Siddiqi K, Lambert ML, Walley J. Diagnosticul clinic al tuberculozei pulmonare cu frotiu negativ în țările cu
15. venituri mici: dovezile actuale. Lancet Infect Dis. Mai 2003;3(5):288-96.
Lambert ML, Hasker E, Van Deun A, Roberfroid D și alții.
16. Recurența tuberculozei: recidivă sau reinfectare? Lancet Infect Dis. 2003 mai;3(5):282-7.
Zagolin BM, Wainstein GE, Uriarte G P. Actualizări în diagnosticul și terapia hipertensiunii arteriale pulmonare. Rev Med Chil. 2006 Jul;134(7):902-9.
Sahara M, Takahashi T, Imai Y, Nakajima T și colab. Noi

perspective asupra strategiei de tratament pentru - hipertensiunea arterială pulmonară. Cardiovasc Drugs Ther. 2006 Oct;20(5):377-86.

Tapson VF. Terapia trombolitică în embolia pulmonară acută. Curr Opin Cardiol. 2012 Nov;27(6):585-91.

Schellhaass A, Walther A, Konstantinides S, Bottiger BW. Diagnosticul și tratamentul emboliei pulmonare acute. Dtsch Arztebl Int. 2010 Aug;107(34-35):589-95

Capitolul 5: Abdomenul

Awad RA. Tratamentul medical și chirurgical al disfuncției motorii esofagiene și gastrice.
Minerva Gastroenterol Dietol. Septembrie 2012;58(3):227-38.

Vanuytsel T, Boeckxstaens G, Tack J. Dilatația pneumatică pentru acalazie - calea de urmat.
Aliment Pharmacol Ther. 2011 noiembrie;34(10):1245-6

Lenjani B, Zeka S, Krasniqi S, et al. Monitorizarea și tratamentul sângerării gastrointestinale acute.
Arh. Med. 2012;66(3):161-5

Fujinami H, Kudo T, Hosokawsa A, și alții. Un studiu al modificărilor cauzei sângerării ulcerului peptic.
Revista Mondială de Endocrinologie Gastrointestinală, 16 iulie 2012;4(7):323-7

Dutta AK, Chacko A, Balekuduru A, și alții. Tendințe temporale în epidemiologia ulcerului peptic în India pe parcursul a două decenii. Indian J Gastroenterol. 2012 iunie;31(3):111-5.

de Korwin JD. Noi recomandări pentru diagnosticul și tratamentul infecției cu Helicobacter pylori. Presse Med. 26 septembrie 2012.

Ghoshal UC, Mehrotra M, Kumar S și colab. Siectr im al sindromului de malabsorbție la adulți și factorii care provoacă boala celiacă și malabsorbția tropicală. Indian IJ Med Res. 2012 sept.;136(3):451-9.

Setty M, Hormaza L, Guandalini S. Boala celiacă: evaluarea riscului, diagnostic și monitorizare.
Mol Diagn Ther. 2008;12(5):289-98

El-Salhy M. Sindromul intestinului iritabil: diagnostic și patogeneză. World J Gastroenterol. 7 octombrie 2012;18(37):5151-63

Lacy BE, Weiser K, Noddin L, Robertson DJ și alții. - Sindromul intestinului iritabil: atitudinile, preocupările și nivelul de cunoștințe al pacienților. Aliment Pharmacol Ther. 2007 1 iunie;25(11):1329-41.

Fiasse R, Denis MA, Dewit O. Boala inflamatorie intestinală cronică: boala Crohn și colita ulcerativă. J Pharm Belg. 2010 Mar;(1):1-9

Hurjui DM, Niță O, Graur LI, Mihalache L, et al.The cen tral role of the non alcoolic fatty liver disease in metabolic syndrome.Rev Med Chir Soc Med Nat Iasi. 2012 Apr-Iun;116(2):425-31..

Honda T, Miyaaki H, Ichikawa T, și alții. Caracteristicile clinice ale carcinomului hepatocelular la pacienții vârstnici. Oncol Lett. 1 septembrie 2011;2(5):851-854.

Bacon BR. Diagnosticul și gestionarea hemocromatozei. Gastroenterologie. 1997 sept.;113(3):995-9

Meltzer J, Brentjens TE. Insuficiența renală la pacienții cu ciroză : sindrom hepatorenal și strategii de suport renal. Curr Opin Anaesthesiol. 2010 Apr;23(2):139-44.

Capitolul 6: Hematologie

Arlet JB, Pouchot J, Lasocki S, et al. Terapia cu fier: Indicații , limite și modalitate.
Rev. Med Interne. 21 mai 2012

Erskine J. Screeningul pentru anemie falciformă și talasemie în asistența medicală primară: un studiu cost-eficiență. Br J Gen Pract. 2012 ian;62(594):13

Aydinok Y. Talasemie. Hematologie. 2012 aprilie; 17 Supl. 1:S28-31.

Simões AS, Garcia P, Fernandes I, Ventura și alții. Anemia falciformă și accidentul vascular cerebral cerebrovascular: un eveniment prevenibil. Acta Med Port. 2011 iul.-aug.;24(4):637-40

Meier ER, Miller JL. Anemia falciformă la copii. Medicamente. 7 mai 2012;72(7):895-906

Westra D, Wetzels JF, Volokhina EB O nouă eră în diagnosticul și tratamentul sindromului hemolitic uremic atipic.

Tallman MS. Boala mieloidă. Curr Opin Hematol. 2009 Mar;16(2):63

Todd WM. Leucemie mieloidă acută și afecțiuni înrudite. Hematol Oncol Clin North Am. 2002 Apr;16(2):301-19

Rodríguez Cuartero A, Rodríguez Cuartero F. Boala Hodgkin și sarcina.
Rev Clin Esp. 15 martie 1977;144(5):385-8. Spaniolă.

Tavares MB, Almeida Mda C, Martins RT, et al. Necroză tubulară acută și insuficiență renală la pacienții cu boală glomerulară. Ren Fail. 2012;34(10):1252-7.

Akhtar SZ, Ali A. Modele histologice ale sindromului nefrotic la pacienții vârstnici. J Ayub Med Coll Abbottabad. Octombrie-decembrie 2008;20(4):97-9.

Gero L. Tratamentul sindromului nefrotic la adult. Orv Hetil. 3 decembrie 2006;147(48):2313-8.

Ruggenenti P, Cravedi P, Chianca A , et al. Rituximab in idiopathic membranous nephropathy..
J Am Soc Nephrol. 2012 august; 23(8): 1416-25.

Wylie EC, Satchell SC. Nefropatie diabetică. Clin Med. Octombrie 2012;12(5):480-2.

Wada Y, Ogata H, Takeshige Y, et al. Semnificația clinică a depunerii de IgG în zona mezangială glomerulară la pacienții cu nefropatie IgA. Clin Exp Nephrol. 3 iulie 2012.

Boyd JK, Cheung CK, Molyneux K și colab. O actualizare privind patogeneza și tratamentul nefropatiei cu IgA. Kidney Int. 2012 mai;81(9):833-43.

Srisawat N, Hoste EE, Kellum JA. Clasificarea modernă a leziunii renale acute. Purificarea sângelui. 2010;29(3):300-7

Murea M. Insuficiență renală avansată și hiperuricemie. Adv Chronic Kidney Dis. 2012 Nov;19(6):419-24.

Madziarska K, Weyde W, Krajewska M și alții. Pacienți vârstnici dializați: analiza factorilor care afectează supraviețuirea pe termen lung în observații prospective de 4 ani. Int Urol Nephrol. 2012 iunie;44(3):955-61.

Grace NL, Wong LL. Ar trebui amputația legată de bolile vasculare periferice sau de diabet să fie contraindicată transplantul renal? Hawaii J Med Public Health. Iulie 2012;71(7):181-5

Capitolul 8: Sistemul nervos

Libster R, Edwards KM, Levent F, și alții. Consecințe pe termen lung ale meningitei streptococice de grup B. Pediatrics. Iulie 2012;130(1):e8-15

Tao WD, Liu M, Fisher M, et al. Infarctul circulator posterior versus anterior: cât de diferite sunt deficitele neurologice? Accident vascular cerebral. 2012 aug.;43(8):2060-5.

Kupelian V. Nicturie, tulburări de somn și sindrom metabolic. J Urol. 20 septembrie 2012.

Barbic D, Levine Z, Tampieri D, Teitelbau J. Sindromul blocat: un diagnostic critic și dependent de timp. CJEM. 1 septembrie 2012;14(5):317-20

Logemann JA, Boshes B, Blonsky ER, Fisher HB. Evaluarea vorbirii și a deglutiției în diagnosticul diferențial al bolilor neurologice. Neurol Neurocir Psiquiatr. 1977;18(2-3 Suppl):71-8.

Spadone SJ. Evaluarea neurologică a extremităților inferioare la pacientul vârstnic. Clin Podiatr Med Surg. 2003 Jul;20(3):547-71

Sorensen AT, Kokaia M. Abordări noi în tratamentul epilepsiei. Epilepsia . 25 octombrie 2012 .

Wandschneider B, Thompson PJ, Vollmar C, Koepp MJ. Funcția lobului frontal **și evoluția epilepsiei** mioclonice juvenile : o analiză cuprinzătoare a datelor neuropsihologice și imagistice. Epilepsia. 25 octombrie 2012 **.**

Wu C, Sharan AD. Neurostimularea pentru tratamentul epilepsiei: o trecere în revistă a intervențiilor chirurgicale actuale. Neuromodulation. 4 septembrie 2012.

Ji R, Schwamm LH, Pervez MA, Singhal AB. Accident vascular cerebral ischemic și atac ischemic tranzitoriu la adulții tineri: factori de risc, randament diagnostic, neuroimagistică și tromboliză. Arch Neurol. 29 octombrie 2012:1-7.

Perry JJ, Goindi R, Brehaut J, și alții. Managementul atacului ischemic tranzitoriu de către medicii de urgență și sensibilitatea dorită a unei reguli de decizie clinică pentru accidentul vascular cerebral în trei țări. CJEM. Ianuarie 2011;13(1):19-27

Díaz-Guzmán J, Egido JA, Gabriel-Sánchez R, et al. Rata de incidență a accidentului vascular cerebral și a atacurilor ischemice tranzitorii în Spania: Studiul IBERICTUS. Cerebrovasc Dis. 20 oct 2012;34(4):272-281

Oyama H, Kito A, Maki H și colab. Tratamentul unui anevrism cerebral disecant în circulația anterioară: raport a 11 cazuri de hemoragie subarahnoidiană. Nagoya J Med Sci. 2012 Aug;74(3-4):325-38

Mollaoglu M. Factori declanșatori la pacienții cu migrenă". J Health Psychol. Octombrie 2012.

Driver-Dunckley ED, Adler CH. Tulburări de mișcare și somn. Neurol Clin. 2012 Nov;30(4):1345-58

Korner S, Kollewe K, Ilsemann J, Prevalența și impactul prognostic al comorbidităților în scleroza laterală amiotrofică. Eur J Neurol. Octombrie 2012

Sugihara K, Maruyama H, Morino H și colab. Caracteristicile clinice ale ataxiei spinocerebeloase 36: un studiu pe 2121 de pacienți cu ataxie japoneza. Mov Disorder. 2012 Aug;27(9):1158-63

Derber CJ, Troy SB. Urgențe cervico-faciale: meningită bacteriană, encefalită, abces cerebral, obstrucție a căilor respiratorii superioare și tromboflebită septică jugulară. Med Clin North Am. 2012 noiembrie;96(6):1107-26.

Tsai WC, Chen SF, Chang WN, Lu CH și colab. Caracteristici clinice, agenți patogeni implicați și rezultate terapeutice ale infecției mixte în meningita bacteriană la adulți. Kaohsiung J Med Sci. 2012 Oct;28(10):531-7

Shields CB, Zhang YP, Shields LB. Syringomielie posttraumatică : Modificările hidrodinamice ale LCR după leziuni ale măduvei spinării sunt forța motrice în dezvoltarea PTSM. Handb Clin Neurol. 2012;109:355-67

Gilhus NE. Miastenia și joncțiunea neuromusculară. Curr Opin Neurol. 2012 Oct;25(5):523-9.

Capitolul 9: Trastornos Endocrinos y Metabólicos

Schofl C, Franz H, Grussendorf M, și alții. Rezultate pe termen lung la pacienții cu acromegalie: Analiza a 1344 de pacienți din Registrul German de Acromegalie. Eur J Endocrinol. 19 octombrie 2012

Mercieca C, Gruppetta M, Vassallo J. Epidemiology, treatment trends and outcomes of acromegalie. Eur J In- te-n Med. '012 22 august

M , Pivonello R, Grasso LF și colab. Hormonul de creștere , prolactina și sexualitatea. J Endocrinol Invest. 2012 sept.;35(8):782-94

Maiter D, Primeau V. Actualizare 2012 privind tratamentul prolactinoamelor . Ann Endocrinol (Paris). Aprilie 2012;73(2):90-8.

Mehta GU, Jane JA Jr. Tumorile pituitare. Curr Opin Neu rol. 26 octombrie 2012

Baruffi DJ, Thompson KR. Prezentarea radiologică a - adenomului pituitar. Optom Vis Sci. 23 octombrie 2012.

Greco DS. Deficiențe hipofizare. Top Companion Anim Med. 2012 Feb;27(1):2-7

Schreckinger M, Szerlip N, Mittal S. Diabet insipid după rezecția tumorilor hipofizare. Clin Neurol Neurosurg. 23 august 2012.

Sejling AS, Pedersen-Bjergaard U, Eiken P. Sindromul

secreției inadecvate de ADH și osteoporoza severă. J Clin Endocrinol Metab. 17 octombrie 2012

Heinrich S, Wagner A, Gross P [Hiponatremie.] Med Klin Intensivmed Notfmed. 6 septembrie 2012.

Mohanty S, Amruthlal W, Reddy GC și alții. Strategii de diagnostic pentru hipotiroidismul subclinic. Indian J Clin Biochem. Iulie 2008;23(3):279-82.

Swain M, Swain T, Mohanty BK. Tulburări tiroidiene autoimune - O actualizare. Indian J Clin Biochem. Ianuarie 2005;20(1):9-17.

Razavi Z, Yavarikia A, Torabian S. Anomalii congenitale la sugarul cu hipotiroidism congenital. Oman Med J. 2012 sept.;27(5):364-7.

Burch HB, Burman KD, Cooper DS. Un studiu din 2011 privind modelele de practică clinică în gestionarea bolii Graves. J Clin Endocrinol Metab. 5 octombrie 2012.

Imanishi Y, Nagata Y, Inaba M. Boli paratiroidiene și modele animale. Front Endocrinol (Lausanne). 2012;3:78. Publicat în format electronic, 27 iunie 2012.

Ong GS, Walsh JP, Stuckey BG și colab. Importanța măsurării calciului ionizat în caracterizarea stării calciului și diagnosticarea hiperparatiroidismului primar. J Clin Endocrinol Metab. 2012 sept.;97(9):3138-45

Stratakis CA. Sindromul Cushing în pediatrie. Endocrine nol Metab Clin North Am. Decembrie 2012;41(4):793-803.

Tancic-Gajic M, Vujovic S, Ivovic M, et al. Hipercortizolism dependent de adrenocorticotrofină: imagistică versus - diagnostic de laborator. Srp Arh Celok Lek. 2012 iul.-aug.;140(7-8):500-4.

Smith JS. Insuficiență adrenocorticală cronică. JAAPA. Mai 2012;25(5):68.

Lefebvre H. Deficiență de corticotrof. Ann Endocrinol (Paris). Aprilie 2012;73(2):135-7.

Mitchell AL, Pearce SH. Boala Addison autoimună: fiziopatologie și complexitate genetică. Nat Rev Endo - crinol. 31 ianuarie 2012;8(5):306-16.

Bach JF, Chatenoud L. O perspectivă istorică asupra a treizeci de ani plini de evenimente de imunoterapie în diabetul autoimun . Semin Immunol. 2011 iunie;23(3):174-81.

El-Kaissi S, Sherbeeni S. Management farmacologic diabetului zaharat de tip 2: o actualizare. Curr Diabetes Rev. 2011 noiembrie; 7(6)

Bajwa SJ, Jindal R. Urgențe endocrine la pacienții în stare critică: Provocări în diagnostic și management. Indian J Endocrinol Metab. 2012 sept.;16(5):722-7.

Merger SR, Leslie RD, Boehm BO. Fenotipul clinic general al diabetului de tip 1 la prezentare. Diabet Med. 17 octombrie 2012.

Brem H, Sheehan P, Rosenberg HJ și alții. Protocol bazat pe dovezi pentru ulcerele piciorului diabetic. Plast Reconstr Surg. 2006 iunie; 117(7 Suppl): 193S-209S; discuții 210S-211S.

Gill PJ, Harnden A, Karpe F. Familial hypercolesterol- aemia. BMJ. 11 mai 2012;344:e3228.

Rodriguez CR, Seman LJ, Ordovas JM, și alții. Lipoproteina(a) și boala coronariană. Chem Phys Lipids. Ianuarie 1994;67-68:389-98.

Hayashi Y. [Ghiduri de practică clinică pentru diagnosticul și tratamentul osteoporozei]. Nihon Rinsho. 2003 Feb;61(2):245-51.

Capitolul 10: Trastornos del Tejido Conectivo

Walsh DA, McWilliams DF. Durerea în artrita reumatoidă . Curr Pain Headache Rep. 30 octombrie 2012.

Vroom F, van de Laar MA, van Roon EN și alții. Tratamentul pacienților reumatici gravide și negravide: un sondaj în rândul reumatologilor olandezi. J Clin Pharm Ther. 2008 Feb;33(1):39-44.

Corominas H, Sánchez-Eslava L, García G, et al. Profilul de siguranță al terapiei intravenoase biologice într-o cohortă de pacienți cu poliartrită reumatoidă. Monitorizare clinică de asistență medicală (studiul Sebiol). Reumatol Clin. 22 octombrie 2012.

Maki-Petaja KM, Elkhawad M, Cheriyan J, et al. Factorul anti -necroză tumorală - o terapie reduce inflamația aortică și rigiditatea la pacienții cu artrită reumatoidă. Circulaţie. 24 octombrie 2012.

Zeidler J, Zeidler H, Graf von der Schulenburg JM. [Terapia poliartritei reumatoide cu metotrexat: Analiza datelor de revendicare a modelelor de tratament.] Z Rheumatol. 30 septembrie 2012.

Krüger K, Wollenhaupt J, Albrecht K, și alții. [Ghiduri germane din 2012 pentru tratamentul medical secvențial al artritei reumatoide. Recomandări EULAR adaptate și algoritm de tratament actualizat]. Z Rheumatol. 2012 sept.;71(7):592-603.

Verhoeven N, Vandeputte G. Artrita de la nivelul mijlocului piciorului: diagnostic și tratament. Foot Ankle Surg. Decembrie 2012;18(4):255-62.

Berenbaum F, Eymard F, Houard X. Osteoartrită, inflamație și obezitate. Curr Opin Rheumatol. Octombrie 2012 19 .

Loeser RF. Procesele de îmbătrânire și dezvoltarea teoartritei osteoartritei . Curr Opin Rheumatol. 17 octombrie 2012.

Bezalel S, Asher I, Elbirt D și alții. Tratamente biologice noi pentru lupusul eritematos sistemic: stadiu actual și viitor. Z^t ute^m odalifleh Isr Med Assoc J. 2012 august;14(8):508-14.

Lateef A, Petri M. Managementul sarcinii în lupusul eritematos sistemic. Nat Rev Rheumatol. 21 august 2012.

Saketkoo LA, Distler O. Există dovezi ale prezenței vasculitei în scleroza sistemică? Curr Rheumatol Rep. 2012 Dec;14(6):516-25.

Shanmugam VK, Steen VD. Boala renală în cazul sclerodermiei : o actualizare privind evaluarea, stratificarea riscului, patogeneza și managementul. Curr Opin Rheumatol. 2012 Nov;24(6):669-76.

Vasquez R, Sendejo C, Jacobe H. Morfeea și alte forme localizate de sclerodermie. Curr Opin Rheumatol. 2012 Nov;24(6):685-93.

Marzano AV, Vezzoli P, Berti E. Implicarea pielii în vasculita cutanată și sistemică. Autoimmun Rev. 2012 Aug 16.

Collins MP. Neuropatiile vasculitice: o actualizare. Curr Opin Neurol. 2012 Oct;25(5):573-85.

Schiff RI. Gamaglobulină intravenoasă, 2: Farmacologie, utilizări clinice și mecanisme de acțiune. Pediatr Allergy Immunol. 1994 aug.;5(3):127-56.

Capitolul 11: Oncologie

González CA, Pera G, Agudo A, și alții. Fumatul și riscul de cancer gastric în cadrul Studiului Prospectiv European - privind Cancerul și Nutriția (EPIC). Int J Cancer. 20 noiembrie 2003;107(4):629-34.

Sherman M. Supravegherea carcinomului hepatocelular și diagnosticul precoce. Clin Liver Dis. 2007 Nov;11(4):817-37, viii.

Holley S. Oboseala asociată cancerului. Suferința unei alte oboseli . Cancer Pract. 2000 Mar-Apr;8(2):87-95.

Sloan JA, Loprinzi CL, Laurine JA și alții. Un factor de stratificare simplă pentru prognosticul supraviețuirii în cancerul avansat: indicele bun/rău/incert. J Clin Oncol. 1 august 2001;19(15):3539-46.

Baraniskin A, Schmiegel W, Schroers R. [Urgențele în hematologie și oncologie]. Dtsch Med Wochenschr. 2009 septembrie;134(38):1879-88; test 1889-92.

Maalej M, Daghfous J, Nacef T, și alții. [Sindroame osteoarticulare paraneoplazice în cancerele tractului respirator]. Tunis Med. 1981 ian.-feb.;59(1):840-3.

Lindsey AM, Piper BF, Carrieri VL. Celule maligne și producția ectopică de hormoni. Oncol Nurs Forum. Vara 1981;8(3):13-5.

Megna G, Minervini MG, Pavia T, și alții. [Sindroame paraneoplazice. Contribuție clinică și epidemiologică]. Acta Neurol Quad (Napoli). 1981;42:120-7.

Capitolul 12: Medicina Geriátrica

St John PD, Tyas SL, Montgomery PR. Simptome depresive și fragilitate. Int J Geriatr Psychiatry. 7 septembrie 2012.

Aguilar-Navarro S, Navarrete-Reyes AP, Grados-Chavarría BH, și alții. Teverite și frecvență asociate cu fosfatazină (Fojifren) scade **calitatea** vieții legată de sănătate în rândul vârstnicilor care locuiesc în comunitate. J Gerontol A Biol Sci Med Sci. 2012 noiembrie;67(11):1266-71.

Lagro J, Meel-van den Abeelen A, de Jong DL și alții. - Sindroamele hipotensive geriatrice nu sunt explicate doar prin disfuncția autonomă cardiovasculară. J Gerontol A Biol Sci Med Sci. 15 octombrie 2012.

Mader SL. Identificarea și gestionarea hipotensiunii ortostatice la pacienții vârstnici și cu afecțiuni medicale complexe. Expert Rev Cardiovasc Ther. 2012 Mar;10(3):387-95.

Sander GE. Tensiunea arterială crescută la populația geriatrică : considerații privind tratamentul. Am J Geriatr Cardiol. 2002 iul.-aug.;11(4):223-32.

Capitolul 13: Abuso de Sustancias

Jang ES, Jeong SH, Hwang SH și colab. Efectele cafelei, fumatului și alcoolului asupra testelor funcției hepatice: un studiu transversal cuprinzător. BMC Gastroenterol. 18 octombrie 2012;12(1):145.

McCullough AJ, O'Shea RS, Dasarathy S. Diagnosticul și gestionarea bolii hepatice alcoolice. J Dig Dis. 2011 august;12(4):257-62.

[Efectul alcoolului asupra sănătății feminine]. Kardiologiia. 2010;50(6):83-7.

Centrele pentru Controlul și Prevenirea Bolilor (CDC). - Consumul de alcool și consumul excesiv de alcool în rândul femeilor de vârstă fertilă - Statele Unite, 2006-2010. MMWR Morb Mortal Wkly Rep. 2012 20 iulie;61(28):534-8.

Lemoine P Istoricul fetopatiilor alcoolice. 1997. J Popul Ther Clin Pharmacol. 2012;19(2):e224-6.

Fryar CD, Chen TC, Li X. Prevalența factorilor de risc necontrolați pentru bolile cardiovasculare: Statele Unite, 1999-2010 . NCHS Data Brief. 2012 Aug;(103):1-8.

Stead LF, Lancaster T. Farmacoterapie combinată și intervenții comportamentale pentru renunțarea la fumat. Co- Charne Database Syst Rev. 2012 17 oct.;10:CD008286.

Capitolul 14: Modalități de imagine în Medicina Interna

Paiva RP, Carvalho P, Couceiro R, și alții. Măsurarea intervalului de timp sistolic bătaie-la-bătaie din sunetele inimii și ECG. Physiol Meas. 2012 Feb;33(2):177-94.

Bacharova L, Szathmary V, Mateasik A. Modele electrocardiografice ale blocului de ramură stângă cauzat de afectarea conducerii intraventriculare în miocardul activ: un studiu model.
J Electrocardiol. 2011 noiembrie-decembrie;44(6):768-78.

Frisbie JH, Sharma GV. Respirația Cheyne-Stokes, circulația periodică și alternanța pulsului la pacienții cu leziuni ale măduvei spinării. Spinal Cord. 2005 iunie;43(6):385-8.

">R!țnganathpn Njunlk Z Swaciyan V. Impulsul apical
r yhe ari^jfalale. Eu
Clin Cardiol. Ianuarie 1985;8(1):20-33.

Almendral J, Atienza F, Everss E, et al. Electrograme ale fibrilatorului implantabil și originea impulsurilor ventriculare stângi: o analiză a capacității de regionalizare și a rezoluției spațiale vizuale.
J Cardiovasc Electrophysiol. Mai 2012;23(5):506-14.

Finsterer J, Stollberger C. Miopatiile primare și inima. Scand Cardiovasc J. 2008 Feb;42(1):9-24.

Chen RS, Bivens MJ, Grossman SA. Diagnosticul și - gestionarea bolilor cardiace valvulare în medicina de urgență. Emerg Med Clin North Am. 2011 noiembrie;29(4):801-10, vii.

Aburawi EH, Pesonen E. Fiziopatologia fluxului sanguin coronarian în cardiopatiile congenitale. Int J Cardiol. 15 septembrie 2011;151(3):273-7.

Guleserian KJ. Cardiopatie congenitală la adulți: progrese și opțiuni chirurgicale. Prog Cardiovasc Dis. 2011 ian.-feb.;53(4):254-64.

Graham TP Jr, Atwood GF, Boucek RJ Jr, și alții. Caracteristicile volumului inimii drepte în transpoziția marilor artere . Circulation. Mai 1975;51(5):881-9

Murphy KF, Kotler MN, Reichek N, Perloff JK. Ecografia în diagnosticul cardiopatiilor congenitale. Am Heart J. 1975 mai;89(5):638-56.

Yan T, Zhang GX, Li BL, Zhong K, Xu ZY, Han L. Proprietăți hemodinamice ale arterei pulmonare la pacienții cu hipertensiune pulmonară secundară stenozei mitrale reumatice. Heart Lung Circ. 2012 august.

Iung B. Stenoza mitrală este încă o preocupare în bolile valvelor cardiace . Arch Cardiovasc Dis. 2008 Oct;101(10):597-9.

Capitolul 15: Proceduri

Bhattacharya S, Bairagya TD, Das A, et al. Biopsia pleurală închisă este încă utilă în evaluarea revărsatului pleural malign. J Lab Physicians. 2012 ian;4(1):35-8.

Kalhan S, Sharma P, Sharma S și alții. Evaluarea preciziei - tehnicilor de ghidare în citologia prin aspirație cu ac fin ghidată prin imagistică a leziunilor de masă toracică. J Cytol. 2012 ian;29(1):6-10.

Majed B, Zephir H, Pichonnier-Cassagne V și alții. Puncții lombare: utilizare și eficiență diagnostică în departamentele medicale de urgență. Int J Emerg Med. 2009 19 noiembrie;2(4):227-35.

Bosshard S, Müllhaupt B. [Punctura de ascita: paracenteza abdominala]. Praxis (Berna 1994). 6 iunie 2012;101(12):757-64, 766; testul 765.

Muir JF, Lamia B, Molano C și alții. [Era ventilației neinvazive : Mai există loc pentru traheostomia pe termen lung?]. Rev Mal Respir. 2012 Oct;29(8):994-1006.

Kunz T, Strametz R, Gründling M și colab. [Traheostomia percutanată în medicina intensivă - Actualizare 2012]. Anasthesiol Intensivmed Notfallmed Schmerzther. 2012 Oct;47(10):598-604.

medilibros.com

Index

LA

Abdomen 269
Abdominal
Scanare 792 Reflecții 490
Aberații cromozomiale numerice 43
Aberații structurale ale cromozomului 43
Abetalipoproteinemie 552
Ablație prin radiofrecvență 119
Abordare
tulburări acido-bazice 426 comă 431
pacienți 431
Abces amibian 316
Abulia 428
Abuz de substanțe 769
Acalazie cardiacă 286
Accident vascular cerebral precoce 526
Acțiuni ale
calcitonină 628 insulină 648 hormon paratiroidian 628
Acid ascorbic 65
Acid folic 65
Acid nicotinic 64, 688
Acidoză 424
Acidoză lactică 666
Scurtarea intervalului QTC 114
Clubbing 204
ACTH nedependent 635
Activități motorii automate în timpul somnului 440
Dobândit
Cauzele debutului tardiv al ataxiei 552
Hipotiroidism 622
Glanda suprarenală
criză 640 glande 634
Insuficiență 637, 681 Agnozie 437
Acută
complicații ale diabetului 661 diaree 293
glomerulonefrită 407
GN poststreptococică 408 hepatită alcoolică 771 insuficiență renală 412 intoxicație 772
leziune centrală a măduvei spinării cervicale 572
Leziuni renale 412
leucemie limfoblastică 375
leucemie mieloidă 369
mielită transversă 579
respingeri 51 sindrom de detresă respiratorie 261
sindroame coronariene 180 tiroidită 625
Ac 808, 810
Alcaloză 425

medwros

Sevrajul alcoolic 775 Demență 772
Interacțiuni medicamentoase 775
Malignitate 775 Sistem limfatic 775
Sistem nervos central 772
Ciroză alcoolică 318 comă 772, 775
degenerare cerebeloasă 773 miopatie 773
Algoritm pentru analiza ABG 426
Alopecie 758
Transplant alogen de celule stem 393
Foarte toxic 703
Modificări ale homeostaziei ionilor de hidrogen 424
Lipoproteine cu densitate mare 685
palat arcuit înalt 9 proteine FEC 808
Ambliopie cauzată de alcool și tutun 773
Amiotrofie monomelică 549
Amnezie 430
Analiză automată completă a sângelui 347
Analiza clinică a reflexului cardiovascular 565
Analiza urinei 396
Analiza ECG 115
Anemie 347
Anemia aplastică 361
Anemie extremă 729
Anemia feriprivă 360,367
Anemia megaloblastică 351
Anemia mieloftizică 368
Anemia cauzată de boli cronice 354
Anemia simplă 354
Angină pectorală 79, 80 Angiografie 790 Anomalia Ebstein 140
Anomalia Klippel-Feil 587
Anomalii ale joncțiunii craniovertebrale 586
Anorexie nervoasă 728, 756 75
Anomalii de mers 489 reflexe tendinoase 494
Antiemetice 756
Antigene de histocompatibilitate 51
Aortică
stenoză 154
rădăcina șuntului cardiac drept 124 regurgitare 156
Aspectul mielogramei 583 Apraxie 437
Zone de vorbire 442

Arterial
analiză de sânge și gaze 225
ocluzie 36
pulsul de 82 puncție 819
Arterita cu celule gigante 719 Arterita Takayasu 719
Arterita temporală 720
Artrită 696
Artrita axială 696
Artrita reumatoidă 696
Artrită seronegativă 705
Ascita 324
Ascita mucinoasă 326
Ascita chiloasă 326 Astm bronșic 227
Asociația Cardiologică din New York 78
Aspirație de lichid ascitic 809
Aspirație și perfuzie de măduvă osoasă 392 Aspirație pleurală și
biopsie 806 biopsie pleurală percutanată 226
Ataxie 557 telangiectazie 518, 553
Ataxia Friedreich 553 Creșterea tensiunii arteriale i Autoanticorpi în L]
Autoimun
boală 52.638 hepatită 315
Neuropatie autonomă 564 sistem nervos 564
Autosomal
ataxie cu debut tardiv 557
moștenire 44
moștenire dominantă 43
recesiv 44

Bacterii artritogene în artrita reactivă 707
Scăzut
densitatea lipoproteinelor 685 durere retrosternală 204 inserția urechii 9
neuroni motori 477
Bazofile 365
Splina 276
Hipertensiune intracraniană benignă 540
vertij pozițional 472

Bilă
ciroză 319 obstrucție 743
Biologie celulară a cancerului 724
Biopsie cu trefină 811
Biotină 64
Bloc bifascicular 110
Bloc trifascicular 110
Blocuri fasciculare 109
Marginile pulmonare 200
Bradiaritmii 122
Brahiterapie 746
Bronhoscopie 226
Bronșiectazie 236
Bulimie 75

Calciu 68
Înlocuirea supapelor 151
Cancer 724
anorexie 728
col uterin 754
Cancer anal 727, 730, 731, 748
Cancer colorectal 727, 729, 731
Cancer endometrial 755
Cancer esofagian 726, 729, 731, 754
Cancer la sân 727, 730, 732, 748
Cancer ovarian 728, 731, 732, 754
Cancer pancreatic 727, 730, 731
Cancer de prostată 731, 732, 754
Cancer rectal 754
Cancer metastatic 743

Cáncer de cabeza y cuello 727, 730, 731,

Cancer testicular 728, 731, 732, 754
Capacitate de difuzie a gazelor 225
Cachexia 728, 756
Caracteristici ale
Durere anginoasă 79, boală la bătrânețe 762, fumători 776
Caracteristicile ECG
BPOC 115
hipotermie 115
Caracteristici extraarticulare 708
Caracteristici neobișnuite în SGB 593
Carcinom bronhogen 258
Carcinom hepatocelular 330, 727, 730, 731
Carcinom medular 628
Carcinomatoză meningeală 738

Anomalii cardiace 127 cauzează 33
ciroză 321
arestarea 195
insuficiență 163 malpoziție 124
tamponadă 195 transplant 198
Șoc cardiogen 39 edem pulmonar 166
Cardiovascular
infecții 735
sistemul 58, 697, 774
Cardioversie 197
Cataplexie 440
Catatonia 429
Cateterizare uretral 818
Cele mai frecvente cauze ale paraplegiei 582
Cavitate cu pereți subțiri 220 Cavitate cu pereți groși 220 Durere de cap 537, 538
Durere de cap ca o lovitură de tunet 535
Celule ucigașe naturale 47
tarias dispersate 46 închinători ai antigenului 47 insule Nu P -682

Cerebral
enfermedad del núcleo 599
mielinolisis pontina 773 sistema nervioso 699
Cerebelo 499 Cerebral diplejía 579 parálisis 579 tumores 541
Cerebro
metástasis 738 muerte 536
Cerebrovascular
enfermedad 773
trastornos 518
Cervical
cáncer 728 espondilosis 574
Cesación
métodos 779 proceso 779 Choque 39, 95 Choque distributivo 40
Choque obstructivo extracardíaco 39
Choque oliguemico 40

mediWos-cara

Cianoză 81
Circulația garanțiilor 322
Ciroză criptogenă 319
Ciroză hepatică 317
Ciroză postnecrotică 319
Chirurgie 745
Cistită hemoragică 757
Antagoniști ai citokinelor 704
Clasificare antropometrică 14
Clasificarea clinică a
accident vascular cerebral 519 diaree 293
Hipertensiune pulmonară 264
Clasificarea
ascită 282 dispnee 203
Clasificarea Barnett 584
Clasificarea anginei pectorale de către Asociația Canadiană a Inimii 79
Clasificarea Organizației Mondiale a Sănătății 369
Clasificarea Levine și Freeman pentru sufluri 101
Claudicație neurogenă 36
Clic de deschidere (AC) 100
proteinuria 399
Clasificación internacional de los trastornos del sueño 439
Clasificación práctica de la
Clasificación TNM 732 I I I
100 de clicuri de ejectare
Clicurile sistolice medii 100
Clinic
consecințele endocarditei infecțioase 161
manifestări ale disfuncției cerebeloase 500
Clonus 481
Cheag de sânge alb, hipertensiune arterială, sindrom 389
Coarctația aortei 138
Cobalt 70
Cupru 70
Koilonyquia 24
Colită ischemică 302
Culoare
din piele 24 din păr 8
Coloana 567
Virgulă 428, 430
priveghi 428
Comă hiperosmolară 666
Horner 566 icter 307 miopatii 599
TB 247
Congestiv
state 284 insuficiență cardiacă 683
Clasificarea fiziopatologică a
Comă hipotermică 623
Comă mixedemică 623, 624
Compensarea creatininei 401
Complicații pe termen lung ale diabetului 668
Complicații ale
ciroză 321 endoscopie 291
hipertensiune arterială 179 puncție sternală 811 terapie 756 terapie cu insulină 651 ulcer peptic 289
Comun
mase mediastinale 260 mișcări involuntare 486 organisme 250
locuri de anevrisme 534 tipuri de cancer pulmonar 258 tulburări cromozomiale 45
Conștiință 428, 430
Conexiune veno-pulmonară anormală 139 Congenitală
anomalii ale arterelor coronare
Coronarian
Conținut de fum de țigară 776
Număr absolut de reticulocite 345
145
ataxias 551
iistnfia muscular 598
F' '^'nj^’n^ilpJdesl^jrcoFáz'l^i |
estenosis aórtica 137 X
Număr GB 347
Continuu
dializă peritoneală ambulatorie 418
sufluri 103
Contraindicații cardioversie 197 terapie citotoxică 814
Controlul tensiunii arteriale 39
Controlul simptomelor în cancerul sever 755
Convulsii 741
Convulsii febrile 27
Inimă
blocul 122
sunete 97
101 șoapte
leucemie mieloidă 372
limfocitar
leucemie 377
tiroidită 626
nefrită interstițială 411
pancreatită 336 polineuropatie demielinizantă inflamatorie 593
respingere 51
tiroidită 626
Al patrulea sunet al inimii 99
Bazine hidrografice ale măduvei
artera 145
fistulă arteriovenoasă 145
Cortical
senzații 507
tromboză venoasă 531
Scurtcircuit ventricular 124 Cranial
arterită 719
nervi 548
Craniofaringiom 612 Criză hipercalcemică 631 Crize epileptice 511
Criză tireotoxică 620
Criteriile Jones 146, Criteriile O'Sullivan-Mahan 677, Crom 70
Cromozomial
anomalii 43 tulburări 127
Cronică
Bronșită 233
boală pulmonară obstructivă 233
spinării 570
enfermedad renal 414
estroma linfomatoso 626
GN 410
[h^p^titiíl31^ 312
insuficiencia renal 415
D.
Degete 19, 20
Defectul septal atrial 128
Defecte scheletice 15
Deficit pur de vitamina E 552 Delir 429
Demență 429
Corect
blocul de ramificație 108
hemoragie facială 255

dilatație atrială 107 hipertrofie ventriculară 108 infarct 188
Dermatom senzorial 503 dermatoame 503 sistem senzorial 501 căi 502
Accident vascular cerebral 518
Revărsat parapneumonic 253
Dezvoltarea endocarditei infecțioase 161
Coborâre inspiratorie traheală 211
Dezechilibru fluid și electrolitic 420
Tulburări de depozitare 283
Dezavantajele RM 803
Fertilitate afectată 758 Dextrocardie 127
DI Dipsogenică 614 DI Nefrogenică 614
Diabet
fără gust 613
melitus 645
Diabet zaharat pregestațional 677
Nefropatie diabetică 675 neuropatie 671 picior 674 retinopatie 668 sindromul mâinii 670
Diagnostic și abordare a disfagiei: 285
de criterii pentru PDIC 594
Diagnosticul
Diabet gestațional 677
febră reumatică 146
Dializă 418
Dializă peritoneală intermitentă 418
Diaree 293
Diaree osmotică 293
Disartrie 444
Discrazii ale celulelor plasmatice 382
Discriminare în două puncte 508 Disfagie 284
Luxație atlantoaxială 587
Distribuție redusă a părului corporal 8
Dispnee 78, 203
Dissomnii 439
Aranjamentul 569 fibre
fibre senzoriale 503
Distrofia cacio-scapulo-humerală 598
Distrofia musculară Becker 597
Distrofia musculară Duchenne 597
Distrofie miotonică 600
Distrofie musculară a cingăturii membrelor 598
Distrofie oculofaringiană 598
Distrofii musculare 597
Diverse leziuni senzoriale 508
Al doisprezecelea nerv cranian 475
Durere 32, 728, 755
din cauza tulburărilor gastrointestinale, 34 structuri insensibile, 538 structuri sensibile, 538
Canalul arterial permeabil 131

ECG în
dezechilibru electrolitic 113 diverse aritmii 115
embolie pulmonară acută 114
Ecocardiografie 794 Ectopică
acromegalie 737
Sindromul ACTH 737
Boala lui Ball 741
Boala Berger 409

Emmo

privación del sueno 439
Efecto Quinidina 114
Efectos tardíos de la terapia del cáncer 759
Eje eléctrico 106
Ejemplos de gammapatías monoclonales 382
Electrocardiograma 106
Embarazo 382
Embarazo y
alcohol 773
diabetes 676
LES 710
Embriología 133
Emergencias oncológicas 738
Empiema torácico 254
Encefalitis 562
Endocarditis infecciosa 161
Endocarditis no infecciosa 163
Endocrino
causas de hiperparatiroidismo 632
infecciones 735
síndromes 735
trastornos metabólicos 605
Endoscopia 291

Anemia falciformă 357
Boala Churg-Strauss 718
Boala Creutzfeldt-Jakob 564
Boala Crohn 298
Boala Dejerine-Sottas 595
Boala lui Devic 579
Boala Hodgkin 379
Boala Kawasaki 720
Boala Ménière 473
Boala Paget 693
Boala Parkinson 543
Boala Refsum 595
Boala Reiter 707
Boala Thomson 600
Boala Wilson 331
Boala dentară Charcot-Marie 594
Steatoză steatosistă non-alcoolică 317
Risc statistic al bolii 646
Boala virală lentă 563
Boala mixtă a țesutului conjunctiv 712
Boala neuronului motor Madras

Boala neoplazică a sistemului nervos central 541
boala neuronului motor demență 549 parkinsonism 549
Boala de reflux gastroesofagian 287
Boală renală în stadiu terminal 417
Boală tubulointerstițială 410 rinichi 410
Boli ale celulelor stem 342
Emfizem 233
Enurezis 441
Eozinofile 47, 364
Epidurală
abces 573
hemoragie și hematomielie 573
Epilepsie 511
la femeile însărcinate 516
Echilibrul acido-bazic 422
Echivalent anginos 79
Scala de evaluare a durerii 755
Scala Comă Abreviată 428
Scala de comă Glasgow 428
Scară modificată a lui Osserman 602
Scale cognitive 446
Sclerodermie liniară 715

medilibros.

Scleroză multiplă 557
Uzura membrelor inferioare 479
membre superioare 478
mușchi 697
sensibilitate 507
Scleroză laterală amiotrofică 547
Scleroza posterolaterală a măduvei spinării 585
Scleroză tuberoasă 517
Scorbut 66
Esenţial
semne neurologice 537 trombocitemie 367
Esofag 774
Spinală
atrofie musculară 550 măriri 568
compresie 741 tumori 541
sifilis 572
Spirometrie 221
Splenomegalie 283 Spondilită anchilozantă 705 Spontană
pneumotorax 255
peritonită bacteriană 325
Spută 201
examenul 220
Status epileptic 515 Stare nutrițională 17
Starea de performanță 733
Stări de imunodeficiență 50
Steatoză 317
Stereognozie 508 Stomac 774 Strabism 459
Constipație 756
Stupor 428
Etanol 682
Etapele
creșterea foliculului de păr 7 îngrijirea diabetului în timpul sarcinii înainte de concepție 677 Stadiile nefropatiei diabetice 675 Etiologia
anemie aplastică 360
edem 37
tipuri de cancer 727
Evaluarea sindromului nefrotic 407
Examinarea
gât 206
funcția auditivă 469
funcție motorie 466
funcții mentale superioare 430 funcții secretorii 467
funcții senzoriale 466
vorbire și limbaj 444
nervi cranieni 447
nervi cranieni III, IV și VI 456 piele 4
reflecții 467
sistemul respirator 207
vene 90
Exces
caroteni 60
păr 8
Extensii corticobulbare cu fibre MNS 548
Extern
caracteristicile bolilor de inimă 92
manifestări ale bolilor respiratorii 207
Extravazare 756
Ezetimib 689

Factori
Identificarea pacienților cu risc 144
influență
absorbția insulinei 651 prognostic 172
astm precipitat 228 predispoziție la Bronșiectazie 236 Factori de risc pentru accident vascular cerebral 519
Diabet zaharat de tip 2 646
Boală hepatică alcoolică 770
Retinopatie diabetică 668
Tromboză venoasă profundă 266 Factori declanșatori 696 Factori precipitanți pentru epilepsie 511
Insuficiență hepatică fulminantă 327
Familială
Hipercalcemie familială benignă 631
Hipercalcemie hipocalciurică 631
Farmacologia fumului de țigară 776
Medicamente anticancerigene 747 Faza de transport 295
Faza luminală 295
Faza mucoasă 295
Fenomene negative 502
Fenomene pozitive 501
Feocromocitom 640
Fibrați 689
Fibroză 220
Febră 27.729
Febră cu
bradicardie relativă 27
eximne 27
Febră de origine necunoscută 31
Febră reumatică 146
Fiziopatologia
663 CAD
accident vascular cerebral 519
edem 37
Fluor 69
Examinarea fundului de ochi în cardiologie 92
Foramen magnum 580
Variante de mielom 382
Fosfor 68
Scurgeri perilimfatice 473
Funcții
cortexul senzorial 507
lobul occipital 445 lobul parietal 445
ral 445 vitamina A 59
vitamina C 65
Funcții lobulare 444
Funcții vizuospațiale 436
Fundamentele geneticii 42
Ganglionii bazali 477
Ganglioni limfatici 697 Gastrici
cancer al 729, 731, 748 carcinom al 726 ulcer și cancer 304
lóbulo tempo Gastrointestinal
piel 23 infecție a tractului 734
sueño 439 sângerare 291 sistem 284, 697
Genă unică
mutații 685 tulburări 43, 127
Genele 724
Genetic
clasificare 546
tulburări 127

Genitale ambigue 643
Genitourinar
sistem 774

tuberculoză 242
Geriatrie 761
Giganți ai medicinei geriatrice 764
Ginecomastie 644, 737
Glomerulonefrită 407
Glomerulopatii 404
GN 408 post-infecțios
GN rapid progresiv 409
Grafesia 508
Vene și artere mari 795
Granulomatoză 718
Granulomatoza Wegener 718
Severitatea hemoptiziei 202
Robinet uscat 806, 809, 811
Grosimea tablei 22

H

Helicobacter pylori 287

Hematología 341, 774
Hematemeză 291
Hematologic
sindroame 737
valori 823
Hematologic
Tulburări hematopoietice 284
Hematopoieză 342 Tulburări hematopoietice
celule stem 342 diferențiere 342
transplant 393
factori de creștere 342
Hematochezie 291
Hemiblocuri 109 Hemocromatoză 333
Hemodializă 418 Hemofiltrare 418
Hemolitic
anemie 355
sindrom uremic 758
Hemoptizie 202, 742 Hemoragie variceală 323 Hemoragie subarahnoidiană 534 Hemotorax 255
Hepatic
ciroză 771
encefalopatie 327 comă 327
insuficiență 682 segmente de 304
Hepatită virală 308

ataxia de tip 551
sferocitoză 356
neuropatie senzorio-motorie 594
Patrimoniul Olandric 44
Hepatom 330
Hepatomegalie dureroasă 283
Ereditar
Moștenire poligenică 45
Fier 68
anemie 348
deficiență 69.349
exces 69
metabolism 349
Ficat 276
abces 315
biopsie 811 ace 811 teste funcționale 304 transplanturi 338
Ficat gras 771
Ficat pulsatil 283 Hipercalcemie 113, 628, 735
în cazul malignității 631
Hiperlipoproteinemii 684

Hiperpituitarism 608
Hiperkaliemie 423
Hiperprolactinemie 610
Hipertensiune arterială accelerată 89
Hipertensiune labilă 89

Hipermagnesemia 113
ernatremia 67, 420

Hipertensiune arterială paradoxală 89
Hipertensiune portală 322
Hipertensiune arterială sistolică izolată 88, 172
Hipertensiune arterială tranzitorie 89
Hipertensiv
urgență 89
89 de state
urgență 89
Hipertiroidism 617
Hipertiroidism cu rezoluție spontană 626
Hipertonie 480
Hipertricoză 8
Hipertrofie biventriculară 108
Hipertrofic
cardiomiopatie obstructivă 191
osteoartropatie 729
Hipervitaminoză
C66
D62
Hipocalcemie 113

Hipoglicemia la adulți 680
Hipoglicemie fictivă 680
Hipoglicemie à jeun 680 Hipoglicemie alimentată 684 Hipomagneziemie 113
Hiponatremie 66, 420, 736
Hipofosfatemie 68
Hipoglicemia celulelor tumorale non-insulare 737
Hipopituitarism 606
Hipokaliemie 421
Hipotalamus și glanda pituitară 606
Hipotensiune ortostatică 88
Hipotiroidism 621
Hipotiroidism subclinic 624
Hipotonie 481
Hirsutism 644
Homeostazia ionilor de hidrogen 423
Homeostazia glucozei 680 Os 699, 774
Uman
insuline 648
reacții la perfuzie de anticorpi umani 757

dilatarea arterei pulmonare 144
hemocromatoză 333
Imaginea ventilației-perfuziei 225
Importanța auscultării 216
Amprentarea genomică 45
Impuls parasternal 95

Ictericia 306
Idiopàtica
ataxia de inicio tardío 556
Indicații pentru traheostomie 820
Instrucțiuni pentru
aspirație pleurală 806
aspirație terapeutică 806
Descărcare DC 197
dializă de urgență 414
studiu al somnului 232
stimulatoare cardiace permanente 123
Indicele apnee-hipopnee 232
Indicele Reid 235
Indicele reticulocitar 345
Indicele de fumat 777
Inervație cutanată aferentă 502
Infecții la pacienții cu cancer 733
Infecții renale și ureterale 735
Inflamatorii
boală intestinală 298
Boală musculară 601

Debutul și evoluția simptomelor 298
Imunitate
Purpură trombocitopenică 387
sistem și baza imunității 46
Imunoglobuline 49 Imunopatologie 382
Imunosupresie 339
Insomnie 440
Inspecția
Capul și fundul nervului optic 451
ochi 456
Insuficiență cardiacă 164
Insuficiență cardiacă dreaptă și stângă 164
Insulină
analogi 648
autoanticorpi 683
receptori de autoanticorpi 683
regimuri de tratament din 651
sisteme de management 651
terapie 647
Insulinoame 682
Insulită 647
Interstițial
Limbaj geografic 11
boală pulmonară 257
pneumonită 757
Intestin subțire 774
cancer 727, 729, 731
Intracerebral
hemoragie 532 leucocitoză 741
Introducere în Medicină Internă 1
Intubație endotraheală 821
Invaginație bazilară 586
Isletită 647
Stânga (sau)
bloc de ramură 109 mărire atrială 107
revărsate 255
hipertrofie ventriculară 107

L.

Laceraţie 571
Lacunar
atac de cord 530
sindroame 530
Lateralitate manuală 435
Leziuni prin lovire de bici sau leziuni prin flexie și extensie 571
Leflunomidă 703
Limba 10
Limbă cheală 12
Limbaj în neurologie 12
Limbă fisurată 11
sindromul arterei spinale 569
Leziuni cerebeloase 501
Leziuni cerebeloase tratabile 501
Leziuni ale
lobul occipital 445
lobul temporal 445
nervul cranian V 465
Leziuni ale lobului frontal 444
Leziuni ale lobului parietal 445
Leziuni glomerulare 729
Leziuni internucleare 460
Leucemii 369
Legat de X
ataxie 553
moștenire dominantă 44
moștenire recesivă 44
Linia Beau 25
Limfocite 364
Limfocite B 47
Limfocite T 47
Limfom 379, 381
Limfom non-Hodgkin 381
Lipoproteine cu densitate intermediară 685
revărsat pericardic 741
Lipoproteine 685
Lipoproteine cu densitate foarte mică
Localizarea
leziuni cerebeloase 501
leziuni ale măduvei spinării 579
Lombar
574 stenoză de canal
prolaps de disc 576
puncție 807
807 ace

M.

Macrocitoză 351
Macrofage 47
Macronutrienți cu performanță energie 54
Magneziu 69, 633
deficiență 633
Prognostic slab
factorii 377, 547, 592
indicatori 327, 335
Malabsorbție 295
Malaria falciparum 683 Malformație arteriovenoasă 536 Malignă (a)
ascită 742
venos central 817
revărsat pleural 742, revărsate 255, 741, hipertensiune arterială 89, melanom 755
tumori tiroidiene 627
ulcer 289
Managementul
abces piogen 316
astm 231
astm acut sever 232
astm bronșic 229
astm nocturn 232
criză hipertensivă 179 hepatită cronică
B312
C314
IRA 414
IVU 403
neuropatii diabetice 673 tuberculoză 243
TVP 268
Mangan 70
Manifestări non-articulare ale
artrită reumatoidă 697
Manipularea produselor sanguine
neos 362
Manos 19
Mantenimiento
a conductei
Marcarea suprafeței organelor 276
Masă mediastinală 260
Temperatura orală normală maximă 27
Mecanisme de
Închiderea defectului 130
deteriorarea vaselor de sânge 716
degenerare 573
diaree 293
formarea lichidului pleural 251
producerea durerilor de cap 538
Medicamente 681
febră 29
lupus indus 712
Medicamente antiinflamatoare nesteroidiene 701
Medicamente anticancerigene 747
Măsurarea expansiunii toracice 211
Măsuri non-farmacologice 167
Măduva osoasă
aspirație 810
transplant 392
Coamă 291
Meningită 560
Meningită tuberculoasă 242

med wcom ros.

Metabólico
enfermedad del hígado 331
síndromes 729
trastornos 551
Metabolismo de
alcohol 770
bilirrubina 306
Metode de
recoltarea probei de urină 396
teste de coordonare 484 Metotrexat 702
Miastenia gravis 601
Miastenic
criză 601
sindromul 603
Microalbuminurie 400
Mielofibroză 367
Mielopatie compresivă 579
Mielopatie necompresivă 571
Migrarea limfocitelor 46
Miocard/miocardic
atac de cord 183
ischemie 111
răni 111
necroză 111
Miocardită 191
Miopatie 600
Miopatie centronucleară 599
Miopatie nemalină 599
Miotonia 482
congenital 600
Mitocondrial
encefalopatii 553
tulburări 45
Mitral
stenoză 147
regurgitare 151
sindromul de prolaps valvular 153
Modalități de imagistică în medicină internă 791
Modificarea terapiei cronice 678
Monoartrită 696
Monocite 364
Morfea 715
Mozaicism 44
Motor (a)
disfagie 285
unitatea 477
Mobilitate articulară limitată 670
Mișcarea
coloana vertebrală 567
torace 209
Mișcări involuntare 486
Narcolepsie 440
Natura celulelor stem din măduva osoasă 342
Greață și vărsături 728, 756
Nefrologie 395
Neonatal
Boala Graves 621 hipertiroidism 621
Neoplazie 283
Neoplasme limfoide 369
Nervul accesor 474
Nervul facial 465
implicarea leprei 468
Nervul glosofaringian 473
Nervul hipoglos 475
Nervul olfactiv 447
Nervul optic 448, 451

Pneumonie nerezolvată 248
Pneumotorax 256
Nervio trigémino 463 Pneumotorax
Nervio vestibulococlear 469
f^NIrvioi craneales IX y X 473
Múltiple derivaciones
127 mieloma 382
Mutismo acinético 428

N

valores de referencia en hematología 345
Núcleo 463
Núcleos del cerebelo 499
Nutrición 53
Nutricional
síndrome de la deficiencia
SAU
Obezitate 18, 70
Obiectivele terapiei cu insulină 647
Obstrucția VCI 274
Obstrucția venei cave superioare 738
Obstrucția căilor respiratorii 742
Obstrucție intestinală 742 Obstructivă (a)
boli 227
sindromul apnee-hipopnee 232
Occipitalizarea atlasului 587

Al unsprezecelea nerv cranian 474
Oncologie 723
Orbită și ochi 794
Ortopnee 78
Octavo nervio craneal 469 Osteoartrită
Ocular (es)
manifestaciones 669

catamenial 256
Neuroanatomia somnului 438
Neurofibromatoză 517
Neurohipofiză 606
Neurom acustic 473
Neuromielita optică 579
Neurita vestibulară 473
Neutrofile 363
polimorfe 47
Niacină 64
exces 64
Nicotinamidă 64
Nichel 70
Nistagmus 461
Nivelul șuntului aortopulmonar 127
Fără motor 544
Nodul AV 120
Normal
numărul și structura cromozomilor 42
tensiunea arterială 88
reglarea temperaturii corpului 26
tulburări 55
Nutrienți 54
Nutrienți anorganici 66
705 Osteomalacie 61, 690 Osteoporoză 690
Osteoporoza masculină 693

P.

Palparea
splină 277
ficat 277
rinichi 278
vezică urinară 279
vezică biliară 277
Pancitopenie 360
Pancreatită tropicală 338
Paralizia Bell 468
Paralizie de sâmbătă noaptea 773
Paralizie pseudobulbară 548
Paramiotonie congenitală 600
Paraplegie 578

Paraplejia en
extensión 582
flexión 582
Paraplejia flácida persistente en lesiones de la NMS 582
Parasomnias 439, 440
Paroxística (o)
disnea nocturna 78
hipertensiune arterială 89
simptome 558
Tahicardie la nivelul nodului AV 120
Patologic (a)
cauzele tulburărilor nutriționale 56
etapele dezvoltării pneumoniei 247
Unda Q 115
Tipare de febră 27
Sărăcie nocturnă 440
Particularități anatomice 446, 456, 465
Pelagra 64
Percuția
câmpuri pulmonare 213
chist 282
Percuție în canularea venoasă centrală 815
lado derecho 214
lado izquierdo 215
Percutánea
balón de valvuloplasti
Pierderea caracteristicilor sexuale secundare 8
analiza fluidelor 252 aspirație cu ac 806
Pierderea mușchilor mici ai mâinii de 479
Pierderea vederii binoculare 451
Pierderea vederii monoculare 451
Pericardic
frecați 100
A 100-a lovitură
Pericardiocenteză 808
Pericardită 194
Periferic
durere vasculară 36 morfologie a imaginii 346 neuropatie 557, 589, 773 transplant de celule stem 394
tulburări labirintice 473
Piele 699, 775
cancer 728
în medicina clinică 22
Pielografie urografie intravenoasă 790
Păros
limba 10
Leucemie celulară 378
hiperlipoproteinemii 684
hiperparatiroidism 629 leziuni cutanate
Piridoxina 64
exceso 64
Pituitaria
hiperplasia 612
tumores 611
Platibasia 586
Platipnea 79
Pleural
biopsie 806 revărsat uterin 251
durere 204
Poliarterita nodoasă 716
Poliartrita 696
Policitemia vera 365
Polimiozită 595
Televiziune polimorfă 121
Polichistic
boală hepatică 315
Boală renală 411
Rata de succes 340
Poziția senzorială 505
Postulatele mecanice ale Îmbătrânire 762
Pierderea de căldură corporală 27
condiții 365
factorii 247, 250, 254, 258, 574, 666
Predominant
Progresiv
atrofie musculară 547 compresii ale măduvei spinării 588 scleroză
Participarea la NMI 547
participarea NMS 548
Pregătirea pacientului 392
Prevenirea
cavități 69
hepatita 314
Primar
scleroză laterală 548
stări de imunodeficiență 50
23 mielosclerоză 367 miocardită 192
organe limfoide 46 trombocitoză 367
tuberculoză 240
Primul
nerv cranian 447
Zgomote cardiace 97
Principalele site-uri colaterale 322
Pseudohipertensiune arterială 89
Pseudohipoparatiroidism 633
Pseudohipoparatiroidism 633 Pubertate precoce la
bărbați 644
643 de femei
Plămân
colestază 305
funcție biosintetică 304
mușchiul sternocleidomastoidian 474
mușchiul trapecio 474
visual
agudeza 448 campos 449
Pruebas de compresión de raíz nerviosa 576
Prurito 729, 756
Pseudo coma 429
Pseudo-criză 517
abces 249
cancer 727, 730, 732, 755 teste funcționale 221 transplant 268
pulmonar
angiografie 226
artera 145
Stenoză 135, 137, 160; hipertensiune arterială 264; regurgitare 160; tromboembolism 266
Puls
caracteristici 83
tipul 82
volumul 83
Puncție cisternală 808
Principios de
gestión de los problemas geriátricos 767
quimioterapia 747
terapia del cáncer 745
Principios generales de la auscultación 215
Profilaxis de la infección del IVU 404
sistemică 713
paralizie bulbară 547
Prelungirea intervalului QTC 114
Proteine 55
Proteinurie 398
Protocol de manipulare 745
Testul de echilibrare a luminii 451
Testul monofilamentului 673
Testul Queckenstedt 808
Testul Romberg pentru simțul poziției 506
Testul Schober 706
Testul simțului olfactiv 447
Testul funcției vestibulare 471
Teste audiometrice 470
Teste calorice 471
Teste de asistență diagnostică 537

Henoch-Schönlein Purple 409
Purpură trombotică trombocitopenică 388

Î

Chilomicroni 685
Chilothorax 255
Himerism 45
Chimioterapie 747, 759
Al cincilea nerv cranian 463

R

Radiografie a mâinilor 788 Radiografie simplă a unei radiografii simple a unui cancer Radioimunoterapie 746
Radioizotopi 791 Radioterapie 746, 759 Radioterapie curativă 746
Radioterapie paliativă 746 Rahitism 61
Resuscitare cardiopulmonară 196 Rejet hiperacut 51 Recurent
atacuri tranzitorii 588 pneumonie 248
Reducerea substanțelor din urină 401
Reflex plantar 492
Reflecții 490
Reflexe pupilare 458
Reflexe inversate 497 Reflexe de eliberare 498
Reflexe primitive 498
Reflexe tendinoase profunde 494
Scheme de tratament în situații speciale 244
Regiunile abdomenului 273
Regula lui 3 504
din „100” 115
Reguli cardinale ale percuției 213
Carcinom cu celule renale 727, 730, 732, 754
durere 36, insuficiență 683, sistem 697, transplanturi 419
Randamentul non-energetic al carbohidraților 54
Repetarea trinucleotidelor 45
Rezistență organică 633
Rezonanță de rupere 214
Imagistică prin rezonanță magnetică 190, 225, 800
Respirație 432
Respirator(i)
cauzează 33 boli 227 sistem 199, 697, 774
Răspuns la tratament 747
Răspuns hormonal la hipoglicemie 680
Reacții anormale 492
Restrictiv
cardiomiopatie 192
boli 227

Riboflavină 63
Riedel
struma 627
tiroidită 627
Rinichi 276
biopsie 812
Rubeoza irisului 669

Sânge
irigarea măduvei spinării 569
transfuzie 362
Sarcoame 755
Secreția hormonală 615
Secretar
diaree 293
tumori 611
Secundar
cardiomiopatii 193
hiperaldosteronism 634
hiperlipoproteinemii 687
hiperparatiroidism 632
imunodeficiențe 50

insuficiență suprarenală 638 organe limfoide 46 segment ST
depresie 110
altitudine 110
Segmente bronhopulmonare 200
secunde
Angina pectorală cu a doua afecțiune 80
sunetul inimii 98
nerv cranian 448
neoplazie 758
Selecția donatorilor 392
Selectarea donatorului cadaveric 338
Seleniu 70
Semiconștiență 428
Sensibilitate proprioceptivă 505
Sensibilitate la nivelul peretelui toracic 212
Detecție vibrații temporizate 507
Septicemie 682

Al șaptelea nerv cranian 465
Serica 437
biochimie 665
bruxism 441
centru 438
enurezis 441 598
apnee 440

asociate cu tulburări medicale sau psihiatrice 439
tulburări neurologice 441
Seria 47 de mastocite
Sifilis 572
Semn de scaun de frizerie 507
Semnul Lhermitte 507
Semnul Pseudo-von Grafe 456
Semnul traheal TUG-Olliver 210
Semne de
insuficiență hepatică celulară 272
leziune a tractului piramidal 476
presiunea pulsului extinsă 156
Semne oculare în parkinsonism 544
Semne și simptome ale hipoglicemiei 681
Sincopă 80
Sindromul de sevraj 772
Sindromul alcoolic fetal 773
Sindromul Behçet 721
Sindromul Budd-Chiari 334
Sindromul Cockayne 553
Sindromul CREST 715
Sindromul Crigler-Najjar 307
Sindromul Cushing 635, 737
Sindromul Cushing periodic 635

Sindromul Dubin-Johnson 308
Sindromul Eaton-Lambert 603
Sindromul Eisenmenger 132
Sindromul blocat 429
Sindromul Gilbert 308
Sindromul Goodpasture 408
Sindromul Guillain-Barré 592
Sindromul Horner 566
Sindromul de decalaj orar 441
Sindromul șeii goale 612
Sindromul unghiilor galbene 26
Sindromul Marchiafava-Bignami 772
Sindromul Marfan 15
Sindromul Pancoast 204
Sindromul Ramsay Hunt 557
Sindromul Rotor 308
Sindromul secreției inadecvate 615
Sindromul Sturge-Weber 518
Sindromul von Hippel-Lindau 518

Sindromul Zollinger-Ellison 289
Sindromul cardiac diurn
petrecere 774
Sindromul intestinului iritabil 301
Sindromul furtului subclavicular 530
Sindromul sânului bolnav 122
Sindromul hepatopulmonar 329
Sindromul hepatorenal 328
Sindromul limfonodular mucocutanat

Sindromul nefritic 404
Sindromul nefrotic 405
Sindromul parkinsonian plus 545
Sindroame asociate cu
feocromocitomul 641
Sindroame cu
PCA 131
CIV 130
CIA 128
Sindroame vasculitice 716
Sindroame mielodisplazice 378
Sindroame neurocutanate 517
Sindroame neurologice 738
Sindroame paraneoplazice 735
Sindroame preleucemice 378
Sinostoza atlanto-occipitală 587
Simptomele infecției urinare 402
Siringobulbia 584
Siringomielie 583
Sistem spinomotor 475
Sistem extrapiramidal 477
Sistem nervos 427
Sistemul neuromuscular 477
Hipertensiune sistemică 171 lupus eritematos 709 Locul leziunii 741

Sodiu 66, 420 Somnambulism 440
Sondă nazogastrică 817
Sunete Korotkoff 87
Sunete intestinale 282
Sunete protetice 101
Sunete respiratorii 216
Absența sunetelor respiratorii 216
Sunete vocale 218
Lovitură 282
Austin-Flint 158 Respirație
Suflu sistolic-diastolic 105
Sufluri bifazice 104
Sufluri diastolice 103
Șoapte legănate 104
Sufluri funcționale 105
Șoapte inocente 105
Sufluri sistolice 101
Surditate 472
Degenerare combinată subacută 586
panencefalită sclerozantă 562
tiroidită 625
Sudoare 239
Suprafață abdominală 274 Superioară 289
io] sau retroexternă [204 leziuni ale neuronului motor 460!

T.
Fumatul 776
Fumatul pasiv 777
Fumatul și
depresie 778
sarcină 778
boli cardiovasculare 779 boli respiratorii 777 medicamente 778
greutate corporală 778 tulburări gastrointestinale 778
Tabes dorsalis 572
CT (tomografie computerizată)
abdomen, 800 angiografie 795
angiografie coronariană 799 cerebrală 795 scanare 225, 795 torace 795
Talasemie 359
Tahiaritmii 115
Tahicardie cu complexe înguste 118
Tehnica de auscultație 216 Teleterapie 746
Teorii despre clubbing 205

Terapeutic (a)
Aplicarea celulelor stem 342
Esofagogastroduodenoscopie 291
Terapie cu radionuclizi 746 Terapia anumitor tipuri de cancer 748 Terapie fotodinamică 746 Al treilea sunet al inimii 99 Terminologia leziunilor cutanate 23
Tetralogia Fallot 133, 137 Tiamină 63
Timoma 601
Tip
hipersensibilitate I 50
hipersensibilitate II 50
hipersensibilitate III 91
hipersensibilitate IV 51
Tipuri de
alopecie 7
fibroză 220
fumători 778
hemoptizie 202
MAV 536
obezitate 18
pierderea masei musculare 478
respirație bronșică, 216 respirație șuierătoare 217
Traheotomie 820
transplant de măduvă osoasă 392
tuburi endotraheale 821 tiroidă
tulburări 616
scanare gamma 794
glandă 616
furtună 620
Tiroidită 625
Tiroidită bacteriană 625
Tiroidită De Quervain 625 Tiroidită Hashimoto 626 Tiroidită granulomatoasă 625 Tiroidită limfocitară 626
Tiroidită silențioasă 626
Tiroidită supurativă 625 BMT autologă 392
transplant de celule stem 393
Tomografie computerizată 795
Tomografie cu emisie de pozitroni 792
Piept
deformități 208
durere 33.204
Radiografie 222.782
Tuse 201
Toxicitate radioterapie 746 Toxicitate gastrointestinală 757

Toxinas 283
Transposición completa de grandes vasos 142
Transposición corregida de los grandes vasos 142
Traqueostomía 820
tubos 820
Trastornos atáxicos 550, 551-554
Trastornos de
glándula paratiroides 628, 632 glóbulos blancos 363 inmunoglobulinas 49
neurohipófisis 613
Trastornos de hipersecreción de pituitaria anterior (a) 608
Trastornos del movimiento 543
Trastornos del ritmo circadiano del sueño 441
Trastornos del sueño por turnos de trabajo 441
Trastornos del tejido conectivo 695
Trastornos específicos de los órganos 51
Trastornos mieloproliferativos 365
Trastornos no específicos de órganos 52
Trastornos plaquetarios cualitativos 387
Trastornos plaquetarios cuantitativos
Trastornos prematuros del desarrollo
Trastornos sexuales 643
Tratamiento antihipertensivo 178
Tratamiento de
hipoglucemia reactiva 684
HSA 536
insuficiencia cardíaca aguda 165
Traumatic (a)
leziuni ale măduvei spinării 571
pneumotorax 256
Trepopnoea 79
Tricuspidă (ea)
atrezie 143
stenoză 158
Regurgitare 159 Trombocitopenie 389 Trombocitoză 367
Trombosis del seno dural 531
Tronco arterioso 143 Tuberculosis 240, 247, 571 Tuberculosis del abdomen 295 Tuberculosis endobronquial y laringea 242
Tuberculosis miliar 241 Tuberculosis miliar críptica 241 Tuberculosis osteoarticular 242 Tuberculosis pulmonar 240 primaria 241
Tumor (a)
antígenos 52 genes supresores y cánceres familia res 724 síndrome de lisis 757
Tumor de células beta 682 Tumores carcinoides 302 TV monomórfica sostenida 121
Úlcera de estrés 288
Úlcera péptica 287, 288 enfermedades
Ultrasonido 792
Uña de Lindsay 25
Uña de Plummer 25
Uñas de Terry 26
Uñas en la medicina clínica 24
Uñas negras 26
Uña blanca 26 sexual 643
Uñas rojas 26
Unión cervicomedular 579
Urinario (a)
infección de vías 401-402
obstrucción 743
V.
Vaccinarea pacienților cu cancer 735
Valori de referință de laborator 823
Valvulară
100 de clicuri
Valvulotomie/comisurotomie mitrală deschisă 150
Valvulotomie mitrală închisă 150
Variación fisiológica de la temperatura 27
Variantes de
artritis reumatoide 699 enfermedad de la motoneurona 548 Vascular
clicks 100
síndromes de la médula espinal 569
Vejiga
cáncer 727, 731, 732, 754
inervación 582
Venosa (o) yugular presión 90 pulso 91
Ventajas de la RM 801
Vértigo 472
Vesícula biliar 276
Vibración hidatídico 282
Vibración sensorial 507
VIH 247
nefropatía asociada 405
Virilismo 644
Virus causantes de malignidad 726
Vitamina 59
A 59
B1 63
B12 65
B2 63
B6 64
C 65
D 60
deficiencia 60
E 62
K 62
Vitaminas solubles en agua 63
Xantomatosis cerebrotendinosa 552
Xeroderma pigmentosa 553
ŞI
Iod 69
Z
Deficiență de zinc 69, 634 634

BPOC ușoară - Adăugați |1 ₂ Agoniști cu acțiune scurtă, cum ar fi Fenoterol/Salbutamol/Terbutalină

BPOC moderată - Se adaugă unul sau mai multe bronhodilatatoare cu acțiune prelungită, cum ar fi Formoterol/Salmeterol și, dacă este necesar, se adaugă fie anticolinergice cu acțiune scurtă (bromură de ipratropiu/bromură de oxitropiu), fie anticolinergice cu acțiune prelungită (tiotropiu).

BPOC severă - Se adaugă glucocorticoizi inhalatori (Beclometazonă/Budesonidă/Fluticazonă/Triamcinolonă) și, dacă răspunsul nu este satisfăcător, se adaugă